

# **UNIVERSIDAD SAN FRANCISCO DE QUITO USFQ**

**Colegio Ciencias de la Salud**

Resolución de un caso de politraumatismo causado por disparos de perdigones en un puercoespín mexicano (*Sphiggurus mexicanus*)

**María José Erazo Pazmiño**

**Medicina Veterinaria**

Trabajo de fin de carrera presentado como requisito  
para la obtención del título de  
Médico Veterinario

Quito, 18 de 05 de 2024

# **UNIVERSIDAD SAN FRANCISCO DE QUITO USFQ**

**Colegio Ciencias de la Salud**

## **HOJA DE CALIFICACIÓN DE TRABAJO DE FIN DE CARRERA**

**Resolución de un caso de politraumatismo causado por disparos  
de perdigones en un puercoespín mexicano (*Sphiggurus  
mexicanus*)**

**María José Erazo Pazmiño**

**Nombre del profesor, Título académico**

Rommel Lenin Vinueza DMVZ, Ms.C

Quito, 18 de 05 de 2024

## © DERECHOS DE AUTOR

Por medio del presente documento certifico que he leído todas las Políticas y Manuales de la Universidad San Francisco de Quito USFQ, incluyendo la Política de Propiedad Intelectual USFQ, y estoy de acuerdo con su contenido, por lo que los derechos de propiedad intelectual del presente trabajo quedan sujetos a lo dispuesto en esas Políticas.

Asimismo, autorizo a la USFQ para que realice la digitalización y publicación de este trabajo en el repositorio virtual, de conformidad a lo dispuesto en la Ley Orgánica de Educación Superior del Ecuador.

Nombres y apellidos: María José Erazo Pazmiño

Código: 00211578

Cédula de identidad: 1724803596

Lugar y fecha: Quito, 18 de 05 de 2024

## **ACLARACIÓN PARA PUBLICACIÓN**

**Nota:** El presente trabajo, en su totalidad o cualquiera de sus partes, no debe ser considerado como una publicación, incluso a pesar de estar disponible sin restricciones a través de un repositorio institucional. Esta declaración se alinea con las prácticas y recomendaciones presentadas por el Committee on Publication Ethics COPE descritas por Barbour et al. (2017) Discussion document on best practice for issues around theses publishing, disponible en <http://bit.ly/COPETHeses>.

## **UNPUBLISHED DOCUMENT**

**Note:** The following capstone project is available through Universidad San Francisco de Quito USFQ institutional repository. Nonetheless, this project – in whole or in part – should not be considered a publication. This statement follows the recommendations presented by the Committee on Publication Ethics COPE described by Barbour et al. (2017) Discussion document on best practice for issues around theses publishing available on <http://bit.ly/COPETHeses>.

## RESUMEN

Este estudio presenta el abordaje médico y quirúrgico de un ejemplar de *Sphiggurus mexicanus* afectado por politraumatismo provocado por disparos de caza furtiva con perdigones. Se realizó una evaluación clínica exhaustiva, respaldada por pruebas de diagnóstico por radiografías, para identificar lesiones internas, lo que evidenció la presencia de múltiples perdigones. Se implementó un tratamiento integral, que incluyó fluidoterapia, agentes antimicrobianos y analgésicos, junto con una planificación quirúrgica precisa para extraer los perdigones. La técnica de identificación de los perdigones consistió en el uso de metodología alternativa del magnetismo utilizando imanes de neodimio, los cuales también se utilizaron durante el procedimiento quirúrgico. Los resultados revelaron una recuperación satisfactoria del paciente, con mejoras significativas en su estado físico y en la cicatrización de las heridas. Se destaca la eficacia de la metodología magnética para localizar y extraer los perdigones de acero, ofreciendo una alternativa práctica en entornos con recursos limitados. Este trabajo enfatiza la importancia de una evaluación exhaustiva y un enfoque terapéutico integrado en el manejo de la fauna silvestre afectada por actividades humanas. Además, se subraya la necesidad de investigaciones adicionales para comprender mejor los efectos a largo plazo del tratamiento y la rehabilitación, así como las implicaciones ambientales de liberar animales con perdigones incrustados. A pesar de las limitaciones del estudio, como la falta de análisis complementarios de laboratorio, se reconoce su contribución a la medicina de la conservación y se sugiere continuar explorando nuevas estrategias para mejorar el manejo de casos similares en el futuro.

**Palabras clave:** Politraumatismo, perdigones, magnetismo, acero, conservación.

## ABSTRACT

This study presents the medical and surgical approach to a specimen of *Sphiggurus mexicanus* affected by polytrauma caused by shotgun pellets from poaching. A comprehensive clinical evaluation, supported by radiographic diagnostic tests, was conducted to identify internal injuries, revealing the presence of multiple pellets. An integrated treatment was implemented, including fluid therapy, antimicrobial agents, and analgesics, along with precise surgical planning to extract the pellets. The pellet identification technique involved the use of an alternative magnetism methodology using neodymium magnets, which were also used during the surgical procedure. Results showed a satisfactory recovery of the patient, with significant improvements in physical condition and wound healing. The efficacy of the magnetic methodology in locating and extracting steel pellets is highlighted, providing a practical alternative in resource-limited settings. This work emphasizes the importance of thorough evaluation and an integrated therapeutic approach in managing wildlife affected by human activities. Additionally, the need for further research to better understand the long-term effects of treatment and rehabilitation, as well as the environmental implications of releasing animals with embedded pellets, is underscored. Despite the study's limitations, such as the lack of complementary laboratory analysis, its contribution to conservation medicine is acknowledged, and further exploration of new strategies to enhance the management of similar cases in the future is suggested.

**Keywords:** Polytrauma, pellets, magnetism, steel, conservation.

**TABLA DE CONTENIDO**

RESUMEN .....	5
ABSTRACT .....	6
INTRODUCCIÓN .....	9
DESARROLLO DEL ESTUDIO .....	13
METODOLOGÍA .....	14
RESULTADOS .....	22
DISCUSIÓN.....	26
CONCLUSIONES .....	32
REFERENCIAS BIBLIOGRÁFICAS.....	33
ANEXO A: Recepción del paciente, examen clínico 18 de noviembre 2023 .....	36
ANEXO B: Procedimiento Quirúrgico extracción de perdigones.....	38

## ÍNDICE DE FIGURAS

<b>Figura 1.</b> Estado del paciente en la fecha de ingreso 18 de noviembre 2023. Examen físico .....	15
<b>Figura 2</b> Radiografía laterolateral derecho, se evidencian 9 perdigones.....	16
<b>Figura 3</b> Administración del tratamiento farmacológico 2 de diciembre 2023 .....	17
<b>Figura 4</b> Identificación y localización de perdigón de acero mediante imán de neodimio ...	19
<b>Figura 5</b> Monitorización del paciente mediante VETCORDER .....	20
<b>Figura 6</b> Identificación del lugar de perdigones y preparación del área mediante la remoción de púas adyacentes al lugar de incisión.....	20
<b>Figura 7</b> Procedimiento quirúrgico de extracción de perdigones de acero .....	21
<b>Figura 8</b> Radiografía laterolateral derecho postquirúrgica de tórax y abdomen .....	22
<b>Figura 9</b> Radiografía laterolateral izquierdo-postquirúrgica de cráneo y tórax. Se evidencian dos perdigones intracraneales .....	22
<b>Figura 10</b> Radiografía dorsoventral postquirúrgica de cráneo y tórax. Se evidencian dos perdigones intracraneales. ....	23
<b>Figura 11</b> Recuperación 6 horas postquirúrgico en kennel. ....	23
<b>Figura 12</b> Recuperación 11 de diciembre y 16 de diciembre 2023. Se evidencia comportamiento natural de roer mostrando signos de mejoría.....	24
<b>Figura 13</b> Traslado al recinto. 24 de diciembre 2023 el paciente trepa por primera vez desde que fue ingresado al centro, mostrando signos de mejoría al expresar su comportamiento natural.....	24
<b>Figura 14</b> Recuperación en recinto 27 de diciembre y 28 de diciembre 2023. El paciente busca comida y se alimenta solo. Es capaz de trepar para llegar a la caja por su cuenta.....	25
<b>Figura 15</b> Paciente alimentándose solo 27 de enero de 2024.....	25
<b>Figura 16</b> Zonas alopécicas en miembros anteriores. Restos de comida en zona de boca y nariz.....	36
<b>Figura 17</b> Zonas alopécicas en miembro inferior derecho. Muestra descamación de epidermis .....	36
<b>Figura 18</b> Pérdida de ojo izquierdo. En la parte lateral se identifica una lesión color negra de forma circular la cual se encuentra sobre un absceso .....	37
<b>Figura 19</b> Jeringa que indica contenido purulento drenado del absceso observado en la figura 17.....	37
<b>Figura 20</b> Extracción de púas en las zonas marcadas para la incisión .....	38
<b>Figura 21</b> Localización del perdigón craneal subcutáneo .....	38
<b>Figura 22</b> Unión de los perdigones de acero al imán de neodimio .....	39
<b>Figura 23</b> Seis perdigones extraídos durante la cirugía .....	39



## INTRODUCCIÓN

*Sphiggurus mexicanus*, comúnmente conocido como puercoespín mexicano es un pequeño mamífero roedor que habita principalmente en zonas de bosques y montañas en Centroamérica. Es una especie nocturna y solitaria que se alimenta principalmente de hojas, frutas, raíces y corteza de árboles (Lorenzo et al., 2014). Descansa durante el día en madrigueras subterráneas o refugios arbóreos y se vuelve activo durante la noche para buscar alimento. Su cuerpo está cubierto por espinas modificadas que actúan como protección ante potenciales depredadores (Lira-Torres et al., 2014).

La caza furtiva, una práctica ilícita y devastadora para la biodiversidad, continúa siendo una amenaza latente en múltiples regiones del mundo. En áreas como la frontera entre México y Guatemala, así como en diversos puntos de Latinoamérica, esta actividad ilegal ha alcanzado niveles alarmantes, impulsada por una combinación de factores socioeconómicos, que incluyen la pobreza extrema, la falta de oportunidades económicas alternativas y el comercio clandestino de especies y productos de vida silvestre (Sosa-Escalante, 2011).

Esta actividad no solo tiene un impacto directo en la fauna local, sino que también conlleva una serie de consecuencias colaterales, entre las que se destaca la contaminación ambiental (García et al., 2007). Uno de los mayores problemas asociados con la caza furtiva es el uso indiscriminado de munición, que puede contener metales pesados y otros agentes químicos tóxicos. Estos contaminantes pueden persistir en el entorno durante períodos prolongados, causando daños significativos a los animales y al ecosistema en su conjunto, comprometiendo la salud de otras especies y del ecosistema en su totalidad (Wani et al., 2015). Además, si el animal afectado es una presa, se corre el riesgo de que un depredador ingiera las municiones de metales pesados provocando bioacumulación y biomagnificación (Carrquiriborde, 2021).

El puercoespín, al igual que muchas otras especies de vida silvestre, se encuentra en riesgo debido a esta práctica. Cuando se convierte en blanco de disparos de caza furtiva, puede sufrir lesiones graves, incluyendo fracturas óseas, daños en órganos vitales, la pérdida de extremidades o partes del cuerpo, y exposición a sustancias tóxicas, como plomo y otros metales pesados, presentes en la munición (Fallon et al., 2017). Estas lesiones pueden causar un dolor agudo y crónico, así como complicaciones secundarias, como infecciones y trastornos metabólicos, que comprometen aún más su salud y supervivencia en el medio ambiente natural. Además, el politraumatismo causado por múltiples perdigones puede resultar en fallas sistémicas graves, impactando negativamente en la función de órganos vitales y sistemas fisiológicos del animal. Lo que reduce drásticamente las capacidades de movilidad y supervivencia del individuo en su hábitat natural (Pérez, M. 2013).

La caza furtiva y el uso de munición pueden tener graves repercusiones en la fauna silvestre, incluyendo la intoxicación por metales pesados. Este informe de caso presenta el seguimiento y tratamiento de un paciente (*Sphiggurus mexicanus*) que sufrió politraumatismo por perdigones como resultado de un disparo de caza furtiva. La caza furtiva utilizando perdigones como munición representa una amenaza significativa para la fauna silvestre en todo el mundo (UNODC, 2020). Se estima que un alto porcentaje de animales silvestres son atacados por perdigones cada año, lo que resulta en lesiones graves e incluso la muerte. Los perdigones más comunes encontrados en estos casos incluyen plomo, acero y otros materiales metálicos. Según estimaciones recientes, aproximadamente el 70% de los casos de animales silvestres atacados por perdigones involucran perdigones de plomo, seguidos por perdigones de acero con un 20% y otros materiales en un 5% (Huffman J. & Wallace, J., 2010). Sin embargo, es importante destacar que estos datos pueden variar según la región y las prácticas de caza locales. En cuanto al índice de supervivencia de estos casos, las cifras fluctúan ampliamente dependiendo de factores como la gravedad de las lesiones, el tratamiento

oportuno y la disponibilidad de recursos médicos. Se estima que aproximadamente solamente el 50% de los animales afectados por disparos de perdigones logran sobrevivir con tratamiento adecuado (Sánchez-Barbudo, I., et al. 2012).

En este contexto, la intervención médica y veterinaria desempeña un papel crucial en la protección y recuperación de la vida silvestre afectada. Es esencial implementar estrategias eficaces para combatir la caza furtiva y mitigar sus impactos ambientales, al tiempo que se brinda atención médica y seguimiento adecuados a los animales afectados. Los profesionales médicos veterinarios, con su experiencia y conocimientos especializados, pueden diagnosticar y tratar las lesiones y enfermedades de manera oportuna y efectiva, proporcionando cuidados intensivos, cirugía reconstructiva si es necesario, y terapias de rehabilitación para promover la recuperación y reintegración exitosa de los animales en su hábitat natural. La intervención oportuna y adecuada de los veterinarios es fundamental para reducir el sufrimiento de los animales y mejorar sus perspectivas de supervivencia en un entorno natural cada vez más amenazado.

Este caso destaca la importancia de abordar las consecuencias de la caza furtiva y la contaminación por munición en la fauna silvestre, así como la necesidad de proporcionar tratamiento y seguimiento adecuados para los animales afectados. Este proyecto se justifica en función de la necesidad de comprender y abordar de manera efectiva las lesiones causadas por perdigones en la fauna silvestre. Es crucial conocer el material de los perdigones utilizados, ya que esto determina en gran medida el tratamiento médico adecuado y, en última instancia, la supervivencia de los animales afectados. Además, la identificación de los signos clínicos de intoxicación por metales pesados asociados con diferentes tipos de perdigones es fundamental para realizar un seguimiento efectivo de estos casos y proporcionar atención médica continuada cuando sea necesario. La ubicación de los perdigones también desempeña un papel crucial en

la toma de decisiones clínicas, ya que puede determinar si se debe optar por el tratamiento o la eutanasia del animal. Por último, comprender el destino y el éxito de los animales liberados después de recibir tratamiento es esencial para evaluar la eficacia de las intervenciones médicas y mejorar las estrategias de conservación de la fauna silvestre en el futuro.

### **Formulación del problema / pregunta de investigación:**

¿Un caso de politraumatismo por disparo de perdigones puede tener una resolución quirúrgica satisfactoria mediante el uso de metodología alternativa?

### **Objetivo General**

El objetivo de este trabajo es describir un caso de politraumatismo causado por perdigones en un puercoespín mexicano

### **Objetivos Específicos:**

1. Realizar una revisión bibliográfica para determinar el material y ubicación de los perdigones con el uso de metodología alternativa
2. Determinar el material de los perdigones con recursos limitados para poder establecer un tratamiento
3. Elaborar un tratamiento clínico y quirúrgico para paciente impactado por perdigones según su signología mediante el uso de metodología alternativa

### **Hipótesis:**

- La metodología alternativa del magnetismo permitirá determinar el material y ubicación de los perdigones

A continuación, se presenta la descripción detallada de la resolución de un caso de politraumatismo en un ejemplar de *Sphiggurus mexicanus*, causado por perdigones.

## DESARROLLO DEL ESTUDIO

### **Materiales**

En el contexto del presente estudio, se emplearon una serie de materiales y herramientas fundamentales para la evaluación clínica, diagnóstico y tratamiento del paciente. Dentro de los materiales clínicos, se dispuso de la infraestructura de la clínica del centro de rescate y conservación ARCAS, Guatemala. Se utilizó equipo diagnóstico en el que se incluye fonendoscopio, termómetro, guantes de manejo equipo de radiografía y el equipo de la clínica. Entre los materiales quirúrgicos utilizados se incluyeron instrumental especializado esterilizado, como pinzas anatómicas, tijeras, bisturíes, portaagujas y suturas. En relación con la detección y extracción de los perdigones, se utilizó un imán de neodimio. Este dispositivo magnético permitió la identificación, localización y remoción de los perdigones contribuyendo al proceso de diagnóstico y tratamiento quirúrgico.

En cuanto al tratamiento clínico, se administraron diversos fármacos, entre ellos analgésicos, antibióticos y antiinflamatorios, con el objetivo de controlar el dolor, tratar infecciones y reducir la inflamación asociada a las lesiones traumáticas. Por último, se dispuso de equipamiento especializado para la realización de rehabilitación, en las que se incluyeron jaulas adaptadas y dispositivos para ejercicios físicos controlados, destinados a promover la recuperación funcional del paciente y su reintegración exitosa en su hábitat natural.

## METODOLOGÍA

### Anamnesis

El animal se fue encontrado por la CONAP (consejo nacional de áreas protegidas) en malas condiciones, postrado en el suelo y con nula reacción al entorno. Fue movilizado a un centro de atención veterinario de fauna silvestre en el cual comenzaron el tratamiento descrito a continuación. Sin embargo, no se conoce a detalle las dosis o procedimientos realizados en este primer centro. Únicamente se conoce que se realizó la extracción de tres perdigones superficiales que podían observarse directamente.

- Manitol y dexametasona para reducción durante una semana.
- Moxifloxacin y prednisona para el ojo izquierdo.
- Enrofloxacin de larga acción por dos semanas.
- Limpieza y drenaje de abscesos con iodo, clorhexidina y neomicina.
- Tramadol intravenoso seguido de tramadol intramuscular.
- Alimentación: se incluyó manzana, papaya, banano, yuca, mazuri insectívoro, galletas leafeater y hojas. Además, se administraron sueros mazuri para mamíferos y vitaminas aminotonic e impulsores vit ADE3e intramuscular.

### Hallazgos del examen clínico

Al no poseer técnicas diagnósticas para poder determinar la presencia de más perdigones fue derivado al centro de rescate ARCAS donde se comenzó una evaluación completa del paciente. Se procedió a realizar una evaluación clínica exhaustiva del paciente macho adulto con peso de 1.324 kg y una condición corporal de 2/5. La evaluación del paciente incluyó un examen físico detallado. Se realizaron fotografías del estado en el cual ingreso el paciente el 18 de noviembre del 2023 las cuales se encuentran en el anexo 1.

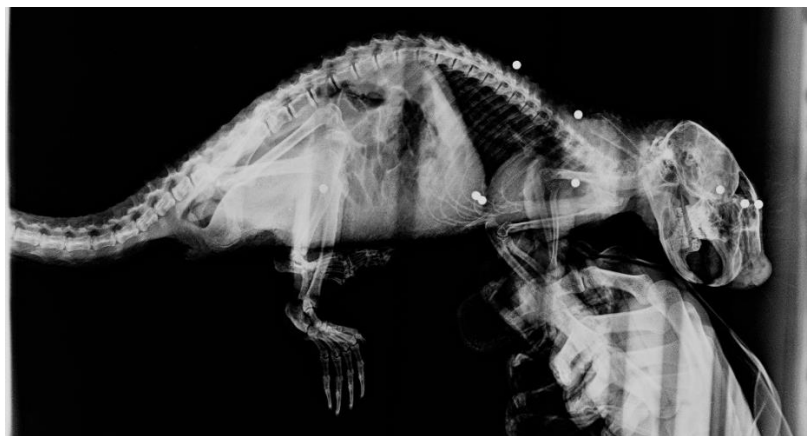
Dentro del examen físico se detalla lo siguiente, las mucosas orales se encontraban rosa pálido, tenía comida seca alrededor de la boca. Secreción nasal transparente bilateral. Retorno del pliegue cutáneo de 4 segundos, deshidratación del 6%. Se observaron áreas alopécicas, pérdida de pelo y púas en los cuatro miembros, así como descamación generalizada de la piel. Se evidencio la pérdida del ojo izquierdo y una herida antigua en proceso de cicatrización en la región dorso-caudal del cráneo. Además, se identificó la presencia de un absceso en el lado izquierdo, ubicado a la altura de la articulación del codo. En cuanto al estado de consciencia, se observó una marcada letargia con una respuesta leve a los estímulos externos. Asimismo, el paciente manifestó vocalización de dolor durante el manejo y la administración de medicamentos.



**Figura 1.** Estado del paciente en la fecha de ingreso 18 de noviembre 2023. Examen físico

## Métodos diagnósticos

Para poder tener una mejor comprensión del estado interno del paciente se realizaron dos radiografías, una laterolateral izquierda y otra dorsoventral. En las que se pueden visualizar nueve perdigones. Los perdigones se visualizan como focos radiopacos bien delimitados de forma esférica, dado que son de metal (Grandez R. et al., 2021). Tres perdigones se encuentran en el cráneo, uno de los cuales se encuentra en la rinoteca en el hueso nasal, otro ubicado caudal a la rinoteca dorsal a la base del cráneo en el hueso frontal. El tercer perdigón se encuentra ubicado subcutáneo a la altura de la unión del hueso frontal y nasal.



**Figura 2** Radiografía laterolateral derecho, se evidencian 9 perdigones.

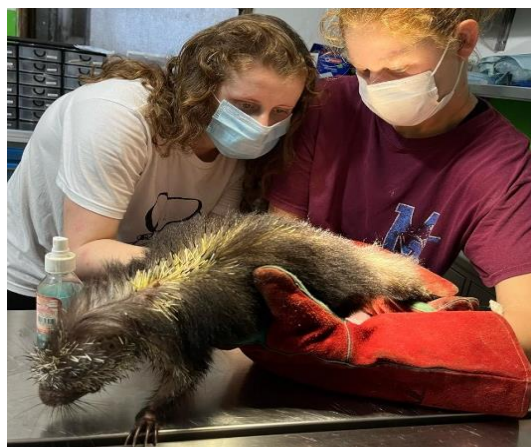Dos perdigones se encontraban subcutáneos dorsal a la columna vertebral, uno a la altura de la quinta y sexta vertebra torácica y otro más caudal a la altura de la décima vertebra torácica. Otro perdigón se encontraba lateral al humero en la diáfisis proximal a la articulación humeroulnar. Conjunto a este hallazgo se identificó que el absceso encontrado en el examen físico coincidía como orificio de entrada del perdigón. Se identificaron dos perdigones más en la parte ventrolateral izquierdo del tórax ubicado en los intercostales entre la novena y décima costilla. Finalmente, el ultimo perdigón se encontraba dentro de la cavidad abdominal a la altura del intestino grueso.



## Tratamiento clínico

Inicialmente se estabilizo al paciente, el 18 de noviembre del 2023 se administró 9 ml de solución de Hartmann con contenido de sodio, potasio, calcio, cloruro y lactato con la adición de 1 ml de Aminotonic 500 mL de forma subcutánea en los pliegues inguinales del paciente como tratamiento para la deshidratación. Se inicio el tratamiento con ketoconazol 50 mg dosis inicial de 40 mg/kg y dosis de mantenimiento de 20 mg/kg durante 14 días administración SID vía oral. Se inicio tratamiento con antibiótico ceftiofur 5% dosis de 4 mg/kg por 8 días cada 48 horas intramuscular. También se coloca meloxicam dosis 0,2 mg/kg SID intramuscular por 3 días.

El 20 de noviembre del 2023 se adiciona al tratamiento 1 ml de Vigantol AD3E y 0,5 ml de complejo B ambos vía oral cada 15 días. Se realiza además un drenaje del absceso con una desinfección inicial con clorhexidina, uso de una jeringas estéril de 5ml y posterior limpieza con clorhexidina, procedimiento que se repitió durante tres días. El 25 de noviembre del 2023 sube de peso a 1,414 kg. El 28 de noviembre del 2023 se suspende el tratamiento de ketoconazol al observar mejoría en la piel y se comienza tratamiento con amoxicilina dosis de carga de 16 mg/kg y dosis de mantenimiento de 11 mg/kg por 7 días. Se realiza desparasitación con fenbendazol al 10% dosis única de 50mg/kg.



**Figura 3** Administración del tratamiento farmacológico 2 de diciembre 2023

## Tratamiento quirúrgico

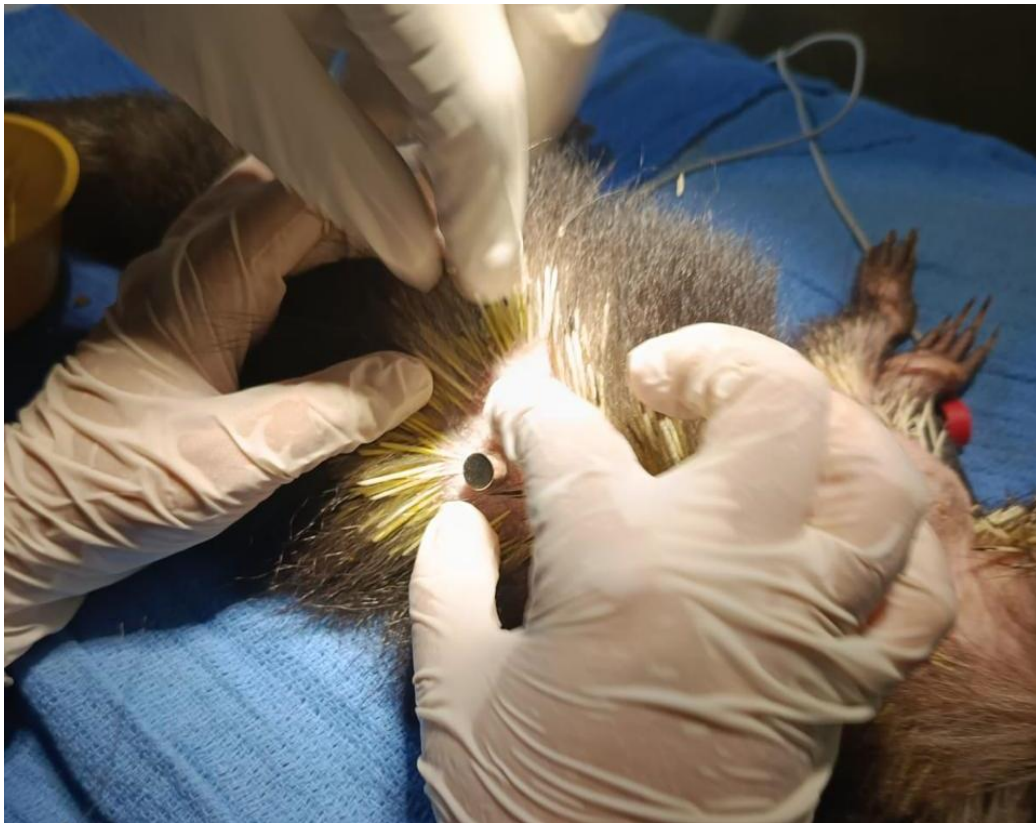
Al observar una evolución positiva del paciente se decide programar la cirugía para la remoción de los perdigones el 4 de diciembre de 2023. Se determinó que el material de los perdigones era de acero mediante el uso de imanes de neodimio. De los perdigones más utilizados en caza furtiva de fauna silvestre los únicos que responden de forma positiva al magnetismo son los de acero puro que es una aleación de hierro y carbono. Con este hallazgo se optó por la remoción quirúrgica como tratamiento para el politraumatismo por las municiones. Para la anestesia se utilizó Zoletil 50 (Tiletamina más Zolazepam) dosis 15 mg/kg Intramuscular y Xilacina al 2% dosis de 0,5 mg/kg Intramuscular

La medición de las constantes, como temperatura corporal, frecuencia cardiaca y respiratoria, se realizaron de forma manual durante todo el procedimiento, complementadas por un medidor VETCORDER. Para la remoción quirúrgica se esterilizó el área de trabajo, se utilizó material quirúrgico estéril y campos quirúrgicos. Para localizar los perdigones se utilizó un imán de neodimio estéril, el cual se colocó adyacente a la piel hasta lograr la unión del imán con los perdigones a través de la piel. Posteriormente se marcó el lugar y se prosiguió a retirar las púas y pelo de la zona. Seguido de un procedimiento de embrocado con clorhexidina y alcohol.

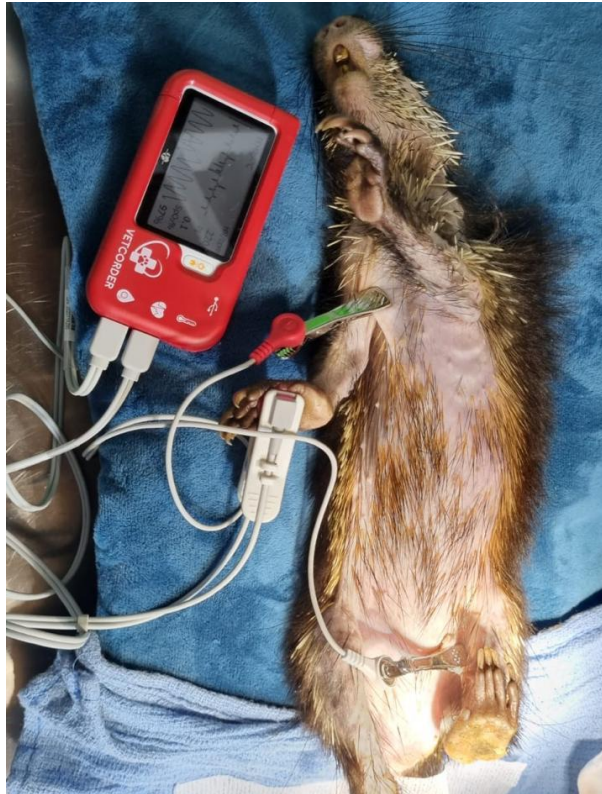
En las zonas previamente marcadas, usando hoja de bisturí número 22, se realizó incisiones de aproximadamente 1.5 cm de longitud con debridación posterior hasta alcanzar el perdigón con ayuda del imán de neodimio. Los primeros 4 perdigones fueron extraídos de tejido subcutáneo: 2 de ellos en el área dorsal en la región de las vértebras torácicas, 1 entre la unión de los huesos frontal y nasal y el último lateral al húmero en la diáfisis proximal a la articulación humeroulnar. Cada una de las incisiones fue cerrada con puntos simples interrumpidos utilizando hilo de sutura Vicryl monofilamento absorbible 2-0. Los siguientes 2

perdigones fueron removidos utilizando la misma técnica anteriormente mencionada, tomando en cuenta que estos llegaron a la capa muscular intercostal. Las incisiones fueron cerradas en la capa muscular con puntos en X y simples interrumpidos para subcutáneo y piel utilizando hilo de sutura Vicryl monofilamento absorbible 2-0.

Al finalizar el procedimiento se prosiguió a despertar progresivamente al paciente y una observación post quirúrgica hasta su completa recuperación de la anestesia. Además de la elaboración de un tratamiento postquirúrgico que incluye tratamiento antibiótico con Amoxicilina 11 mg/kg vía oral SID por 7 días y Meloxic 0,5% (meloxicam) dosis 0,2 mg/kg SID por 5 días.



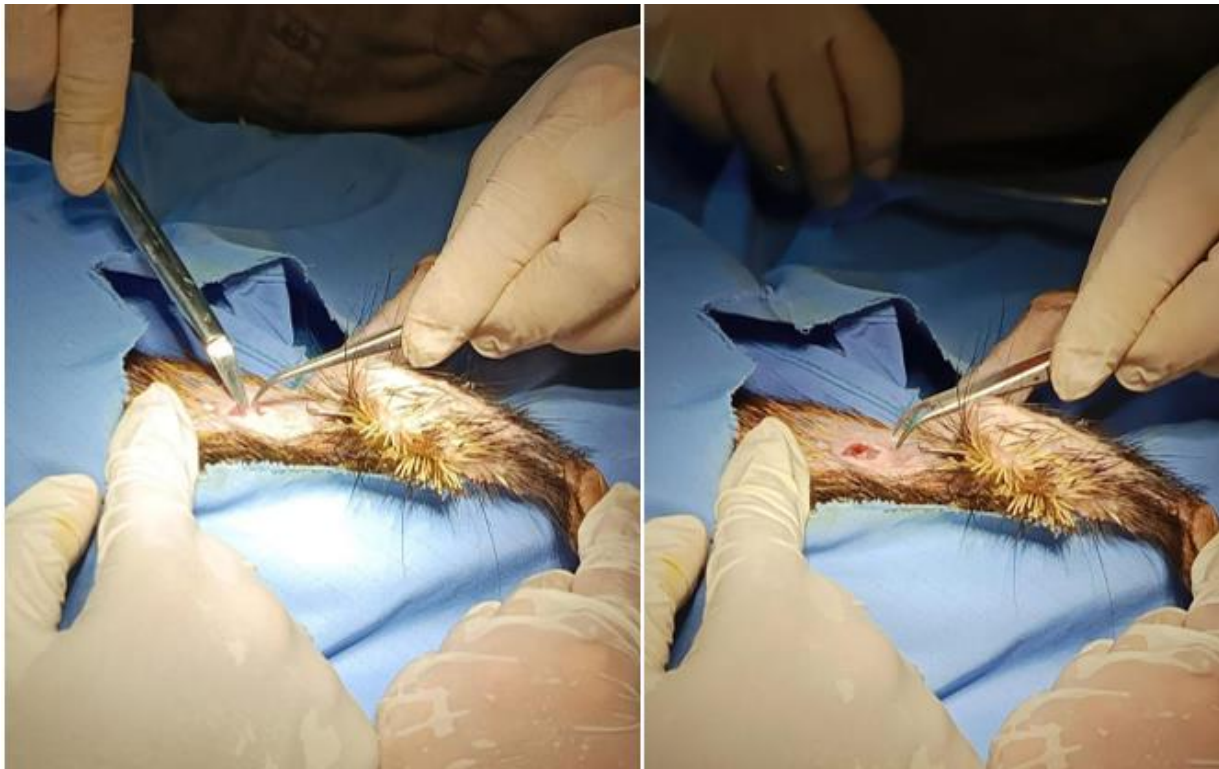**Figura 4** Identificación y localización de perdigón de acero mediante imán de neodimio



**Figura 5** Monitorización del paciente mediante VETCORDER



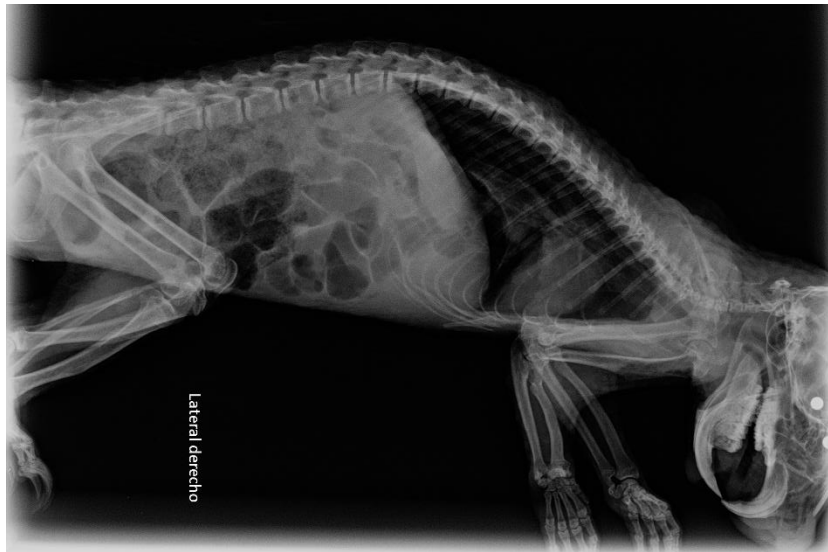
**Figura 6** Identificación del lugar de perdigones y preparación del área mediante la remoción de púas adyacentes al lugar de incisión



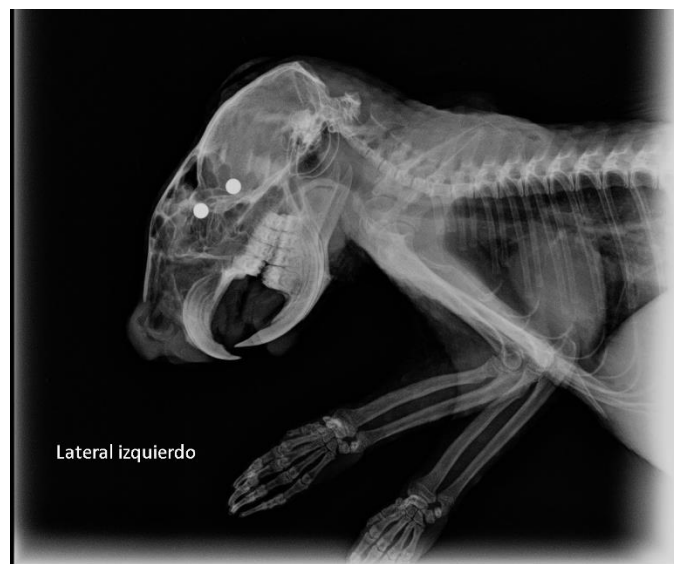**Figura 7** Procedimiento quirúrgico de extracción de perdigones de acero

## RESULTADOS

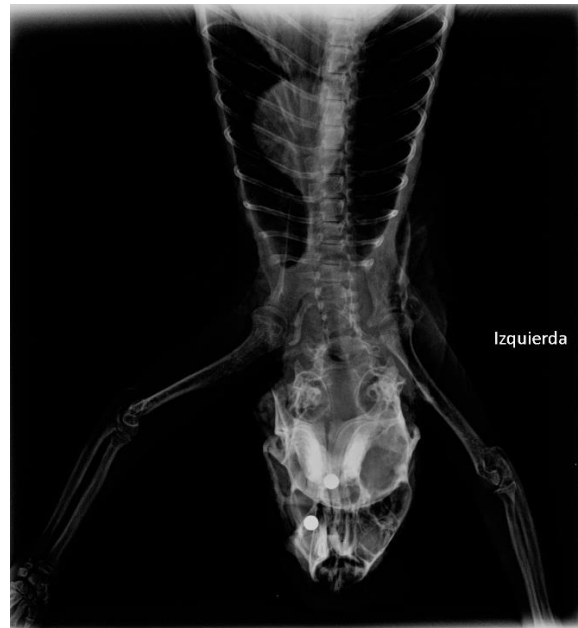Según los hallazgos del examen físico complementados por el método diagnóstico de radiología se determinó un politraumatismo consecuencia de un disparo con arma de fuego con municiones de perdigones. Se realizaron tres radiografías postquirúrgicas que muestran los resultados del tratamiento quirúrgico para la remoción de los perdigones.



**Figura 8** Radiografía laterolateral derecho postquirúrgica de tórax y abdomen

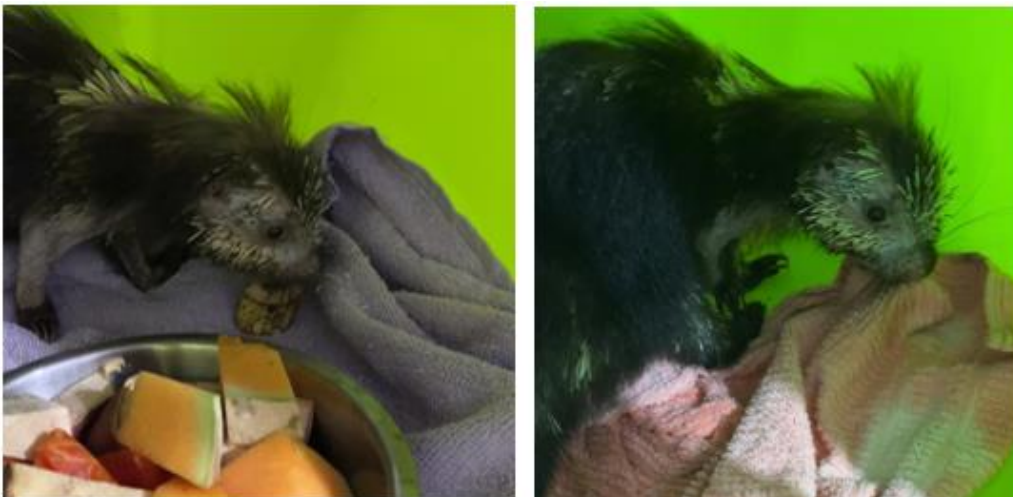

**Figura 9** Radiografía laterolateral izquierdo-postquirúrgica de cráneo y tórax. Se evidencian dos perdigones intracraneales

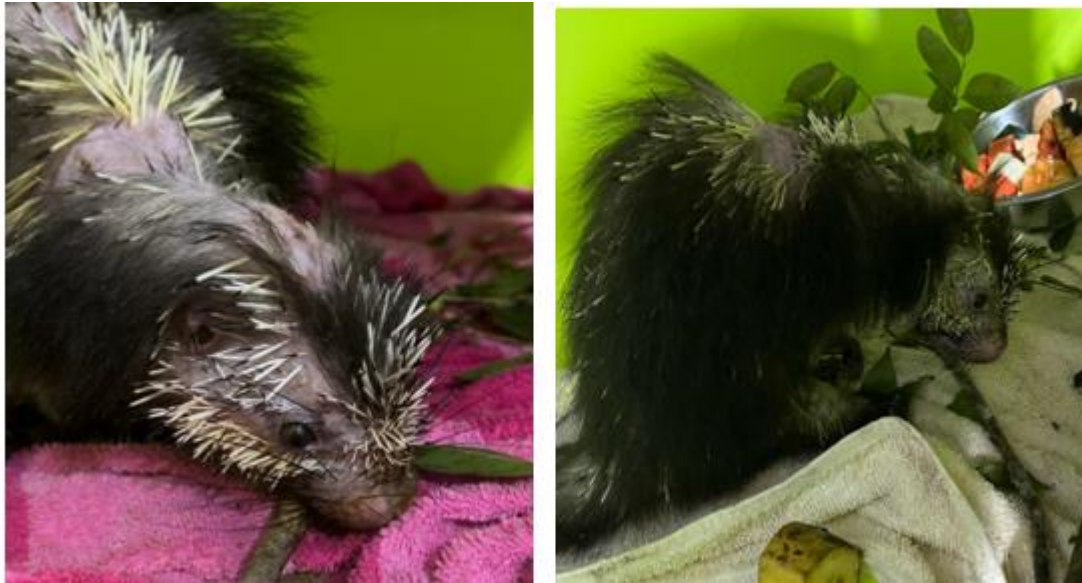

**Figura 10** Radiografía dorsoventral postquirúrgica de cráneo y tórax. Se evidencian dos perdigones intracraneales.


Las figuras 8 a 10 comparada a la figura 2 muestran la remoción de siete de nueve perdigones que presentaba el paciente. Como resultado de una intervención quirúrgica eficiente se evidencia la recuperación postquirúrgica del paciente en diferentes fechas. Inicialmente se realizó la recuperación en un kennel dentro de la clínica y posteriormente se trasladó a un recinto de pre-rehabilitación



**Figura 11** Recuperación 6 horas postquirúrgico en kennel.



**Figura 12** Recuperación 11 de diciembre y 16 de diciembre 2023. Se evidencia comportamiento natural de roer mostrando signos de mejoría.



**Figura 13** Traslado al recinto. 24 de diciembre 2023 el paciente trepa por primera vez desde que fue ingresado al centro, mostrando signos de mejoría al expresar su comportamiento natural





**Figura 14** Recuperación en recinto 27 de diciembre y 28 de diciembre 2023. El paciente busca comida y se alimenta solo. Es capaz de trepar para llegar a la caja por su cuenta.



**Figura 15** Paciente alimentándose solo 27 de enero de 2024

El resultado del tratamiento tanto clínico como quirúrgico se evidencia según la evolución del paciente mostrada en las figuras 8 a 14. La evolución del paciente después de la cirugía fue exitosa. El paciente fue capaz de realizar actividades y desempeñar su comportamiento natural al punto de no necesitar intervención por parte del equipo veterinario. Continuo su recuperación en el recinto de pre-rehabilitación.

## DISCUSIÓN

El informe del caso clínico proporciona una visión detallada del manejo médico y quirúrgico de un paciente *Sphiggurus mexicanus* afectado por politraumatismo debido a disparos de caza furtiva con perdigones. Tras ser derivado a un centro de rescate especializado, se llevó a cabo una evaluación clínica exhaustiva, revelando una serie de lesiones cutáneas y traumáticas significativas, como áreas de alopecia, descamación cutánea generalizada y la pérdida unilateral del ojo izquierdo, además de la identificación de un absceso en el lateral izquierdo del cuerpo. La utilización de pruebas de diagnóstico por imágenes, específicamente radiografías, permitió la confirmación visual de la presencia de múltiples perdigones distribuidos en distintas regiones anatómicas del paciente, validando así los hallazgos del examen físico. Como diagnósticos diferenciales se consideró la intoxicación por metales pesados, septicemia por la infección crónica provocada por el absceso e infección micóticas cutánea generalizada por la descamación y zonas alopécicas distribuidas por todo el cuerpo.

El tratamiento terapéutico se llevó a cabo de manera integral, abordando tanto las lesiones cutáneas como las posibles complicaciones sistémicas derivadas del politraumatismo. Se administraron fluidoterapia para corregir la deshidratación y aliviar el dolor, y se inició un protocolo farmacológico que incluyó agentes antifúngicos y antibióticos para tratar y prevenir posibles infecciones secundarias. La intervención quirúrgica se planificó meticulosamente para la extracción de los perdigones identificados, empleando técnicas estériles y la asistencia de imanes de neodimio para localizar con precisión los cuerpos extraños metálicos. Este enfoque permitió una remoción exitosa de 7 de los 9 perdigones, minimizando así el riesgo de complicaciones a largo plazo y facilitando la recuperación del paciente.

Dos perdigones con ubicación intracraneal no pudieron ser extraídos debido a su ubicación y al riesgo asociado con la intervención quirúrgica. Las consideraciones en este caso

fueron que su remoción presentaba mayor riesgo que su mantención dentro del paciente. Posteriormente, se llevó a cabo un seguimiento del animal postoperatorio durante dos meses para detectar cualquier signo de intoxicación por metales pesados. En este contexto, al ser perdigones de acero, los signos de intoxicación incluirían convulsiones, movimientos de giros en círculo y diarreas verdes. Sin embargo, el paciente no manifestó ninguno de estos signos, al contrario, comenzó a presentar una mejoría en habilidades y destrezas. Los perdigones que permanecen remanentes son identificados por el cuerpo como un cuerpo extraño, y tienden a ser encapsulados como una medida de protección del cuerpo (Veisoh et al., 2015). Esto da una mayor posibilidad a disminuir las consecuencias como la intoxicación por metales pesados debido a esa barrera biológica que crea el cuerpo. Esto se podría intentar determinar por ecografía, sin embargo, por su ubicación es difícil identificar este proceso.

Como resultado, fue trasladado a un recinto de pre-rehabilitación en el cual se continuo el monitoreando su progreso. Es importante destacar que los riesgos de presentar intoxicación por acero son menores en comparación con el plomo, lo cual respalda la decisión de mantener los perdigones en su lugar, considerando el riesgo asociado con su extracción. El seguimiento postoperatorio demostró una mejora notable en el estado general del paciente, tanto en términos de su condición física como en la cicatrización de las heridas. Tras completar el tratamiento inicial, el paciente fue trasladado a un recinto de rehabilitación para continuar su recuperación y readaptación al medio ambiente. Este caso destaca la importancia de una evaluación clínica exhaustiva, el uso adecuado de técnicas diagnósticas avanzadas y la implementación de terapias integradas para abordar eficazmente las lesiones derivadas de la caza furtiva con perdigones en la vida silvestre.

El curso clínico del paciente afectado por perdigones está influenciado por el material de estos proyectiles. Para determinar el material de los perdigones, se llevó a cabo una revisión

bibliográfica de los materiales más comúnmente utilizados en municiones de perdigones, buscando alternativas para su identificación precisa. Entre los materiales más frecuentes se encuentran el plomo, el acero, y combinaciones de estos materiales. Entre ellas, el plomo destaca como la opción más prevalente debido a su alta densidad y maleabilidad, atributos que garantizan una penetración eficaz en el blanco (Delibes-Mateos et al., 2017). No obstante, existen alternativas como los perdigones de acero, que se utilizan en áreas donde la prohibición del uso de plomo en la caza de aves acuáticas o la preocupación por la contaminación ambiental han impulsado su adopción (Ferrer, 2003). Aunque los perdigones de acero son menos densos que los de plomo, lo que resulta en una menor capacidad de penetración, su uso responde a consideraciones medioambientales y normativas locales.

Los perdigones de acero sobresalen como la única variante que exhibe propiedades magnéticas en su estado puro. La diferencia fundamental que hace que los perdigones de acero sean los únicos magnéticos en comparación con otros materiales como el plomo, el bismuto o el tungsteno radica en su composición química y estructura molecular. El acero, una aleación principalmente compuesta por hierro y carbono, contiene átomos de hierro dispuestos en una estructura cristalina que exhibe propiedades magnéticas intrínsecas (Astudillo et al., 2018). El hierro es un metal ferromagnético, lo que significa que tiene una fuerte tendencia a alinearse con campos magnéticos externos y exhibir magnetismo cuando se expone a ellos. Esta propiedad magnética se debe a la disposición de los electrones en los átomos de hierro, que generan momentos magnéticos dipolares que interactúan entre sí y con los campos magnéticos externos (Pérez, G. 2004).

Por otro lado, los materiales como el plomo, el bismuto y el tungsteno no tienen esta misma estructura cristalina ni la disposición electrónica que les confiera propiedades magnéticas significativas. Aunque estos materiales pueden formar aleaciones o compuestos

que incluyan elementos magnéticos, como el níquel, cobalto o hierro, en su estado puro no exhiben magnetismo. La norma general dicta que los perdigones de bismuto, tungsteno o plomo no son magnéticos (Valderrama et al., 2022).

Los perdigones de acero se destacan como la elección preferida en entornos donde la rápida recuperación de los proyectiles es esencial, gracias a su capacidad de ser detectados y recogidos fácilmente con un imán. Por lo tanto, en situaciones donde se necesite identificar perdigones con propiedades magnéticas, los de acero se presentan como la opción más adecuada. Por lo que se optó por el uso de imanes de neodimio como metodología alternativa para confirmar o descartar el acero como material de los perdigones encontrados en el cuerpo del paciente. La unión del imán y los perdigones a través de la piel nos permitió identificar su ubicación de una forma más exacta que la radiografía. Finalmente se utilizó los imanes durante el procedimiento quirúrgico, posterior a la incisión se expuso los perdigones y se acercó el imán lo cual facilitó su extracción de forma menos invasiva y más segura.

A pesar de la eficacia de esta metodología, es relevante tener en cuenta que existen otras técnicas disponibles para determinar la composición de los perdigones, como el análisis de la concentración de metales en la sangre del paciente (Guevara et al., 2024). Sin embargo, en este caso específico, se enfrentaron limitaciones tanto logísticas como técnicas, incluyendo la disponibilidad de reactivos y la cantidad de sangre necesaria para llevar a cabo estas pruebas. Ante estas limitaciones, se optó por una alternativa práctica y viable: utilizar imanes para confirmar o descartar la presencia de perdigones de acero en el cuerpo del paciente durante el procedimiento quirúrgico. Esta estrategia, aunque menos convencional, resultó ser efectiva dadas las circunstancias particulares del caso.

El tratamiento inicial logró estabilizar al paciente y proporcionar alivio de signos clínicos. Sin embargo, la presencia de perdigones incrustados en el cuerpo del puercoespín

planteó preocupaciones adicionales sobre la posible intoxicación por metales pesados, específicamente por acero. Los signos clínicos de intoxicación por acero en mamíferos pequeños pueden incluir letargia, cambios en el comportamiento presentando movilizaciones en círculos, anorexia, vómitos, diarrea verde, dificultades respiratorias y signos neurológicos como convulsiones (Polo, C., et al 2019). Aunque inicialmente no se observaron estos signos, se continuó monitoreando al paciente para detectar posibles signos de intoxicación en el futuro.

La dieta modificada y el seguimiento clínico regular contribuyeron a una mejora gradual en la condición del paciente. La observación de cambios en el comportamiento además de la ingesta de alimentos fueron indicadores importantes para evaluar la efectividad del tratamiento y la posible aparición de signos de intoxicación por metales pesados en el futuro. El paciente comenzó a mostrar desarrollo de conductas naturales como fueron roer, trepar y movilización en amplios espacios, lo cual no presentaba al ingresar al centro ni antes de desarrollar el tratamiento quirúrgico. La presentación de estas conductas de comportamiento natural indico la mejoría del paciente, y además dio esperanza de que el paciente pueda ser considerado para un programa de rehabilitación y posterior liberación, reintroduciéndolo así en su hábitat natural en un futuro (Bertonatti & Aprile, 1996).

Las consideraciones que se deben tener al reintroducir un animal con esta condición son las de su impacto en el medio ambiente. El puercoespín mexicano (*Sphiggurus mexicanus*) es un animal que puede ser ocasionalmente depredado por animales como el ocelote (*Leopardo pardalis*), puma (*Puma concolor*) y esporádicamente aves rapaces nocturnas entre otros. Al conservar aun dos perdigones en su cuerpo va teniendo a lo largo del tiempo una bioacumulación, que es la acumulación de una sustancia contaminante, en este caso el acero, en su organismo. En este posible escenario de liberar al paciente y que pueda ser depredado se debe tomar en cuenta la biomagnificación, que se define como la elevación de la concentración

de una sustancia contaminante a medida que se transfiere de un nivel trófico a otro (Carrquiriborde, 2021).

Si bien es cierto que en este caso específico el paciente mostro una evolución favorable siendo candidato a una rehabilitación y posterior liberación, debe considerarse estos factores antes de ser liberado y tener en cuenta los beneficios y consecuencias de su reintroducción. Estas consideraciones pueden ser un punto de partida para futuras investigaciones donde se evalúen los puntos a favor y en contra de reintroducir animales a los cuales por diferentes circunstancias no se logró remover en totalidad los perdigones, pero presentan una evolución favorable.

## CONCLUSIONES

El presente estudio destaca la importancia de una evaluación clínica exhaustiva y el uso de la metodología alternativa del magnetismo como técnica diagnóstica en pacientes afectados por disparos de caza furtiva con perdigones de acero. La identificación precisa del material de los perdigones, en este caso acero, mediante el uso de imanes de neodimio facilitó su localización y extracción eficiente, minimizando así el riesgo de complicaciones a largo plazo. Aunque existen otras metodologías para determinar la composición de los perdigones, como el análisis de la concentración de metales en la sangre del paciente, la elección de una alternativa práctica y viable fue crucial dadas las limitaciones logísticas y técnicas del caso. Este enfoque integrado permitió una recuperación exitosa del paciente.

La metodología alternativa del magnetismo en identificación de perdigones de acero es una herramienta útil en las circunstancias de centros de rescate de fauna silvestre tanto a nivel nacional como internacional. Esto debido a las limitaciones de recursos, ubicaciones poco accesibles a laboratorios clínicos y limitaciones de muestra sanguínea en pacientes pequeños. Lugares donde se presentan escenarios de situaciones de pacientes críticos impactados por perdigones que requieren un método rápido, fácil y eficiente para su diagnóstico.

Es importante reconocer las limitaciones de este trabajo con respecto a la falta de exámenes complementarios de laboratorio que nos hubieran permitido tener una mejor comprensión del estado interno del paciente. Sin embargo, las limitaciones en recursos y la dificultad de una toma de muestra sanguínea complicaron esta posibilidad. Considero que un estudio complementario del seguimiento de la evolución, rehabilitación, liberación y post liberación nos permitiría tener una mejor comprensión sobre la efectividad de recuperación a largo plazo del paciente y una visión más integral en la medicina de la conservación.



## REFERENCIAS BIBLIOGRÁFICAS

- Astudillo, M. R. N., Scagnetti, H. J., Nuñez, N., Ferrari, G., Pumarega, M. I. L., Gomez, M., Ruzzante, J., & Rodrigues, L. P. (2018). Comportamiento magnético del acero AISI 304 en ensayos de tracción uniaxial. *Matéria (Rio de Janeiro)*, 23, e12117. <https://doi.org/10.1590/S1517-707620180002.0451>
- Bertonatti, C., & Aprile, G. (1996). *Manual sobre Rehabilitación de Fauna*.
- Carrquiriborde, P. (2021). *Biodisponibilidad, bioconcentración, bioacumulación y biomagnificación de los contaminantes*. Editorial de la Universidad Nacional de La Plata (EDULP). <http://sedici.unlp.edu.ar/handle/10915/131168>
- Delibes-Mateos, M., Caro, J., & Arroyo, B. (2017). Funciones y valoraciones de la caza y su gestión en España: Estudios científicos sobre el colectivo cinegético. *Arbor*, 193(786), Article 786. <https://doi.org/10.3989/arbor.2017.786n4003>
- Fallon, J. A., Redig, P., Miller, T. A., Lanzone, M., & Katzner, T. (2017). Guidelines for evaluation and treatment of lead poisoning of wild raptors. *Wildlife Society Bulletin*, 41(2), 205-211. <https://doi.org/10.1002/wsb.762>
- Ferrer, A. (2003). Intoxicación por metales. *Anales del Sistema Sanitario de Navarra*, 26, 141-153.
- García, L., Gutiérrez, E., Marañón, T., Redondo, R., & Clemente, L. (2007). Acumulación de metales pesados en el suelo mediada por aves marinas: Evidencias derivadas del análisis Isotópico. *Control de la Degradación de Suelos y la Desertificación*.
- Grandez R., R., Hermoza G., C., Tirmizi B., S., Grandez R., R., Hermoza G., C., & Tirmizi B., S. (2021). Descripción de hallazgos radiológicos en psitácidos decomisados y mantenidos en un centro de rescate en Tingo María, Huánuco Perú. *Revista de Investigaciones Veterinarias del Perú*, 32(2). <https://doi.org/10.15381/rivep.v32i2.20022>

- Guevara, J. M., Sixto, S., & Curi, G. F. (2024). Intoxicación con plomo en dos caninos. Confirmación bioquímica, tratamiento específico y repaso de las alteraciones orgánicas más comúnmente reportadas en Medicina Veterinaria. *Ciencia Veterinaria*, 26(1), Article 1.
- Huffman, J. E., & Wallace, J. R. (2010). *Wildlife Forensics: Methods and Applications*. John Wiley & Sons. <https://www.tracenetwork.org/wp-content/uploads/2012/08/Wildlife-Crime-use-of-forensics-FWG-April-2014.pdf>
- Lira-Torres, I., Sanchez-Rojas, G., Ojeda-Ramírez, D., & Gómez de Anda, F. R. (2014). Registro Notable del Puercoespín Arborícola *Sphiggurus mexicanus* (Rodendia: Erethizontidae) en la Sierra Madre Oriental, México. *Therya*, 5(1), 271-275. <https://doi.org/10.12933/therya-14-158>
- Lorenzo, C., Sántiz, E. C., Navarrete, D. A., & Bolaños, J. (2014). Causes and consequences of change rates in the habitat of the threatened tropical porcupine, *Sphiggurus mexicanus* (Rodentia: Erethizontidae) in Oaxaca, Mexico: implications for its conservation. *Revista de Biología Tropical*, 62(4), 1481-1494.
- Pérez, G. (2004). Propiedades estructurales y magneticas de aceros Fe-Mn-Al, &quot;Fermanal&quot;. *Revista de la Academia Colombiana de Ciencias Exactas, Fisicas y Naturales*, 28(107), 265-275.
- Pérez, M. (2013). El plomo y la fauna silvestre: una intoxicación silente. *Dialnet*.
- Polo Galíndez, C. A., Lacera Rúa, A. A., & Polo Osorio, J. M. (2019). Intoxicación de animales por metales pesados, estudio de casos clínicos. *Divulgación Científica Veterinaria*, ISBN: 978-958-57022-5-7.
- Sánchez-Barbudo, I. S., Camarero, P. R., & Mateo, R. (2012). *Intoxicaciones intencionadas y accidentales de fauna silvestre y doméstica en España: diferencias entre*

*Comunidades Autónomas*. Revista De Toxicología, 29(1), 20–28.

<http://digital.csic.es/bitstream/10261/143426/1/intoxiccaa.pdf>

Sosa-Escalante, J. E. (2011). *Aplicación de la Ley para el Combate del Tráfico Ilegal de Vida*

*Silvestre en México: El caso de Charco Cercado*. *Therya*, 2(3), 245-262.

<https://doi.org/10.12933/therya-11-53>

UNODC (2020). *World Wildlife Crime Report 2020: Trafficking in Protected Species*.

ISBN:978-92-1-148349-9

Valderrama, L., Herrera, O., & Rivera, A. (2022). *Evaluación de las propiedades magnéticas*

*para estimar la recuperación a nivel industrial*. *Matéria (Rio de Janeiro)*, 27, e13169.

<https://doi.org/10.1590/S1517-707620220002.1369>

Veiseh, O., Doloff, J. C., Ma, M., Vegas, A. J., Tam, H. H., Bader, A. R., Li, J., Langan, E.,

Wyckoff, J., Loo, W. S., Jhunjunwala, S., Chiu, A., Siebert, S., Tang, K., Hollister-

Lock, J., Aresta-Dasilva, S., Bochenek, M., Mendoza-Elias, J., Wang, Y., ...


Anderson, D. G. (2015). *Size- and shape-dependent foreign body immune response to*

*materials implanted in rodents and non-human primates*. *Nature materials*, 14(6),

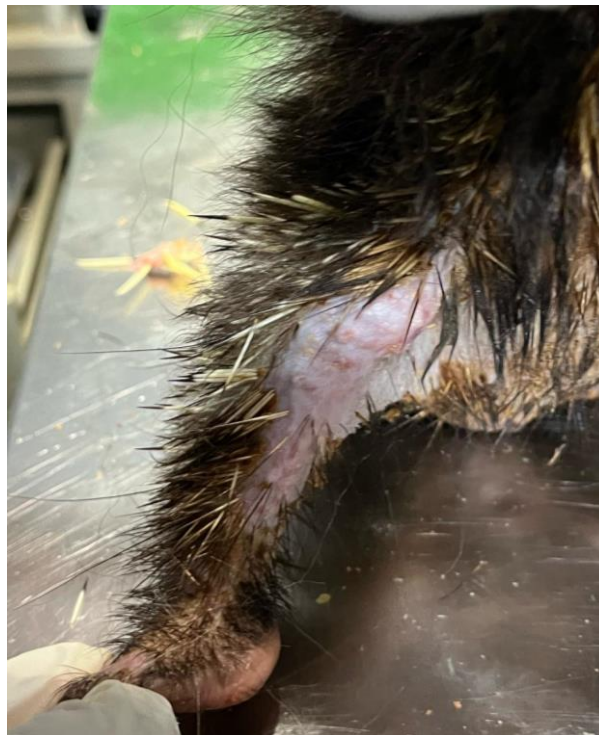643-651. <https://doi.org/10.1038/nmat4290>

Wani, A. L., Ara, A., & Usmani, J. A. (2015). Lead toxicity: A review. *Interdisciplinary*

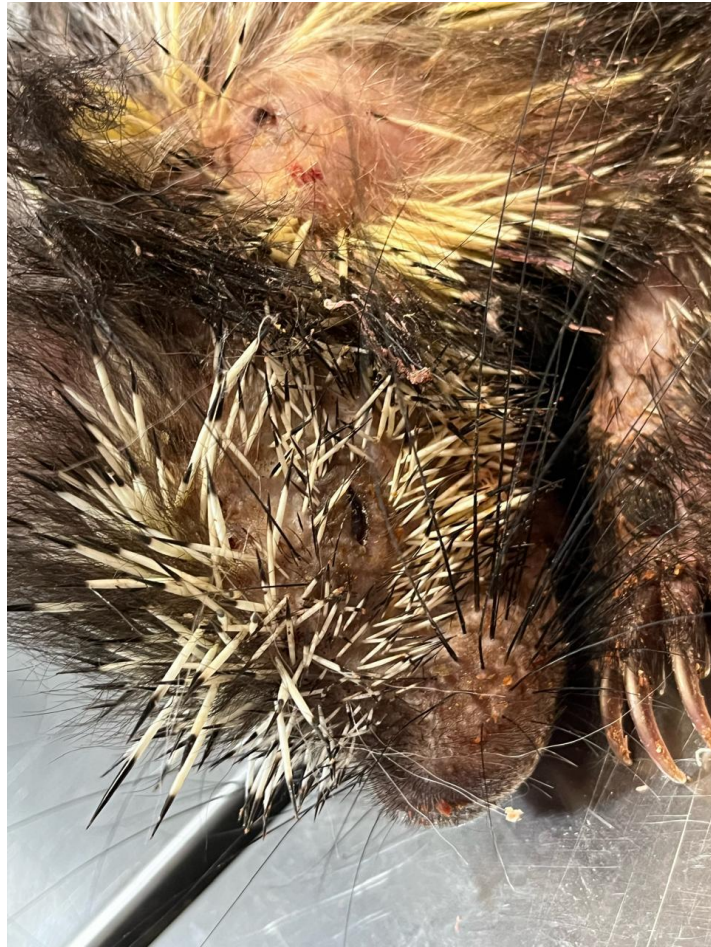*Toxicology*, 8(2), 55-64. <https://doi.org/10.1515/intox-2015-0009>

**ANEXO A: Recepción del paciente, examen clínico 18 de noviembre 2023**

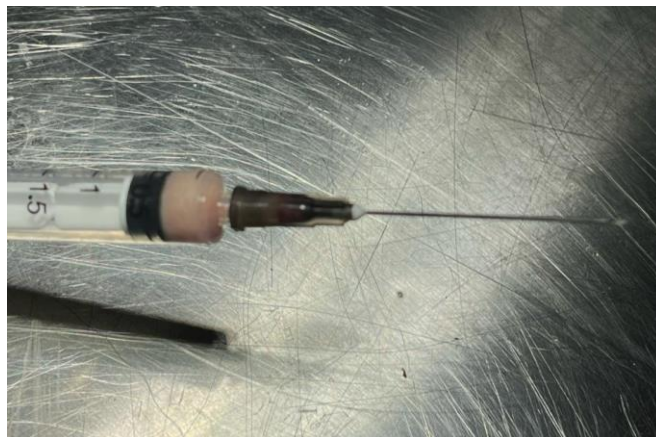
**Figura 16** Zonas alopécicas en miembros anteriores. Restos de comida en zona de boca y nariz.



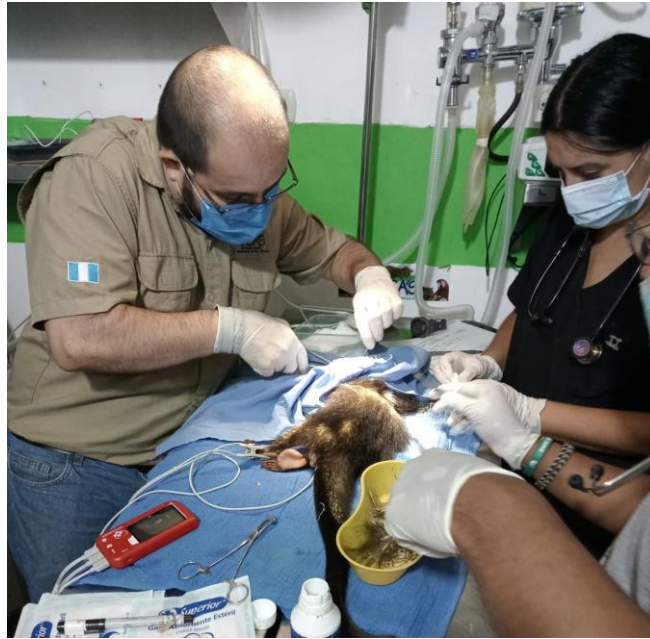**Figura 17** Zonas alopécicas en miembro inferior derecho. Muestra descamación de epidermis



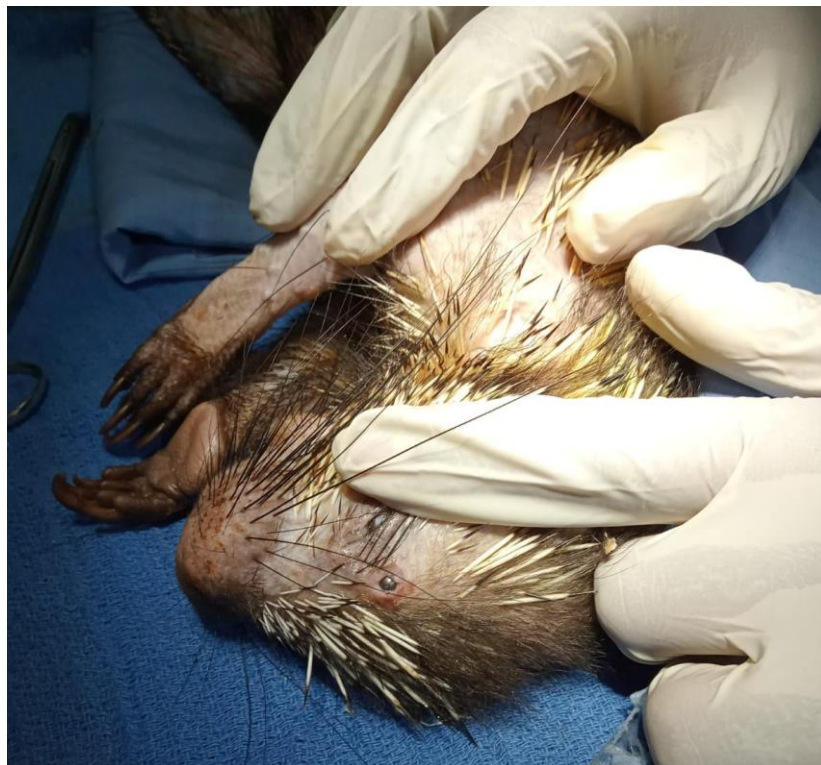**Figura 18** Pérdida de ojo izquierdo. En la parte lateral se identifica una lesión color negra de forma circular la cual se encuentra sobre un absceso



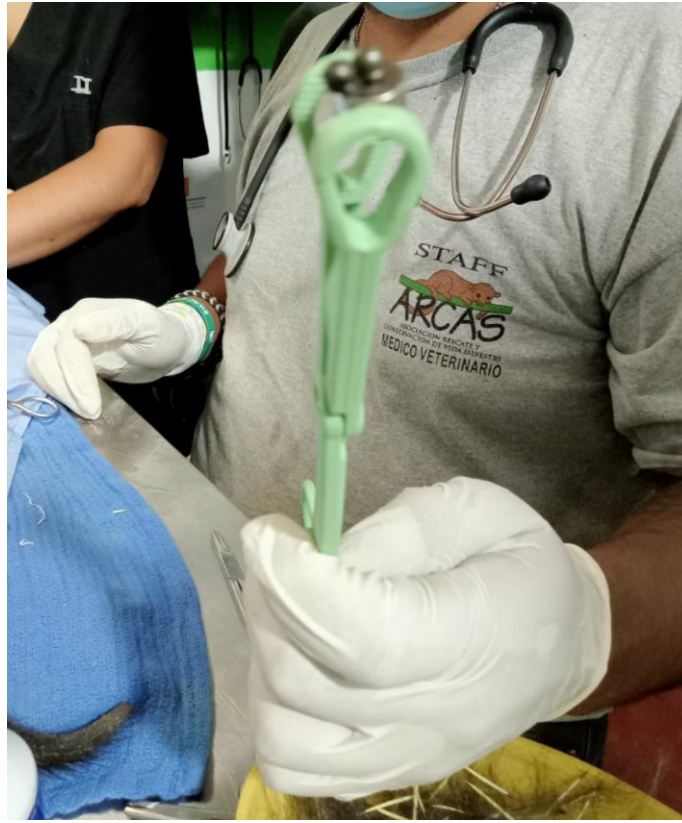**Figura 19** Jeringa que indica contenido purulento drenado del absceso observado en la figura 17.

**ANEXO B: Procedimiento Quirúrgico extracción de perdigones**

**Figura 20** Extracción de púas en las zonas marcadas para la incisión



**Figura 21** Localización del perdigón craneal subcutáneo



**Figura 22** Unión de los perdigones de acero al imán de neodimio



**Figura 23** Seis perdigones extraídos durante la cirugía