

**UNIVERSIDAD SAN FRANCISCO DE QUITO USFQ**

**Colegio de Ciencias de la Salud**

**Título del trabajo de integración curricular**

**Presentación de Síndrome de Encefalopatía Posterior Reversible (PRES) en paciente con diagnóstico base de Lupus Eritematoso Sistémico.**

**Dayanara Cecilia Burbano Pijal**

**Medicina**

Trabajo de integración curricular presentado como requisito para la obtención del título de Médico.

Quito, 18 de noviembre de 2019

UNIVERSIDAD SAN FRANCISCO DE QUITO USFQ  
COLEGIO DE CIENCIAS DE LA SALUD

**HOJA DE CALIFICACIÓN  
DE TRABAJO DE INTEGRACIÓN CURRICULAR**

**Presentación de Síndrome de Encefalopatía Posterior Reversible (PRES)  
en paciente con diagnóstico base de Lupus Eritematoso Sistémico.**

**Dayanara Cecilia Burbano Pijal**

**Calificación:** /

**Nombre del profesor, Título académico** Luis Alberto Pedroza, Ph.D

**Firma del profesor:** \_\_\_\_\_

Quito, 18 de noviembre de 2019

## Derechos de Autor

Por medio del presente documento certifico que he leído todas las Políticas y Manuales de la Universidad San Francisco de Quito USFQ, incluyendo la Política de Propiedad Intelectual USFQ, y estoy de acuerdo con su contenido, por lo que los derechos de propiedad intelectual del presente trabajo quedan sujetos a lo dispuesto en esas Políticas.

Asimismo, autorizo a la USFQ para que realice la digitalización y publicación de este trabajo en el repositorio virtual, de conformidad a lo dispuesto en el Art. 144 de la Ley Orgánica de Educación Superior.

Firma del estudiante: \_\_\_\_\_

Nombres y apellidos: Dayanara Cecilia Burbano Pijal

Código: 00107138

Cédula de identidad: 1003679295

Lugar y fecha: Quito, 18 noviembre de 2019

## RESUMEN

Este es un caso interactivo para enseñanza médica, que tiene como objetivo principal permitir a estudiantes de la carrera de medicina, estudiantes de especialidades médicas, médicos, pacientes y personas interesadas en el tema conocer sobre la presentación clínica de una de las patologías neurológicas poco conocidas que se asocia a lupus eritematoso sistémico, conocida como síndrome de encefalopatía posterior reversible (PRES), el cual como su nombre lo dice puede ser manejado con un tratamiento adecuado. Es por esto, que un conocimiento adecuado de este tema sería beneficioso para evitar complicaciones, porque a pesar de ser conocido como una patología rara, en la actualidad con la ayuda de exámenes de neuroimagen se van evidenciando varios casos similares.

Palabras clave: Encefalopatía, síndrome, PRES, reversible, lupus, hipertensión.

## **ABSTRACT**

This is an interactive case for medical education that its main objective is to allow medical students, medical specialties students, medical doctors, patients and people interested on the subject; to know the clinical features of one of the partially known neurological pathology that is associated with systemic lupus erythematosus, which is known as posterior reversible encephalopathy syndrome (PRES), as the name implies, it can be revocable with adequate treatment. Therefore, an adequate knowledge of this topic would be beneficial to avoid complications; despite of PRES is known as a rare pathology, nowadays neuron-imaging exams help to have evidence of several similar cases.

Key words: Encephalopathy, syndrome, PRES, reversible, lupus, hypertension.

## TABLA DE CONTENIDO

<b>INTRODUCCIÓN .....</b>	<b>8</b>
<b>CASO CLÍNICO PARA LA ENSEÑANZA MÉDICA.....</b>	<b>10</b>
OBJETIVOS.....	10
<b>HISTORIA CLÍNICA.....</b>	<b>11</b>
ANTECEDENTES PERSONALES.....	11
ANTECEDENTES PATOLÓGICOS PERSONALES: .....	11
ANTECEDENTES FARMACOLÓGICOS:.....	11
ANTECEDENTES QUIRÚRGICOS:.....	12
ANTECEDENTES GINECO OBSTÉTRICOS:.....	12
ANTECEDENTES PATOLÓGICOS FAMILIARES: .....	12
HÁBITOS:.....	12
MOTIVO DE CONSULTA.....	13
ENFERMEDAD ACTUAL.....	13
EXAMEN FÍSICO.....	13
<b>EXÁMENES DE LABORATORIO .....</b>	<b>15</b>
<b>DESARROLLO DE EVENTOS .....</b>	<b>17</b>
<b>DISCUSIÓN TEÓRICA.....</b>	<b>21</b>
LUPUS ERITEMATOSO SISTÉMICO .....	21
EDAD Y GÉNERO .....	21
SÍNDROMES NEUROPSIQUIÁTRICOS ASOCIADOS A LES .....	22
SÍNDROME DE ENCEFALOPATÍA POSTERIOR REVERSIBLE.....	23
CARACTERÍSTICAS DE PRES EN NEUROIMAGEN.....	24
TRATAMIENTO.....	24
<b>CONCLUSIONES .....</b>	<b>26</b>
<b>REFERENCIAS BIBLIOGRÁFICAS.....</b>	<b>27</b>
<b>ANEXO A: CRITERIOS DE CLASIFICACIÓN DE LUPUS ERITEMATOSO SISTÉMICO .....</b>	<b>28</b>
<b>ANEXO B: MANIFESTACIONES NEUROPSIQUIÁTRICAS DE LUPUS ERITEMATOSO SISTÉMICO .....</b>	<b>29</b>
<b>ANEXO E: RESONANCIA MAGNÉTICA DIAGNÓSTICA DE PRES.....</b>	<b>30</b>
<b>ANEXO F: RESONANCIA MAGNÉTICA DIAGNÓSTICA DE PRES.....</b>	<b>31</b>

## ÍNDICE DE TABLAS

Tabla 1 Resultados de Biometría Hemática y tiempos de coagulación .....	15
Tabla 2 Resultados de Química Sanguínea.....	15
Tabla 3 Resultados de electrolitos. ....	15
Tabla 4 Resultados de gasometría arterial. ....	16

## INTRODUCCIÓN

Lupus Eritematoso Sistémico es una enfermedad autoinmune que durante los últimos años ha incrementado su prevalencia a nivel mundial por lo que actualmente es bastante común ver varios pacientes sobre todo en hospitales de especialidades. Es una patología que epidemiológicamente se caracteriza por presentarse con mayor frecuencia en mujeres y jóvenes (Cohen-Solal, et al., 2008). Como su nombre lo indica, LES afecta a diferentes sistemas que constituyen a un ser humano, por lo que es de esperarse que exista una gran variedad de presentaciones clínicas de esta enfermedad, tanto como en el inicio como durante su evolución (Lizarazo, Tibasosa, & Alandete, 2005). Dentro del espectro del lupus tenemos a las manifestaciones neuropsiquiátricas que pueden ser tan diversas que se dificulta su diagnóstico. Este caso se centra en una condición neurológica llamada encefalopatía posterior reversible, que es un síndrome clínico imagenológico que se puede presentar como algo agudo o subagudo, que cursa con síntomas bastante generales como cefalea, alteración de conciencia, cambios visuales, convulsiones y signos neurológicos focales (Lizarazo, Tibasosa, & Alandete, 2005).

En este trabajo se describe las características clínicas y de imagen para llegar al diagnóstico de PRES en una paciente femenina, joven con diagnóstico base lupus eritematoso sistémico, quien cursando el primer trimestre de embarazo desarrolla reagudización de su enfermedad de base, lo que le llevó a una alteración renal por nefritis lúpica e hipertensión arterial que no pudo ser controlada; por lo que el equipo médico terminó el curso del embarazo como medida terapéutica; sin embargo, el estado de la paciente no mejoraba. Por lo que la llegada de la paciente a nuestra casa de salud estuvo dada como una transferencia desde un hospital básico a uno de especialidades por la dificultad en el manejo del caso. Al ingreso la paciente presentaba alteración de azoados indicando su patología a nivel renal; sin



embargo, no requería de manejo mediante diálisis; además registraba valores de tensión arterial elevados que no cedían a tratamiento farmacológico y cefalea de moderada intensidad; aparentemente nada que involucrara el sistema nervioso. Por lo que nadie del personal médico puso como una posibilidad diagnóstica a PRES, es más no se tenía conciencia acerca de esta posibilidad. Días mas tarde la paciente presentó episodios de convulsiones por tres ocasiones, fue hasta ese momento que personal del equipo de neurología puso como opción diagnóstica a PRES; y no fue hasta obtener los resultados de imagen confirmatorios que se intensificó el tratamiento antihipertensivo, lo cual ayudo a la resolución del cuadro.

PRES es un síndrome reversible, siempre y cuando sea tratado. De aquí aparece la necesidad de crear una conciencia sobre este síndrome, en especial en centros de salud a los que llegan frecuentemente pacientes con LES; de esta manera se podría iniciar el tratamiento adecuado en un tiempo oportuno, que permita la reversibilidad del síndrome y así evitar consecuencias desfavorables para los pacientes.

En este trabajo se describe el caso mencionado y se resume conceptos importantes obtenidos de bibliografía actual y basada en la evidencia, que permitirán a estudiantes y médicos tener siempre en mente esta presentación que puede ser confundida con otras patologías o puede ser pasada por alto, por el simple hecho de que aún es considerada rara.

## CASO CLÍNICO PARA LA ENSEÑANZA MÉDICA

### Objetivos.

#### *Objetivo General.*

- Describir de la presentación clínica del síndrome de encefalopatía posterior reversible en paciente con un diagnóstico base de Lupus Eritematoso Sistémico. Se identificará y describirá a los aspectos clínicos e imagenológicos que permiten realizar un diagnóstico oportuno de esta patología.

#### *Objetivos específicos.*

- Definir que es el síndrome de encefalopatía posterior reversible y sus probables causas.
- Realizar un diagnóstico diferencial del síndrome de encefalopatía posterior reversible.
- Describir la presentación clínica e imagenológica del síndrome de encefalopatía posterior reversible.
- Demostrar la importancia de los estudios de imagen para la identificación de este síndrome.
- Realizar una revisión bibliográfica extensa acerca del síndrome de encefalopatía posterior reversible y su presentación clínica.
- Investigar sobre la prevalencia y tratamientos disponibles para el síndrome de encefalopatía posterior reversible y su presentación clínica.

## **HISTORIA CLÍNICA**

Paciente femenina de 28 años, nacida y residente en Calceta, instrucción superior, estado civil unión libre, ocupación quehaceres domésticos, lateralidad diestra, religión católica, mestiza, O Rh +.

### **Antecedentes personales**

Alergias: No refiere

Transfusiones: No refiere

### **Antecedentes patológicos personales:**

- Lupus eritematoso sistémico diagnosticado hace 2 años en tratamiento.
- Hipertensión arterial hace 2 meses
- Falla renal aguda en diálisis desde 03-07-19.

### **Antecedentes farmacológicos:**

- Prednisona 60 mg vía oral, cada día.
- Aziatropina 1 tableta diaria (paciente no conoce la dosis)
- Vitamina D 2000 mg diarios.
- Ácido fólico 5 mg vía oral cada día.
- Calcio 1 tableta diaria (paciente no conoce la dosis)
- Ácido acetilsalicílico cada día (paciente no conoce la dosis)
- Alfametildopa cada día (paciente no conoce la dosis)
- Nifedipino cada día (paciente no conoce la dosis)

**Antecedentes quirúrgicos:**

- Cesárea hace 5 años.
- Legrado uterino (embarazo de 9 semanas), 28-05-19.

**Antecedentes gineco obstétricos:**

- Gestas 3
- Abortos 2
- Cesáreas 1
- Partos 0

**Antecedentes patológicos familiares:**

- No refiere

**Hábitos:**

- Alimenticios: 3 veces por día
- Tóxicos: drogas, alcohol, tabaco niega
- Diuresis 4 veces por día
- Defecatorio 1 ves por día
- Exposición a carburantes de biomasa por 15 años

**Motivo de consulta**

“Lupus, presión alta, dolor de cabeza intenso, hinchazón del cuerpo, falla renal. Todo esto en hospital de Manta no pudo mejorar”

**Enfermedad actual**

Familiar de la paciente (madre) refiere que hace dos meses la paciente cursaba la novena semana de embarazo cuando presentó cifras de tensión arterial elevadas, que se acompañaban de cefalea holocraneana de tipo pulsátil, de moderada intensidad EVA 7/10 y edema generalizado (++/+++). Paciente acudió a hospital general de Manta en donde fue ingresada y recibió manejo clínico; sin embargo, las cifras de tensión arterial no disminuyeron, por lo que en esa casa de salud realizaron un legrado uterino terapéutico y permaneció en observación. Según epicrisis de Hospital de Manta, la paciente desarrolló neumonía nosocomial, síndrome nefrótico y falla renal aguda que requiere diálisis diaria; por dicho cuadro clínico es transferida al hospital de especialidades Eugenio Espejo.

**Examen físico**

Signos Vitales: tensión arterial: 139/68, frecuencia arterial:68lpm, frecuencia respiratoria: 13rpm, temperatura: 36.5°, saturación aire ambiente: 92%.

Medidas antropométricas: 50 kg, 1.57, IMC: 20.3

Apariencia: Paciente despierta, consciente, orientada en tiempo, espacio y persona, pálida, delgada, decaída emocionalmente, fascias de dolor.

Neurológico: escala del coma de Glasgow 15, pares craneales conservados, no signos de focalidad neurológica, no signos meníngeos.

Piel: cara eritema acneiforme generalizado.

Cabeza: normocefálica.

Ojos: pupilas isocóricas reactivas a la luz, conjuntiva pálida.

Nariz: fosas nasales permeables.

Boca: mucosa oral hidratada

Cuello: móvil, simétrico, no adenomegalia, no ingurgitación yugular, presencia de catéter yugular derecho.

Tórax: simétrico, expansibilidad conservada no uso de musculatura accesorio.

Pulmones: campos pulmonares conservados no ruidos sobreañadidos.

Corazón: ruidos cardíacos rítmicos soplo sistólico en foco mitral, discreto roce pericárdico.

Abdomen: abdomen globoso depresible no doloroso a la palpación onda ascítica presente, ruidos hidroaéreos disminuidos, no visceromegalias.

Extremidades superiores: simétricas, no edema, pulsos presentes, llenado capilar normal.

Extremidades inferiores: simétricas, edema ++/+++, pulsos distales presentes, llenado capilar normal.

## EXÁMENES DE LABORATORIO

	Valor	Rango de referencia
<b>Leucocitos</b>	3.22	4.29 – 9.87 x10 <sup>3</sup> /ul
<b>Neutrófilos</b>	75.10%	55.00 - 70.00 %
<b>Hemoglobina</b>	11.20	14.90 – 18.30 g/dl
<b>Hematocrito</b>	33.8%	43.30 – 52.80 %
<b>Plaquetas</b>	179	177 – 350 x10 <sup>3</sup> /ul
<b>TP</b>	10.30	9.90 – 11.8 segundos
<b>TTP</b>	25.20	25 – 45 segundos

Tabla 1 Resultados de Biometría Hemática y tiempos de coagulación

	Valor	Rango de referencia
<b>Glucosa</b>	102	70.00 – 100.00 mg/dl
<b>Urea</b>	51.20	16.60 – 48.50 mg/dl
<b>Creatinina</b>	2.55	0.70 – 1.20 mg/dl

Tabla 2 Resultados de Química Sanguínea

	Valor	Rango de referencia
<b>Sodio</b>	135	135.00 – 145.00 mEq/L
<b>Cloro</b>	103	95.00 – 107.00 mEq/L
<b>Potasio</b>	3.6	3.50 – 5.10 mEq/L

Tabla 3 Resultados de electrolitos.

	Valor	Rango de referencia
--	-------	---------------------

<b>PH</b>	7.41	7.35 – 7.45
<b>PCO2</b>	37.50	34 – 45 mmHg
<b>HCO3</b>	23.70	22 – 26 mmHg
<b>Lactato</b>	1.77	0.40 – 2.20 mmol/l

*Tabla 4 Resultados de gasometría arterial.*



## DESARROLLO DE EVENTOS

### Día 0: Ingreso

Paciente adulto joven con antecedente de patología autoinmune (LES) y reactivación de esta hace 3 meses en probable relación a embarazo que terminó en aborto terapéutico, subsecuentemente presenta compromiso renal con necesidad de terapia dialítica. No se cuenta con historial de tratamiento administrado en hospital de manta. Al momento paciente Presenta cefalea de moderada intensidad, tensión arterial elevada, SLEDAI 14. Paciente sin signos de sobrecarga hídrica gasometría compensada sin criterios dialíticos emergentes.

Se realizó el ingreso y se solicitó exámenes de rutina y se inicia tratamiento antihipertensivo más glucocorticoides, analgésicos, hidratación y se continúa con la medicación que paciente trae y su respectivo esquema. Se sospecha en nefropatía lúpica por lo que se realiza interconsulta al servicio de nefrología y a medicina interna para valoración de esquema de tratamiento para manejo de lupus.

### Medicación:

- Paracetamol 1 gramo intravenoso si es necesario
- Prednisona 60 miligramos via oral cada dia
- Micofenolato 1 gramo via oral cada 12 horas
- Acido folico 1 mg via oral qd
- Alfa metil dopa 1 tableta via oral cada 6 horas (paciente tiene medicacion)
- Nifedipino 10mg via oral cada 6 horas
- Hidroxiclororquina 200 miligramos via oral cada dia (pcte tiene medicacion)
- Enoxaparina 20mg subcutaneo qd

#### Día de hospitalización 1

Paciente valorada por el servicio de medicina interna, mantiene cefalea y tensión arterial elevada quienes aumentan al esquema anterior. Y se enfocan en solicitar evaluación por cardiología.

- Furosemida 20 mg cada 12 horas intravenoso

Nefrología se mantiene en la espera de ecografía renal.

#### Día de hospitalización 2

Paciente oligúrica, con balances hídricos levemente negativos, se evidencia eritema infeccioso por lo que se inicia tratamiento a base de ampicilina más sulbactam ajustado a función renal de la paciente. En espera de turno para biopsia renal, paciente mantiene cefalea y tensiones arteriales elevadas.

#### Día de hospitalización 3

Paciente se mantiene en las mismas condiciones, sin cambios relevantes.

#### Día de hospitalización 4

No presenta criterios de diálisis emergente, con azoados en descenso, por lo que se decide retirar catéter de hemodiálisis, hipokalemia severa sin sintomatología, se inicia suplementación de potasio.

#### Día de hospitalización 5

Paciente presenta convulsión focal con generalización secundaria tónico clónica de 20 segundos de duración acompañado de salivación, con posterior estado posictal caracterizada por bradipsiquia.

SLEDAI 20

La primera sospecha por parte del equipo médico es una alteración tipo metabólica por lo que se solicitan exámenes de laboratorio y una tomografía simple de cráneo. Se indica midazolam 2 miligramos diluido en 8cc de solución salina intravenoso en caso de status convulsivo. (crisis convulsiva mayor de 5 minutos de duración).

En este momento es cuando se debía sospechar de una afectación neurológica y tener en mente a PRES, de esta manera se habría solicitado inmediatamente una resonancia magnética en lugar de la tomografía y se habría mejorado el control de la hipertensión. TAC demostró no sangrado ni lesión ocupante.

El mismo día paciente presenta dos episodios más de convulsiones. En este momento es cuando se solicita valoración por neurología quienes solicitan resonancia magnética por posible PRES y se inicia tratamiento con benzodiazepinas ya que la paciente fue recordada impregnada con fenitoina.

Día de hospitalización 8

Paciente maneja valores de tensión arterial menores, no ha presentado nuevos episodios de convulsiones resonancia magnética nuclear: hiperintensidades en sustancia blanca occipital bilateral.

Día de hospitalización 15

Resonancia magnética de control muestra pérdida de lesiones observadas anteriormente.

Tensión arterial controlada, paciente en mejor condiciones.

## **DISCUSIÓN TEÓRICA**

### **Lupus eritematoso sistémico**

Es una enfermedad autoinmune compleja acompañada de características clínicas variables que se relacionan con la producción actividad de múltiples autoanticuerpos especialmente varios anticuerpos antinucleares (ANA), que son una característica destacada de la enfermedad (Sawada, Fujimori, & Yamamoto, 2019). Actualmente es una patología bastante común que como su nombre lo indica afecta a diferentes sistemas que constituyen a un ser humano, por lo que es de esperarse que exista una gran variedad de presentaciones clínicas de esta enfermedad, tanto como en el inicio como durante su evolución (Lizarazo, Tibasosa, & Alandete, 2005). Esta presentación clínica es muy variable, puede ser una afectación leve de piel, articulaciones; hasta llegar a afectación multi sistémica como renal o del sistema nervioso central que puede ser potencialmente mortal como es el caso reportado en este trabajo. Por toda la variabilidad clínica de esta patología, la mayoría de las veces su diagnóstico es un desafío (Aringer, et al., 2019). El diagnóstico se basa en hallazgos clínicos y de laboratorio, después de haber realizado un diagnóstico diferencial adecuado excluyendo otras patologías muy similares como artritis reumatoide, esclerosis sistémica, enfermedad de tejido conectivo, vasculitis, síndrome de Sjögren's, entre otras (Sawada, Fujimori, & Yamamoto, 2019).

### **Edad y género.**

La paciente de este caso presenta varias características epidemiológicas de lupus; tenemos que la frecuencia de lupus en mujeres es mayor que en hombres, se dice que uno de los factores contundentes para esta diferencia se relaciona con las hormonas. Algunos estudios en ratones han evidenciado que el estrógeno y la prolactina se relacionan con

enfermedades autoinmunes (Cohen-Solal, et al., 2008). En condiciones fisiológicas de alta producción de estrógenos como el embarazo, están asociados con la reducción de la linfopoyesis. La prolactina se asocia con la aparición acelerada de la enfermedad y la mortalidad temprana. En ratones propensos a lupus, la lactancia se correlacionó con los brotes artríticos posparto (Cohen-Solal, et al., 2008). Las hormonas sexuales contribuyen al aumento de la incidencia de lupus en la mujer y claramente fue la actividad hormonal durante el inicio de la gestación de la paciente, lo que desencadenó la reactividad lúpica tan agresiva que causó afectación renal y neurológica.

### **Síndromes Neuropsiquiátricos asociados a LES**

En 1999 el Colegio Americano de Reumatología creó una lista de 19 síndromes neuropsiquiátricos en lupus eritematoso sistémico con sus respectivas definiciones que se puede observar en el anexo 3 (The American College of Rheumatology, 1999). Solamente en el 3% de los pacientes ocurre una presentación con características neurológicas en el inicio de la enfermedad, por lo que esta afectación es considerada rara. En 2007 se decía que el origen inespecífico de la afección al sistema nervioso hacía que su diagnóstico sea difícil y que se complique por la falta de pruebas; sin embargo, en los últimos años se han descrito más casos con síntomas neuropsiquiátricos y esto parecer estar dado a causa de un mejor acceso a pruebas modernas de neuroimagen y también a causa de un aumento del conocimiento que lleva a un aumento de la conciencia clínica (Joseph, Lammie, & Scolding, 2007)

## **Síndrome de encefalopatía posterior reversible**

Es un síndrome clínico imagenológico que se puede presentar como algo agudo o subagudo que cursa con síntomas bastante generales como cefalea, alteración de conciencia, cambios visuales, convulsiones y signos neurológicos focales (Lizarazo, Tibasosa, & Alandete, 2005). Se conoce que al menos el 50% de pacientes con lupus desarrollan síntomas y signos neurológicos; sin embargo, PRES ocurre en < 1 % (Cui, Lei, Zhang, Han, & Zhanag, 2019)

Este síndrome puede desarrollarse en pacientes con insuficiencia renal, hipertensión o inmunodeprimidos. La fisiopatología no ha sido totalmente definida; sin embargo, se cree que hay una relación con edema cerebral, dada por la pérdida de autorregulación en el flujo sanguíneo cerebral provocada por hipertensión que lleva al aumento de la permeabilidad vascular con fuga de plasma y eritrocitos, ocasionando así edema vasogénico con hemorragias petequiales. Los pacientes con LES pueden tener un riesgo particular de esta complicación, ya que pueden desarrollar hipertensión y retención de líquidos secundaria a enfermedad renal, y el uso de fármacos citotóxicos para controlar la actividad de la enfermedad (Baizabal, et al., 2008). Que es lo que sucedió con el caso que estamos desarrollando en este trabajo, en donde la paciente desarrolló un daño renal que desencadenó cifras de tensión arterial altas difíciles de controlar, además de encontrarse en tratamiento inmunosupresor para controlar la reagudización lúpica, procesos que desencadenaron en los síntomas y signos de imagen ya comentados que corresponden a un diagnóstico de PRES.

## **Características de PRES en neuroimagen**

El edema generalmente se encuentra en la sustancia blanca, estos cambios pueden ser vistos mediante técnicas de neuroimagen que permiten reconocer cambios en la distribución del agua en el cerebro. Se conoce que, en pacientes con encefalopatía hipertensiva, hipertensión asociada con glomerulonefritis aguda, y eclampsia tienen edema cerebral, que es predominante en las porciones posteriores de la sustancia blanca. Hallazgos similares se han identificado en pacientes tratados con ciclosporina y otros inmunosupresores (Hinchey, et al., 1996). En resonancia magnética las imágenes típicas consisten en zonas de hiperintensidad en T2 y secuencias FLAIR, localizadas típicamente en la sustancia blanca de la región parietooccipital (Sánchez, 2008). La descripción de la resonancia realizada a nuestra paciente coincide específicamente, ya que se observaron imágenes hiperintensas en región occipital bilateral y otras hacia regiones frontales. Por lo que estos resultados en el contexto de lupus, inmunosupresión, nefropatía, hipertensión, cefalea, convulsiones debe enseguida sugerir PRES.

## **Tratamiento**

Por lo general es común la reversibilidad de este síndrome; sin embargo, puede producir una alta morbilidad con posibles secuelas clínicas y radiológicas que podrían cambiar totalmente la vida de los pacientes. Por esto se hace énfasis en iniciar un tratamiento inmediato para combatir la causa. Se considera como tratamiento principal a los antihipertensivos; sin embargo, no todos los pacientes tienen como causa a la hipertensión, por lo que se recomienda iniciar un tratamiento agresivo con corticoesteroides sistémicos y si es necesario diálisis para superar la actividad sistémica y así combatir el edema cerebral. Pero cuando



existe una activación agresiva de lupus las dosis de corticoide pueden ser la causa de PRES, en este caso debería suspenderse la medicación (Cui, Lei, Zhang, Han, & Zhanag, 2019).

En el caso de nuestra paciente a su ingreso se inició terapia antihipertensiva y corticoesteroides, cabe recalcar que al ingreso de la paciente no estuvo como un posible diagnóstico PRES y el tratamiento inicial posiblemente no fue agresivo como debía ser, y solamente cuando se presentaron síntomas mayores como los episodios de convulsiones fue cuando se aumentaron medicamentos con el fin de mejorar el control de la presión arterial.

Como ya se ha mencionado antes, PRES ha sido definido como una complicación rara en pacientes con LES, las casas de salud como los hospitales de especialidades que seguramente atienden a pacientes con lupus regularmente deben tener en cuenta esta patología y siempre estar alertas, ya que ventajosamente tiene la capacidad de ser reversible si se realiza un diagnóstico y tratamiento es correcto y a tiempo.

## CONCLUSIONES

La medicina basada en evidencia nos brinda información real para poder ejercer de la manera más adecuada nuestra carrera como profesionales de la salud. Es de suma importancia escribir casos clínicos que servirán de herramienta educativa y de investigación para otros profesionales. En lo dicho se plasma el valor de este trabajo, ya que se muestra a la sociedad de una manera ética, profesional y educativa el caso clínico de una patología que está descrita como rara. Con el avance de la tecnología y nuevas pruebas diagnósticas y con la presentación de otros casos nos unimos a otros autores para decir que PRES actualmente no es un síndrome tan raro como antes y que ahora se presenta con más frecuencia, por lo que es necesario crear conciencia sobre esta patología para que los equipos de salud tengan en cuenta que pueden estar frente a este tipo de casos y que con un diagnóstico rápido y tratamiento adecuado pueden permitir la reversibilidad del caso.

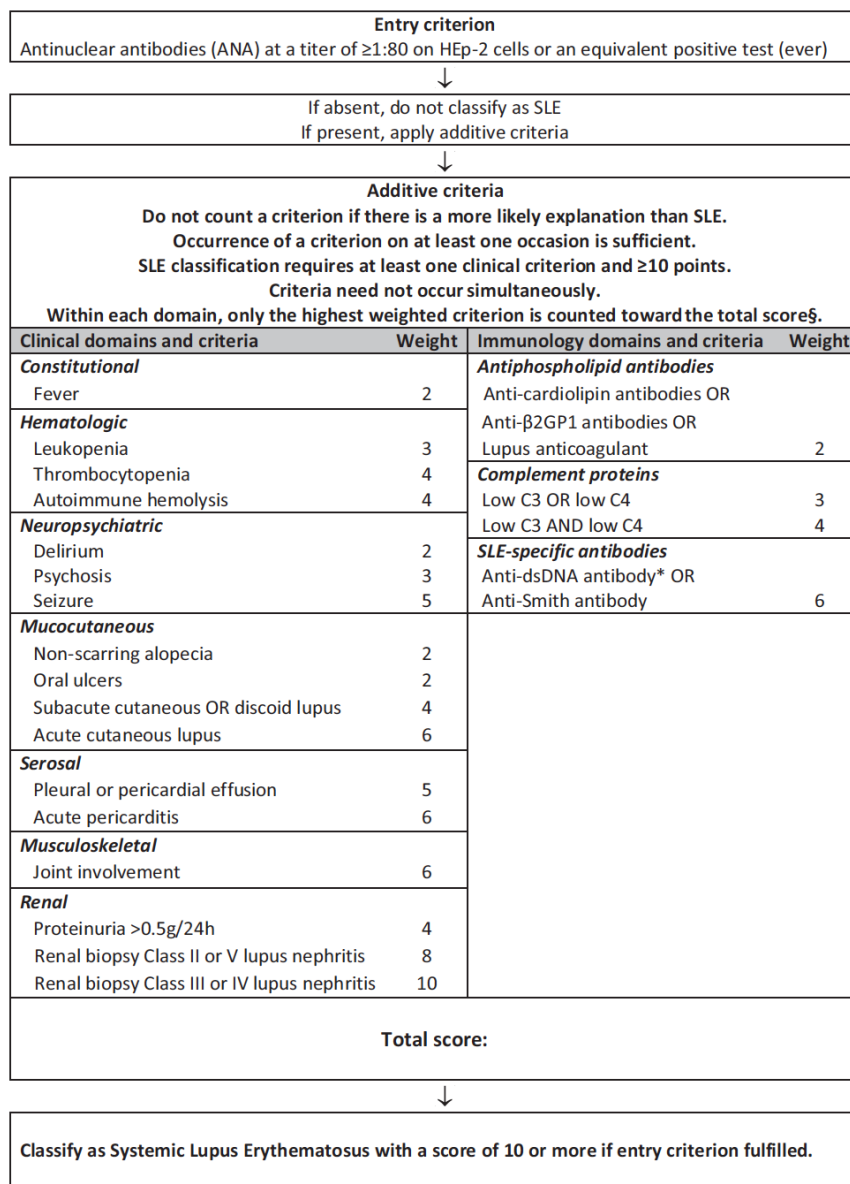
Durante el desarrollo de este trabajo encontré que esta patología está descrita desde 1996; sin embargo, no ha sido incluida dentro de un listado creado por la sociedad americana de reumatología, posiblemente porque no se habían reportado casos suficientes. Actualmente creo que existe un número suficiente de casos descritos que podrían ayudar para que esta patología sea añadida a la lista de síndromes neuropsiquiátricos asociados a Lupus.

En Ecuador, el hospital público de especialidades que recibe a pacientes de todas las regiones tiene una tasa grande de pacientes con lupus, cada día evalúa a varios de estos pacientes; sin embargo, PRES no fue parte de un diagnóstico diferencial inicialmente por lo que el tratamiento no fue el adecuado desde un inicio. Después de este caso, se ve la necesidad de socializar esta patología con los servicios de emergencia, neurología y medicina interna.

## REFERENCIAS BIBLIOGRÁFICAS

- Aringer, M., Costenbader, K., Daikh, D., Ralph, B., Mosca, M., Rosalind Ramsey, G., . . . Johnson, S. (2019). 2019 European League Against Rheumatism/American College of Rheumatology Classification Criteria for Systemic Lupus Erythematosus. *American College of Rheumatology*, 0, 1-12.
- Baizabal, J., Barragán, H., Padilla, H., Juárez, M., Estañol, B., Brito, C., & García, G. (2008). Posterior reversible encephalopathy syndrome as a complication of acute lupus activity. *Clinical Neurology and Neurosurgery*, 359-363.
- Cohen-Solal, J., Jeganathan, V., Hill, L., Kawabata, D., Pinto-Rodriguez, D., Grimaldi, C., & Diamond, B. (2008). Hormonal regulation of B-cell function and systemic lupus. *SAGE*, 528-532.
- Cui, H.-W., Lei, R.-Y., Zhang, S.-G., Han, L.-S., & Zhanag, B.-A. (2019). Clinical features, outcomes and risk factors for posterior reversible encephalopathy syndrome in systemic lupus erythematosus: a case-control study. *Sage journals* , 961-969.
- Hinchey, J., Chaves, C., Appignani, B., Breen, J., Pao, L., Wang, A., . . . Caplan, L. (1996). A REVERSIBLE POSTERIOR LEUKOENCEPHALOPATHY SYNDROME. *THE NEW ENGLAND JOURNAL OF MEDICINE*, 494-500.
- Joseph, F., Lammie, A., & Scolding, N. (2007). CNS lupus A study of 41 patients. *American Academy of Neurology* , 644-654.
- Lizarazo, J., Tibasosa, D., & Alandete, S. (2005). Síndrome de encefalopatía posterior reversible. *Acta de neurología Colombia*, 289-298.
- Sánchez, A. (2008). Lupus eritematoso sistémico. Aspectos clínicos poco frecuentes. *Reumatol Clin.*, 28-30.
- Sawada, T., Fujimori, D., & Yamamoto, Y. (2019). Systemic lupus erythematosus and immunodeficiency. *Immunological Medicine*, 42, 1-9.
- Schur, P. (2019). *Neurologic manifestations of systemic lupus erythematosus*. Recuperado el Noviembre de 2019, de UpToDate: [https://www.uptodate.com/contents/image?imageKey=RHEUM%2F51238&topicKey=RHEUM%2F4665&source=see\\_link](https://www.uptodate.com/contents/image?imageKey=RHEUM%2F51238&topicKey=RHEUM%2F4665&source=see_link)
- The American College of Rheumatology. (1999). THE AMERICAN COLLEGE OF RHEUMATOLOGY NOMENCLATURE AND CASE DEFINITIONS FOR NEUROPSYCHIATRIC LUPUS SYNDROMES. *American College of Rheumatology*, 42, 599-608.

## ANEXO A: CRITERIOS DE CLASIFICACIÓN DE LUPUS ERITEMATOSO SISTÉMICO

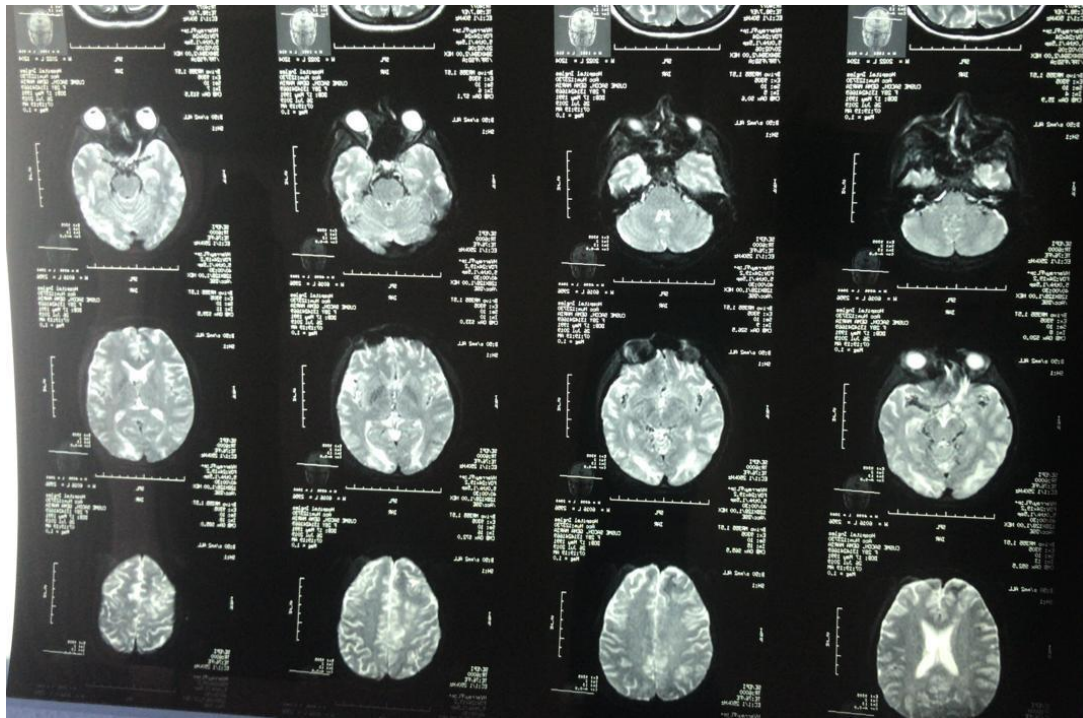


**Figure 2.** Classification criteria for systemic lupus erythematosus (SLE). § = additional criteria within the same domain will not be counted; \* = in an assay with 90% specificity against relevant disease controls. Anti- $\beta_2$ GPI = anti- $\beta_2$ -glycoprotein I; anti-dsDNA = anti-double-stranded DNA.

(Aringer, et al., 2019).



# ANEXO E: RESONANCIA MAGNÉTICA DIAGNÓSTICA DE PRES.





# ANEXO F: RESONANCIA MAGNÉTICA DIAGNÓSTICA DE PRES.

