

UNIVERSIDAD SAN FRANCISCO DE QUITO USFQ

Colegio de Ciencias de la Salud

Título del trabajo de integración curricular

**Caso clínico interactivo: Síndrome de CREST, en paciente femenino de
51 años, atendido en Hospital Carlos Andrade Marín**

Análisis de caso

Andrea Lisset Ordóñez Paz

Medicina

Trabajo de integración curricular presentado como requisito
para la obtención del título de médico

Quito, 18 de noviembre del 2019

UNIVERSIDAD SAN FRANCISCO DE QUITO USFQ

COLEGIO DE CIENCIAS DE LA SALUD

**HOJA DE CALIFICACIÓN
DE TRABAJO DE INTEGRACIÓN CURRICULAR**

Título del trabajo de integración curricular

**Caso clínico interactivo: Síndrome de CREST, en paciente femenino de
51 años, atendido en Hospital Carlos Andrade Marín**

Andrea Lisset Ordóñez Paz

Calificación:

Nombre del profesor, Título académico:

Luis Alberto Pedroza Talero, PhD

Firma del profesor:

Quito, 18 de noviembre de 2019

Derechos de Autor

Por medio del presente documento certifico que he leído todas las políticas y manuales de la Universidad San Francisco de Quito USFQ, incluyendo la política de propiedad intelectual USFQ, y estoy de acuerdo con su contenido por lo que los derechos de propiedad intelectual del presente trabajo quedan sujetos a lo dispuesto en esas políticas.

Asimismo, autorizo a la USFQ para que realice la digitalización y publicación de este trabajo en el repositorio virtual, de conformidad a lo dispuesto en el Art. 144 de la ley Orgánica de Educación Superior.

Firma del Estudiante: _____

Nombres y apellidos: Andrea Lisset Ordóñez Paz

Código: 120830

Cédula de Identidad: 2100679881

Lugar y Fecha: Quito, 18 de noviembre del 2019

RESUMEN

El presente trabajo presenta la evolución y desenlace de un paciente del Hospital Carlos Andrade Marín en la ciudad de Quito, con diagnóstico de síndrome de CREST. En este caso, nuestra paciente debutó con fenómeno de Raynaud y fue positiva para anticuerpos ANA; por lo que fue diagnosticada y tratada durante 25 años como lupus eritematoso sistémico mientras el CREST seguía avanzando lentamente; hasta que la disfagia obligó a la paciente a acudir al hospital. Se la ingresó para estudiar la causa de la disfagia como una probable reactivación de la enfermedad autoinmune de base, pero lo que se descubrió al realizar el examen físico es que se trataba de un síndrome de CREST mal diagnosticado, confirmando las sospechas con la endoscopia y marcadores serológicos positivos. Lo más probable es que con un diagnóstico temprano y oportuno se pudo haber retrasado el progreso de la enfermedad y las complicaciones posteriores. Al ser una enfermedad poco frecuente, su diagnóstico resulta difícil y puede fácilmente pasarse por alto o confundirse con otras enfermedades autoinmunes como el lupus eritematoso, como fue el caso de esta paciente. Debido a sus repercusiones, surge la necesidad de ampliar y difundir el conocimiento de esta patología. Por ello es fundamental que como médicos en formación estemos en la capacidad de reconocer signos físicos que nos alerten de este tipo de enfermedades, que por lo general son erróneamente diagnosticadas. Este caso puede ser digitalizado para permitir un aprendizaje didáctico para el estudiante de medicina.

Palabras Claves: Síndrome de CREST, enfermedad autoinmune, esclerodermia.

ABSTRACT

This paper presents the evolution and outcome of a patient of the Carlos Andrade Marín Hospital in the city of Quito, with a diagnosis of CREST syndrome. In this case, our patient debuted with Raynaud's phenomenon and was positive for ANA antibodies; for which it was diagnosed and treated for 25 years as systemic lupus erythematosus while CREST continued to progress slowly; until the dysphagia forced the patient to go to the hospital. She was admitted to study the cause of dysphagia as a probable reactivation of the underlying autoimmune disease, but what was discovered when performing the physical examination is that it was a misdiagnosed CREST syndrome, confirming the suspicions with endoscopy and positive serological markers. Most likely, an early and timely diagnosis may have delayed the progress of the disease and subsequent complications. Being a rare disease, its diagnosis is difficult and can easily be overlooked or confused with other autoimmune diseases such as lupus erythematosus, as was the case with this patient. Due to its repercussions, there is a need to expand and disseminate knowledge of this pathology. That is why it is essential that as doctors in training we are able to recognize physical signs that alert us to this type of illness, which is usually wrongly diagnosed. This case can be digitized to allow didactic learning for the medical student.

Keywords: CREST syndrome, autoimmune disease, scleroderma.

TABLA DE CONTENIDOS

RESUMEN.....	4
ABSTRACT	5
INTRODUCCION	9
OBJETIVOS.....	12
HISTORIA CLINICA.....	13
Antecedentes personales.....	13
Hábitos.....	13
CASO CLÍNICO	14
Motivo de consulta	14
Enfermedad actual.....	14
Signos vitales y Examen físico	14
Evolución	19
DIAGNOSTICO DIFERENCIAL.....	19
DIAGNOSTICO.....	22
Calcinosis	23
Fenómeno de Raynaud.....	23
Dismotilidad esofágica.....	24
Esclerodactilia.....	24
Telangiectasias	25
Otras manifestaciones	25
Exámenes de sangre	26
Biopsia de piel	27
Pruebas adicionales.....	27
TRATAMIENTO	28
DISCUSION.....	31
Fisiopatología	32
Pronóstico	34
BIBLIOGRAFIA	34

LISTA DE TABLAS

Tabla 1. Datos de laboratorio	17
Tabla 2. Marcadores serológicos	18
Tabla 3. Características de disfagia orofaríngea y faríngea	20
Tabla 4. Causas de disfagia	22
Tabla 5. Pruebas serológicas específicas del síndrome de CREST	26
Tabla 6. Opciones de tratamiento	29

LISTA DE FIGURAS

Figura 1. Calcinosis.....	15
Figura 2.Limitación de la apertura bucal.....	15
Figura 3. Telangiectasias	16
Figura 4. Fenónmeno de Raynaud	17

INTRODUCCION

La esclerosis sistémica o mejor conocida como esclerodermia, es una enfermedad crónica, multisistémica y progresiva del tejido conectivo, con alteraciones autoinmunes, microvasculares, depósito excesivo de colágeno y, fibrosis de la piel y órganos internos (Karadaglié, 2000). Su curso clínico es muy heterogéneo, con diferentes grados de afectación, siendo la manifestación más característica de la enfermedad el engrosamiento y endurecimiento de la piel (Sancho, 2015). Debido a su variedad de manifestaciones clínicas, es común que se asemeje a otras enfermedades del tejido conectivo y su diagnóstico y adecuada clasificación sea mal interpretada por años.

La clasificación de la esclerodermia ha ido variando a lo largo de la historia. En 1962, Tuffanelli y Winkelmann, la describieron por primera vez en tres formas de esclerodermia basadas en la severidad de la afectación en piel: 1.acroesclerosis, 2. esclerodermia difusa, y 3. esclerodermia aguda difusa. Fue en 1979 que Rodnan y asociados hicieron una distinción entre esclerodermia difusa y síndrome de CREST. Sin embargo, no fue hasta 1988 que se describió la clasificación más simplista de la esclerosis sistémica: difusa y limitada. Actualmente, la clasificación más completa de la esclerodermia es un espectro de desórdenes que involucran (Walker, 2007): 1. esclerodermia sistémica difusa; 2. Esclerodermia sistémica limitada o síndrome de CREST; 3. Esclerodermia sistémica sinusoidal; 4. Esclerodermia localizada con esclerodermia linear; 5. Enfermedad mixta del tejido conectivo con características clínicas de esclerosis sistémica, poliomiositis, y Lupus Eritematoso sistémico; 6. Esclerodermia que imita amilodosis, enfermedad crónica de injerto contra huésped,

fascitis difusa con eosinofilia, síndrome eosinofilia-mialgia, dermatopatía nefrogénica fibrosante, síndromes paraneoplásicos, esclerodermia, scleromixedema; 7. Enfermedad no diferenciada del tejido conectivo: múltiples anormalidades no específicas, serológicas o clínicas que no califican para los criterios de enfermedades reumáticas del American College of Rheumatology.

El síndrome de CREST al igual que otras enfermedades poco frecuentes se caracteriza por la escasez de datos estadísticos. Universalmente, es más frecuente en mujeres que en hombres, de 35 a 50 años de edad (Acosta, 2010). Y aunque si está descrita en ancianos, la forma de CREST es muy infrecuente después de los 25 años (Rodés, 2002). La incidencia anual en Estados Unidos de la esclerodermia es de 1.93 por cada 100 000 personas, mientras que su prevalencia varía entre 19 a 35 casos por cada 100000 personas (Carrasco, 2016). La incidencia de esta patología durante la infancia es cerca de 0,05 cada 100000 niños, y aproximadamente el 10.5% de los adultos desarrolla síntomas antes de los 16 años (Farreras, 2012). Existen datos que reportan una mayor incidencia en personas de raza negra. En un estudio en Michigan, la incidencia anual de la esclerosis sistémica es de 22.5 vs 12.8 casos por millón para mujeres de raza negra y raza blanca respectivamente (Mandana, 2010).

En este modelo, se describe el caso de un paciente con síndrome de CREST, el cual se considera con una “variante benigna de la esclerodermia” y sus manifestaciones clásicas corresponden con las iniciales de su acrónimo: calcinosis, fenómeno de Raynaud, disfunción esofágica, esclerodactilia y telangiectasia (Acosta, 2010). Aunque su etiología es desconocida, ciertamente está asociada con factores genéticos, factores ambientales y alteraciones del sistema inmunitario. Su patogenia involucra anormalidades vasculares que resultan en hipoxia tisular y, respuesta inmune que se manifiesta como alteración de los linfocitos T y B y producción de anticuerpos, conjuntamente con

disfunción de fibroblastos y síntesis excesiva de colágeno (Velayos, 1979). Aproximadamente el 90% de estos pacientes presentan alteraciones cromosómicas, aunque por el momento no se explica su significado (Acosta, 2010).

Su diagnóstico se basa en su cuadro clínico característico y la serología, conjuntamente con las alteraciones clásicas de músculo y piel, donde se evidencia: adelgazamiento de la epidermis, y tanto aumento como distribución anormal de colágeno (Acosta, 2010). El abordaje del síndrome de CREST debe estar orientado a tratar la sintomatología que manifiesta el paciente. En este sentido, para tratar el fenómeno de Raynaud se busca reducir el vasoespasma, disminuir el estrés o frío, y prescribir bloqueadores de los canales de calcio; aliviar las artralgias con anti-inflamatorios no esteroideos; medias anti-reflujo para controlar la disfunción esofágica; en otras medidas específicas (Turteli, 2002). El pronóstico es en términos generales mejor que en la esclerosis sistémica, incluso puede presentarse remisión espontánea; sin embargo, en la mayoría de los casos tiene un curso progresivo con posibles crisis y recaídas debido a la afectación multisistémica (Paravina, 2015)

CASO CLINICO PARA ENSEÑANZA MÉDICA

Objetivos:

- El objetivo general de este trabajo es relatar un caso clínico de síndrome de CREST, enfocando la importancia de la valoración de las señales y síntomas clásicos presentados por los pacientes, para permitir una aproximación diagnóstica y orientación terapéutica adecuada. De esta manera, se brinda a la comunidad médica una herramienta de aprendizaje sobre el tema previamente mencionado.

Objetivos específicos:

- Establecer las diferentes etiologías y diagnósticos diferenciales de enfermedades autoinmunes sistémicas y dismotilidad esofágica.
- Investigar el rol del sistema inmunológico en el desarrollo del síndrome de CREST.
- Identificar las características clínicas y aproximación diagnóstica del síndrome de CREST.
- Conocer la terapéutica actual y el pronóstico del síndrome de CREST.

Historia clínica

Paciente femenino de 51 años de edad nacida y residente en Quito, casada, quehaceres domésticos.

Antecedentes personales:

Transfusiones sanguíneas: no refiere

Alergias: no refiere

Antecedentes patológicos personales:

- Lupus eritematoso sistémico diagnosticado hace 25 años en tratamiento con prednicorten 5mg vía oral 5 mg, dos veces al día
- Gastritis aguda
- Hipertensión arterial en tratamiento con enalapril 10 mg vía oral, una vez al día.
- Anemia crónica

Antecedentes quirúrgicos:

- Drenaje de absceso glúteo izquierdo hace 2 meses

Antecedentes patológicos familiares: no refiere

Hábitos tóxicos:

- Alcohol: social
- Tabaco: no refiere
- Drogas: no refiere
- Alergias: no refiere

Motivo de consulta

Disfagia

Enfermedad actual:

Paciente femenina de 51 de edad en tratamiento inmunosupresor, con diagnóstico de lupus eritematoso sistémico a los 26 años. Acude a la emergencia del Hospital Carlos Andrade Marín, por cuadro de disfagia progresiva para líquidos y sólidos desde hace un mes. Se acompaña de astenia, pérdida de peso de aproximadamente 20 libras, náusea que llega al vómito. La paciente niega otros síntomas adicionales, incluyendo diarrea, constipación, fiebre, sudoración nocturna, heces oscuras, dolor articular o molestias urinarias.

Signos vitales

Los signos vitales se describen a continuación: presión arterial de 100/67 mmHg, frecuencia cardíaca de 98 lpm, frecuencia respiratoria de 21, temperatura de 37.5 grados centígrados.

Examen físico

Al examen físico llama la atención que los dedos de las extremidades se encontraban muy escleróticos, fríos, acortados y se evidenciaba adelgazamiento de las placas ungueales. En el dorso y palma de las manos presentaba calcificaciones pequeñas de color amarillento (figura 1).

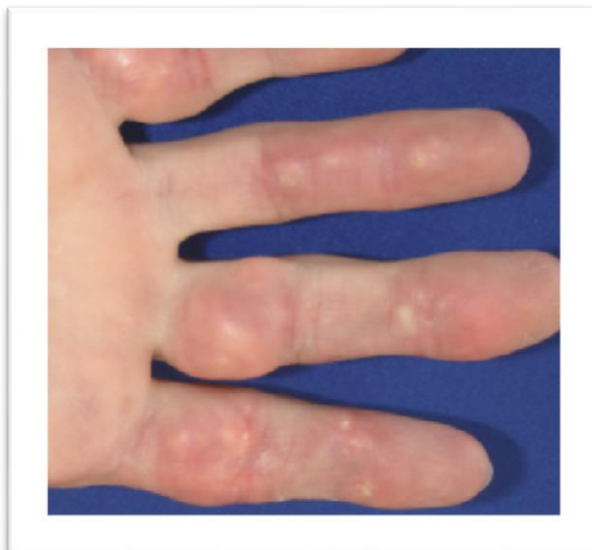


Figura 1. Calcinosis

Se observa una piel muy pálida, endurecida y lisa a nivel de dedos de manos, pies y cara, como se observa en la figura 2. Además de limitación de la apertura bucal.

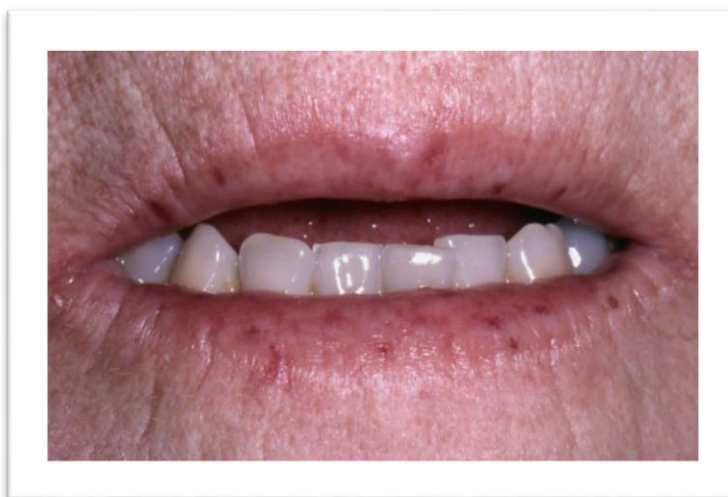

Figura 2. Limitación apertura de la boca

También se visualizan múltiples telangiectasias en todo el cuerpo, con predominio en tronco y cara, como se ilustra en la figura 3.

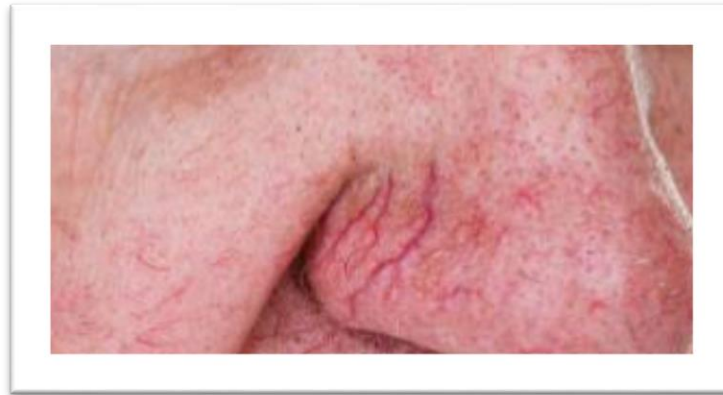


Figura 3. Telangiectasias

Con el examen físico realizado y ante la sospecha de otra enfermedad autoinmune se investiga más a fondo sobre el desarrollo de la enfermedad en los últimos 25 años y se obtiene la siguiente información:

El primer síntoma en aparecer fue el fenómeno de Raynaud, donde los dedos de las manos se volvían fríos, blancos, morados y luego rojos, tal como se muestra en la figura 1. Los ataques eran inducidos por el frío, haciéndose cada vez más habituales, independientemente de la temperatura. Más tarde los dedos se tornaron pálidos, duros y su función se fue deteriorando, lo que afectó significativamente las actividades de la vida diaria. Las uñas se volvieron delgadas y frágiles. La piel distal de todas las extremidades se volvió más tensa y delgada. Diez años posterior a la aparición de los primeros síntomas, la piel de la cara también se vio afectada, volviéndose delgada y dura, causando algunas dificultades al sonreír, reír, hablar y masticar alimentos. Posterior a esto, se formaron nódulos sólidos, no móviles en las articulaciones de los dedos, y extremidades inferiores, como se indica en la figura 4.

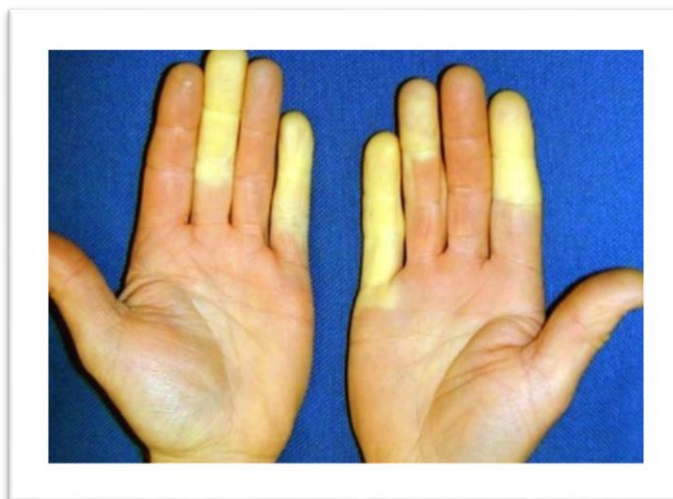

Figura 4. Fenómeno de Raynaud.

Durante los siguientes años, estos fueron los únicos síntomas de la enfermedad, a excepción de algunas infecciones ocasionales bacterianas y por hongos, que han requerido hospitalización.

Estudios de laboratorio

	Valor paciente	Valor referencial Hospital Carlos Andrade Marín
PCR	12.20	0 - 0.8 mg/dL
Procalcitonina	0.12	0 - 0.05 ng/ml
Leucocitos	13.44	4.5 - 10 K/ μ L
Hemoglobina	9.4	12 - 16 g/dL
Hematocrito	29.4	37 - 47 %
Plaquetas	517000	130 - 400 K/ μ L
Glóbulos rojos	4002	4.2 - 5.4 M/ μ L
Linfocitos	3006	1.1 - 3.2 K/ μ L
Neutrófilos	9885	2.2 - 4.8 K/ μ L
Glucosa	115	70 - 100 mg/dL
Cloro	101	98 - 107 mmol/l
Potasio	4.4	3.5 - 5.1 mmol/l
Sodio	137	136 - 145 mmol/l
Creatinina	1.1	0.5 - 1.4 mg/dL

Urea	63.0	10 - 50 mg/dL
Albúmina	3.7	3.5-5.2 g/dL
Proteínas totales	6.00	6.6 - 8.7
Fosfatasa alcalina	130	0 - 270 U/L
GGT	29	8 - 61 U/L
AST	10.1	0 - 80 U/L
ALT	3.9	0 - 80 U/L
Emograma	Normal	
Radiografía de tórax	Normal, sin hallazgos de importancia. No se evidencia derrame pleural.	

Tabla1. Resultados de laboratorio

Con estos exámenes, se diagnostica infección de partes blandas y se inicia antibioticoterapia a base de oxacilina 2g vía intravenosa cada 4 horas. Se decide ingreso a medicina interna para exámenes complementarios y estudio de actividad autoinmune. Los resultados serológicos se detallan en la tabla 2. En base al examen físico y exámenes serológicos se diagnostica de síndrome de CREST y se descarta lupus eritematoso sistémico

Anti-centrómero	1/640	Positivo
ANA	1/160 Patrón granular fino	Positivo
Anti-SM RNP	6.3	Negativo <15 u/mL Positivo > 25 u/mL
Anti-Ro	>200	Negativo <15 u/mL Positivo > 25 u/mL
Anti-La	4	Negativo <15 u/mL Positivo > 25 u/mL
C3	86.50	79 - 152

Tabla.2 Marcadores serológicos

Evolución

Durante la hospitalización, se estudia la disfagia, y se realiza endoscopia digestiva alta . Bajo sedación, se lleva a cabo la endoscopia observándose estenosis esofágica del 90% a nivel del esfínter esofágico inferior. No se puede tomar muestra de biopsia por friabilidad de la lesión y abundante sangrado. En el esofagograma se confirma estenosis a nivel distal de esófago. Se realiza espirometría y tomografía simple contrastada en busca de complicaciones pulmonares, las mismas que fueron negativas. Posteriormente, se planifica gastrostomía quirúrgica tipo Stamm para evitar desnutrición proteico-calórica, previa corrección de anemia ferropénica severa con dos concentrados de glóbulos rojos y hierro parenteral. El procedimiento se lleva a cabo sin complicaciones.

Paciente es dada de alta, 20 días después de su ingreso, con control en tres meses.

Se va casa con la siguiente medicación:

- Micofenolato 1500 mg vía oral diario
- Prednisona 5 mg alternando días
- Colchicina 0.5 mg vía oral diarios
- Omeprazol 20 mg vía oral tres veces a la semana

DIAGNÓSTICO DIFERENCIAL

Nuestra paciente de 51 años de edad, se presentó con un problema principal a su ingreso, a partir del cual se puede formular el siguiente diagnóstico diferencial:

Disfagia

Pese a no ser uno de los primeros síntomas en aparecer en el síndrome de CREST, en este caso es el hallazgo clave para el posterior diagnóstico; pues los otros

signos al ser muy sutiles pasaron desapercibidos por años y retrasaron el diagnóstico correcto.

La disfagia es un problema muy común. A pesar que este síntoma puede cambiar entre los diferentes países y regiones, se estima que la prevalencia de la disfagia en la población general es de alrededor el 11% (Holland, 2009). En Estados Unidos, todas las personas mayores de 60 años presentarán este síntoma en algún momento de su vida (Congress, 2008). No debe ser confundida con odinofagia (dolor al tragar) y sensación de globo (trastorno esofágico funcional que se caracteriza por una sensación de bulto, opresión o bolo alimenticio retenido en el área faríngea o cervical que no se debe a una anomalía estructural, enfermedad por reflujo esofágico o trastorno de motilidad esofágica) (Aziz, 2016).

La disfagia se puede clasificar en dos tipos: 1) disfagia orofaríngea y 2) disfagia esofágica. La primera hace referencia a la transferencia de alimentos de la boca al esófago y la segunda al tránsito de alimentos del esófago hasta el estómago (World Gastroenterology Organization, 2014) . En la tabla 3 se exponen las características asociadas a los diferentes tipos de disfagia.

	Disfagia Orofaríngea	Disfagia esofágica
Causa general:	Trastornos neuromusculares	Trastornos mecánicos obstructivos o motilidad
Localización:	Hipofaringe, esófago superior	Cuerpo esofágico
Tiempo	1 segundo después de iniciar deglución	2-4 segundos después de iniciar la deglución
Descripción:	el paciente es incapaz de iniciar la deglución, percibiendo que el bolo no ha abandonado la orofaringe	El paciente refiere dificultada para transportar el alimento
Síntomas asociados:	Sialorrea, tos,	

	broncoespasmo	
--	---------------	--

Tabla 3. Características de disfagia orofaríngea y faríngea

En términos generales, en los pacientes que refieren disfagia para sólidos y líquidos lo más probable es que esté alterada la motilidad esofágica (ej: acalasia, cardioespasmo); en los que refieren disfagia solo para alimentos sólidos se sospecha una obstrucción mecánica, mientras en los que refieren disfagia de larga evolución, intermitente, no progresiva y que no afecta el estado general, hace sospechar de una causa benigna, habitualmente funcional o motora (Domingo, 2001). Por el contrario, nuestra paciente presenta una disfagia para sólidos de dos meses de evolución, que progresó a líquidos, constante y que se acompaña de pérdida de peso, inclinándose más hacia una estenosis esofágica péptica o en carcinoma de esófago (Domingo, 2001).

Cuando una causa orgánica es más probable, se prefiere iniciar con endoscopia, la misma que fue realizada e indicó una estenosis esofágica del 75% a nivel del esfínter esofágico inferior. Los marcadores serológicos negativos en conjunto con los signos dermatológicos característicos de la paciente hacen menos probable que se trate de un carcinoma esofágico y nos orienta hacia una estenosis péptica.

El 90% de los pacientes con esclerodermia presentan algún tipo de alteración esofágica, más frecuentemente atrofia y esclerosis de los dos tercios distales del esófago, provocando ya sea una ausencia de peristalsis o contracciones de baja amplitud e hipotonía del esfínter esofágico inferior; no obstante, en más del 50% de los casos de esclerodermia se desarrolla estenosis péptica secundaria al reflujo esofágico producido por estas alteraciones (Rose, 1998) . Esto último fue lo que sucedió en nuestra paciente.

A continuación, en la tabla 4 se detallan las causas más comunes de disfagia.

Localización	Grupo	Entidades
Orofaringeas	Neurógenas	Ictus, tumores cerebrales, esclerosis múltiple, Guillán-Barré, Parkison, Huntington, Demencia, encefalopatías metabólicas
	Musculares	Poliomiositis, sarcoidosis, miopatía
	Reumatológicas	Sjogren, overlap
	Metabólicas	Tirotoxicosis, amiloidosis, Cushing, Wilson
	Medicamentos	Anticolinérgicos
	Infecciosas	Poliomelitis, difteria, botulismo, Lyme, Sífilis
	Estructurales	Divertículo de Zenker, osteofitos, membranas y anillos faríngeos, cirugía, radiación.
Esofágicas	Motoras	Acalasia cricofaríngea
	Mecánicas intrínsecas	Anillos y membranas esofágicas (Schatzi). Divertículos, estenosis péptica o cáustica, cáncer, esofagitis eosinofílica.
	Mecánicas extrínsecas	Malformaciones cardiovasculares, masa mediastínica
	Motoras	Esclerodermia, espasmo esofágico difuso, Chagas, acalasia.

Tabla 4. Causas principales de disfagia.

DIAGNOSTICO

El síndrome de CREST puede ser muy difícil de diagnosticar, pues los signos y síntomas varían mucho, y con frecuencia se parecen a otras enfermedades autoinmunes y del tejido conectivo; llegando incluso a coexistir junto a otras enfermedades autoinmunes como la poliomiositis, lupus y artritis reumatoide (Genetic and Rare Diseases, 2015). El diagnóstico se basa en los signos típicos de su acrónimo (Calcinosis,

Fenómeno de Raynaud, dismotilidad esofágica, esclerodactilia y telangiectasia) (Acosta, 2010) (Acosta, 2010). Las personas presentan generalmente tres de estas cinco características, aunque con dos manifestaciones es suficiente (Genetic and Rare Diseases, 2015). Algunas de las pruebas complementarias incluyen exámenes de sangre, biopsia piel y pruebas adicionales para identificar complicaciones pulmonares, cardíacas o gastrointestinales.

Manifestaciones clínicas

Calcinosis

Se refiere a la calcificación patológica de los tejidos blandos y pueden ser detectados con rayos X (Autoimmune Resource and Research Centre, 2016). Pueden ser subclínicos, pero cuando son sintomáticas son muy dolorosos. Pueden presentar ulceraciones, drenar una sustancia blanca y amarillenta. Reacciones inflamatorias ocurren de manera intermitente en el sitio de la calcinosis, aumentando la susceptibilidad a infecciones secundarias (Yoon, 2018). Típicamente se encuentra en los dedos, manos, rostro, tronco, codos y rodillas (Autoimmune Resource and Research Centre, 2016).

Es poco frecuente encontrar calcificaciones paraespinales, pero cuando ocurren pueden causar dolor local, radiculopatía y debilidad difusa (Yoon, 2018)

Fenómeno de Raynaud

Una condición donde los vasos sanguíneos pequeños de las manos o los pies se contraen es respuesta a la ansiedad o el frío. Cuando se contraen se vuelven blancos y fríos, luego azules. Luego, cuando el flujo sanguíneo regresa, se vuelven rojos y

dolorosos. Los tejidos de la yema de los dedos pueden sufrir daños: úlceras, cicatrices o gangrena ((Autoimmune Resource and Research Centre, 2016).

Dismotilidad esofágica

Si bien todo el intestino puede estar involucrado, existe cierta predilección esofágica (Yoon, 2018). Se presenta en el 82% de los pacientes como dismotilidad esofágica, de los cuales el 70% presentan evidencia de esofagitis erosiva, ya sea microscópica o macroscópica (Zamost, 1987). El esófago proximal se encuentra conservado en todos los pacientes (Yoon, 2018). La prevalencia de esofagitis y estenosis en esta población de pacientes es mayor que en pacientes sanos con enfermedad por reflujo esofágico, y la mitad de estos pacientes presentó acidez estomacal (Zamost, 1987) . Entre las complicaciones se encuentra un mayor porcentaje de esófago de Barrett, adenocarcinoma del esófago y aspiración (Yoon, 2018). En un estudio realizado, se encontró que el reflujo gastroesofágico se encuentra presente en la mayoría de los casos de síndrome de CREST y que existe una relación inversa entre la capacidad de difusión pulmonar para el dióxido de carbono y el reflujo esofágico, indicando que este último contribuye potencialmente a la disminución de la función pulmonar (Johnson, 1989).

Esclerodactilia

Hace referencia al engrosamiento de la piel como resultado de depósitos excesivos de colágeno dentro de las capas de la piel, haciendo difícil doblar o enderezar los dedos (Autoimmune Resource and Research Centre, 2016). En general, la afectación de la piel tiene predilección por cara, manos y pies y; permanece distal a los codos y rodillas. Se describen tres fases de cambios:

- Fase edematosa: fase temprana donde se presenta edema de los dedos y se puede acompañar de rigidez matutina o artralgias. Suele ser corta (hasta meses) (Yoon, 2018).
- Fase indurativa: la piel se engrosa y se pierden los pliegues de la piel. Se puede acompañar de prurito, piel brillante y eritematosa. Este proceso es lento durante años (Yoon, 2018).
- Fase atrófica: la piel se vuelve frágil y laxa (Yoon, 2018)

Telangiectasias

Pequeñas manchas rojas en las manos, parte superior del tronco, cara, superficies mucosas (ej: labios) y en todo el tracto gastrointestinal (Yoon, 2018). Aunque no duelen, generan algunos problemas cosméticos (Autoimmune Resource and Research Centre, 2016). Son causadas por la inflamación de los vasos sanguíneos pequeños y son la causa más común de sangrado, el cual puede ser crónico y causar anemia (Yoon, 2018).

Otras manifestaciones clínicas

- Artralgias: son comunes en el 90% de los casos, pero la artritis erosiva es rara (Yoon, 2018).
- Debilidad muscular proximal (Yoon, 2018).
- Hipertensión pulmonar: asociada mayormente a ausencia de fibrosis intersticial en el 3-14% de los casos. Es un evento muy tardío y de mal pronóstico, con una tasa de mortalidad del 50% después de dos años. Los síntomas que anuncian la enfermedad son la disnea por esfuerzo y tos (Meyer, 2002).

- Afectación cardíaca: es rara, pero puede ocurrir fibrosis irregular, arritmias y anomalías de conducción. (Mavrogeni, 2011).
- Cirrosis biliar primaria (Kouraklis, 2002).
- Crisis renales: hipertensión, insuficiencia renal y anemia hemolítica microangiopática (Yoon, 2018).
- Hipotiroidismo, xerostomía.
- Síndromes neurológicos de atrapamiento: por ejemplo, síndrome del túnel carpiano, neuralgia del trigémino (Yoon, 2018).
- Disfunción autónoma del tracto gastrointestinal (Yoon, 2018)
- Cáncer: sobre todo pulmonar (Hill, 2003)

Exámenes de sangre

Entre las pruebas de rutina se encuentra hemograma sanguíneo completo, creatinina sérica, creatinina quinasa y análisis de orina; destinadas a investigar si coexiste anemia, disfunción renal, miopatía o proteinuria respectivamente (Varga, 2019). Asimismo, las pruebas serológicas específicas se encuentran descritas en la tabla 5.

Anticuerpo	Órgano afectado	Asociación clínica
anticentrómero (ACA)	Específico de CREST	CREST (solo el 5% puede estar presente en esclerodermia difusa)
antitopoisomerasa I (anti-Scl-70)	Mayor riesgo de enfermedad pulmonar intersticial severa	Esclerodermia difusa y CREST
Th/To	hipertensión pulmonar, fibrosis pulmonar, intestino delgado	CREST
Anti-ku	Fibrosis pulmonar	Esclerodermia difusa y CREST

Tabla 5. Pruebas serológicas específicas del síndrome de CREST.

Biopsia de piel

La biopsia de piel rara vez está indicada. En algunos casos, puede ser necesaria para diferenciar de otros síndromes como la fascitis eosinofílica, escleredema o escleromixedema (Varga, 2019). Histológicamente, la afectación cutánea se caracteriza por un excesivo depósito de haces de colágeno compactos y organizados en la dermis. Hay expansión de la dermis y, en etapas tempranas se puede detectar edema dérmico, fibrosis y grados variables de infiltración perivascular de células inflamatorias mononucleares. Mientras que en la capa adiposa blanca intradérmica se muestra ausencia completa o desplazamiento por tejido fibrótico (Ferrel, 2017). Adicionalmente, se puede encontrar glándulas atróficas ecrinas y pilosebáceas, además de pérdida de grasa intradérmica (Varga, 2019). La inmunofluorescencia suele ser negativa.

Pruebas adicionales

Se pueden realizar estudios dirigidos a órganos específicos en busca de determinar posibles complicaciones, sobre todo pulmonares. En este caso, se realizan (Varga, 2019):

- Pruebas de función pulmonar: para evaluar función ventilatoria.
- Imágenes del tórax: preferiblemente tomografía simple, en busca de anomalías pulmonares intersticiales.
- Ecocardiograma doppler: para detección inicial de hipertensión arterial pulmonar

En el caso de las manifestaciones gastrointestinales, debido a que está presente en diversos grados, debe ser guiada por los síntomas del paciente (endoscopia,

colonoscopia, manometría, etc.). Se puede complementar con radiografía para identificar calcinosis.

TRATAMIENTO

El tratamiento del síndrome de CREST se ha enfocado principalmente en cada una de las cinco manifestaciones clínicas. Si bien hay poca información específica sobre CREST disponible, la fibrosis y calcinosis es irreversible, por lo que el objetivo de las terapias es retrasar el progreso de la enfermedad.

El diltiazem es el tratamiento de primera línea para **calcinosis cutis**, sin embargo, está indicada la colchicina y minociclina si la inflamación y la ulceración es prominente (Robertson, 2003) (Fernández, 2019).

La terapia del **fenómeno de Raynaud** tiene como objetivo mejorar la calidad de vida y prevenir la lesión isquémica de los tejidos. Se inicia con medidas no farmacológicas especificadas en la tabla 6. Las medidas farmacológicas se usan cuando no hay respuesta. Se debe advertir sobre la hipotensión que pueden causar estos medicamentos. Se sugiere bloqueadores de los canales de calcio, prefiriéndose el amlodipino debido a su perfil de seguridad favorable (Wingley, 2019). No se recomienda usar inhibidores de la fosfodiesterasa en conjunto con nitratos debido al mayor riesgo de hipotensión (Wingley, 2019).

El tratamiento de la **enfermedad gastrointestinal** difiere de acuerdo a los síntomas. El tratamiento se dirige en su mayoría hacia el alivio de la acidez estomacal, gastroparesia, desnutrición y disfagia por reflujo gastroesofágico (Barret, 2019), como se indica en la tabla 6.

En pacientes con **afectación progresiva y difusa de la piel** se utiliza metrotexato o micofenolato. La elección se guía por la presencia de otras manifestaciones. Se elige metrotexato preferiblemente cuando existe **artritis o miositis**, mientras que se escoge micofenolato para pacientes con **enfermedad pulmonar intersticial significativa** (Penton, 2019). La ciclofosfamida muestra mejor eficacia para enfermedad pulmonar intersticial y se reserva para casos que son refractarios; al igual que la inmunoglobulina o rituximab (Penton, 2019).

El tratamiento de las **telangiectasias** es un problema cosmético, por lo que se puede camuflar con maquillaje o terapia láser si las lesiones son muy grandes (Penton, 2019).

Se recomienda dosis bajas de glucocorticoides porque pueden precipitar crisis renales, aunque son menos comunes en CREST que en esclerodermia (Penton, 2019).

En la tabla 6 se muestra un resumen de las opciones de tratamiento disponibles.

Síntoma	Tratamiento
Sistémicos (fatiga, artralgias, artritis)	Hidroxicloroquina AINES, Acetaminofén Dosis bajas de glucocorticoides orales (máximo 1 mes) Metrotexate
Prurito	Antihistamínicos Capsaicina Dosis bajas de glucocorticoides (menos de 10 mg) Montelokast Ondansetrón (Penton, 2019)
Calcinosis cutis	Diltiazem Colchicina Minociclina
Fenómeno de Raynaud	Amilodipina, Nifedipino Sildenafil Prazosina Fluoxetina Nitratos

	Losartán Evitar frío, capas de ropa, guantes de calentamiento, evitar fumar.
Síntomas de ERGE	Antiácidos Bloqueadores H2 Inhibidores de la bomba de protones
Gastroparesia	Agentes procinéticos Hidratación Antieméticos laxantes
Pseudoobstrucción intestinal	Soporte nutricional Antibióticos cirugía
Cirrosis biliar primaria	Ursodiol
Hipertensión pulmonar	Derivar al neumólogo
Síntomas cutáneos	Metrotexate Micofenolato ciclofosfamida
Telangiectasias	Maquillaje Terapia con láser
Xerostomía	Pilocarpina cevimeline
Crisis renal	Captopril
Enfermedad oral (erosiones, hipersensibilidad, hiperplasia gingival)	Derivar al odontólogo

Tabla 6. Opciones de tratamiento en síndrome de CREST

(Penton, 2019) (Robertson, 2003) (Barret, 2019) (Wingley, 2019) (Fernández, 2019).

Se aconseja realizar controles cada 3-6 meses para ajuste de dosis de la medicación, control de eficacia y efectos adversos de los medicamentos (Barret, 2019). Además de pruebas de control anuales para detectar complicaciones orgánicas de la enfermedad, particularmente de enfermedad cardíaca, enfermedad pulmonar intersticial y afectación renal (Penton, 2019).

DISCUSION

Muchas veces, el Síndrome de CREST puede enmascarar o incluso coexistir con otras enfermedades autoinmunes, como el lupus eritematoso sistémico. Los síntomas son tan sutiles que muchas veces pasan desapercibidos. Si bien existen marcadores específicos como el anticuerpo anti-centrómero que está presente hasta en el 95% de casos de síndrome de CREST, también pueden resultar positivos en menor porcentaje algunos marcadores como el Anti Scl-70, Anti-Ro, Anti-CCP, Anti-RNP, ANA y factor reumatoide, entre otros (Spinel, 2010). Esta variabilidad en cuanto a marcadores serológicos obliga al médico a tener en mente una considerable cantidad de diagnósticos diferenciales, entre ellos artritis reumatoide, lupus eritematoso sistémico y esclerodermia sistémica, guiándose siempre con las manifestaciones clínicas y examen físico.

Es importante tener en cuenta que los anticuerpos ANA positivos en ausencia de signos o síntomas, no son útiles puesto que indican la presencia de una respuesta inmunológica pero no necesariamente de una enfermedad autoinmune. Son poco específicos y pueden asociarse a fármacos, enfermedades de otro origen (como tumores, lupus, CREST, esclerodermia, artritis reumatoide, poliomiositis, Addison, anemia hemolítica, hepatitis crónica autoinmune; etc.) o infecciones (Carrilo, 2013). Los anticuerpos ANA tienen utilidad en las situaciones donde el resultado proporcione información necesaria para la toma de decisiones clínicas.

Sin embargo, muchos autores refieren que títulos altos de ANA con fenómeno de Raynaud de larga evolución como antecedente permiten diagnosticar CREST (Meyer, 2002); incluso existe un periodo aproximado de 8-17 años de evolución desde la aparición de dicho fenómeno para llegar al diagnóstico de CREST (Gerbracht, 1985).

En este caso, nuestra paciente debutó con fenómeno de Raynaud y fue positiva para anticuerpos ANA; por lo que fue diagnosticada y tratada durante 25 años como lupus eritematoso sistémico mientras el CREST seguía avanzando lentamente; hasta que la disfagia obligó a la paciente a acudir al hospital. Se la ingresó para estudiar la causa de la disfagia como una probable reactivación de la enfermedad autoinmune de base, pero lo que se descubrió al realizar el examen físico es que se trataba de un síndrome de CREST mal diagnosticado, confirmando las sospechas con la endoscopia y marcadores serológicos positivos. Lo más probable es que con un diagnóstico temprano y oportuno se pudo haber retrasado el progreso de la enfermedad y las complicaciones posteriores.

Fisiopatología

Su etiología se desconoce, pero cada vez están a la disposición más conocimientos sobre los mecanismos patogénicos que conducen a las diferentes manifestaciones de la enfermedad (Sancho, 2015). En términos generales, existen alteraciones a nivel de depósito de colágeno, infiltración perivascular de células mononucleares y anormalidades vasculares (Yoon, 2018). Asimismo, hay factores genéticos y ambientales que influyen, y aunque no existen asociaciones claras genéticas ni familiares, se ha descrito relación con los antígenos de histocompatibilidad HLA A1, B8, DR3, DR5 y Drw52, estando este último asociado con una progresión rápida de la enfermedad y el HLA DR5 a formas que progresan lentamente (Sancho, 2015).

El sello patológico es la fibrosis progresiva de los tejidos, donde el colágeno tipo I, III, IV y VII; fibronectina, glucosaminoglucanos y proteoglucanos se depositan en el intersticio y la íntima de las arterias pequeñas (Yoon, 2018). Una de las diferentes hipótesis postula que la activación de las células endoteliales y otros estímulos, entre ellos hormonales, químicos, mecánicos; dan lugar a una pérdida del equilibrio,

ocasionando una reducción de la producción de las prostaglandinas vasodilatadoras y óxido nítrico, extravasación de células mononucleares a nivel periférico y producción de mediadores extracelulares (endotelina 1, TGF B1, PDGF, CTGF, VEGF). (Sancho, 2015). La interacción entre fibroblastos, células mononucleares y endoteliales gracias a la intervención de los diferentes factores de crecimiento e interleuquinas abren paso a los fenómenos de vasoconstricción, fibrosis e inflamación. (Sancho, 2015).

Los fibroblastos actúan como si estuvieran activados persistentemente, encontrándose niveles más altos de ARN COL1A2 (gen que codifica el procolágeno I) en la dermis (Yoon, 2018). Sin embargo, la infiltración mononuclear en los tejidos ocurre antes, con un predominio de CD4. También se encuentran macrófagos, eosinófilos, mastocitos y células B (Yoon, 2018).

También se han encontrado niveles altos de inhibidor tisular de metaloproteinasa-1, lo que explicaría la fibrosis progresiva debido a la falta relativa de actividad de la colagenasa (Kikuchi, 1997). Los pericitos (células murales parecidas al músculo liso de los capilares y las vénulas) sintetizan los componentes de la matriz y las citoquinas activadoras de fibroblastos; por lo tanto, son mediadores potenciales de cambios patológicos en el CREST (Helmbold, 2004). La densidad del pericito aumenta en la microvasculatura de las zonas periféricas de la enfermedad activa (Kikuchi, 1997).

En resumen, aunque se desconoce el desencadenante principal del síndrome CREST, una especulación razonable es que las anomalías de las células endoteliales vasculares incitan la infiltración mononuclear, y las perturbaciones resultantes ocasionan desequilibrio de las células TH1 y / o TH2 y estos a su vez estimulan citoquinas responsables de una actividad anormal de los fibroblastos y una mayor deposición de colágeno (Yoon, 2018).

Por otro lado, hay estudios que demuestran que la activación del sistema inmune juega un rol clave en el desarrollo de los fenómenos de inflamación, lesión vascular y fibrosis (Sancho, 2015). Los macrófagos y linfocitos T, especialmente los Th2 infiltran la piel en fases tempranas de la enfermedad y producen citoquinas, tales como la IL-4, IL-10, IL-7, IL-6, IL-1, TNF α , las cuales participan directamente en la patogénesis o mediante activación de otras células (Sancho, 2015). La citoquina más importante es la IL-4, ya que tiene la capacidad de activar directamente a los fibroblastos e inducir la producción de TGF- β (Yoon, 2018) (Sancho, 2015). Por estas razones, se considera una forma de enfermedad de injerto contra huésped, dado el hecho que existe activación de los linfocitos T. También se ha demostrado que los linfocitos B también intervienen en la patogenia de la enfermedad mediante la producción de anticuerpos e IL-6, IL-10 y TGF 1 (Sancho, 2015).

Pronóstico

La tasa de supervivencia desde el momento del diagnóstico a los 5 años es de 90%, a los 10 años de 55.1%, a los 15 años del 37% y a los 20 años del 27% (Mayes, 2003). El CREST se asocia con una mejor tasa de supervivencia en pacientes con esclerodermia sistémica (Medsger, 1997). El grado de afectación de la piel es un buen predictor de supervivencia, resultado la mortalidad de causas principalmente pulmonares, seguidas de cardíacas y gastrointestinales respectivamente (Yoon, 2018).

Bibliografía

- Acosta, Y. P. (2010). Síndrome de CREST. Presentación de un caso. . *Revista Médica Electrónica*, 32(6), 6.
- Autoimmune Resource and Research Centre. (2016). *SCLERODERMA*. Recuperado el 10 de noviembre de 2019, de <https://www.autoimmune.org.au/wp-content/uploads/2017/03/Scleroderma.pdf>
- Aziz, Q. F. (2016). *Trastornos esofágicos funcionales*. Recuperado el 10 de noviembre de 2019, de Pubmed: [https://www.gastrojournal.org/article/S0016-5085\(16\)001785/fulltext?referrer=https%3A%2F%2Fwww.ncbi.nlm.nih.gov%2F](https://www.gastrojournal.org/article/S0016-5085(16)001785/fulltext?referrer=https%3A%2F%2Fwww.ncbi.nlm.nih.gov%2F)
- Barret, S. &. (2019). *Tratamiento de la enfermedad gastrointestinal en la esclerosis sistémica (esclerodermia)* . Recuperado el 11 de noviembre de 2019, de UpToDate: https://www.uptodate-com.ezbiblio.usfq.edu.ec/contents/treatment-of-gastrointestinal-disease-in-systemic-sclerosis-scleroderma?search=limited%20cutaneous%20systemic%20sclerosis%20treatment&topicRef=7542&source=see_link#H4473279
- Carrasco, C. &. (2016). CARACTERÍSTICAS DE LA ESCLEROSIS SISTÉMICA, EN PACIENTES DE LOS HOSPITALES VICENTE CORRAL MOSCOSO Y JOSÉ CARRASCO ARTEAGA DURANTE EL PERÍODO ENERO 2008 – JUNIO 2015.
- Carrilo, P. (2013). *UTILIDAD CLÍNICA DE LOS ANTICUERPOS ANTINUCLEARES (ANA)*. Recuperado el 11 de noviembre de 2019, de <http://www.sspa.juntadeandalucia.es/servicioandaluzdesalud/hinmaculada/web/servicios/mi/FICHEROS/sesiones%20clinicas/2013/ANA.pdf>
- Domingo, J. (2001). *Disfagia, problemas de deglución*. . Recuperado el 10 de noviembre de 2019, de <https://www.elsevier.es/es-revista-farmacia-profesional-3-articulo-disfagia-problemas-deglucion-13013455>
- Farreras, P. R. (2012). *Medicina Interna*. Barcelona: Elsevier.
- Fernández, K. W. (2019). *Calcinosis cutis: manejo*. Recuperado el 11 de noviembre de 2019, de Calcinosis cutis manejo: https://www.uptodate-com.ezbiblio.usfq.edu.ec/contents/calcinosis-cutis-management?search=limited%20cutaneous%20systemic%20sclerosis%20treatment&source=search_result&selectedTitle=3~150&usage_type=default&display_rank=3
- Ferrel, C. G. (2017). *Cutaneous Manifestations of Scleroderma and Scleroderma-Like Disorders: a Comprehensive Review*. Recuperado el 9 de noviembre de 2019, de doi: 10.1007/s12016-017-8625-4

- Genetic and Rare Diseases. (2015). *National Center for advancing Translational Sciencies*. Recuperado el 10 de noviembre de 2019, de CREST syndrome: https://rarediseases.info.nih.gov/espanol/13456/sindrome-crest#ref_1227
- Gerbracht, D. S. (1985). Evolution of primary Raynaud's phenomenon (Raynaud's disease) to connective disease. *Arthritis Rheum*, 28, 87-92.
- Helmbold, P. F. (2004). *Hyperplasia of dermal microvascular pericytes in scleroderma*. Recuperado el 11 de noviembre de 2019, de Medscape: <https://reference.medscape.com/medline/abstract/15186431>
- Hill, C. N.-T. (2003). *Risk of cancer in patients with scleroderma: a population based cohort study*. Recuperado el 10 de noviembre de 2019, de <https://reference.medscape.com/medline/abstract/12860727>
- Holland, G. J. (2009). Prevalence and symptom profiling of oropharyngeal dysphagia in a community dwelling of an elderly population: a selfreporting questionnaire survey. *Dis Esophagu*, 24(476), 80.
- Johnson, D. D. (1989). *Pulmonary disease in progressive systemic sclerosis. A complication of gastroesophageal reflux and occult aspiration?* Recuperado el 10 de noviembre de 2019, de Medscape: <https://reference.medscape.com/medline/abstract/2919934>
- Karadaglić, D. P. (2000). *Dermatologija. Beograd: Vojnoizdavački zavod, Versalpress Beograd, 1721(41)*.
- Kikuchi, K. K. (1997). *Tissue inhibitor of metalloproteinase 1 (TIMP-1) may be an autocrine growth factor in scleroderma fibroblasts*. Recuperado el 2019 de noviembre de 2019, de Medscape: <https://reference.medscape.com/medline/abstract/9036925>
- Kouraklis, G. G. (2002). *Primary biliary cirrhosis accompanied by CREST syndrome*. Recuperado el 10 de noviembre de 2019, de Medscape.
- Mandana, N. W. (2010). Epidemiology of systematic sclerosis. *Clin Rheumatology Rev*, 24, 857-869.
- Mavrogeni, S. B. (2011). *Coronary artery abnormalities in CREST syndrome revealed by cardiovascular magnetic resonance imaging*. Recuperado el 10 de noviembre de 2019, de Medscape: <https://reference.medscape.com/medline/abstract/21474271>
- Mayes, M. L.-D. (2003). *Prevalence, incidence, survival, and disease characteristics of systemic sclerosis in a large US population*. Recuperado el 11 de noviembre de 2019, de Medscape: <https://reference.medscape.com/medline/abstract/12905479>
- Medsker, T. (1997). *Systemic sclerosis (scleroderma): clinical aspects. 13th ed.* . Williams and Wilkins.

- Meyer, O. (2002). *Crest Syndrome*. Recuperado el 10 de noviembre de 2019, de Medscape: <https://reference.medscape.com/medline/abstract/12218901>
- Nadeem, S. A. (2016). *Systemic Sclerosis Presenting as CREST syndrome*. Recuperado el 11 de noviembre de 2019, de Journal of Rawalpindi Medical College Students Supplement: https://www.journalrmc.com/jrmc/volumes/16_CRESt%20Syndrome.pdf
- Paravina, M. S. (Agosto de 2015). CREST Syndrome - a Limited Form of Systemic Scleroderma: a Case Report and Literature Review. *Serbian Journal of Dermatology and Venereology*, 7(3).
- Penton, C. (2019). *Descripción general del tratamiento y el pronóstico de la esclerosis sistémica (esclerodermia) en adultos*. Recuperado el 11 de noviembre de 2019, de UpToDate: https://www-uptodate-com.ezbiblio.usfq.edu.ec/contents/overview-of-the-treatment-and-prognosis-of-systemic-scleroderma-in-adults?search=limited%20cutaneous%20systemic%20sclerosis%20treatment§ionRank=2&usage_type=default&anchor=H13&source=machineLearning&selectedTitle=1~150&display_rank=1#H9866586
- Robertson, L. M. (2003). *Tratamiento de la calcinosis cutánea en la esclerosis sistémica limitada con minociclina*. Recuperado el 11 de noviembre de 2019, de Pubmed: <https://www-uptodate-com.ezbiblio.usfq.edu.ec/contents/overview-of-the-treatment-and-prognosis-of-systemic-scleroderma-in-adults/abstract/23>
- Sancho, A. B. (2015). Esclerosis sistémica. *Sección de Reumatología*.
- Spinel, N. M. (2010). *Jaccoud's arthropathy and pulmonary fibrosis in CREST syndrome*. Recuperado el 11 de noviembre de 2019, de Scielo: http://www.scielo.org.co/scielo.php?script=sci_arttext&pid=S0121-81232010000100007
- United States. Congress. House. Resolution expressing the sense of the Congress that a National Dysphagia Awareness Month should be established. 110th Congress. 2nd session. H. Con. Res. 195.* (2008). Recuperado el 10 de noviembre de 2019, de <https://www.congress.gov/bill/110th-congress/house-concurrent-resolution/195/text>
- Varga, J. (2019). *Clinical manifestations and diagnosis of systemic sclerosis (scleroderma) in adults* Author: John Varga, MD. Recuperado el 31 de octubre de 2019, de https://www-uptodate-com.ezbiblio.usfq.edu.ec/contents/clinical-manifestations-and-diagnosis-of-systemic-sclerosis-scleroderma-in-adults?search=sindrome%20de%20crest&source=search_result&selectedTitle=1~150&usage_type=default&display_rank=1#
- Velayos, E. A. (1979). The 'CREST' Syndrome Comparison With Systemic Sclerosis (Scleroderma). *Archives of Internal Medicine*, 139(1240).

Walker, J. P. (2007). The development of systemic sclerosis classification criteria. *Clin Rheumatology*, 26(1401), 9.

Wingley, F. (2019). *Tratamiento del fenómeno de Raynaud: manejo inicial*. Recuperado el 11 de noviembre de 2019, de UpToDate: https://www-uptodate-com.ezbiblio.usfq.edu.ec/contents/treatment-of-raynaud-phenomenon-initial-management?search=limited%20cutaneous%20systemic%20sclerosis%20treatment&topicRef=7542&source=see_link#H1126971630

World Gastroenterology Organization. (2014). *Disfagia*. Recuperado el 10 de noviembre de 2019, de World Gastroenterology: <https://www.worldgastroenterology.org/UserFiles/file/guidelines/dysphagia-spanish-2014.pdf>

Yoon, J. (2018). *CREST Syndrome Clinical Presentation*. Recuperado el 10 de noviembre de 2019, de <https://emedicine.medscape.com/article/1064663-clinical#b1>