

**UNIVERSIDAD SAN FRANCISCO DE QUITO USFQ**

**Colegio de Posgrados**

**COMPLICACIONES Y SATISFACCIÓN DE PACIENTES REHABILITADOS  
CON IMPLANTES CIGOMÁTICOS EN UNA CLÍNICA PRIVADA DE QUITO –  
ECUADOR: UN ESTUDIO RETROSPECTIVO 2020 -2021**

**Proyecto de investigación y desarrollo**

**Marco Andrés Cedillo Bailón**

**Dr. Fernando Sandoval Portilla  
Director de Trabajo de Titulación**

Trabajo de titulación de posgrado presentado como requisito  
para la obtención del título de especialista en Cirugía Oral y Maxilofacial

Quito, 23 de Septiembre 2021

**UNIVERSIDAD SAN FRANCISCO DE QUITO USFQ**  
**COLEGIO DE POSGRADOS**

**HOJA DE APROBACIÓN DE TRABAJO DE TITULACIÓN**

**COMPLICACIONES Y SATISFACCIÓN DE PACIENTES REHABILITADOS  
CON IMPLANTES CIGOMÁTICOS EN UNA CLÍNICA PRIVADA DE QUITO –  
ECUADOR: UN ESTUDIO RETROSPECTIVO 2020 -2021**

**Marco Andrés Cedillo Bailón**

Nombre del Director del Programa: Dr. Fernando Sandoval Portilla  
Título académico: Esp. Cirugía Oral y Maxilofacial  
Director del programa de: Cirugía Oral y Maxilofacial

Nombre del Decano del colegio Académico: **Dra. Paulina Aliaga**  
Título académico: **Especialista en Cirugía Oral**  
Decano del Colegio: **Odontología**

Nombre del Decano del Colegio de Posgrados: PhD. Hugo Burgos Yanéz  
Título académico: PhD. En Estudios de Medios

**Quito, 23 de Septiembre 2021**

## © DERECHOS DE AUTOR

Por medio del presente documento certifico que he leído todas las Políticas y Manuales de la Universidad San Francisco de Quito USFQ, incluyendo la Política de Propiedad Intelectual USFQ, y estoy de acuerdo con su contenido, por lo que los derechos de propiedad intelectual del presente trabajo quedan sujetos a lo dispuesto en esas Políticas.

Asimismo, autorizo a la USFQ para que realice la digitalización y publicación de este trabajo en el repositorio virtual, de conformidad a lo dispuesto en la Ley Orgánica de Educación Superior del Ecuador.

Nombre del estudiante: Marco Andrés Cedillo Bailón

Código de estudiante: 203298

C.I.: 0105501068

Lugar y fecha: Quito, 23 de Septiembre de 2021.

## **ACLARACIÓN PARA PUBLICACIÓN**

**Nota:** El presente trabajo, en su totalidad o cualquiera de sus partes, no debe ser considerado como una publicación, incluso a pesar de estar disponible sin restricciones a través de un repositorio institucional. Esta declaración se alinea con las prácticas y recomendaciones presentadas por el Committee on Publication Ethics COPE descritas por Barbour et al. (2017) Discussion document on best practice for issues around theses publishing, disponible en <http://bit.ly/COPETheses>.

## **UNPUBLISHED DOCUMENT**

**Note:** The following graduation project is available through Universidad San Francisco de Quito USFQ institutional repository. Nonetheless, this project – in whole or in part – should not be considered a publication. This statement follows the recommendations presented by the Committee on Publication Ethics COPE described by Barbour et al. (2017) Discussion document on best practice for issues around theses publishing available on <http://bit.ly/COPETheses>.

## **DEDICATORIA**

### **Con amor**

A mis padres que con su amor incondicional me enseñaron a tener la entereza suficiente para enfrentar las adversidades y la fortaleza necesaria para superarlas.

A mi amada novia, mi compañera y confidente de todo el esfuerzo entregado para cumplir mis objetivos académicos.

Hoy que siento con calma mis obligaciones y veo el futuro limpio por venir, con mi esfuerzo regresaré al menos un poco de todo lo que ustedes me han dado.

## AGRADECIMIENTOS

El trabajo de esta tesis es un conjunto de esfuerzos que no podría haber llegado a su conclusión sin el aval, la competencia y el esfuerzo de muchas personas.

En primer lugar, a mi alma mater, la Universidad San Francisco de Quito y a todos mis maestros que poco a poco con su paciencia, conocimiento y experiencia contribuyeron en mi formación profesional y humana.

De manera especial mi gratitud al Dr. Fernando Sandoval Portilla por su valiosa dirección y acompañamiento profesional durante todo el difícil camino que implica cursar la residencia en Cirugía Oral y Maxilofacial.

Gracias a mis pacientes por quienes siempre di todo, sin duda cada uno de ellos aportó muchísimo.

Con gran afecto a mis compañeros de residencia con quienes tuve el honor de crecer profesionalmente, compartir nuestra historia, retos y grandes momentos.

## RESUMEN

El tratamiento de defectos maxilares mediante implantes cigomáticos fue introducido de manera inicial por Branemark en 1988, a partir de entonces se han presentado varias modificaciones en cuanto a sus indicaciones, planificación prequirúrgica y técnica quirúrgica. El objetivo del presente estudio fue analizar la presencia de problemas biológicos y biomecánicos, así como la satisfacción de los pacientes rehabilitados con implantes cigomáticos extrasinuales con carga inmediata para lo cual se revisó de manera retrospectiva 21 implantes cigomáticos instalados en 6 pacientes que presentaban tanto maxilares atróficos como maxilares con secuela de maxilectomía quienes fueron tratados en una clínica privada de la ciudad de Quito – Ecuador.

Los resultados de este estudio demostraron que 9,52 % de los implantes presentó complicaciones biológicas, de las cuales 1 implante presentó comunicación bucosinusal (4.76 %) y 2 implantes presentaron sinusitis maxilar (9,52 %); Además todos los pacientes brindaron respuestas satisfactorias en cuanto a la satisfacción general al tratamiento. Se concluye que la técnica de implantes cigomáticos extrasinuales con carga inmediata es una técnica segura y reproducible que genera una alta satisfacción en los pacientes.

**Palabras clave:** prótesis e implantes, cigoma, atrofia, maxilar, Cirugía maxilofacial

## ABSTRACT

The treatment of maxillary defects using zygomatic implants was initially proposed by Branemark in 1988, since then many modifications have been presented regarding to its indications, pre-surgical planning and surgical technique.

The objective of this study was to analyze the presence of biological and biomechanical problems, as well as the satisfaction of patients rehabilitated with extrasinusal zygomatic implants with immediate loading, for which we retrospectively reviewed 21 zygomatic implants installed in 6 patients with atrophic maxilla or with maxillectomy who were treated in a private clinic of Quito - Ecuador.

The results of this study showed that 9.52% of the implants presented biological complications, of which 1 implant presented oro-sinus communication (4.76%) and 2 implants presented maxillary sinusitis (9.52%); In addition, all patients provided satisfactory responses in terms of general satisfaction with the treatment. It is concluded that the extrasinusal zygomatic implants with immediate loading represent a reliable and reproducible technique that generates high satisfaction rates.

**Key words:** prostheses and implants, zygoma, atrophy, maxilla, Maxillofacial surgery



## TABLA DE CONTENIDO

RESUMEN.....	7
ABSTRACT .....	8
INDICE DE TABLAS .....	11
INDICE DE FIGURAS .....	11
INDICE DE GRAFICOS .....	12
1. INTRODUCCION .....	13
1.1.Objetivo general .....	14
1.2.Objetivos específicos.....	15
1.3.Hipotesis.....	15
1.4.Hipotesis alternativa.....	15
1.5.Pregunta de investigación .....	15
1.5.Estructura del estudio .....	15
2. REVISION DE LA LITERATURA .....	17
2.1. Generalidades biológicas y anatómicas.....	17
2.2. Valoración preoperatoria.....	19
2.3. Técnicas quirúrgicas.....	21
2.4. Implantes cigomáticos en pacientes maxilectomizados.....	25
2.5. Obturadores .....	28
2.6. Planificación digital para la instalación de implantes cigomáticos mediante un abordaje protésicamente guiado.....	28
2.7. Complicaciones de implantes cigomáticos .....	30
3.METODOLOGÍA Y DISEÑO DE LA INVESTIGACION.....	35
3.1. Tipo de estudio .....	35
3.2. Universo .....	35
3.3. Muestreo.....	35
3.4. Muestra.....	35
3.5. Procedimientos prequirúrgicos.....	37
3.6. Procedimiento quirúrgico.....	37
3.7. Controles post operatorios .....	37
3.8. Determinación de la satisfacción personal.....	37
3.9. Análisis estadístico .....	38
4. ANALISIS DE DATOS .....	39

5. DISCUSION.....	43
6. CONCLUSIONES .....	49
7. REFERENCIAS .....	50
8. ÍNDICE DE ANEXOS.....	54
8.1. Ficha investigativa para recoleccion de datos .....	55
8.2. Ejemplo de las encuestas de satisfacción .....	56

## ÍNDICE DE TABLAS

Tabla #1. Problemas biológicos y biomecánicos.....	16
Tabla #2. Criterios de inclusión y exclusión.....	36
Tabla #3. Datos generales de pacientes en estudio.....	39
Tabla #4. Resumen de complicaciones biológicas y biomecánicas por paciente.....	40
Tabla #5. Resultados de la encuesta.....	42

## ÍNDICE DE FIGURAS

Figura #1. Clasificación de los maxilares atróficos según Bedrossian .....	18
Figura #2. Clasificación de los maxilares atróficos según Cawood y Howell.....	18
Figura #3. Valoración y estudio preoperatorio en paciente con secuela de maxilectomía.....	20
Figura #4. Implantes cubiertos con bola adiposa de Bichat .....	23
Figura #5. Caso rehabilitado con implantes cigomáticos extrasinusaes y carga inmediata en paciente con maxilar atrófico.....	24
Figura #6. Técnicas quirúrgicas para instalación de implantes cigomáticos .....	25
Figura #7. Caso secuela de maxilectomía rehabilitado con implantes cigomáticos.....	26
Figura #8. Ejemplos de implantes cigomáticos oncológicos.....	27

Figura #9. Flujo digital de trabajo para planificación de implantes cigomáticos.....	29
Figura #10. Guías quirúrgicas .....	30
Figura #11. Obstrucción del ostium maxilar derecho luego de colocar implantes cigomáticos.	32
Figura #12. Hipotrofia derecha con limitación en elevación y aducción de ojo derecho.....	33
Figura #13. Calzador de acero inoxidable dentro del fórnix conjuntival inferior .....	34

### **ÍNDICE DE GRAFICOS**

Gráfico #1. Problemas biológicos y biomecánicos .....	40
Gráfico #2. Problemas biológicos y biomecánicos por implantes.....	40
Gráfico #3. Resultado de las 3 encuestas.....	41

## 1. INTRODUCCIÓN

Los objetivos y metas reconstructivas son cada vez más exigentes y las herramientas tecnológicas y quirúrgicas nos ponen cada vez más cerca de estándares de tratamiento ideales que brinden una mejor calidad de vida. Dentro de este contexto, aquellos pacientes con severa atrofia maxilar, neumatización de senos maxilares, deformidades congénitas o secuelas de maxilectomías por diferentes patologías pueden ser beneficiados con los implantes cigomáticos siendo una alternativa restauradora fija que permite restituir de una manera segura tanto la función como la estética orofacial, en ocasiones superior a otras alternativas reconstructivas o protésicas descritas en la literatura. (Dierks & Higuchi, 2012)(Yalçın et al., 2020)

Esta técnica restauradora fue introducida en 1988 por Branemark con el afán de retener prótesis obturadoras en defectos ablativos secundarios a resección de tumores maxilares demostrando tasas de éxito de hasta el 96,2%. Con el paso del tiempo su uso se vio expandido, siendo preferido además porque permitía una rehabilitación funcional en una sola etapa en lugar de necesitar varias etapas como en otros procedimientos reconstructivos obviando la necesidad de injertos intra o extraorales que incrementaban la morbilidad, el tiempo de tratamiento y el costo biológico del paciente. (Dierks & Higuchi, 2012)(Stella & Warner, 2015)(Agliardi et al., 2017)(Peñarrocha Diago et al., 2020)

La forma y la estructura de los huesos cigomáticos brindan un anclaje firme alternativo para implantes largos permitiendo una fijación primaria estable que junto con una adecuada planificación puede ser bastante reproducible y segura. Sin embargo, al ser una técnica en constante evolución, todavía existen algunas interrogantes al momento de la planificación, intervención quirúrgica y detalles de rehabilitación definitiva que deben ser abordados.

(Dierks & Higuchi, 2012)(Agliardi et al., 2017)(Goker et al., 2020)(Aleksandrowicz et al., 2020)

Es importante mencionar que la rehabilitación de defectos maxilofaciales complejos constituye un factor significativo en la calidad de vida, pudiendo traer consecuencias funcionales en el habla, la masticación, la alimentación o la estética facial con diferentes grados de afectación psicosocial. Es por eso la necesidad de realizar un esfuerzo por devolver la función y reducir la morbilidad quirúrgica simplificando el tratamiento y enfocando como un punto clave la satisfacción del paciente. (Dierks & Higuchi, 2012)(Stella & Warner, 2015)

Solo unos pocos estudios han reportado información sólida sobre los implantes cigomáticos extra sinusales cargados de manera inmediata en pacientes con atrofia severa del maxilar posterior. Por eso, el objetivo de este estudio fue investigar la presencia de complicaciones biológicas o biomecánicas además de la satisfacción personal de los pacientes rehabilitados con implantes cigomáticos extra sinusales cargados inmediatamente con prótesis totales en pacientes con atrofia maxilar severa posterior o en rehabilitación de pacientes post maxilectomizados que acudieron a consulta en una clínica privada de la ciudad de Quito dentro del periodo enero 2020 a junio 2021. (Dierks & Higuchi, 2012)(Borgonovo et al., 2021)

### **1.1. Objetivo general:**

El objetivo de este estudio fue investigar la presencia de complicaciones biológicas o biomecánicas además de la satisfacción personal de los pacientes rehabilitados con implantes cigomáticos extra sinusales cargados inmediatamente con prótesis totales en pacientes con atrofia maxilar severa posterior o en rehabilitación de pacientes post maxilectomizados que acudieron a una clínica privada de la ciudad de Quito dentro del periodo enero 2020 a junio 2021.

**1.2. Objetivos específicos:**

- 1 Determinar la presencia de problemas biológicos mediante la evaluación de datos anonimizados tomados de las historias clínicas de los pacientes.
- 2 Determinar la presencia de problemas biomecánicos mediante la evaluación de datos anonimizados tomados de las historias clínicas de los pacientes
- 3 Determinar la satisfacción post operatoria, satisfacción con el resultado protésico y satisfacción general de los pacientes mediante la evaluación de datos anonimizados tomados de encuestas.

**1.3. Hipótesis:**

- 1 La incidencia de problemas biológicos y biomecánicos de los pacientes en estudio es igual o menor a la de otros estudios en cuanto a seguridad y complicaciones mínimas.
- 2 La satisfacción de los pacientes en el presente estudio será favorable, igual o mayor a la presentada por otros estudios.

**1.4. Hipótesis alternativa:**

- 1 La incidencia de problemas biológicos y biomecánicos de los pacientes en estudio será mayor a la de otros estudios.
- 2 La Satisfacción de los pacientes en el presente estudio será menor a la presentada en otros estudios

**1.5. Pregunta de investigación:**

¿La incidencia de problemas biológicos, biomecánicos y satisfacción de los pacientes en estudio es igual a la reportada en la literatura?

**1.6. Estructura del estudio:**

Para responder la pregunta de investigación fueron estudiados datos retrospectivos anonimizados donde se estudió la presencia de problemas biológicos, biomecánicos (tabla # 1) y la satisfacción de los pacientes al tratamiento recibido.

Tabla # 1. Problemas biológicos y biomecánicos

<ul style="list-style-type: none"><li>• <b>Problemas Biológicos:</b></li></ul>	<ul style="list-style-type: none"><li>• Fistula oroantral</li><li>• Sinusitis maxilar</li><li>• Perforación de la mucosa sinusal</li><li>• Periimplantitis</li><li>• Mucositis</li><li>• Infección</li><li>• Lesiones nerviosas</li><li>• Lesiones orbitarias</li></ul>
<b>Problemas Biomecánicos:</b>	<ul style="list-style-type: none"><li>• Fractura o pérdida de los componentes del implante</li></ul>



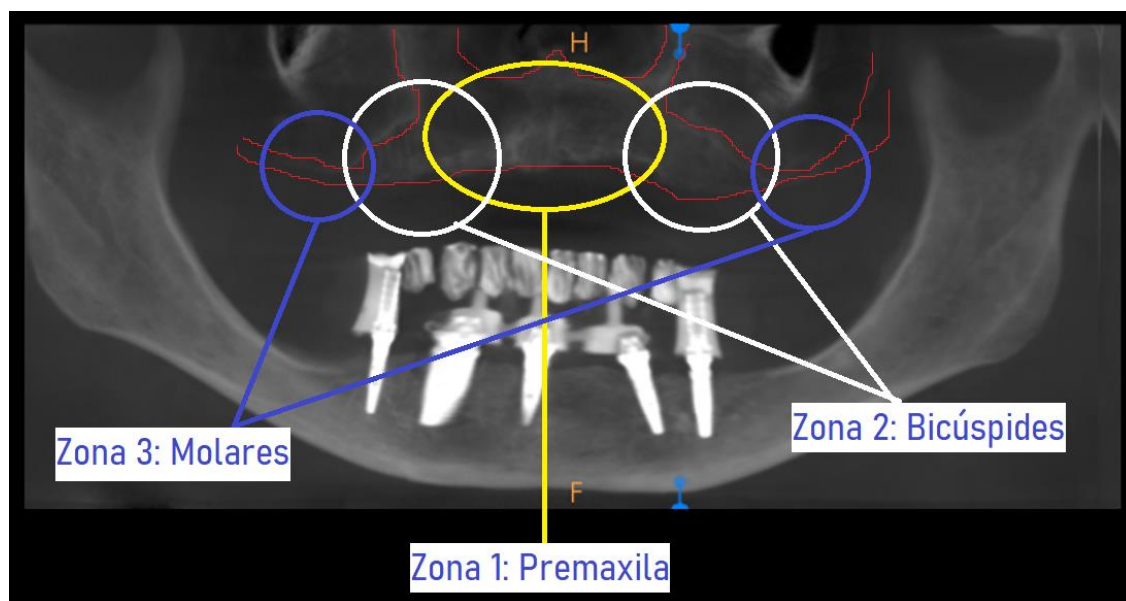
## 2. REVISIÓN DE LA LITERATURA

### 2.1. Generalidades biológicas y anatómicas:

El tejido óseo alrededor de las raíces de los dientes se mantiene por su estímulo; la pérdida prematura de dientes puede tener consecuencias en la pérdida ósea con una consecuente neumatización sinusal. Además, los pacientes portadores de prótesis totales de largo plazo también están expuestos a pérdida ósea por fuerzas masticatorias repetidas, progresando incluso hasta un aplanamiento del alveolo. (Dierks & Higuchi, 2012)(Alqutaibi & Aboalrejal, 2017)

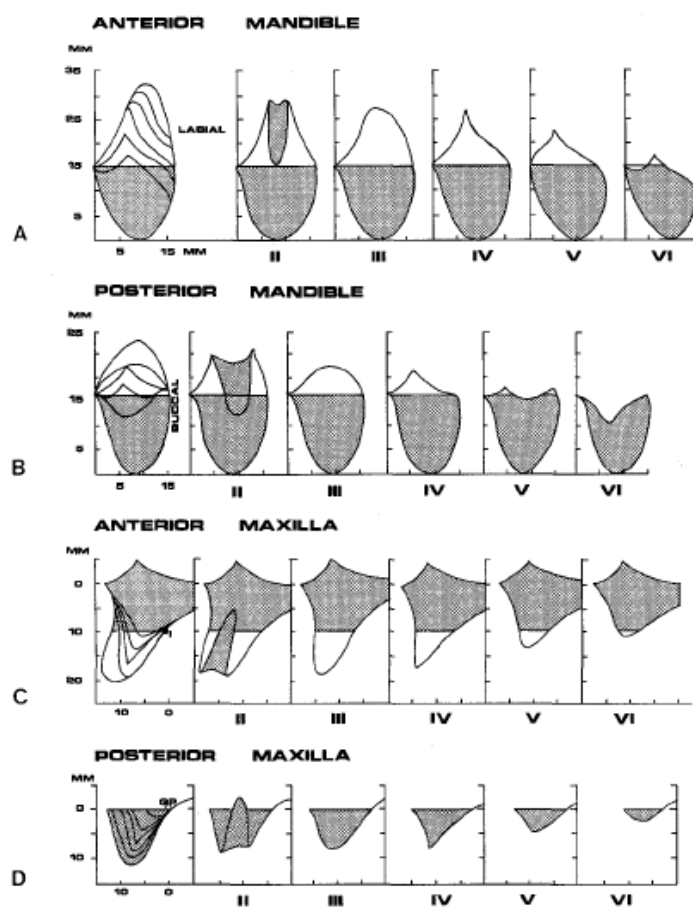
Según Bedrossian, los maxilares atróficos pueden ser divididos en 3 zonas; zona 1 la premaxila, zona 2 la región de los bicúspides y zona 3 correspondiente a los molares. En casos cuando la zona 3 tenga menos de 4 mm de altura, entonces no se aconseja la colocación simultánea de implantes posteriores. Cawood y Howell también realizaron una clasificación de las mandíbulas atróficas dividiéndolo en clase I: mandíbulas con presencia de dientes; clase II: post extracción dental; clase III: proceso alveolar amplio; clase IV: proceso alveolar en filo de cuchillo, clase V: pérdida del proceso alveolar y clase VI: reabsorción hasta el hueso basal; siendo las últimas 2 candidatas a recibir implantes cigomáticos. (Dierks & Higuchi, 2012)(Atalay et al., 2017)(Cawood & Howell, 1985)

Figura 1. Clasificación de los maxilares atróficos según Bedrossian



Tomado de: caso de los autores, modificado de Dierks, E. J., & Higuchi, K. W. (2012)

Figura 2. Clasificación de los maxilares atróficos según Cawood y Howell



Tomado de: (Cawood & Howell, 1985)

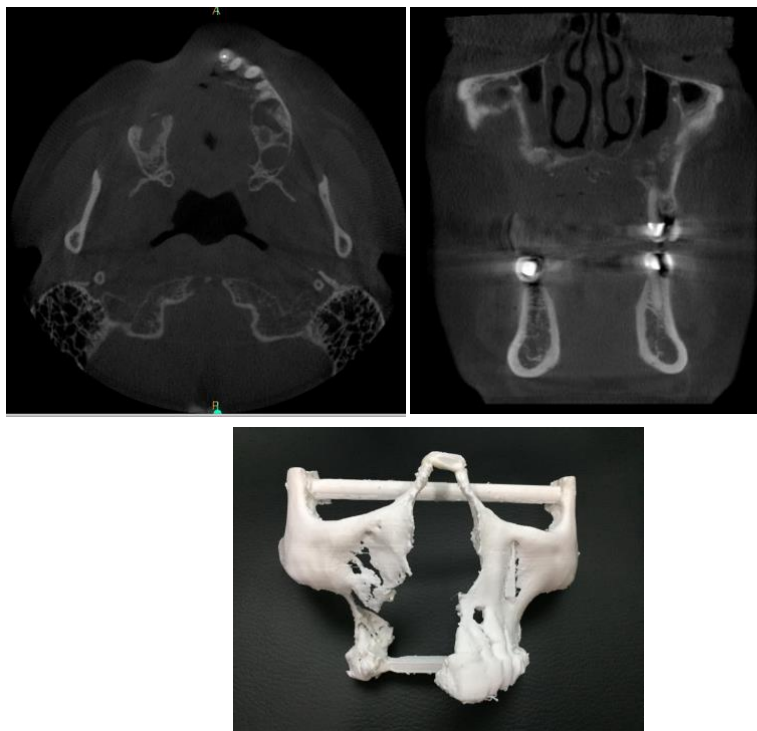
La técnica con implantes inclinados puede ser viable cuando existe adecuado hueso en las zonas 1 y 2 permitiendo inclinar los implantes logrando un cantiléver más largo con la técnica bien conocida: all on four. (Dierks & Higuchi, 2012)(Manacorda et al., 2020)

Sin embargo, se debe considerar que el maxilar posterior, además de presentar un pobre volumen óseo, también presenta una pobre calidad ósea, motivo por lo cual los pacientes con atrofia significativa en zonas 2 y 3 tienen por lo general solo 3 alternativas quirúrgicas, la cirugía de elevación de seno con un proceso largo de varias etapas, la colocación de implantes convencionales junto con implantes pterigoideos con una extensión protésica posterior incómoda para el paciente o la opción sin injerto de una sola etapa con implantes cigomáticos. (Dierks & Higuchi, 2012)(Goker et al., 2020)

## **2.2. Valoración preoperatoria:**

Antes de realizar el procedimiento se debe estudiar minuciosamente la condición del paciente, sus condiciones sistémicas no controladas, hábito de fumar y especialmente el estado de los senos paranasales, específicamente los senos maxilares; La sinusitis aguda es una contraindicación absoluta para el procedimiento. Por otro lado, cuando se trata de sinusitis crónica, el procedimiento puede seguir siempre y cuando la enfermedad sinusal este bien controlada. Otras situaciones como rinusinusitis, desviación septal, pólipos nasales deben ser evaluados preoperatoriamente y tratados oportunamente. En estos casos la documentación imagenológica es mandatoria como documentación de la situación previa del paciente. (Dierks & Higuchi, 2012)(Goker et al., 2020)

Figura 3. Valoración y estudio preoperatorio en paciente con secuela de maxilectomía



Tomado de: Caso de los autores

Entre otras características físicas que se deben evaluar preoperatoriamente, constan la capacidad de apertura oral y la presencia de dientes premolares o caninos mandibulares que pueden interferir con la trayectoria de la instrumentación. (Dierks & Higuchi, 2012)(Agostino et al., 2016)

La tomografía computarizada es de importancia extrema al momento de planificar la cirugía y descartar la patología sinusal. La medición desde la muesca cigomática hasta el borde alveolar puede ser una referencia aproximada de la longitud del implante. En casos de colocar más de un implante cigomático, la distancia entre los implantes debe ser de mínimo 3 mm para asegurar suficiente hueso alrededor de cada implante. La disponibilidad de hueso para anclaje cigomático va a estar determinada por la distancia del foramen infraorbitario al margen inferior del proceso cigomático o la inserción del músculo masetero. Los implantes cigomáticos posteriores usualmente emergen a nivel del segundo premolar mientras que los anteriores a nivel del incisivo lateral. En casos de ser necesario, se deberá realizar una

regularización del proceso alveolar residual para remover los rebordes en forma de cuchillo que dificulten la técnica quirúrgica. (Dierks & Higuchi, 2012)(Agliardi et al., 2017)(Topilow et al., 2020)

Durante este estudio también se debe evaluar la cantidad y calidad de hueso en la zona 1, de especial importancia debido al soporte necesario para los implantes convencionales de carga inmediata que pueden ir en conjunto con los implantes cigomáticos. Una alternativa ante la deficiencia ósea en esta región va a ser planificar y colocar 4 implantes cigomáticos. (Dierks & Higuchi, 2012)(Stella & Warner, 2015)

### **2.3. Técnicas quirúrgicas:**

La técnica inicia luego de que el paciente recibe anestesia general o sedación intravenosa; se realiza una incisión media crestal desde la tuberosidad de un lado hasta el lado opuesto con dos incisiones de liberación vertical en la región del pilar cigomático, luego se realiza un colgajo de espesor total permitiendo la visualización de la cresta alveolar y la pared lateral del seno maxilar y el rin inferior del arco cigomático. (Dierks & Higuchi, 2012)(Stella & Warner, 2015)(Borgonovo et al., 2021)

La osteotomía para los implantes cigomáticos debe iniciar en el aspecto bucal de la cresta ósea a nivel del segundo premolar o primer molar. Se recomienda empezar la preparación desde el implante cigomático más anterior ya que es el más complicado y peligroso. Además, al momento de la instalación del implante distal, se debe buscar que este sea lo más posterior y vertical como sea posible para que los ápices converjan y los implantes no interfieran entre ellos. (Borgonovo et al., 2021)(Goker et al., 2020)

En la técnica original de Branemark se colocaba un retractor en la muesca cigomática, en la unión del arco cigomático con la cara lateral de la órbita; luego se perforaba una pequeña ventana en la pared lateral del seno maxilar lo que mejoraba la visualización de la perforación del cigoma y la colocación del implante a través del seno maxilar con un anclaje apical en el

hueso cigomático. Sin embargo, en esta técnica el implante pasaba perforando la membrana de Schneider antes de alcanzar el hueso cigomático. Aunque esta perforación no siempre traía complicaciones, si predisponía a una mayor incidencia de sinusitis. Además, desde el punto de vista protésico la prótesis iba a tener una extensión hasta el paladar lo cual resultaba en prótesis más gruesas con des confort, problemas fonéticos y de higiene oral. (Dierks & Higuchi, 2012) (Yalçın et al., 2020)(Agliardi et al., 2017)(Borgonovo et al., 2021)

No obstante, la ventaja de esta técnica era la presencia de un collar de hueso en la cabeza del implante que según Branemark garantizaba la estabilidad coronal, reduciendo las fuerzas de doblado bajo carga con una mejor distribución mecánica y reducción del estrés. Esto también garantizaba el soporte del tejido blando reduciendo el riesgo de dehiscencia e inflamación. (Agliardi et al., 2017)(Borgonovo et al., 2021)

Otra técnica conocida como de ranura sinusal fue descrita por Stella y Warner, en este caso se preservaba la integridad de la membrana sinusal durante la perforación lo que además proveía un alto contacto del implante con el hueso favoreciendo la carga protésica inmediata. (Yalçın et al., 2020)(Agliardi et al., 2017)

En esta técnica la ubicación de los implantes cigomáticos era en el espacio entre la membrana de Schneider y la superficie interna del hueso maxilar. Se realizaba a través de la creación de un surco a lo largo de la superficie ósea del hueso maxilar que resultaba en la exposición de la membrana. Una vez expuesta, la membrana era empujada gentilmente hacia dentro para crear un espacio para el fresado pasando el implante externo a la membrana, pero por dentro del seno; Además, esto permitía mejorar el perfil de emergencia protésico moviendo la emergencia de la plataforma del implante cigomático más cerca de la cresta residual; logrando una tasa de supervivencia del 97,86 %. (Agliardi et al., 2017)(Borgonovo et al., 2021)

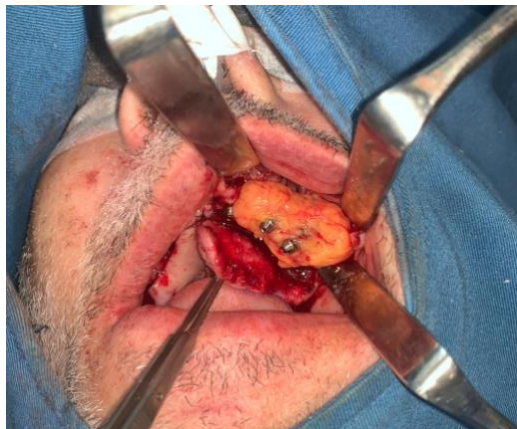Finalmente, la técnica extra sinusal permite un protocolo quirúrgico que reduce las complicaciones relacionadas al seno maxilar junto con una mejor visualización quirúrgica.

Esta técnica inicia a nivel de la cresta residual lo que permite la instalación de una plataforma más profunda con una emergencia más crestal para el abutment protésico, especialmente en casos de reabsorción centrípeta del maxilar posterior. La estabilidad está dada por el anclaje cigomático mientras que la fijación coronal lo da la prótesis inmediata de todo el arco. (Agliardi et al., 2017)(Peñarrocha Diago et al., 2020)(Borgonovo et al., 2021)

No obstante, el inicio de la osteotomía más crestal puede reducir el soporte mecánico coronal y puede aumentar el riesgo de inflamación de tejidos blandos con el riesgo de recesión consecuente con dejar una considerable porción del implante expuesta a la mucosa. En este caso, el sondaje no debería estar indicado en estas áreas ya que podría comprometer la integridad del sellado de tejido blando alrededor de los abutment. (Agliardi et al., 2017)(Borgonovo et al., 2021)

Para resolver estas limitaciones, es importante que exista un collar estable de encía queratinizada, algunos autores han sugerido cubrir los implantes con la bola adiposa de Bichat lo cual brinda la formación de una mucosa gruesa en el lado vestibular alrededor de los implantes. Guennal et al realizó esta técnica en 25 pacientes sin evidenciarse recesión gingival postoperatoria en ningún paciente, además ningún paciente reportó ninguna preocupación en lo referente a resultados estéticos. (Agliardi et al., 2017)(Guennal & Guiol, 2018)

Figura 4. Implantes cubiertos con bola adiposa de Bichat

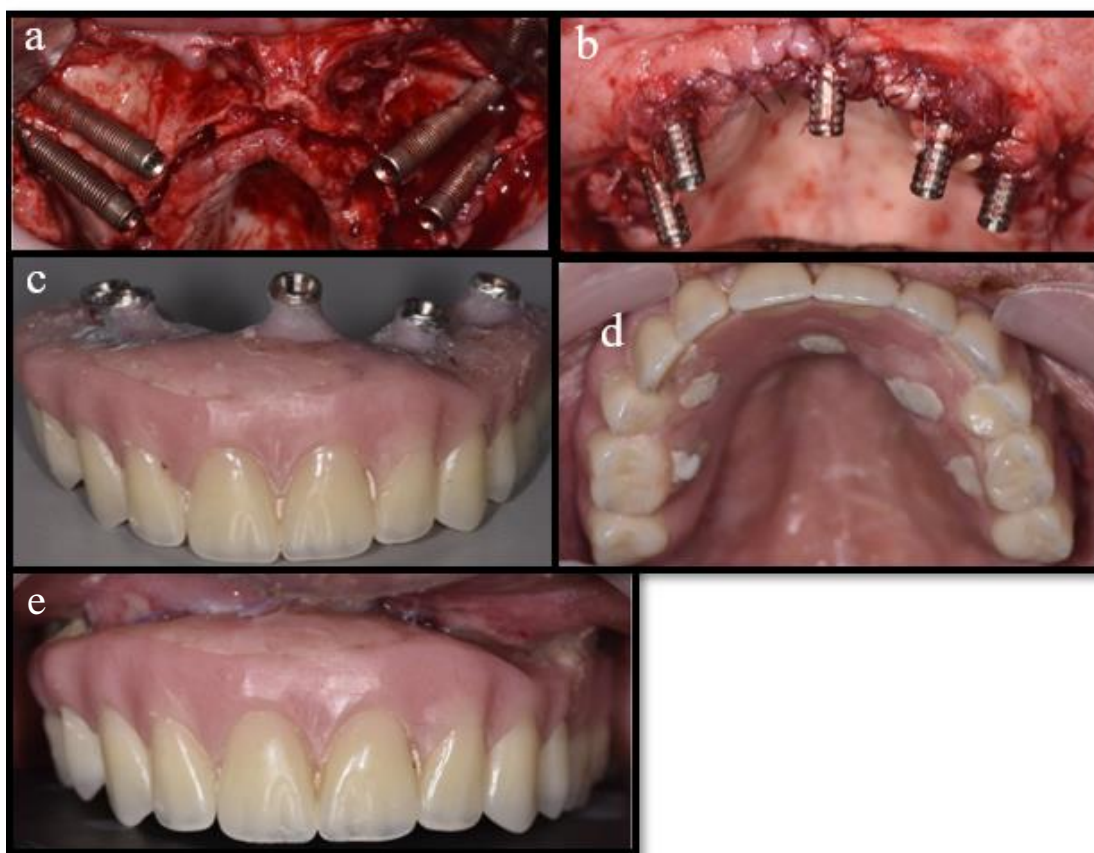


Tomado de: caso de los autores

Así mismo, Peñarrocha et al sugirió aumentar el grosor de la cortical vestibular para mejorar el pronóstico a largo plazo de los implantes colocados con técnica extrasinusal aumentando el reborde residual bucal de los implantes mediante regeneración ósea guiada concomitante con la instalación de los implantes permitiendo cubrir las roscas expuestas y aumentar el grosor de la cortical vestibular. Peñarrocha indicó que esta técnica además de mantener los tejidos periimplantarios también ayuda a una mejor distribución del estrés masticatorio. (Peñarrocha Diago et al., 2020)

Finalmente, una vez concluida la instalación con cualquiera de las técnicas anteriores, se procede al cierre de las heridas, siendo pertinente la carga inmediata siempre que se haya logrado una inserción de 40 Ncm o más. (Alexander et al., 2017)

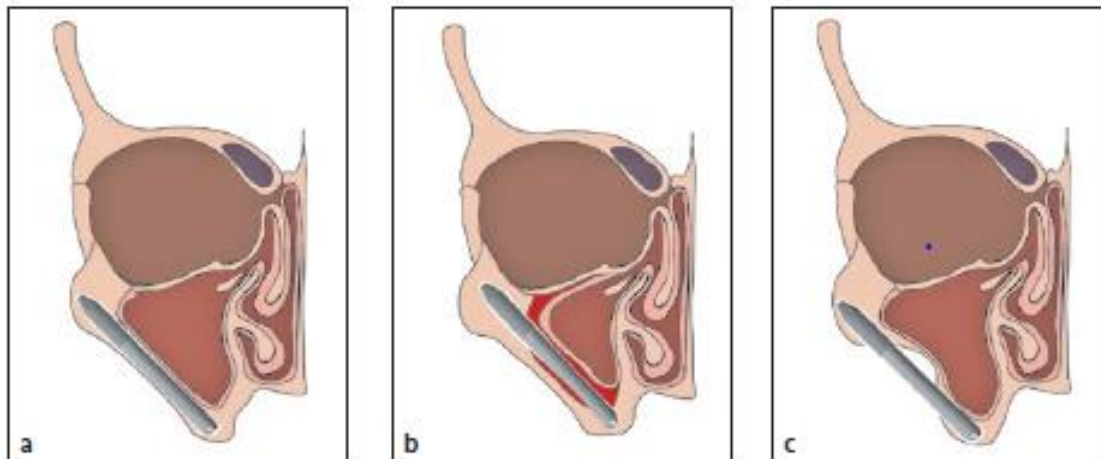
Figura 5. Caso con maxilar atrófico: a Implantes cigomáticos extrasinusales instalados con un torque superior a 40 Ncm, b pilares provisionales para recibir prótesis transitoria, c prótesis transitoria, d y e prótesis transitoria conectada (vista oclusal y frontal).



Tomado de: Caso de los autores



Figura 6. Técnicas quirúrgicas para instalación de implantes cigomáticos

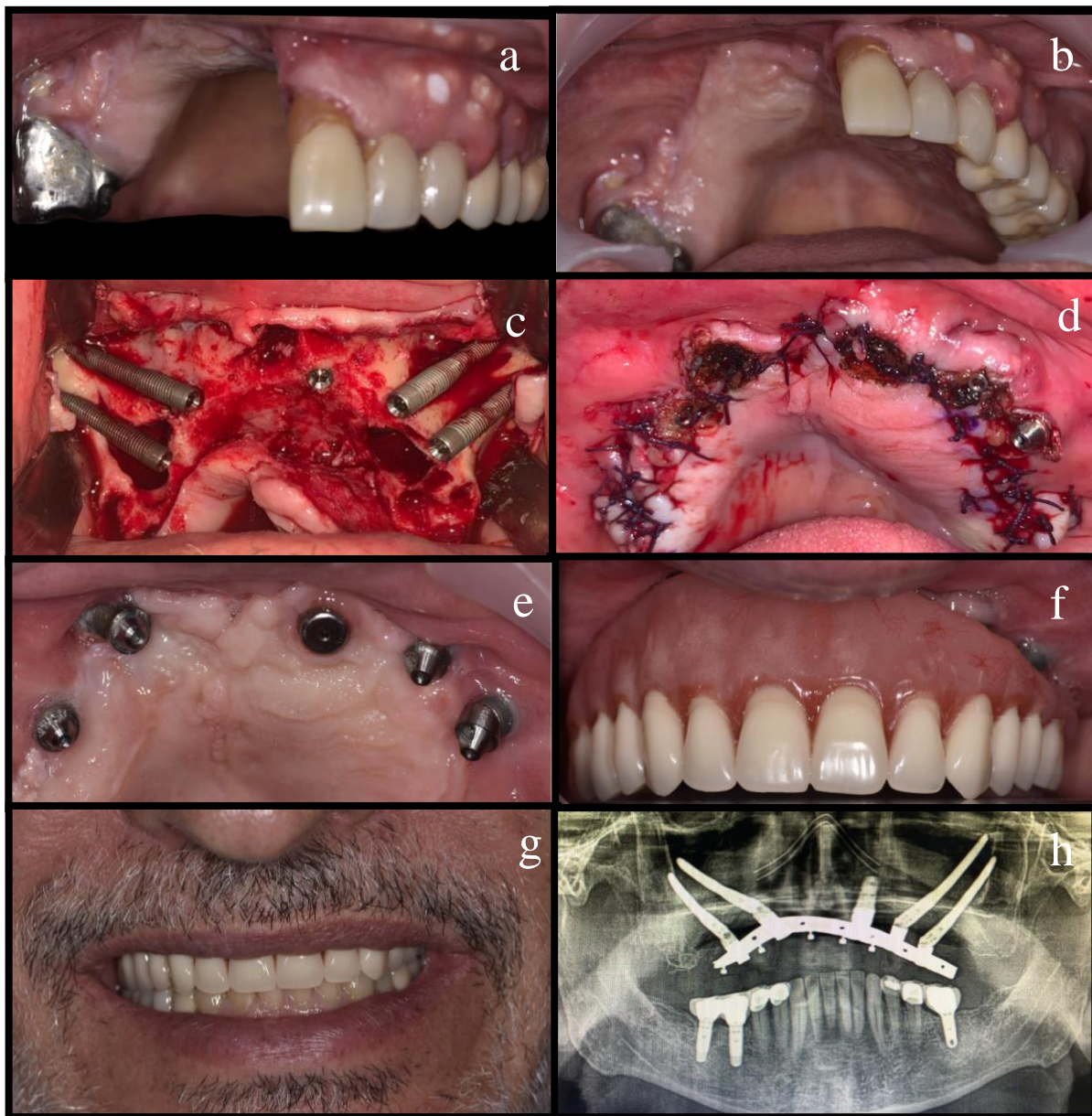


Tomado de: (Yalçın et al., 2020)

#### **2.4. Implantes cigomáticos en pacientes maxilectomizados:**

Los implantes cigomáticos también son alternativas útiles ante secuelas de resección de neoplasias malignas, agresivas o benignas; tal es el caso de ameloblastomas maxilares, carcinomas escamosos entre otros. (Salem et al., 2015) Tradicionalmente, los pacientes post maxilectomías eran tratados mediante prótesis obturadoras con resultados variables dependientes de la retención del defecto; luego de la llegada de la reconstrucción microvascular, esta se posicionó como la primera opción por la mejoría en la calidad de vida, sin embargo requería de una técnica más compleja y sobre todo con una recuperación más larga con pacientes a menudo insatisfechos por la larga espera necesaria hasta la rehabilitación total del sistema masticatorio. Por eso, el implante cigomático fue presentado como una alternativa novedosa por la posibilidad de colocar un implante inmediato al momento de la cirugía además de la carga inmediata que aceleraba en buena parte la rehabilitación protésica con un rápido retorno a la interacción social y de calidad de vida, esta situación se vuelve aún más importante en aquellos pacientes con malignidad en los que su sobrevida puede estar limitada. (Dierks & Higuchi, 2012)(Butterworth, 2019)

Figura 7. Caso secuela de maxilectomía rehabilitado con implantes cigomáticos: a y b secuela de maxilectomía; c imagen transquirúrgica con implantes instalados; d postquirúrgico inmediato; e control a los 4 meses con multiunits de 30 grados sobre implantes cigomáticos; f y g resultados protésicos finales 1 año postquirúrgico; h radiografía panorámica final con prótesis instalada.



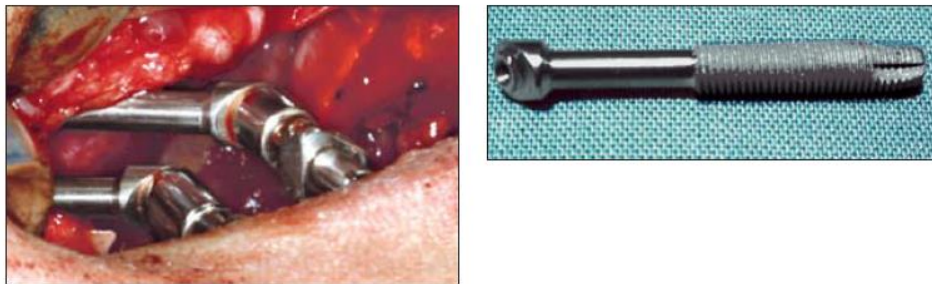
Tomado de: caso de los autores

La inserción de los implantes cigomáticos dentro del hueso cigomático provee una alta estabilidad en un sitio remoto a la resección del tumor y de radioterapia. Los reportes de éxito de implantes cigomáticos en pacientes maxilectomizados varían de 65 al 94 % siendo

relativamente menores a los reportados cuando son instalados en un paciente con un maxilar edéntulo atrófico (Butterworth, 2019)(Zhou et al., 2021).

En lo referente a la textura del implante, en los casos convencionales de pacientes edéntulos, se prefiere un implante completamente texturizado para potenciar la osteointegración. No obstante, cuando se tratan casos de resección oncológica, los implantes con el tercio medio liso están mejor indicados por que previene la acumulación de posibles microorganismos, especialmente durante la técnica intrasinusal. (Yalçın et al., 2020)(Zhou et al., 2021) Estos implantes de superficie pulida han sido estudiados en varios estudios como el de Boyes – Varley et al quienes en su estudio utilizaron implantes oncológicos modificados con una longitud roscada de 20 mm con el resto de la superficie lisa reportando un éxito del 100 % en 20 pacientes oncológicos. (Boyes-varley et al., 2007)

Figura 8. Ejemplos de implantes cigomáticos oncológicos



Tomado de: (Boyes-varley et al., 2007)

Otras alternativas para rehabilitar defectos oncológicos mediante implantes cigomáticos también han sido postuladas en la literatura, así vemos que Bowden et al (11) presentó un protocolo de inserción de implantes cigomáticos convencionales colocados de manera horizontal a lo largo de la cara para soportar prótesis nasales demostrando también resultados convincentes. (Butterworth, 2019)(Bowden et al., 2006)

## **2.5. Obturadores:**

Las prótesis obturadoras soportadas por implantes cigomáticos son las que tienen una mejor retención y son más confortables para los pacientes cuando se comparan con obturadores removibles convencionales. Los obturadores soportados por implantes previenen el desplazamiento superior dentro de la cavidad de maxilectomía. Además, otra característica importante de las prótesis obturadoras maxilofaciales sea o no implanto soportadas es que tienen la ventaja de ser removibles lo cual permite un adecuado seguimiento con exámenes clínicos subsecuentes de cualquier recurrencia o persistencia de la malignidad (Figura 8); esta característica de seguimiento da una ventaja como método reconstructivo sobre la reconstrucción compuesta con injertos o colgajos autólogos. (Butterworth, 2019)(Zhou et al., 2021)(Gómez-Pedraza et al., 2020)

## **2.6. Planificación digital para la instalación de implantes cigomáticos mediante un abordaje protésicamente guiado:**

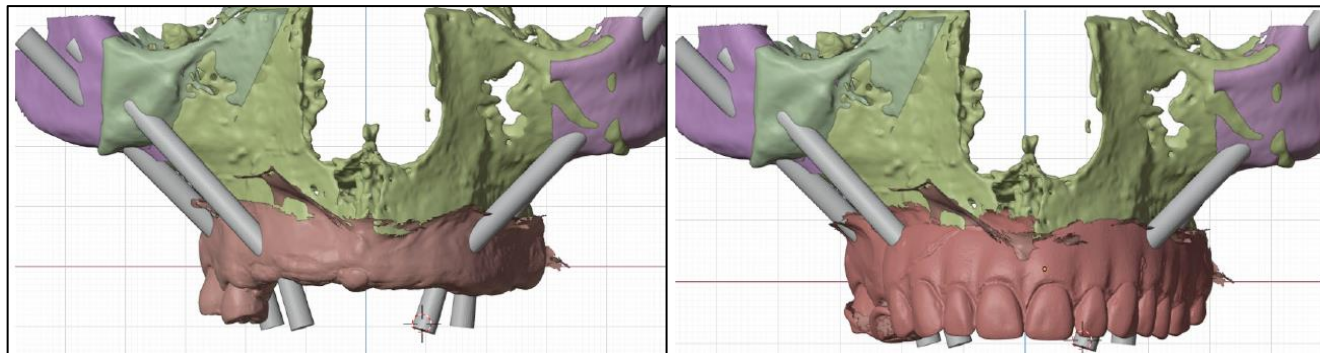
Según la planificación digital con orientación restaurativa la trayectoria guiada por la prótesis va a determinar la técnica quirúrgica, aunque es cierto que los implantes al tener una posición más vestibular, en la mayoría de los casos requerirán de un abordaje extrasinusal. (Ponnusamy & Miloro, 2020)

El equipo quirúrgico-protésico debe procurar que las plataformas de los implantes cigomáticos estén lo más próximas a la fosa central y el cóngulo de los dientes protésicos; estos objetivos son importantes en miras de obtener una estética, fonética e higiene adecuadas. (Ponnusamy & Miloro, 2020)(Rinaldi & Ganz, 2019)

Para el flujo digital de trabajo es necesario una CBCT o una TC de un amplio campo de visión, un escáner intraoral y una prótesis análoga prefabricada con su copia digital útil para identificar la localización de los dientes propuesta. Con estas herramientas es posible fabricar

guías quirúrgicas 3 D de manera personalizada. (Ponnusamy & Miloro, 2020)(Rinaldi & Ganz, 2019)(Community, B.O., 2018)

Figura 9. Flujo digital de trabajo para planificación de implantes cigomáticos



Tomado de: Caso de los autores

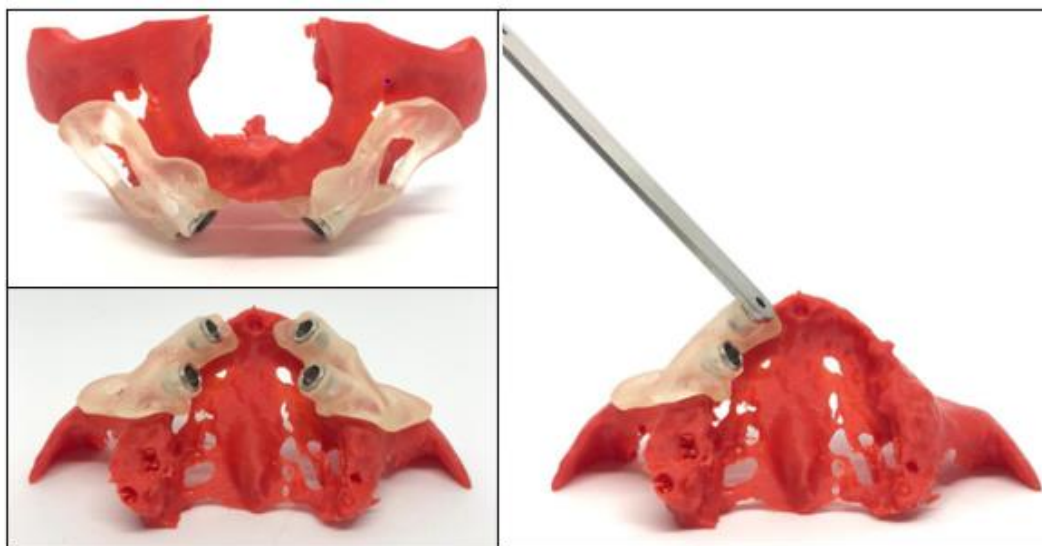
Estas guías quirúrgicas deben diferir de las guías con soporte óseo convencionales utilizadas para implantes estándar, ya que en el caso de implantes cigomáticos se requiere de una estabilidad mucho más precisa misma que no siempre se puede obtener de manera exclusiva a través de la cresta alveolar. La estabilidad es especialmente importante cuando se tiene en cuenta la gran longitud de los implantes cigomáticos, ya que cualquier desviación angular por pequeña que fuese puede cambiar significativamente la posición de su ápice aumentando el riesgo de complicaciones. Además, otra modificación sugerida tiene que ver con la confección de una ventana lateral que permita visualizar la trayectoria de las brocas y la fenestración sinusal maxilar en casos que así lo requieran. (Rinaldi & Ganz, 2019)

Es así que el perímetro recomendado de la guía quirúrgica debe ser diseñado sobre la pared lateral del seno maxilar y continuar con una sección que abrace la apófisis cigomática brindando una mejor adherencia a la superficie y un acompañamiento más cercano de las fresas de perforación hasta una región muy próxima al punto de salida. Por último, cuando se planifique instalar implantes cigomáticos de manera bilateral, también está bien recomendado realizar dos guías quirúrgicas por separado ya que una sola guía que cruce la línea media



podría incomodar e incluso impedir el uso correcto de las fresas. (Ponnusamy & Miloro, 2020)(Rinaldi & Ganz, 2019)

Figura 10. Guías quirúrgicas



Tomado de: caso de los autores

### **2.7. Complicaciones de implantes cigomáticos:**

En el metaanálisis realizado por Goiato et al en total se incluyeron 1541 implantes cigomáticos, el mayor número de fallas ocurrió durante el primer año y estuvieron relacionadas con complicaciones biológicas. Luego de los 36 meses la tasa de supervivencia se mantuvo constante y fue del 97,86 %. (Goiato et al., 2014)

Yalcin et al estudió un total de 141 implantes cigomáticos con una tasa de complicaciones global del 5,67 %; presentándose infección en el 1,4 %, periimplantitis en el 0,7 %, sinusitis en el 2,1% y rehabilitación protésica insatisfactoria en el 1,4 %. Concluye que, a pesar de existir complicaciones clínicas, estas son aceptables con tasas de éxito similares a los implantes endóseos tradicionales. (Yalçın et al., 2020)

Aunque las complicaciones antes mencionadas son las más frecuentes, otras complicaciones menos frecuentes descritas tienen que ver con la formación de fistulas oroantrales, formación de hematomas faciales y periorbitarios, epistaxis, defectos nerviosos sensoriales, enfisema

subcutáneo, fistulas cutáneas y en casos raros penetración en la cavidad orbitaria o perforaciones intracerebrales. (Topilow et al., 2020)(Tran et al., 2019)

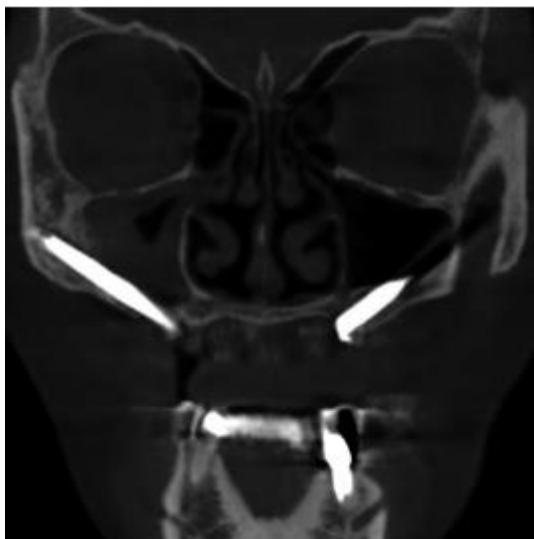
La pobre higiene oral de los pacientes y la contaminación de los tejidos blandos que rodean los abutments pueden estar implicadas en complicaciones con los implantes cigomáticos con pérdida de osteointegración y periimplantitis. Las bacterias principalmente implicadas son los gram negativos anaerobios y las bacterias facultativas anaerobias como *Prevotella* spp, *porphyromonas gingivalis*, *fusobacterium* spp y *actinomices* spp. (Goiato et al., 2014)

La formación de fistulas oro antrales pueden originarse debido a la falta de hueso alveolar que rodea la porción coronal del implante y una perforación excesiva del hueso alveolar residual predisponiendo también a la aparición de infecciones. (Yalçın et al., 2020)(Goker et al., 2020)

Mientras que la sinusitis maxilar puede derivar de la perforación de la membrana sinusal, la presencia de detritos postquirúrgicos o de la obstrucción del meato. Zhao et al midió mediante tomografía computarizada cone beam el grosor de la membrana de Schneiderian luego de un año de haber colocado implantes cigomáticos con técnica de ranura y desplazamiento de la membrana sinusal. Ellos señalaron que, a pesar de haber realizado una ventana y el desplazamiento de la membrana sinusal, la perforación de la membrana no siempre pudo ser evitada pudiendo presentar un engrosamiento crónico. Zhao et al demostró que el grosor de la membrana de Schneider aumento de 1,03 a 1,33 mm, siendo esta diferencia estadísticamente significativa justificando los cuidados clínicos y radiográficos postoperatorios. (Yalçın et al., 2020)(Goker et al., 2020)(Zhao et al., 2018) Sin embargo, el incremento del grosor de la membrana por sí solo no es una indicación de patología sinusal severa. Las condiciones de salud sinusal recaen principalmente sobre la actividad fisiológica de la capa de epitelio pseudoestratificado ciliado dentro de la cavidad sinusal por lo que cualquier factor que comprometa la actividad mucociliar, el aclaramiento de la mucosa y el drenaje del seno maxilar a las fosas nasales puede incrementar el riesgo de sinusitis. (Zhao et al., 2018) La tasa

reportada de obstrucción del ostium luego de colocar implantes cigomáticos es similar a la de sinusitis y varia de 0 a 36,4 %. (Zhao et al., 2018)

Figura 11. Obstrucción del ostium maxilar derecho luego de colocar implantes cigomáticos



Tomado de: (Zhao et al., 2018)

Los tratamientos de sinusitis suelen requerir un manejo en conjunto con otorrinolaringología; inicialmente se debe abordar con la remoción de los depósitos en la superficie del implante, prescripción de clorhexidina al 0,12% por 15 días y terapia con antibióticos sistémicos más administración local de antibióticos y corticoesteroides. Para casos no respondedores al tratamiento médico antibiótico, muchos cirujanos recomiendan una intervención quirúrgica más agresiva como la remoción de los implantes. Sin embargo, pocos estudios abogan con respecto a la cirugía sinusal endoscópica con preservación de los implantes. (Agliardi et al., 2017)(Goiato et al., 2014)(Mehta et al., 2020)

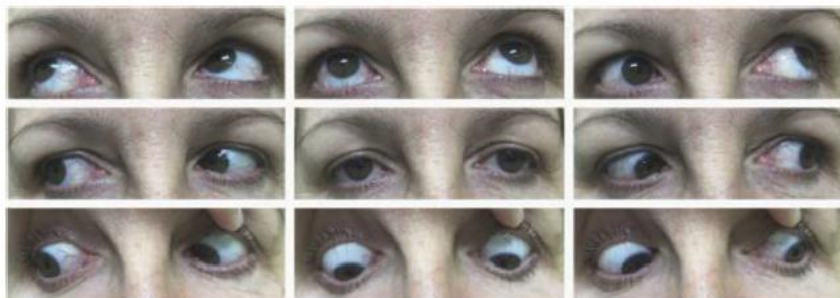Mehta et al reportó un estudio realizado en 3 pacientes con sinusitis maxilar luego de colocación de implantes cigomáticos que fueron tratados mediante cirugía sinusal endoscópica a través de antrostomía logrando mantener los implantes cigomáticos en función mejorando también la sintomatología sinusal; dando de esta manera un tratamiento más conservador. Incluso otros autores lograron reducir la aparición de sinusitis maxilar mediante



una antróstomia meatal inferior o una antróstomia meatal media de manera profiláctica antes de la instalación de los implantes cigomáticos, reduciendo la incidencia de sinusitis de 13,6 % a 0 %. (Mehta et al., 2020)

Otra complicación rara pero descrita ha sido las perforaciones inadvertidas a la órbita con una variada severidad de manifestaciones clínicas; pudiendo generar transección de los músculos extraoculares y consecuente diplopía; Tran et al reportó un caso de fractura de piso de orbita inferolateral con paresis del musculo oblicuo inferior que requirió reparación de fractura y corrección de estrabismo junto con la remoción del implante cigomático implicado. La literatura reporta que cuando ocurren estas complicaciones, el rápido retiro de los implantes puede llevar a la resolución de los síntomas orbitarios y visuales. Otros autores incluso advierten del riesgo de perforación ocular, indicando que es sorprendente que esta complicación aún no ha sido reportada en la literatura. (Topilow et al., 2020)(Tran et al., 2019)

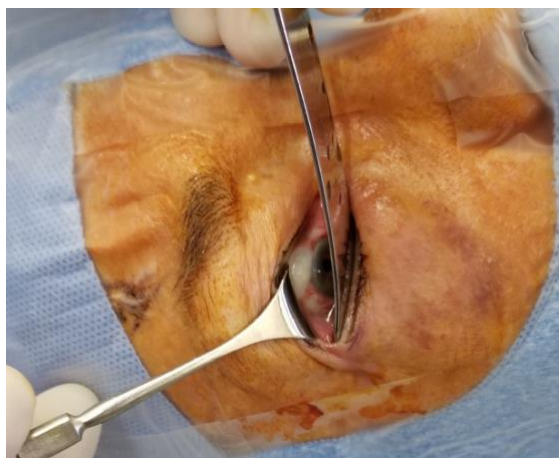Figura 12. hipotrofia derecha con limitación en elevación y aducción de ojo derecho



Tomado de: (Tran et al., 2019).

Topilow et al recomendó el uso de un calzador de acero inoxidable dentro del fórnix conjuntival inferior para proteger las estructuras orbitarias al momento de la perforación, este aparato puede ser colocado también en pacientes sedados luego de la aplicación de anestésico tópico. El feedback de contacto de metal con metal puede advertir al cirujano de parar el fresado y revisar la dirección de la perforación. (Topilow et al., 2020)

Figura 13. calzador de acero inoxidable dentro del fórnix conjuntival inferior



Tomado de: (Topilow et al., 2020).

Por último, la periostitis de hueso cigomático es una complicación poco frecuente sobre todo cuando la cirugía es correctamente planificada, sin embargo, puede presentarse debido a una sobre preparación del sitio del implante cigomático insertándolo demasiado profundo sobre la cortical del hueso cigomático. Este caso debe ser manejado bajo anestesia general realizando una apicectomía del implante cigomático. (Goker et al., 2020)

El cirujano debe realizar todos los esfuerzos para que las complicaciones sean reducidas al mínimo, para esto es importante tener un adecuado conocimiento anatómico, la suficiente habilidad quirúrgica y experticia sobre la técnica siempre acompañado de una planificación prequirúrgica minuciosa. (Aleksandrowicz et al., 2020)

### 3. METODOLOGÍA Y DISEÑO DE LA INVESTIGACIÓN

El protocolo de este estudio fue aprobado por el comité de bioética de la Universidad San Francisco de Quito con numero de referencia # 2021-033TPG; además, toda la metodología fue realizada acorde con la declaración de Helsinki.

3.1. **Tipo de estudio:** estudio de caso retrospectivo-descriptivo.

3.2. **Universo:** Pacientes masculinos y femeninos mayores de 18 años que fueron rehabilitados con implantes cigomáticos en una clínica privada en la ciudad de Quito en el período enero 2020 a junio 2021.

3.3. **Muestreo:** por conveniencia no probabilística.

3.4. **Muestra:** la muestra poblacional fue de 6 pacientes.

Los casos de pacientes que fueron tratados por presentar maxilares atróficos o secuelas de maxilectomia y que recibieron al menos un implante cigomático y prótesis inmediatas tratados en una clínica privada de Quito – Ecuador en el periodo enero 2020 a junio 2021 fueron incluidos en este estudio retrospectivo descriptivo (tabla # 2). Los datos de problemas biológicos, biomecánicos y de satisfacción general, postoperatoria y del resultado protésico fueron recolectados a través de datos anonimizados.

Tabla # 2. Criterios de inclusión y exclusión

<p><b>Criterios de inclusión</b></p>	<ul style="list-style-type: none"> <li>• Paciente ASA I y II</li> <li>• Pacientes mayores de 18 años</li> <li>• Pacientes que hayan recibido al menos un implante cigomático.</li> <li>• Maxilar edéntulo severamente atrófico clase 5 o 6 de Cawood y Howell.</li> <li>• Pacientes maxilectomizados.</li> <li>• Pacientes en que los procedimientos alternativos estén contraindicados o sean insuficientes.</li> <li>• Pacientes con consentimiento informado.</li> </ul>
<p><b>Criterios de exclusión</b></p>	<ul style="list-style-type: none"> <li>• Pacientes ASA III, IV y V.</li> <li>• Pacientes inmunosuprimidos.</li> <li>• Pacientes con adicción a drogas, alcohol y tabaco (más de 10 tabacos al día)</li> <li>• Pacientes embarazadas.</li> <li>• Pacientes con antecedentes de radiación y quimioterapia.</li> <li>• Pacientes con uso de mediación antiresortiva.</li> <li>• Pacientes con enfermedades sistémicas que puedan causar problemas en la cicatrización</li> <li>• Pacientes con toma de medicamentos que influyeran la secreción salival.</li> <li>• Pacientes con bruxismo extremo.</li> <li>• Pacientes que no acudieron a los seguimientos.</li> </ul>

### **3.5. Procedimientos prequirúrgicos:**

Una semana antes de la cirugía todos los pacientes recibieron una sesión profesional de profilaxis dental y un día antes se prescribió una dosis antibiótica pre y post operatoria de un gramo de amoxicilina cada 12 horas y 300 mg de clindamicina cada 8 horas en caso de pacientes alérgicos. En la visita prequirúrgica se proporcionó información detallada a todos los pacientes sobre el tratamiento que iban a recibir y se explicó cualquier otro tratamiento alternativo posible. Además, se obtuvo un consentimiento informado por escrito de todos los pacientes.

### **3.6. Procedimiento quirúrgico:**

Todos los procedimientos se realizaron por el mismo equipo quirúrgico - protésico utilizando el mismo protocolo de planificación digital con orientación restaurativa y técnica quirúrgica extra sinusal con prótesis inmediata implantosoportada.

### **3.7. Controles post operatorios:**

Los controles post operatorios permitieron controlar la función protésica, la estabilidad de los implantes (probada clínicamente con la presión de 2 instrumentos), la presencia de dolor o infección, pérdida de los implantes o presencia de sinusitis, así como cualquier otra complicación biológica o mecánica.

### **3.8. Determinación de la satisfacción personal:**

La satisfacción personal fue medida con una escala visual analógica de 10 cm y fue aceptada como satisfactoria cuando el promedio de las 3 escalas visuales analógicas obtuvo un mínimo de 8; las encuestas de satisfacción fueron llenadas por los pacientes un mes luego del final del tratamiento protésico y se valoró la satisfacción relacionada con el post operatorio, la satisfacción al resultado protésico y la satisfacción general al tratamiento.

**3.9. Análisis estadístico:**

Para poder contrastar los resultados con otros de la literatura se realizó en cuanto a problemas biológicos y biomecánicos una prueba de hipótesis para proporciones de dos muestras; mientras que para comparar los resultados de la satisfacción personal se realizó una prueba de hipótesis para medias de dos muestras. En ambos casos se trabajó con un nivel de la confianza del 95 %, es decir, con el riesgo de cometer errores con una probabilidad del 5 %.

#### 4. ANÁLISIS DE DATOS

Se realizó una investigación en 6 pacientes rehabilitados con 21 implantes cigomáticos extra sinusales cargados de manera inmediata. Del total de pacientes el 33 % fue de género masculino y el 67 % femenino con edades comprendidas entre 56 y 74 años (33 % > 65 años, 67 % < 65 años). En cuanto al lecho receptor, el 83 % de los casos fue intervenido por presentar maxilares atróficos mientras que un 17 % fue intervenido por presentar secuela de maxilectomía (tabla # 3).

Tabla # 3. Datos generales de pacientes en estudio

Género	Masculino	33 % (2 Pacientes)
	Femenino	67 % (4 Pacientes)
Edad	> 65 años	33 % (2 Pacientes)
	< 65 años	67% (4 Pacientes)
Lecho Receptor	Maxilar atrófico	83% (5 Pacientes)
	Secuela de maxilectomía	17% (1 Paciente)

En cuanto a la incidencia de complicaciones, solo 1 paciente (17%) presentó problemas biológicos y no existieron problemas biomecánicos. Cuando se valoró individualmente cada implante se obtuvo que 2 implantes (9,52 %) presentaron complicaciones biológicas

relacionadas con sinusitis maxilar y comunicación bucosinusal perteneciendo ambas al mismo paciente con secuela de maxilectomía (gráfico # 1)(gráfico # 2)(Tabla #4).

Gráfico 1. Problemas biológicos y biomecánicos por paciente




Gráfico 2. Problemas biológicos y biomecánicos por implantes

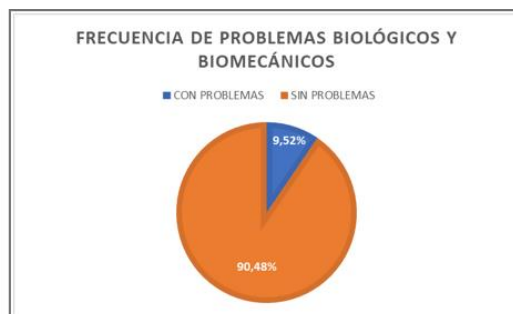


Tabla # 4. Resumen de complicaciones biológicas y biomecánicas por paciente

# Paciente	Genero/edad	Lecho receptor	Problema biológico	Problema Biomecánico	# de implantes
1	Masculino (63 Años)	Atrófico	Ninguno	Ninguno	4 implantes cigomáticos, 1 convencional
2	Femenino (74 Años)	Atrófico	Ninguno	Ninguno	4 implantes cigomáticos, 1 convencional
3	Femenino (56 Años)	Atrófico	Ninguno	Ninguno	1 implante cigomático, 5 convencionales
4	Masculino (68 Años)	Maxilectomía	Sinusitis, comunicación buco sinusal	Ninguno	4 implantes cigomáticos, 1 convencional Comunicación buco sinusal # 1 Sinusitis maxilar # 2
5	Femenino (57 Años)	Atrófico	Ninguno	Ninguno	4 implantes cigomáticos
6	Femenino (63 Años)	Atrófico	Ninguno	Ninguno	4 implantes cigomáticos, 1 convencional



Los resultados de la encuesta de satisfacción general obtuvieron un promedio de 9,3; la encuesta de satisfacción relacionada con el postoperatorio un promedio de 9 y la encuesta de satisfacción al resultado protésico obtuvo un promedio de 9,2 siendo todos resultados satisfactorios (Gráfico #2) (Tabla # 5).

Gráfico 3. Resultado de las 3 encuestas

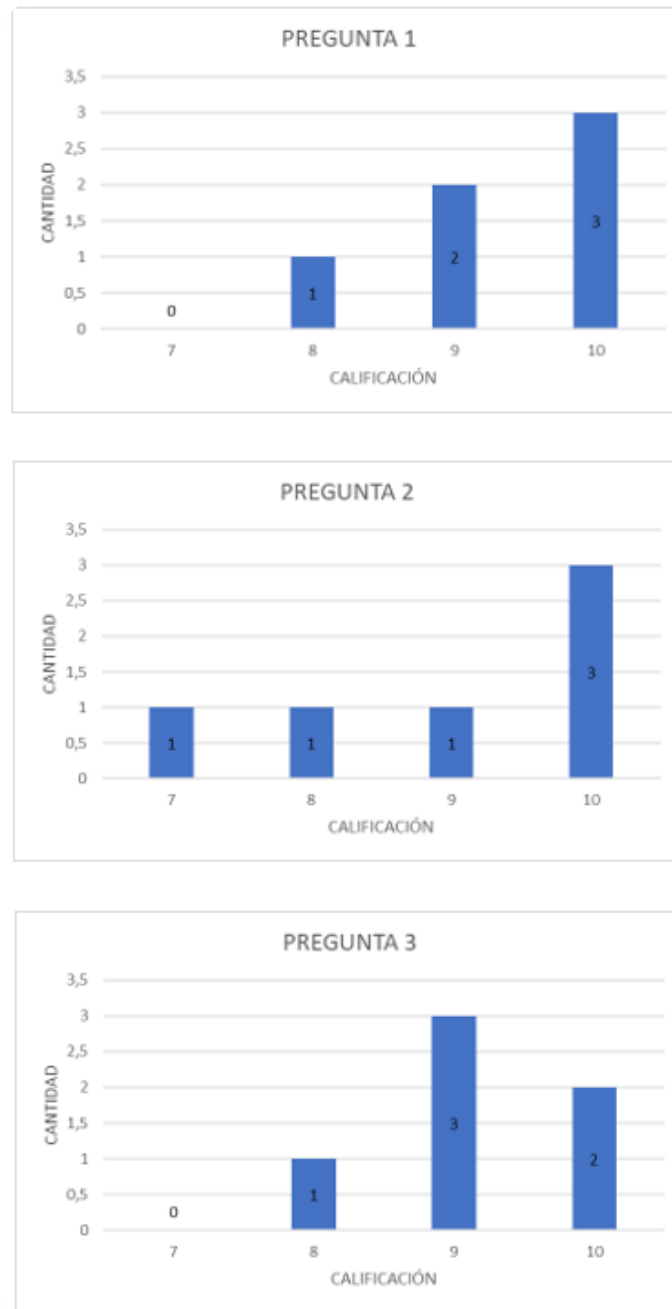


Tabla # 5. Resultados de la encuesta

# Pregunta	Rango de respuesta	Respuesta más baja	Respuesta más alta	Promedio
1 – Satisfacción general	8-10	8 (1 paciente)	10 (3 pacientes)	9,3
2 – Satisfacción postoperatorio	7-10	7 (1 paciente)	10 (3pacientes)	9
3 – Satisfacción protésica	8-10	8 (1 paciente)	10 (2 pacientes)	9,2

## 5. DISCUSION

Los resultados de este estudio demuestran una alta seguridad del tratamiento con implantes cigomáticos con una satisfacción favorable de los pacientes. Al buscar estudios similares; Borgonovo et al, en un estudio realizado en 23 pacientes, donde se colocó un total de 98 implantes cigomáticos realizo un seguimiento de un año donde no existió falla de ningún implante, así como tampoco se presentó dolor ni sinusitis. Ellos concluyen que los datos del seguimiento a un año de la implantación de implantes cigomáticos sugieren que la técnica extrasinusal representa un tratamiento predecible para rehabilitar el maxilar atrófico. (Borgonovo et al., 2021) En cuanto a la biomecánica, existen informes que señalan que el contacto hueso implante a nivel vestibular no aumenta la tasa de supervivencia de los implantes cigomáticos, por lo que una técnica exteriorizada es segura y brinda buenos resultados. (Balshi et al., 2012) Esto ha sido corroborado por Akay y Yalu et al quienes demostraron tensiones biomecánicas similares entre un implante cigomático colocado con soporte óseo alveolar vs otro implante contralateral sin soporte óseo alveolar. (Akay & Yaluğ, 2015)

Respecto a la planificación prequirúrgica, los casos del presente estudio fueron manejados mediante una planificación digital con orientación restaurativa, donde la prótesis planificada se fusiono digitalmente con el CBCT y las exploraciones intraorales para determinar la posición del implante.

Dentro de los diferentes flujos de trabajo, la planificación preoperatoria impulsada por la futura rehabilitación protésica ha demostrado resultados satisfactorios porque permite obtener un equilibrio entre la función y la anatomía. (Ponnusamy & Miloro, 2020) Otros trabajos han informado técnicas impulsadas anatómicamente como el "abordaje ZAGA guiado únicamente por la anatomía del cigoma y del maxilar", Sin embargo, en esta planificación no se toma en consideración el plan restaurativo pudiendo ocasionar que las plataformas de los

implantes emerjan demasiado palatinas resultando en volúmenes protésicos excesivos que pueden llegar a afectar el habla, la higiene, la estética y el confort del paciente. (Ponnusamy & Miloro, 2020)(Aparicio, 2011)

En el estudio de Rinaldi et al, se trataron 4 pacientes rehabilitados en total con 10 implantes cigomáticos. Mediante la fusión de los datos de tomografía pre y postoperatoria se realizó una comparación entre las posiciones preoperatorias planificadas y los resultados post operatorios. Los resultados comprobaron que existieron pequeñas desviaciones de 2 a 3mm con desviaciones angulares entre 1,88 y 4,55 grados; ellos señalan que, a pesar de existir una pequeña diferencia, existe una congruencia satisfactoria entre el plan virtual y los resultados quirúrgicos lo cual permite reducir el riesgo de complicaciones graves para los pacientes. (Rinaldi & Ganz, 2019)

Un procedimiento alternativo para casos de maxilares atróficos son los procedimientos de elevación de seno maxilar. En este contexto, Lidhiya realizó un estudio retrospectivo de 6 años donde compararon los resultados clínicos de los implantes cigomáticos vs la colocación de implantes dentales junto con levantamiento de seno. Los resultados no presentaron una diferencia estadísticamente significativa, aunque los seguimientos eran solo de corto tiempo (12 meses). No obstante, los pacientes rehabilitados con implantes cigomáticos tuvieron un tiempo menor estadísticamente significativo para la carga funcional con un menor número de visitas al dentista y una menor pérdida de hueso al nivel del sitio de inserción en relación con los implantes colocados en injerto para elevación de seno maxilar. (Alexander et al., 2017)

Otra alternativa propuesta es la aplicación de implantes angulados en 30 a 45 grados en la región retrocanina sin la necesidad de elevación de seno maxilar. Esta área se extiende desde la cavidad nasal hasta la pared medial del seno maxilar incluyendo el proceso alveolar residual debajo del piso del seno formando un triángulo de hueso en el área retrocanina. Esta técnica ha reportado un éxito de hasta 95,3 % mismo que teóricamente se debe al uso de

implantes más largos que brindan una mayor superficie de contacto junto con un anclaje en una o más corticales óseas. El problema de esta técnica es que no permite extender un cantiléver muy largo además que tienen una menor accesibilidad dificultando la rehabilitación protésica. A pesar que la evidencia clínica con respecto a los implantes angulados parece bastante convincente en cuanto a la distribución de fuerzas oclusales; el periodo de seguimiento de estos casos es menor que el de los implantes cigomáticos por lo que se recomienda realizar nuevos estudios con un periodo de seguimiento más largo donde se compare la supervivencia, el éxito y la satisfacción de pacientes rehabilitados con prótesis sobre implantes angulados vs pacientes rehabilitados con prótesis sobre implantes cigomáticos para así poder definir conclusiones. (Manacorda et al., 2020)(Block et al., 2009)

Por otro lado, ya en el caso de defectos oncológicos de tercio medio el manejo ha sido complejo con frecuencia mediante colgajos microvasculares. Sin embargo, se ha visto que la calidad de vida de los pacientes tratados con prótesis obturadoras o tratados mediante transferencia de colgajos libres son similares permitiendo en el primer caso hacer un seguimiento más cercano de cualquier recidiva tumoral. (Butterworth, 2019)(Molinero-Mourelle et al., 2020) En lo referente a la supervivencia de los implantes, Butterworth et al colocó 131 implantes cigomáticos en 49 pacientes, de ellos el 49 % recibieron radioterapia antes o después de la inserción de los implantes con una supervivencia a 12 meses del 94 % y a 60 meses del 92 %. El concluye que cuando la instalación de los implantes es secundaria la supervivencia en pacientes oncológicos es más baja, sin embargo, cuando los implantes son colocados de manera primaria las tasas de éxito son bastante aceptables con una rehabilitación más rápida y un menor número de cirugías que resultan más riesgosas luego de la radioterapia. No obstante, se debe también entender que la presencia de los implantes

instalados puede generar radio-dispersión en el sitio a tratar por radiación, siendo este otro factor que considerar. (Butterworth, 2019)

En otro tema, el momento de la carga es también un factor que puede influir en el éxito de los implantes, los estudios que evaluaron la carga inmediata mostraron una tasa de falla del implante cigomático estadísticamente más baja que los estudios que evaluaron los protocolos de carga retardada. (Chrcanovic et al., 2016). Las tasas de éxito con carga inmediata están entre 96,4 % hasta 100 % en pacientes con prótesis híbridas, aportando también una disminución del tiempo de tratamiento y mejorando la aceptación del paciente. (Atalay et al., 2017)(Goiato et al., 2014)

Los resultados del presente estudio en cuanto a problemas biológico y biomecánicos en pacientes rehabilitados con implantes cigomáticos extrasinusaes y prótesis inmediata fueron contrastados con otros de la literatura mediante una prueba de hipótesis para proporciones de dos muestras en donde se trabajó con un nivel de la confianza del 95 %. Se tomó como referencia datos en los cuales se evaluó el éxito de los implantes cigomáticos mediante la ausencia de problemas biológicos y biomecánicos. (Yalçın et al., 2020)(Aparicio & Manresa, 2014)

La investigación de Yalcin et al demostró una tasa global de complicaciones del 5,67 % en un total de 141 implantes cigomáticos. A pesar de que la proporción de nuestro estudio (9,72 %) es mayor a la proporción de Yalcin; los resultados estadísticos demostraron que la incidencia de problemas biológicos y biomecánicos de los pacientes estudiados no fue mayor, demostrando seguridad, reproducibilidad y complicaciones mínimas. (Yalçın et al., 2020)

Los resultados mostraron que existieron dos implantes contralaterales en un mismo paciente que presentaron complicaciones biológicas relacionadas con sinusitis maxilar y comunicación bucosinusal; cabe recalcar que se trataba de un paciente con diagnóstico de sinusitis crónica bilateral y secuela de maxilectomía unilateral por lesión benigna recidivante sin antecedente

de radioterapia y que al ser el único caso con este diagnóstico en nuestro estudio no se pudo hacer pruebas estadísticas veraces para demostrar si existió alguna diferencia estadísticamente significativa en relación con los pacientes que presentaron maxilares atróficos, siendo esta comparación un tema de discusión para investigaciones futuras. No obstante, sabemos que la literatura respalda la instalación de implantes cigomáticos en pacientes maxilectomizados con tasas de éxito de hasta el 94 %. (Butterworth, 2019)(Zhou et al., 2021)

En cuanto a la satisfacción de los pacientes, todas las preguntas de las encuestas a excepción de una tuvieron datos mayores a 8 lo cual demuestra que la percepción de los pacientes rehabilitados de manera inmediata con implantes cigomáticos en cuanto al postoperatorio, al resultado protésico y al resultado general de tratamiento fue satisfactoria. Únicamente existió una respuesta de 7 referente con el postoperatorio. Pensamos que al ser un dato subjetivo está sujeto a variación interindividual, no obstante, los resultados del promedio de los 6 pacientes en esta pregunta arrojan valores altos lo cual nos brinda mayor confianza; inclusive, esta calificación baja se ve contrastado con la satisfacción general alta (10 puntos) al tratamiento del mismo paciente.

Atalay et al. también comparó la satisfacción de los pacientes rehabilitados con prótesis soportadas por implantes cigomáticos. En sus resultados ellos pudieron ver que las prótesis híbridas tenían mejores resultados de satisfacción durante la masticación, fonética y que eran más estables mientras que las prótesis removibles permitían un mejor cuidado de limpieza. (Atalay et al., 2017) En el cuestionario empleado por Atalay se cuantificó la satisfacción de los pacientes mediante una escala visual analógica similar a lo realizado en el presente investigación; Dentro del grupo de pacientes rehabilitados con prótesis híbridas soportadas por implantes cigomáticos Atalay incluyó 10 sujetos en los cuales la satisfacción general tuvo una media de 9 puntos (rango de 7 a 10); al comparar estos resultados con nuestros resultados

comprobamos que la satisfacción general de nuestro estudio fue estadísticamente igual o mayor al estudio a Atalay, demostrando nuevamente resultados seguros y satisfactorios. (Atalay et al., 2017)

Otros estudios también han comparado el régimen de anestesia. Así, Almeida et al estudió 30 pacientes en los cuales colocaron implantes cigomáticos bajo 2 regímenes de anestesia: anestesia general vs anestesia local + sedación oral o intravenosa. Sus resultados no encontraron diferencias estadísticamente significativas en la satisfacción de los pacientes. Aunque los individuos que recibieron el procedimiento en un consultorio con anestesia local tuvieron una recuperación más rápida, con un regreso más temprano a casa. (Almeida et al., 2017)

En el caso de satisfacción de pacientes con defectos oncológicos, la literatura ha reportado que los obturadores soportados por implantes pueden proveer una mejor retención a las prótesis y pueden incrementar la satisfacción de los pacientes respaldando nuevamente su indicación en estos casos. (Molinero-Mourelle et al., 2020)



## 6. CONCLUSIONES

De acuerdo con los resultados obtenidos, la incidencia de problemas biológicos, biomecánicos de los pacientes en estudio es igual o menor a la reportada en la literatura por lo que concluimos que la instalación de implantes cigomáticos junto con una adecuada planificación representa una técnica segura y reproducible que genera una alta satisfacción en los pacientes. Al ser el primer estudio realizado en el Ecuador en el que se estudia la presencia de problemas biológicos y biomecánicos luego del tratamiento con implantes cigomáticos, se recomienda realizar nuevos estudios con una mayor muestra donde se pueda valorar la supervivencia de los implantes cigomáticos añadiendo la satisfacción personal con un factor determinante para el éxito del tratamiento.

## 7. REFERENCIAS

- Agliardi, E. L., Romeo, D., Panigatti, S., de Araújo Nobre, M., & Maló, P. (2017). Immediate full-arch rehabilitation of the severely atrophic maxilla supported by zygomatic implants: a prospective clinical study with minimum follow-up of 6 years. *International Journal of Oral and Maxillofacial Surgery*, *46*(12), 1592–1599. <https://doi.org/10.1016/j.ijom.2017.05.023>
- Agostino, A. D., Trevisiol, L., Favero, V., Pessina, M., Procacci, P., & Nocini, P. F. (2016). Are Zygomatic Implants Associated With Maxillary Sinusitis ? *Journal of Oral Maxillofacial Surgery*, *74*(8), 1562–1573. <https://doi.org/10.1016/j.joms.2016.03.014>
- Akay, C., & Yaluğ, S. (2015). Biomechanical 3-dimensional finite element analysis of obturator prostheses retained with zygomatic and dental implants in maxillary defects. *Medical Science Monitor*, *21*, 604–611. <https://doi.org/10.12659/MSM.892680>
- Aleksandrowicz, P., Kusa-Podkańska, M., Tomkiewicz, W., Kotuła, L., Perek, J., & Wysokińska-Miszczuk, J. (2020). Platform switch hybrid zygoma implants improve prosthetics and marginal bone protection after extra-sinus placement. *Clinical Implant Dentistry and Related Research*, *22*(2), 186–192. <https://doi.org/10.1111/cid.12878>
- Alexander, L., Kommi, P. B., & Arani, N. (2017). Comparative Evaluation of Direct Sinus Lift with Bone Graft and Zygoma Implant for Atrophic Maxilla. *Indian Journal of Dental Research*, *29*(2), 212–216. <https://doi.org/10.4103/ijdr.IJDR>
- Almeida, P. H. T., Salvoni, A. D. A., & França, F. M. G. (2017). Evaluation of satisfaction of individuals rehabilitated with zygomatic implants as regards anesthetic and sedative procedure: A prospective cohort study. *Annals of Medicine and Surgery*, *22*, 22–29. <https://doi.org/10.1016/j.amsu.2017.08.017>
- Alqutaibi, A. Y., & Aboalrejal, A. (2017). Zygomatic Implants are a reliable treatment option for patients with atrophic maxilla. *The Journal of Evidence-Based Dental Practice*, *74*. <https://doi.org/10.1016/j.jebdp.2017.10.004>
- Aparicio, C. (2011). A proposed classification for zygomatic implant patients based on the zygoma anatomy guided approach (ZAGA): A cross-sectional survey. *European Journal of Oral Implantology*, *4*(3), 269–275. [https://www.researchgate.net/publication/51760772\\_A\\_proposed\\_classification\\_for\\_zygomatic\\_implant\\_patient\\_based\\_on\\_the\\_zygoma\\_anatomy\\_guided\\_approach\\_ZAGA\\_a\\_cross-sectional\\_survey](https://www.researchgate.net/publication/51760772_A_proposed_classification_for_zygomatic_implant_patient_based_on_the_zygoma_anatomy_guided_approach_ZAGA_a_cross-sectional_survey)
- Aparicio, C., & Manresa, C. (2014). Zygomatic implants : indications , techniques and outcomes , and the Zygomatic Success Code. *Periodontology 2000*, *66*, 41–58. <https://doi.org/https://doi.org/10.1111/prd.12038>
- Atalay, B., Doğanay, Ö., Saraçoğlu, B. K., Bultan, Ö., & Hafiz, G. (2017). Clinical evaluation of

- zygomatic implant-supported fixed and removable prosthesis. *Journal of Craniofacial Surgery*, 28(1), 185–189. <https://doi.org/10.1097/SCS.00000000000003204>
- Balshi, T. J., Wolfinger, G. J., Shuscavage, N. J., & Balshi, S. F. (2012). Zygomatic bone-to-implant contact in 77 patients with partially or completely edentulous maxillas. *Journal of Oral and Maxillofacial Surgery*, 70(9), 2065–2069. <https://doi.org/10.1016/j.joms.2012.05.016>
- Block, M. S., Haggerty, C. J., & Fisher, G. R. (2009). Nongrafting Implant Options for Restoration of the Edentulous Maxilla. *Journal of Oral and Maxillofacial Surgery*, 67(4), 872–881. <https://doi.org/10.1016/j.joms.2008.10.008>
- Borgonovo, A., Grandi, T., Vassallo, S., & Signorini, L. (2021). Extrasinus Zygomatic Implants for the Immediate Rehabilitation of the Atrophic Maxilla: 1-Year Postloading Results From a Multicenter Prospective Cohort Study. *Journal of Oral and Maxillofacial Surgery*, 79(2), 356–365. <https://doi.org/10.1016/j.joms.2020.10.003>
- Bowden, J. R., Flood, T. R., & Downie, I. P. (2006). Zygomatic implants for retention of nasal prostheses after rhinectomy. *British Journal of Oral and Maxillofacial Surgery*, 44(1), 54–56. <https://doi.org/10.1016/j.bjoms.2005.04.006>
- Boyes-varley, J. G., Howes, D. G., Davidge-pitts, K. D., & Mcalpine, J. A. (2007). A Protocol for Maxillary Reconstruction Following Oncology Resection Using Zygomatic Implants. *The International Journal of Prosthodontics*, 20(5), 521–532. <https://pubmed.ncbi.nlm.nih.gov/17944344/>
- Butterworth, C. J. (2019). Primary vs secondary zygomatic implant placement in patients with head and neck cancer—A 10-year prospective study. *Head and Neck*, 41(6), 1687–1695. <https://doi.org/10.1002/hed.25645>
- Cawood, J., & Howell, R. (1985). Reconstructive preprosthetic surgery. *Clinics in Geriatric Medicine*, 1(2), 381–389. [https://doi.org/10.1016/s0749-0690\(18\)30943-1](https://doi.org/10.1016/s0749-0690(18)30943-1)
- Chrcanovic, B. R., Albrektsson, T., & Wennerberg, A. (2016). Survival and Complications of Zygomatic Implants: An Updated Systematic Review. *Journal of Oral and Maxillofacial Surgery*, 74(10), 1949–1964. <https://doi.org/10.1016/j.joms.2016.06.166>
- Community, B.O. (2018). Blender: un paquete de modelado y renderizado 3D. In *Stichting Blender Foundation*. <http://www.blender.org>.
- Dierks, E. J., & Higuchi, K. W. (2012). Zygoma Implants in a Compromised Maxilla: Their Use in Both Atrophic and Maxillectomy Patients. In *Current Therapy in Oral and Maxillofacial Surgery* (Issue zone 3, pp. 180–188). Elsevier Inc. <https://doi.org/10.1016/B978-1-4160-2527-6.00023-2>
- Goiato, M. C., Pellizzer, E. P., Moreno, A., Gennari-Filho, H., Dos Santos, D. M., Santiago, J. F., & Dos Santos, E. G. (2014). Implants in the zygomatic bone for maxillary prosthetic rehabilitation: A systematic review. *International Journal of Oral and Maxillofacial*

- Surgery*, 43(6), 748–757. <https://doi.org/10.1016/j.ijom.2014.01.004>
- Goker, F., Grecchi, F., Grecchi, E., Bolzoni, A., & Del Fabbro, M. (2020). Insertion of Zygomatic Implants with a Technical Modification of the Extrasinus Protocol: A Retrospective Case Series. *The International Journal of Oral & Maxillofacial Implants*, 35(5), 974–981. <https://doi.org/10.11607/jomi.8328>
- Gómez-Pedraza, A., González-Cardín, V., Díez-Suárez, L., & Herrera-Villalva, M. (2020). Maxillofacial Rehabilitation With Zygomatic Implants in an Oncologic Patient: A Case Report. *Journal of Oral and Maxillofacial Surgery*, 78(4), 547–556. <https://doi.org/10.1016/j.joms.2019.10.006>
- Guennal, P., & Guiol, J. (2018). Use of buccal fat pads to prevent vestibular gingival recession of zygomatic implants. *Journal of Stomatology, Oral and Maxillofacial Surgery*, 119(2), 161–163. <https://doi.org/10.1016/j.jormas.2017.10.017>
- Manacorda, M., de Chaurand, B. P., Merlone, A., Tetè, G., Mottola, F., & Vinci, R. (2020). Virtual implant rehabilitation of the severely atrophic maxilla: A radiographic study. *Dentistry Journal*, 8(1). <https://doi.org/10.3390/dj8010014>
- Mehta, N. K., Arunkumar, A., Murr, A. H., & Pletcher, S. D. (2020). Surgical treatment for zygomatic implant related maxillary sinusitis: A method for implant salvage. *Otolaryngology Case Reports*, 16, 100196. <https://doi.org/10.1016/j.xocr.2020.100196>
- Molinero-Mourelle, P., Helm, A., Cobo-Vázquez, C., Lam, W., Azevedo, L., Pow, E., & Gómez-Polo, M. (2020). Treatment Outcomes of Implant-Supported Maxillary Obturator Prostheses in Patients with Maxillary Defects: A Systematic Review. *The International Journal of Prosthodontics*, 33(4), 429–440. <https://doi.org/10.11607/ijp.6642>
- Peñarrocha Diago, M., Aizcorbe Vicente, J., Díaz Sánchez, M., Serra Pastor, B., Soto-Peñaloza, D., & Peñarrocha Oltra, D. (2020). Regeneración ósea guiada simultánea en implantes cigomáticos con una aproximación exteriorizada en una atrofia maxilar avanzada. *Avances En Odontoestomatología*, 36(2), 63–70. <https://doi.org/10.4321/s0213-12852020000200002>
- Ponnusamy, S., & Miloro, M. (2020). A Novel Prosthetically Driven Workflow Using Zygomatic Implants: The Restoratively Aimed Zygomatic Implant Routine. *Journal of Oral and Maxillofacial Surgery*, 78(9), 1518–1528. <https://doi.org/10.1016/j.joms.2020.05.030>
- Rinaldi, M., & Ganz, S. (2019). Computer-Guided Approach for Placement of Zygomatic Implants: Novel Protocol and Surgical Guide. *Compend Contin Educ Dent.*, 40(3). <https://pubmed.ncbi.nlm.nih.gov/30829495/>
- Salem, A. A., Shakel, E. A., Sadakha, A. A., & Kassem, E. M. (2015). ScienceDirect Evaluation of Zygomatic implant retained obturator in rehabilitation of partial palato-maxillectomy patients. *Tanta Dental Journal*, 12(1), 35–40. <https://doi.org/10.1016/j.tdj.2014.10.003>

- Stella, J., & Warner, M. (2015). *CLINICAL CASE 41 Zygomatic Implants in a Case of Severe Maxillary Bone Atrophy* (pp. 509–519). <https://doi.org/10.1016/B978-0-323-27803-4.15041-X>
- Topilow, N., Chen, Y., Capó, H., & Tse, D. T. (2020). Extraocular Muscle Injury in Zygomatic Implant Placement: A Case Report, Review of the Literature, and Simple Maneuver for Avoidance. *Journal of Oral and Maxillofacial Surgery*, *78*(8), 1328–1333. <https://doi.org/10.1016/j.joms.2020.04.027>
- Tran, A. Q., Reyes-Capó, D. P., Patel, N. A., Pasol, J., Capó, H., & Wester, S. T. (2019). Zygomatic dental implant induced orbital fracture and inferior oblique trauma. *Orbit (London)*, *38*(3), 236–239. <https://doi.org/10.1080/01676830.2018.1444063>
- Yalçın, M., Can, S., Akbaş, M., Dergin, G., Garip, H., Aydil, B., & Varol, A. (2020). Retrospective Analysis of Zygomatic Implants for Maxillary Prosthetic Rehabilitation. *The International Journal of Oral & Maxillofacial Implants*, *35*(4), 750–756. <https://doi.org/10.11607/jomi.8196>
- Zhao, K., Lian, M., Fan, S., Huang, W., Wang, F., & Wu, Y. (2018). Long-term Schneiderian membrane thickness changes following zygomatic implant placement: A retrospective radiographic analysis using cone beam computed tomography. *Clinical Oral Implants Research*, *29*(7), 679–687. <https://doi.org/10.1111/clr.13259>
- Zhou, W., Fan, S., Wang, F., Huang, W., Jamjoom, F. Z., & Wu, Y. (2021). A novel extraoral registration method for a dynamic navigation system guiding zygomatic implant placement in patients with maxillectomy defects. *International Journal of Oral and Maxillofacial Surgery*, *50*(1), 116–120. <https://doi.org/10.1016/j.ijom.2020.03.018>

## 8. ÍNDICE DE ANEXOS

Anexo A: Ficha investigativa para recolección de datos.....	55.
Anexo B: Ejemplo de las encuesta de satisfacción.....	56.

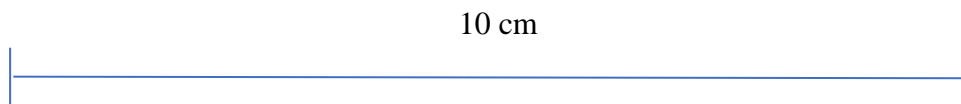
## 8.1. ANEXO A: FICHA INVESTIGATIVA PARA RECOLECCIÓN DE DATOS

Matriz para recolección de datos													
Paciente	Lecho receptor	Edad	Sexo		Problemas biológicos		Problemas biomecánicos		Satisfacción personal # de encuesta			Promedio de satisfacción personal	Observaciones (tipo de problema biológico o biomecánico)
			M	F	SI	NO	SI	NO	1	2	3		
#	Atof/Max	≥18	M	F	SI	NO	SI	NO	1	2	3	0-10	
001	atrófico	63	X			X		X	10	7	10	9	4 cigomáticos 1 línea media
002	atrófico	74		X		X		X	8	8	8	8	4 cigomáticos 1 convencional
003	atrófico	56		x		x		x	9	10	9	9,3	1 cigomático 5 convencionales
004	Maxilect	68	x		X			X	9	9	9	9	4 cigomáticos 1 línea media Complicaciones: comunicación bucosinusal (1), sinusitis (2)
005	atrófico	57		X		x		X	10	10	10	10	4 cigomáticos
006	Atrófico	63		X		x		x	10	10	9	9,6	4 cigomáticos 1 nasopalatino

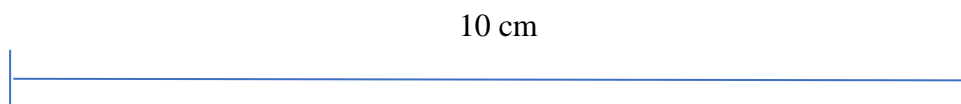
## 8.2. ANEXO B: EJEMPLO DE LAS ENCUESTAS DE SATISFACCION

La satisfacción personal fue aceptada como satisfactoria cuando del promedio de las 3 escalas visuales analógicas obtuvo un mínimo de 8

### **Satisfacción general al tratamiento:**



**Satisfacción general relacionado con el post operatorio:** se explicó al paciente que indique su satisfacción tomando en cuenta el dolor, el edema y la necesidad de cuidados post operatorios



**Satisfacción general relacionada con el resultado protésico:** se pidió al paciente que considere su satisfacción tomando en cuenta parámetros como la estética, la higiene, el volumen de la prótesis en el paladar, el número de sesiones con el clínico y el tiempo de función desde la cirugía hasta la instalación de la prótesis

