

UNIVERSIDAD SAN FRANCISCO DE QUITO

**GUÍAS QUIRURGICAS PARA LA COLOCACIÓN DE
IMPLANTES DENTALES “REVISIÓN BIBLIOGRÁFICA”**

DR. FERNANDO OLMEDO AYALA

**Monografía de grado presentada como requisito para
la obtención del título de Diploma en Implantología Oral**

Quito, Diciembre 2010

Universidad San Francisco de Quito
Colegio de Ciencias de la Salud Escuela de Odontología
HOJA DE APROBACIÓN DE TESIS
GUIAS QUIRURGICAS PARA LA COLOCACIÓN DE
IMPLANTES DENTALES “REVICIÓN BIBLIOGRÁFICA”

Dr. Fernando Olmedo Ayala

Dr. Iván Bedoya Especialista en Periodoncia
Directora de Tesis

Dr. Mario Muñoz Especialista en Implantología
Coordinador del Diplomado
Miembro del Comité de Tesis

Dr. Mauricio Tinajero Especialista en Implantología
Director de Postgrados de Odontología
Miembro del Comité de Tesis

Dra. Tania Mafla Especialista en Implantologia
Miembro del Comité de Tesis

Dr. Germán Moreno Especialista en Periodoncia
Miembro del Comité de Tesis

Dr. Fernando Sandoval, Máster en Salud Pública
Director de la Escuela de Odontología

Víctor Viteri Breedy, Ph. D
Decano del Colegio de Posgrados

Quito Diciembre del 2010

© **Derecho de autor**

Fernando Rodrigo Olmedo Ayala

2010

RESUMEN

El presente trabajo es una recopilación de las diferentes técnicas en la elaboración y confección de guías quirúrgicas; las mismas que se utilizan en odontología para la colocación de implantes dentales.

Considerando que la correcta posición del implante en la boca es un requisito para el éxito de tratamiento a largo plazo, las guías quirúrgicas son una herramienta indispensable.

Con la utilización de guías quirúrgicas y una adecuada planificación podemos asegurar el éxito del tratamiento implantológico.

Palabras clave: Implante dental, guía quirúrgica, posición del implante

ABSTRACT

This work is a summary of the different techniques and developments in the manufacturing of the surgical guides, which are mainly used in dentistry, previous to the setting of dental implants in the mouth.

Considering that the perfect position of the implant in the mouth is the most important thing to ensure success in the treatment, detailed surgical guides are necessary.

Using surgical guides and a correct plan, we can ensure success in the implant setting.

Key words: implant, surgical guides, implant setting

TABLA DE CONTENIDO

Resumen	iv
Abstract	v
Tabla de Contenido	vi
Lista de Figuras	vii
1. Introducción	1
2. Marco Teórico	3
2.1 Reseña Histórica	3
2.2 Colocación de Implantes	4
2.2.1 Implantes en una fase	4
2.2.2 Implantes en dos fases	4
Primera fase	5
Segunda fase	5
3. Modelos de Estudio	8
4. Encerado Diagnóstico	10
5. Etapa pre-quirúrgica de Laboratorio	10
5.1 Diente Unitario	10
5.2 Desdentado Parcial	11
5.3 Desdentado Total	11
6. Elaboración de Guías Quirúrgicas	12
6.1 Diente Unitario	12
6.1.1 Guía Quirúrgica en acetato	12
6.1.2 Guía Quirúrgica en acrílico	13
6.2 Desdentado Parcial	15
6.2.1 Guía Quirúrgica en acetato	15
6.2.2 Guía Quirúrgica en acrílico	16
6.3 Desdentado Total	17
7. Guía Laney - Poitras	20
8. Guía Quirúrgica Avanzada	22
8.1 Guías Quirúrgicas de apoyo Óseo	27
8.2 Guías Quirúrgicas de apoyo Mucoso	28
8.3 Guías Quirúrgicas de apoyo Dental	29
8.4 Guías Quirúrgicas asistidas por ordenador	30
9. Requisitos	31
10. Ventajas	31
11. Discusiones	33
12. Conclusiones	35
13. Bibliografía	36

LISTA DE FIGURAS

Figura: 1 Modelos de estudio en articulador	7
Figura: 2 Encerado diagnostico	9
Figura: 3 Vista oclusal del modelo de estudio	9
Figura: 4 Encerado Diagnostico	9
Figura: 5 Se evidencia sobre el modelo la distancia entre implantes	13
Figura: 6 Encerado para un implante - Guía quirúrgica para un diente unitario	14
Figura: 7 Vista oclusal de la guía quirúrgica	14
Figura: 8 Guía quirúrgica en acetato	15
Figura: 9 Medición de las distancias para la colocación de los implantes	15
Figura: 10 Encerado con apoyos oclusales así como el duplicado en silicona	16
Figura: 11 Guía quirúrgica acrilada y terminada	16
Figura: 12 Vista oclusal y frontal de la guía quirúrgica con apoyos y agujeros	17
Figura: 13 Modelo de estudio	18
Figura: 14 Duplicación de la prótesis completa en resina acrílica transparente	19
Figura: 15 Prueba de la guía en articulador	19
Figura: 16 Enfilado de los dientes en cera	19
Figura: 17 Visita oclusal del enfilado en cera	20
Figura: 18 Plantilla Laney Poitras para arcada edéntula	21
Figura: 19 Los alambres representan cada lugar de la posición de los implantes	22
Figura: 20 Una vez reflejados los tejidos se asienta la guía indica la posición y angulación de los implantes	22
Figura: 21 La guía quirúrgica es fabricada según la planificación del tratamiento	23
Figura: 22 Colocación de un implante utilizando una guía avanzada	23
Figura: 23 Replica en acrílico de un maxilar para la fabricación de una guía	24
Figura: 24 Imagen tridimensional de un maxilar superior y su guía quirúrgica	25
Figura: 25 Imagen tridimensional del maxilar superior y ubicación de los Implantes	25

Figura: 26 Tomografía computarizada para el análisis de los maxilares	26
Figura: 27 Guía quirúrgica lista para su uso	27
Figura: 28 Guía quirúrgica de apoyo óseo	28
Figura: 29 Guía quirúrgica de apoyo mucoso	28
Figura: 30 Guía quirúrgica de apoyo dental	29

1.- INTRODUCCIÓN

La implantología se ha convertido en un pilar importante de la odontología general, ya que gracias a ella, podemos devolver a nuestros pacientes la salud bucal, función y estética la cual se ha perdido con la pérdida o ausencia de las piezas dentales. Este restablecimiento de las funciones bucales es posible solucionarlo de una manera más conservadora, con la colocación de implantes dentales y sus respectivas prótesis sin necesidad de recurrir a tratamientos agresivos como el tallado de piezas sanas o colocación de incómodas prótesis, que a la postre llevan a una mayor pérdida de piezas dentales. De tal forma lograremos tener una odontología conservadora y encaminada al bienestar de la salud y confort de los pacientes, que es el objetivo de una práctica dental precedida de ética de trabajo. Por lo que la colocación de implantes dentales y todos sus complementos se han convertido en una solución importante y obligatoria para la salud dental y general de nuestros pacientes.

Es de gran interés para el profesional de odontología un conocimiento profundo de los tratamientos dentales así como de todos los procedimientos necesarios para que el acto en la colocación de los implantes y posteriormente su rehabilitación sean de la manera más exitosa.

Para conseguir la excelencia en el acto quirúrgico y la correcta colocación de dichos implantes en la cavidad bucal realizaremos planificaciones retrogradadas, así como estudios de modelos y conformación de **guías quirúrgica** las mismas que se convierten en un instrumento indispensable para conseguir dicho éxito, al igual que los demás exámenes complementarios.

El correcto conocimiento de la anatomía bucal, de los accidentes anatómicos que se convierten en los limitantes, así como, los parámetros de dimensión, forma y estructura de los implantes bucales nos obligara a encontrar la correcta posición para la colocación de los mismos.

2.-MARCO TEÓRICO

2.1 RESEÑA HISTÓRICA

Los orígenes de los implantes modernos basados en la evidencia científica, se apoyan en los estudios realizados por el investigador sueco *Per-Ingvar Brånemark*, quien a partir de 1950 llevó a cabo experimentos para estudiar la respuesta de la médula ósea ante diferentes variables clínicas.¹⁻⁹⁻¹⁰

Su investigación le llevó a observar que el tejido óseo se adhiere fuertemente al titanio, lo que derivó después de años de desarrollo en el diseño de una fijación, implante, con forma de tornillo que una vez instalada, con una técnica quirúrgica singular, en el hueso maxilar era capaz de anclar substitutos artificiales de las piezas dentales perdidas.^{1 10}

De esta manera podemos establecer que la Osteointegración es "una conexión directa estructural y funcional entre el hueso vivo, ordenado, y la superficie de un implante sometido a carga funcional."¹⁻¹⁰

Concepto que hace referencia inicialmente a la integración ósea de un implante dental descrita por el profesor P.I. Branemärk y ratificada en 1982 en la conferencia de Toronto, inaugurando así la era de la implantología contemporánea.¹⁻⁷⁻¹⁰

Los principios formulados por Branemark en los 80; relativos a la adquisición y mantenimiento de la osteo-integración, han representado el punto de referencia para la totalidad de la comunidad odontológica internacional, ofreciendo no solo las bases científicas para la estabilidad del implante, sino también la predicción a largo plazo del resultado.⁷

2.2.- COLOCACIÓN DE IMPLANTES

2.2.1 Colocación de implantes en una fase

La colocación de implantes en una fase se entiende como la puesta en función del implante, mediante una adecuada estructura protésica, en la misma sesión de la colocación de los implantes, sin comprometer la estabilidad primaria durante todo el periodo de curación.⁵

Los primeros trabajos inherentes a la puesta en función inmediatamente del implante, se han realizado a nivel de la mandíbula, y más precisamente en la zona comprendida entre los orificios mentonianos, por su excelente calidad ósea, la ausencia de formaciones anatómicas a ser salvaguardadas y la posibilidad de obtener siempre una buena **estabilidad primaria.**⁴⁻⁸

Este abordaje quirúrgico ha recibido el nombre de *procedimiento de implantes en una fase o no sumergidos* y elimina la segunda fase quirúrgica en la que se descubre el implante, con las molestias de la curación para el paciente. Tampoco es necesario descubrir el implante ni retirar suturas y el tejido blando ya está maduro para la fabricación de la prótesis final.²

2.2.2 Colocación de implantes en dos fases

El protocolo según Branemark, se caracteriza por **dos fases quirúrgicas** definidas como **primer tiempo quirúrgico** y **segundo tiempo quirúrgico.**

Primer Tiempo Quirúrgico

El primer tiempo quirúrgico consiste en la preparación de un lecho óseo mediante el uso de fresas de diámetro creciente y el atornillado del implante de titanio comercialmente puro. La intervención finaliza con el reposicionamiento del colgajo para proteger el implante con el objetivo de:

- Reducir al mínimo el riesgo de infecciones secundarias.
- Prevenir la migración apical del epitelio mucoso a lo largo de la superficie del implante.
- Evitar las fuerzas dislocantes.⁵

Segundo Tiempo Quirúrgico

El segundo tiempo quirúrgico programando a los tres meses de la colocación del implante, en lo que respecta a la mandíbula, y los seis meses para el maxilar superior. Tienen como finalidad exponer la cabeza del implante a través de una técnica quirúrgica que levanta un opérculo (operculización) o mediante la preparación de un colgajo de reposicionamiento alrededor de los pilares de cicatrización.¹⁻⁵⁻¹²

Una vez que la cicatrización mucosa se obtiene, después de 4 – 6 semanas, se toma la impresión para realizar la labor protésica.⁸

La aplicación rigurosa de este protocolo, modulado por una investigación constante, ha permitido la sustitución de la dentadura natural perdida con soluciones implanto-protésicas funcionales, estéticas y predecibles.^{5 - 12}

3.-MODELOS DE ESTUDIO

Los modelos de estudio tienen un papel importante en la planificación del tratamiento implantológico; además sobre los mismos se confeccionaran las guías quirúrgicas. Por lo general los pacientes llevan algunos años desdentados lo que determina que las relaciones anatómicas, así como, el cambio en la arquitectura ósea este modificada. Por tal razón la correcta conformación y análisis de los modelos diagnóstico se torna importante en el plan de tratamiento. “Los modelos diagnósticos le permiten al odontólogo evaluar ciertos criterios prostodonticos en ausencia del paciente.”¹

Los modelos de estudio son útiles para identificar alteraciones dentales como interferencias o alteraciones a nivel óseo, para esto deben ser montados en articulador, para determinar las diferentes relaciones entre los maxilares, las que influirá en el tipo de tratamiento.¹⁻⁶

Los modelos diagnósticos deben ser montados en articulador semiajustable, empleando un registro exacto de la relación céntrica, para lo cual es necesario la utilización de una mordida ya sea en cera o en silicona. Los modelos diagnóstico montados en articulador nos proporcionará datos importantes que influirán en el plan de tratamiento. Entre los factores importantes que podemos encontrar tenemos:¹⁻⁶

1. Posición de oclusión céntrica, incluyendo contactos oclusales prematuros.
2. Relaciones entre el reborde edéntulo y las piezas dentales adyacentes y la arcada antagonista.
3. Posición de los pilares naturales potenciales, incluyendo su inclinación, rotación, extrusión, separación.
4. Morfología dental, estructura de pilares potenciales y condiciones globales.

5. Dirección de fuerzas en lugares de futuros implantes.
6. Esquema oclusal presente.
7. Angulación, longitud, ancho y ubicación del tejido blando edéntulo.
8. Espacio interarcada.
9. Relación entre arcadas.
10. Dentición antagonista.
11. Número de dientes perdidos.
12. Forma y asimetría de la arcada.¹

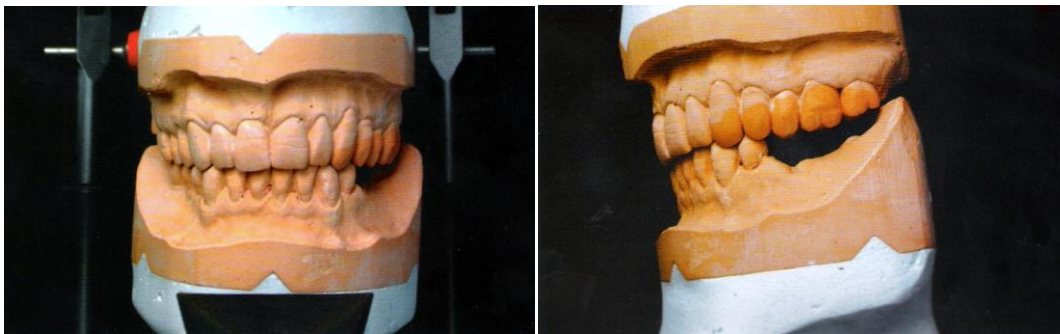


Figura: 1 Modelos de estudio en articulador

4.-ENCERADO DIAGNOSTICO

El encerado diagnostico se lo realiza sobre los modelos de estudio, los cuales ya están montados en el articulador, si los mismos ya poseen dientes, se los debe montar siguiendo los siguientes parámetros.⁵⁻⁸

-Forma de la superficie de mordida

-Profundidad de las fosas

-Dirección de las crestas y surcos

-Posición de dientes en la zona neutra⁵⁻⁸

Si el paciente es desdentado Total se montaran los modelos en relación a un encerado diagnostico, conformación de rodetes de altura o duplicación de la prótesis si la tuviere.⁵⁻⁶

El encerado diagnostico proporcionara la posición y ubicación correcta de las piezas dentales ausentes y podemos calcular el número de implantes así como la posición de los mismos.⁵⁻¹³

Tarnow y Col. Han identificado la distancia correcta entre implante e implante que es mínimo de 3 mm y entre hueso y abutment que es 0,25 mm en relación a los principios protésicos y periodontales. ¹

La distancia entre los implantes adyacente y entre el margen óseo que es 2 – 3 mm del límite Amelo - Comentario y la unión del abutment con el implante, condiciona la reabsorción ósea: implantes muy cercanos están sujetos a una mayor reabsorción ósea.¹

La posición del punto de contacto entre coronas adyacentes montadas sobre implantes y la cresta ósea que es -5 mm desempeña un papel importante en la adquisición, remodelado y mantenimiento de la mucosa y las papilas.¹

Toda esta información debe ser evaluada en la etapa de planificación y no durante la cirugía, ya que la improvisación nos llevara a cometer errores en el tratamiento.

Este encerado diagnostico nos servirá posteriormente para la conformación de guías radiológicas y posteriormente para la fabricación de guías quirúrgicas.

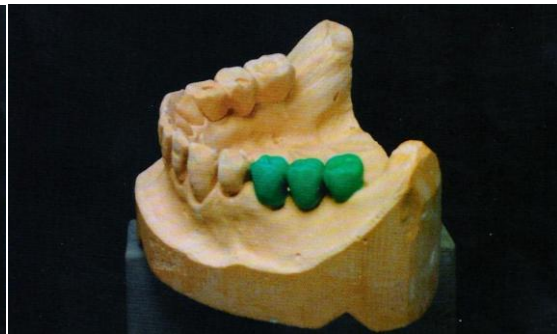
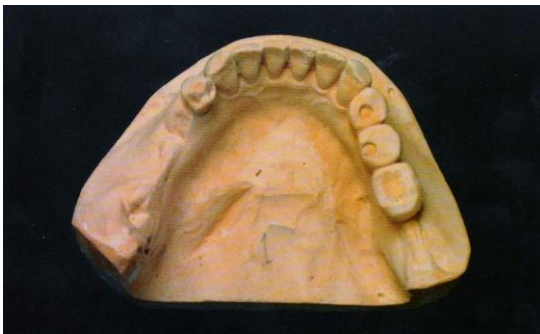
Figura: 2 Modelo de estudio

Figura:3 Encerado diagnóstico vista lateral

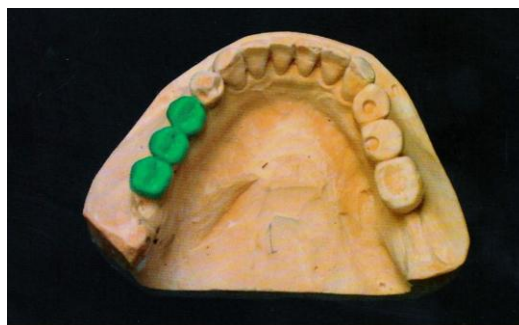

Figura:4 Encerado vista oclusal

5.-ETAPA PREQUIRURGICA DE LABORATORIO

La implantología requiere de una fase de laboratorio en la cual, la plantificación protésica sirve para obtener la información necesaria, así como los parámetros de tratamiento y la confección de las guías quirúrgicas.⁵⁻¹³

Por lo que es necesario identificar las tres clases de desdentados que son:

Diente unitario

Desdentado parcial

Desdentado total

5.1 Diente unitario

El encerado diagnóstico para la fabricación de la guía quirúrgica en un diente unitario tiene que considerar que la morfología del diente debe ser la correcta así como la colocación ideal, tomando en cuenta que deberá ser colocado dicho diente ya sea, en cera o en acrílico, lo más central posible reconociendo largo ancho y altura.⁵

Si fuese el caso de una carga inmediata la morfología y posición son importantes para la fabricación del provisorio.⁵

Si el diente está presente y este será extraído para colocar un implante, se debe eliminar en el modelo de estudio el diente con una fresa y aliviando los tejidos gingivales. Se aconseja dejar una extensión bilateral sobre las piezas contiguas para facilitar la visión del cirujano durante la fase de colocación del implante.⁵⁻⁹

5.2 Desdentado parcial

En el caso de un desdentado parcial, el encerado diagnóstico también es importante ya que este nos facilita identificar la morfología de las piezas ausentes así como su relación con los dientes vecinos o antagonistas además de las distancias necesarias que hay que respetar en el caso de la colocación de implantes.⁵

5.3 Desdentado Total

Por lo general el paciente desdentado total ya es portador de una prótesis, la misma que nos servirá como guía por lo que en este caso solo realizaremos la duplicación de la misma, si no es portador de prótesis podremos realizar un encerado diagnóstico para valorar la altura restante y decidir qué tipo de tratamiento protésico realizaremos, así determinaremos número y posición de implantes a colocar.⁵⁻¹³

Si hay presencia de dientes y estos serán extraídos, en el modelo de yeso se desgastan los dientes a nivel del plano oclusal y se procede a realizar un enfilado, corrigiendo las discrepancias en dicho plano para luego acilar el encerado que servirá como guía quirúrgica.⁵⁻¹³

6.- ELABORACIÓN DE LAS GUÍAS QUIRÚRGICAS

6.1 Diente unitario

6.1.1 Elaboración de guías quirúrgicas en acetato

Para la elaboración de las guías quirúrgicas, en caso de diente unitario, primero se realizará el encerado diagnóstico, para lo cual los modelos de estudio estarán montados en el articulador siguiendo los parámetros ya establecidos, por lo que procederemos a colocar un diente de acrílico, en el lugar donde realizaremos la perforación para la colocación del implante; este será del tamaño lo más ideal posible, capaz que proporcione las posiciones y angulaciones necesarias para realizar la primera perforación.¹ Luego de lo cual, se lo fijará en el modelo con cera. Una vez realizada la fijación duplicaremos el modelo previamente aislado con vaselina, la duplicación la podemos hacer con silicona. El duplicado en yeso piedra ya contendrá el diente reemplazado para luego llevarlo al Vacuum y colocar la plancha de acrílico preferiblemente de 0,40 o 0,60 de grosor.¹ Una vez terminada, se procederá a recortarla con piedra o disco de carburo, respetando los accidentes anatómicos, el recorte se llevara a cabo hasta distal y mesial de la pieza contigua que será reemplazada.¹

Si el diente estuviera presente y este será extraído el momento de la cirugía se realizará la guía quirúrgica y se eliminara el diente del modelo para hacer la perforación en el lugar donde vamos a realizar la cirugía.¹⁻⁵

Luego de este proceso, se realiza una perforación de 2 mm, por la cual penetrará la primera fresa. Dicha perforación será en el cingulo en el caso de los dientes anteriores o en el centro en el caso de los dientes posteriores.¹⁻⁵

En ocasiones podemos colocar un cilindro de más de 2 mm de diámetro el momento del encerado, el cual saldrá en la guía, este cilindro nos facilitará la inclinación de la farsa piloto el momento del acto quirúrgico.¹⁻⁵

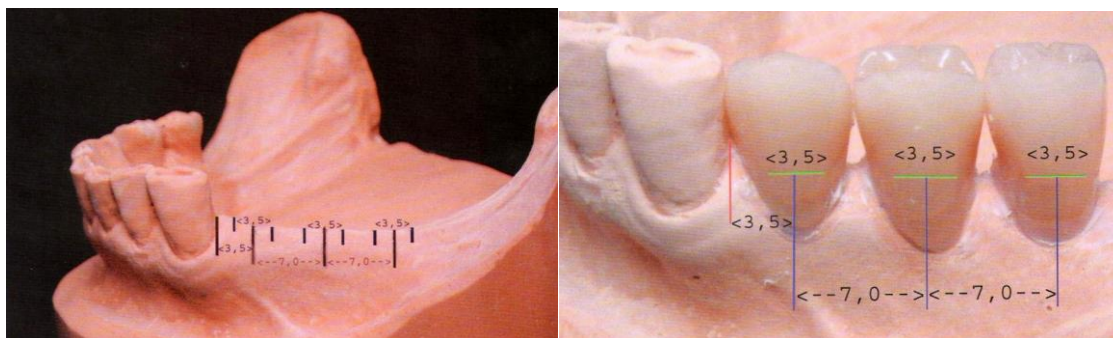


Figura: 5 Se evidencia sobre el modelo la distancia entre implantes

6.1.2 Elaboración de guías quirúrgicas en acrílico.

En el modelo de trabajo realizamos un encerado diagnóstico; en el cual, podemos utilizar cera para modelar. Este encerado debe prever una extensión bilateral sobre las piezas contiguas a la brecha. En el caso en que se quiera utilizar el provisorio como una férula quirúrgica, se aconseja dejar los dientes vecinos libres del flanco para facilitar la visión del cirujano durante la fase de colocación del implante.¹⁻⁵

Un apoyo oclusal es importante para dar estabilidad al provisorio – férula y evitar interferencias con el eventual colgajo.⁵

Una vez realizado el encerado, la manera más simple será colocar una llave con silicona (pasta pesada) sobre el modelo a manera de una impresión, la misma que tendrá la medida máxima de la arcada en el caso de un único implante, una vez fraguada la llave de silicona.¹⁻⁵

(Pasta pesada) procedemos a retirarla para eliminar la cera del modelo diagnóstico; luego, se procede a aislar dicho modelo con vaselina. En la llave de silicona (pasta pesada) colocamosacrílico transparente o blanco y regresamos la impresión al modelo que está aislado y sin el encerado diagnóstico a manera de una impresión, esperamos a que elacrílico se endurezca, retiramos la llave de silicona, retiramos la guía enacrílico y procedemos a su pulido y finalización.¹⁻⁵

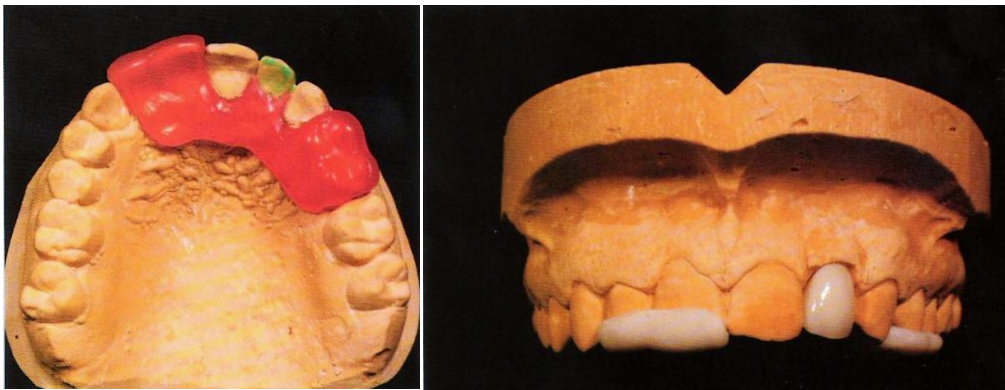


Figura: 6 Encerado para colocar un implante unitario - Guía quirúrgica para un diente unitario

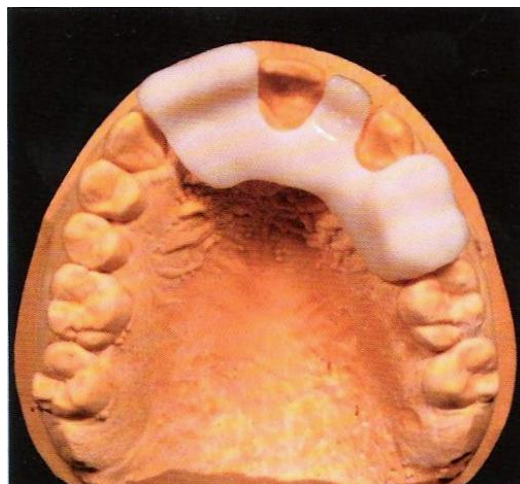


Figura: 7 Vista oclusal de la guía quirúrgica

6.2 Desdentado parcial

6.2.1 Elaboración de guías quirúrgicas en acetato

En el caso de un desdentado parcial se procederá de igual manera al diente unitario, colocando los dientes deacrílico en los modelos previamente montados, los dientes deacrílico se los sujetara al modelo con cera para luego tomarle una impresión que luego se pasara a yeso piedra, en dicho modelo realizaremos el vaciado en el vacuum con acetato número 0,40 o 0,60 para proceder al recorte con piedra o disco de carburo. Si el paciente no tuviera las piezas posteriores el recorte del acetato se realizara a nivel del trígono retromolar, para poder asentar la guía el momento de la cirugía.¹

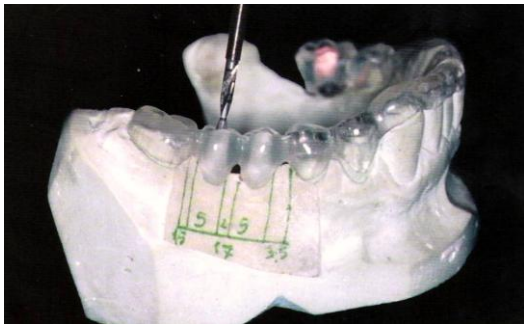

Figura: 8 Guía quirúrgica en acetato

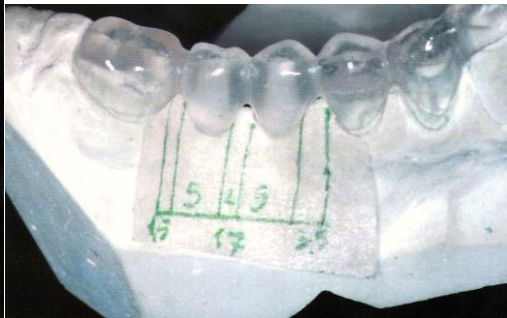

Figura: 9 Medición de las distancias para la colocación de los implantes

6.2.2 Elaboración de guías quirúrgicas en acrílico

El provisorio ya sea para el extremo libre distal, así como para la brecha intercalar deberá guiar al cirujano en la colocación de los implantes y servir para anclar los transfer a los cilindros protésicos que serán sucesivamente atornillados sobre los implantes.¹

Estos a diferencia de los cilindros para un diente unitario no están dotados de hexágono de encaje, para facilitar la adaptación protésica.⁶

Luego realizaremos el mismo procedimiento que se empleo para la confección de la guía en acrílico en el diente unitario, para luego realizar las perforaciones de más de 2 mm. Para el ingreso de la fresa piloto, también podemos realizar un ahuecado tipo cascara de la férula con orificios de descarga para permitir el escape de resina acrílica en el caso en que queramos utilizarlo como provisorio o en carga inmediata.¹

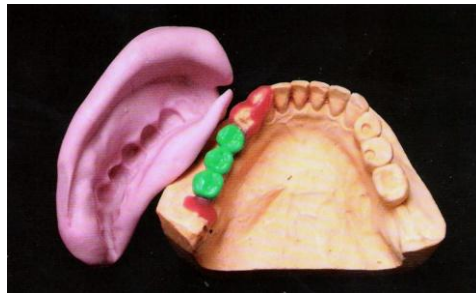

Figura: 10 Encerado con apoyos oclusales así como el duplicado en silicona

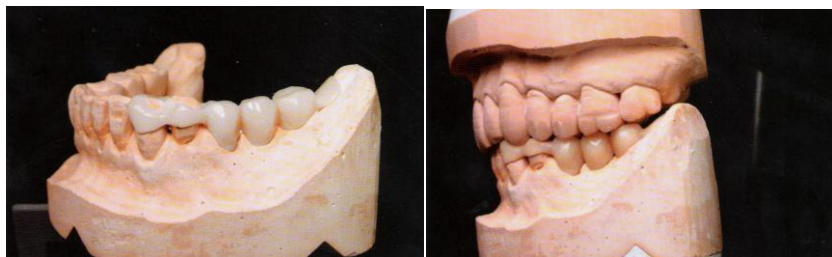

Figura: 11 Guía quirúrgica acrilada y terminada

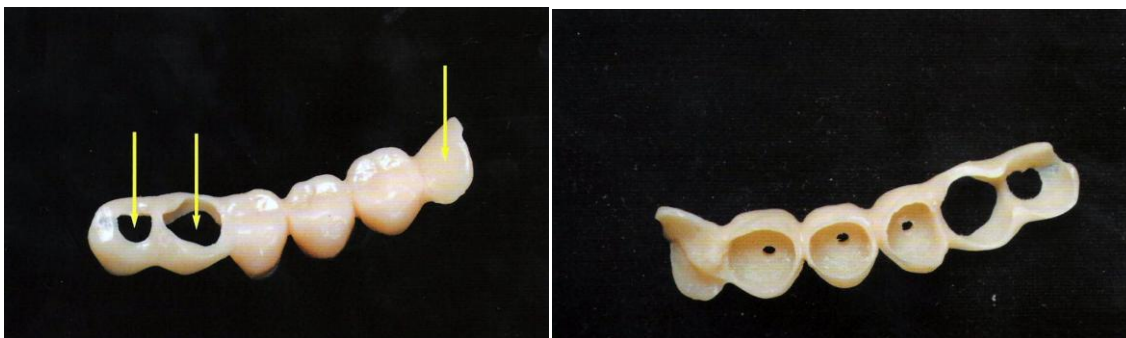


Figura: 12 Vista oclusal y frontal de la guía quirúrgica con apoyos y agujeros

6.3 Desdentado total

Si el paciente ya es portador de una prótesis completa removible y esta está realizada correctamente, el procedimiento más sencillo y correcto sería la duplicación de la prótesis. El duplicado se la realiza de las siguientes maneras.⁵

Tomamos una impresión del lado oclusal de la prótesis, utilizando una de las tapas de una caja de plástico tipo ortodoncia, dicha impresión se la puede realizar en silicona o con alginato. Una vez fraguada, colocamos silicona o alginato en la otra tapa de la caja de plástico y cerramos la caja sin retirar la prótesis, una vez fraguado y retirada la prótesis procedemos a colocar en el espacio dejadoacrílico transparente para nuevamente cerrar la caja de plástico luego de fraguado elacrílico retiramos de la caja y procedemos a pulir la copia de la prótesis.¹⁻⁵

En el duplicado de la prótesis podemos realizar las perforaciones de acuerdo al lugar donde colocaremos los implantes. Si el paciente no es portador de prótesis se puede realizar un enfilado, sobre el cual haremos la duplicación del mismo utilizando una mufla, una manera sencilla sería realizar una llave de silicona sobre el encerado preparamos cavidades retentivas en los dientes que luego colocaremos en el lugar

Correspondiente de la llave de silicona, retiramos la cera rosada, empaquetamos de resina autopolimerizable en la llave de silicona, removemos del modelo la guía para luego acabarlo en este momento retiramos el flanco vestibulo y lingual conservando solo el apoyo distal.¹⁻⁵

Si hay presencia de dientes y estos serán extraídos durante la etapa quirúrgica se realizará la prótesis de la siguiente manera:

En el modelo de estudio se desgastan los dientes a nivel del plano gingival correspondiente, para luego hacer un enfilado corrigiendo las malas posiciones de los dientes a extraer y luego colocar acrílico, pulimos y terminamos.⁵

Otro procedimiento sencillo será formar una guía quirúrgica a partir de una prótesis removible si el paciente la tuviera, utilizando el Vacuum y puede añadirse un rebase blando en la zona de la tuberosidad o el triángulo retro molar, ya que sobre estos espacios se asentará la guía el momento de la cirugía. Puede colocarse acrílico en la parte posterior de la guía y pedir al paciente que la muerda aislando los dientes con vaselina, de esta manera, quedará registrada la mordida y así evitaremos colocar la guía muy vestibularmente o lateralmente.¹

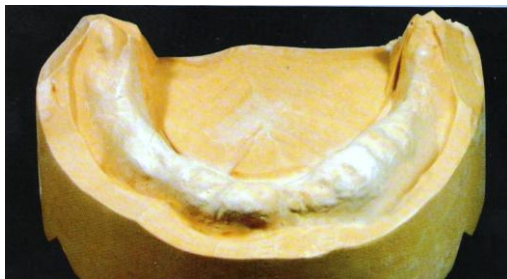

Figura: 13 Modelo de estudio

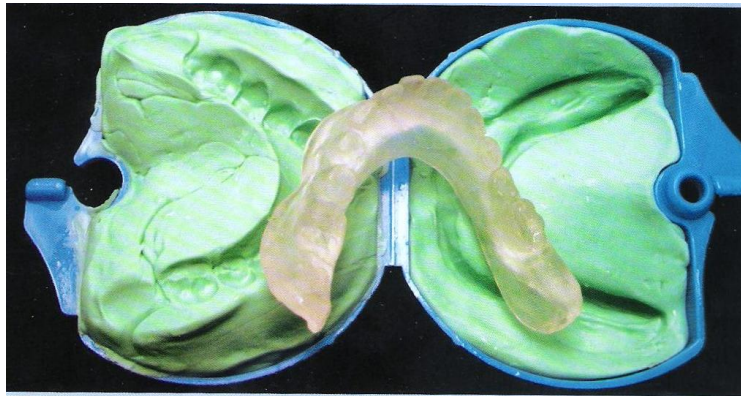


Figura: 14 Duplicación de la prótesis completa en resina acrílica transparente

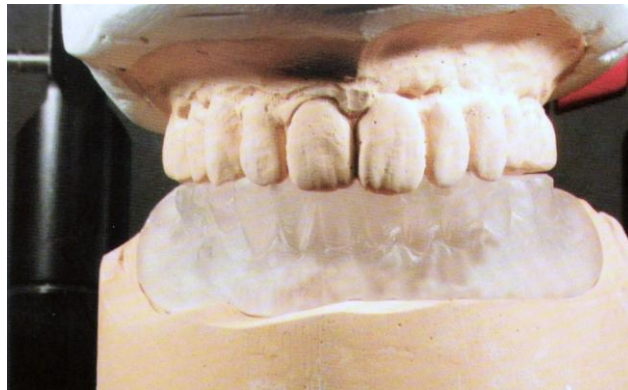

Figura: 15 Prueba de la guía en articulador

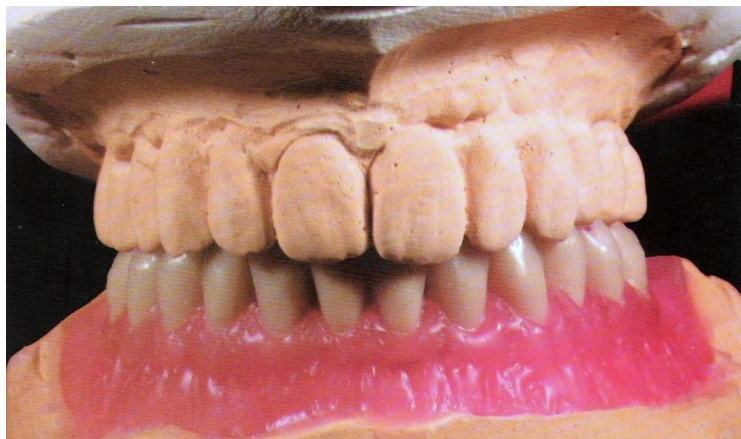

Figura: 16 Enfilado de los dientes en cera

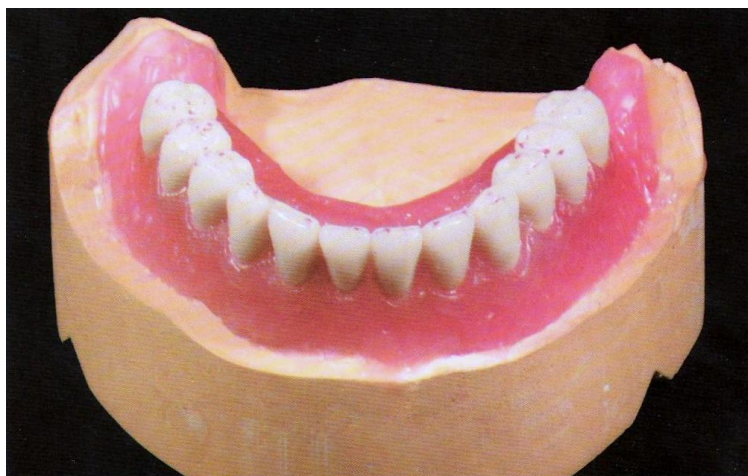


Figura: 17 Visita oclusal del enfilado en cera

7.- Guía Laney - Poitras

La plantilla Laney Poitras facilitará la colocación de los implantes en una posición correcta, lo cual nos ayudará si realizaremos una prótesis fija. La realización es de la siguiente manera:¹

1. Se prepara un encerado completo de los dientes ausentes en las zonas edéntulas, se prepara un orificio a través del centro de la fosa central de cada diente pilar posterior futuro y a través de la posición del borde incisal de los dientes anteriores.
2. Sobre el modelo de yeso piedra se fresa cada lugar elegido hasta una profundidad que se corresponde con el espesor aproximado del tejido blando medido en una radiografía panorámica (aproximadamente 2 a 3 mm).
3. Se pasa un alambre de ortodoncia a través de los dientes y por los orificios, lo que permite que cada pin de la guía contacte con la guía (una vez reflejado el

tejido durante la cirugía) sin modificar la dimensión vertical de oclusión y, en consecuencia, la posición emergente del implante. Se hace un pequeño bucle en el otro extremo del alambre para darle retención. El alambre debe entrar 1-3 mm de la arcada antagonista.

4. Sobre el modelo antagonista pincelado con separador se construye una guía de resina acrílica sobre las superficies oclusales en las que están embebidos los bucles de retención de los pin indicadores. Hay que embeber cada pin por completo en el acrílico en relaciones excéntricas y verticales correctas.
5. Una vez reflejado el tejido, el paciente ocluye con la guía en la boca y esta marcará a través de los pines, la posición correcta de los implantes de esta manera el cirujano tendrá facilidad el momento del fresado ya que el paciente está con la boca abierta.¹

Esta guía nos servirá como una guía radiográfica para determinar el aumento vertical y la posición horizontal de los implantes.

También nos servirá en la fase II en la que se descubren los implantes.¹

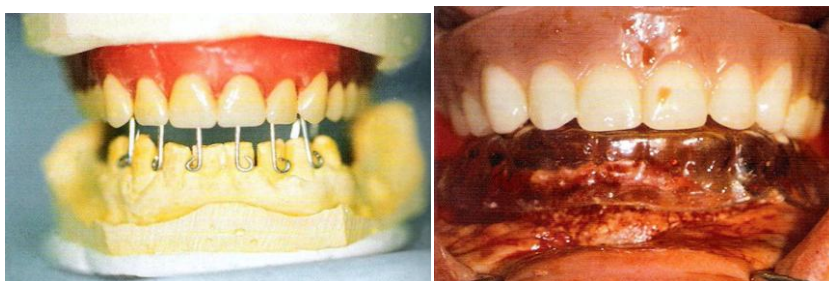


Figura: 18 Plantilla Laney Poitras para arcada edéntula

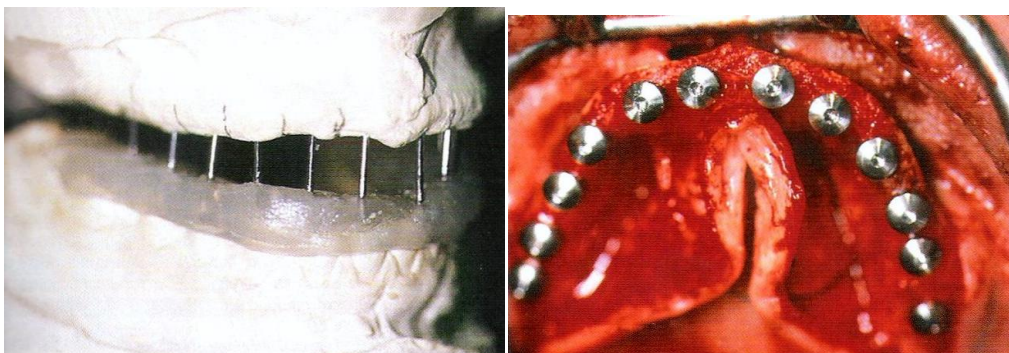


Figura: 19 Los alambres representan cada lugar de la posición de los implantes

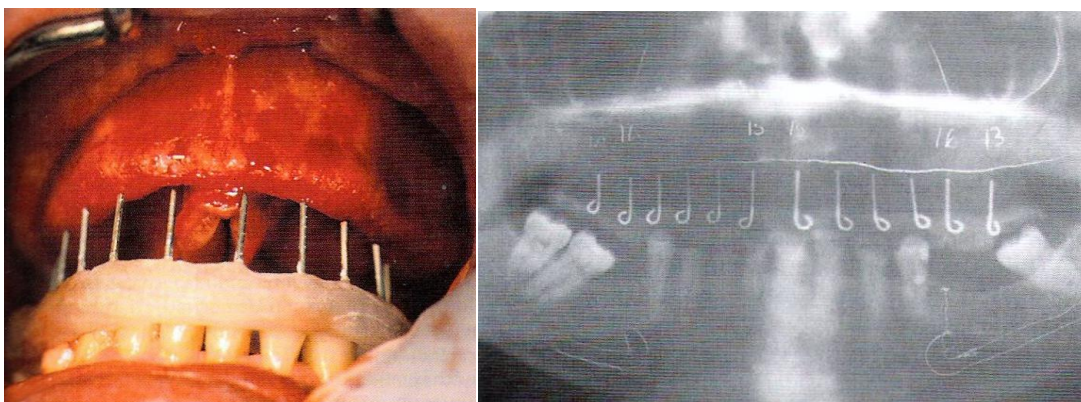


Figura: 20 Una vez reflejados los tejidos se asienta la guía indica la posición y angulación de los implantes

8.-GUÍA QUIRÚRGICA AVANZADA

Las Guías Quirúrgicas proporcionan un vínculo entre su planificación y la cirugía mediante la transferencia precisa de la planificación simulada a la propia cirugía. Ciertos cilindros en las guías de fresado transfieren la planificación guiando la fresa

a la posición y orientación exactas, según la definición realizada en el software. Debido a la compleja forma del hueso y los dientes, la fijación de la Guía quirúrgica es única y estable.¹⁻¹¹

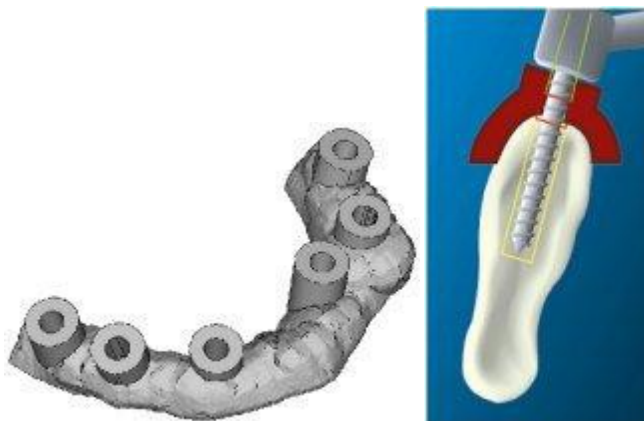


Figura: 21 La guía quirúrgica es fabricada según la planificación del tratamiento

Las Guías Quirúrgicas se fabrican a partir de un material bio compatible FDA USP clase VI (Food and Drug Administration y United States Pharmacopeia) y portan tubos de acero inoxidable para reforzar los cilindros de guía. Los cilindros se adaptan a las longitudes de los implantes planificados, proporcionando un tope físico a la fresa para prevenir un fresado demasiado profundo.⁶

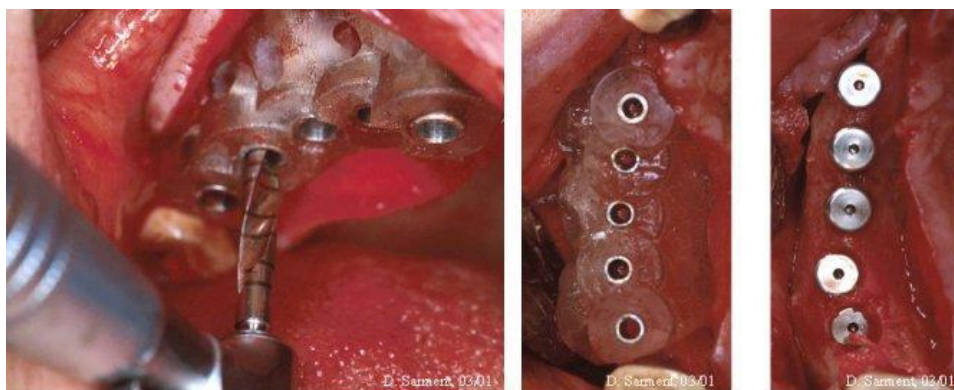


Figura: 22 Colocación de un implante utilizando una guía avanzada

Con el advenimiento de la tecnología, la fabricación de guías quirúrgicas con la ayuda del ordenador se vuelve una ayuda para el profesional odontólogo, ya que esta facilitará el posicionamiento del implante en el lugar más apropiado. La posición correcta lleva mucho tiempo siendo considerada un objetivo importante.²

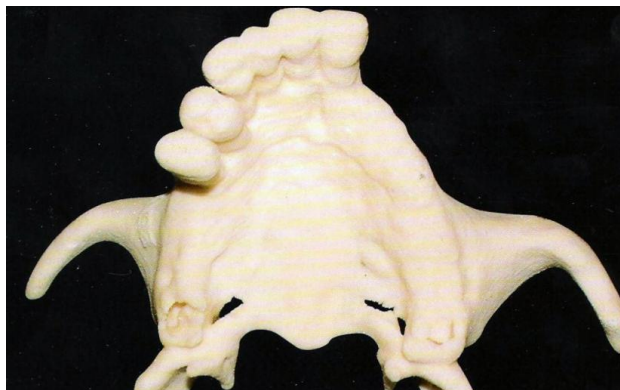

Figura: 23 Replica en acrílico de un maxilar superior para la fabricación de una guía quirúrgica

Los estudios han demostrado que la modificación de la guía radiográfica para obtener una guía quirúrgica permite una precisión de menos 1 mm al ápice del implante y un buen control de la angulación.¹

Hasta hace poco no existían métodos para transferir una posición ideal precisa del implante a una guía quirúrgica, especialmente si no se puede utilizar el eje axial de los dientes diagnósticos.²

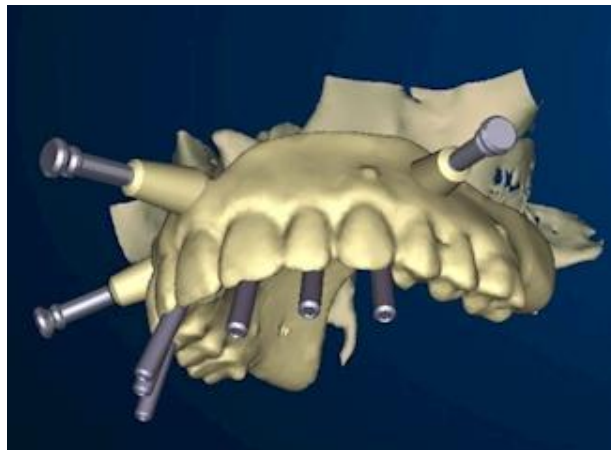

Figura: 24 Imagen tridimensional de un maxilar superior y su guía quirúrgica

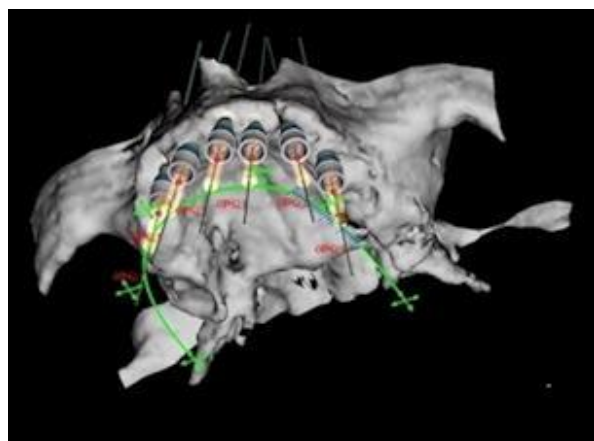


Figura: 25 Imagen tridimensional del maxilar superior y posible ubicación de los implantes

Estas nuevas tecnologías permiten un posicionamiento más exacto del implante el momento de la cirugía así como en su rehabilitación.

Gracias a estas nuevas técnicas podemos también colocar los implantes sin necesidad de colgajo, mejorado los tiempos quirúrgicos así como las molestias a los pacientes.¹⁻²

Para realizar las guías quirúrgicas avanzadas requerimos de una Tomografía computarizada (TC) como un prerrequisito para el análisis debido a la mayor precisión de la TC en comparación con el resto de las técnicas radiográficas.¹⁻¹³

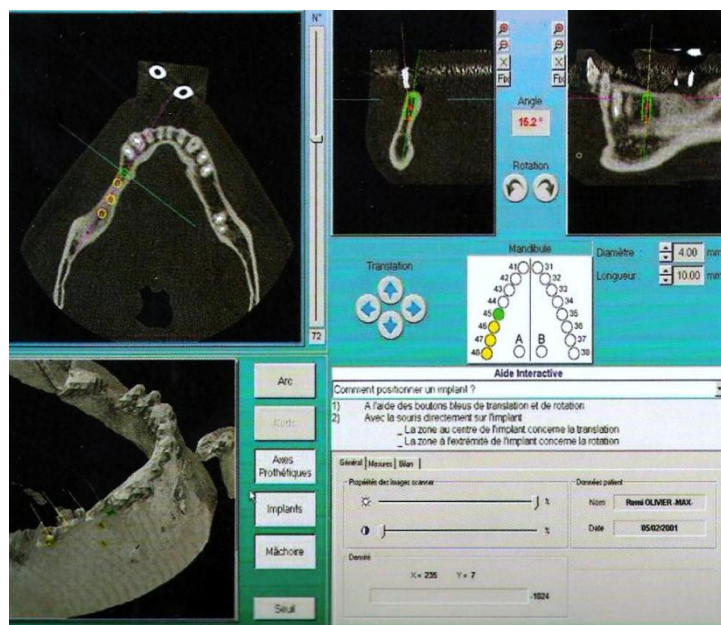


Figura: 26 Tomografía computarizada para el análisis de los maxilares

Estas guías necesitan también un software de apoyo para mejorar la planificación empleando la visualización tridimensional tal como demostraron.⁴

También se ha demostrado que los odontólogos que utilizan cortes bidimensionales han de hacer muchas modificaciones en el momento de la cirugía, mientras que si hacemos una planificación tridimensional hay mas correlación entre la planificación y el momento en que colocamos el implante, sin necesidad de hacer demasiadas correcciones.⁶⁻¹¹

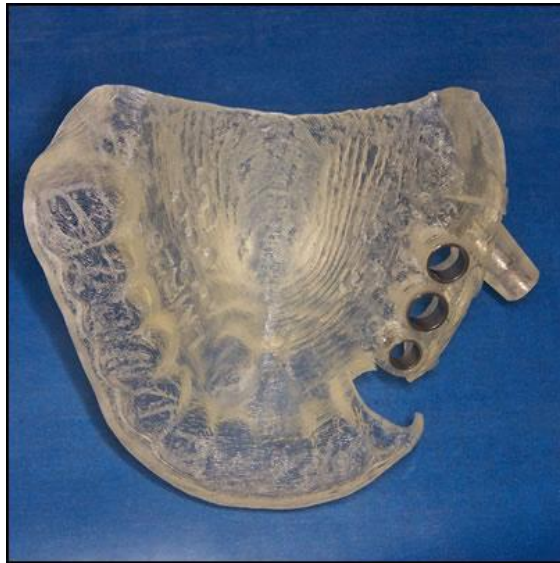

Figura: 27 Guía quirúrgica lista para su uso

8.1. Guías Quirúrgicas de apoyo Óseo

Una guía soportada sobre hueso se fabrica de forma que se obtenga un soporte único y firme sobre el hueso del maxilar. Estas guías pueden ser utilizadas en pacientes edéntulos o parcialmente edéntulos. Durante la cirugía se realiza un colgajo exponiendo la superficie ósea. La Guía quirúrgica es posicionada en la zona ósea, en la posición única y estable para la cual fue creada. Este soporte es así dado que la guía ha sido fabricada en base a la morfología del hueso. Las guías quirúrgicas entonces guiarán las fresas a la posición planificada. El levantamiento de colgajo permite obtener una buena visualización del área quirúrgica durante la intervención.⁶⁻³

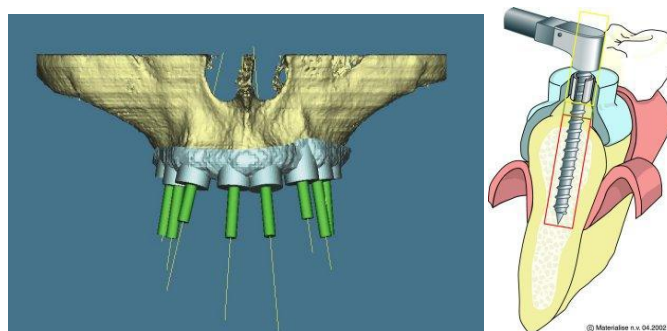


Figura: 28 Guía quirúrgica de apoyo óseo

8.2. Guías Quirúrgicas de Apoyo Mucoso

Una guía soportada sobre mucosa se fabrica de forma que se obtenga un soporte único y firme sobre el tejido blando del maxilar del paciente. Es imprescindible el uso de una férula radiológica por parte del paciente durante el proceso de escaneado del TAC. De esta forma se visualizará además el encerado diagnóstico en las imágenes de TAC para una planificación mejorada.⁶⁻¹¹

Durante la intervención la guía es situada sobre el tejido blando del maxilar en la posición única y estable para la cual fueron creadas. Las guías quirúrgicas guiarán las fresas a la posición planificada. Estas guías están diseñadas para cirugías mínimamente invasivas.⁶⁻³

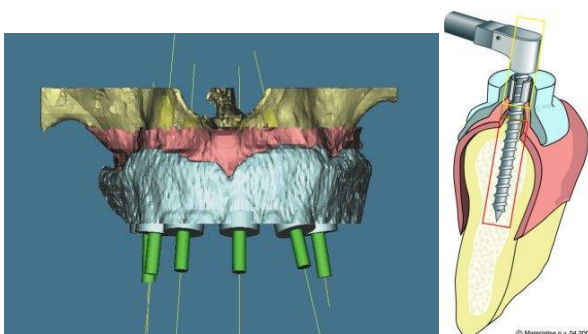


Figura: 29 Guía quirúrgica de apoyo mucoso

8.3. Guías Quirúrgicas de Apoyo Dental

Una guía soportada sobre dientes se fabrica de forma que se obtenga un soporte único y firme sobre los dientes restantes de la arcada y guía la fresa de forma precisa aún en el caso de una reposición unitaria.⁶⁻¹¹

Estas guías están indicadas para intervenciones en pacientes parcialmente edéntulos. Son perfectas para realizar cirugías mínimamente invasivas. Dado que toda la planificación ha sido realizada previamente, y el hueso ha sido evaluado de forma extensiva, no es necesario realizar un colgajo para introducir las fresas y los implantes.⁶ Un pequeño orificio a través de la mucosa es suficiente para posicionar los implantes de forma precisa. El usuario necesita enviar un modelo de escayola del paciente con la disposición dental que existirá al principio de la cirugía de implantes a Materialice junto con la planificación realizada con SimPlant. Materialice hará uso de toda la información para fabricar una Guía quirúrgica precisa que apoye sobre los dientes de forma única y estable, y de esta forma transfiera la planificación virtual de implantes a la cirugía real.⁶ Este procedimiento incluso admite la existencia de artefactos moderados en las imágenes de TAC, como por ejemplo metales presentes en obturaciones o brackets.⁶⁻³

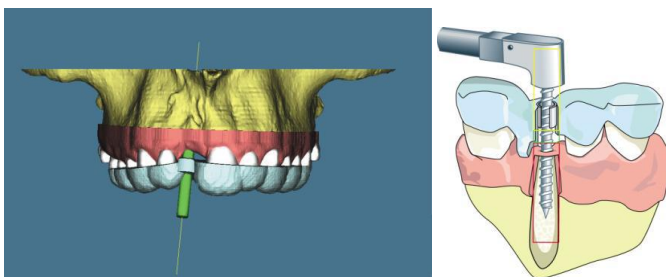


Figura: 30 Guía quirúrgica de apoyo dental

8.4.- FABRICACIÓN DE GUÍAS QUIRÚRGICAS ASISTIDA POR ORDENADOR

Se disponen de múltiples técnicas de ingeniería, tales como el sintetizado laser para fabricar modelos tridimensionales.

Los sistemas (Surgiguide, CSI Materialise, Glen Burnie) emplean un proceso de fabricación asistido por ordenador . Este rápido proceso ha sido empleado en gran parte de la industria para la fabricación de modelos 3D.¹⁻¹¹

Se deposita una copa de polímero líquido y se polimeriza con un láser dirigido por ordenador. Se van apilando y polimerizando capas hasta que se genera un modelo final.¹

Para la fabricación de guías quirúrgicas para implantes dentales, se utiliza el plan de tratamiento del odontólogo para diseñar las guías quirúrgicas, siendo usados los archivos de la TC para preparar las guías soportadas en tejido blando o duro. Los programas de software son capaces de maximizar la estabilidad y retención del implante detectando la mejor vía de inserción, evitando zonas retentivas en el hueso, los diseños también incluyen orificios de irrigación, suficientes áreas de superficie para mantener la figura mientras se practican las osteotomías, así como otras características específicas, tales como extensiones bucales si se quiere poner un tornillo de retención transversal. Una vez finalizada las guías se procesan con un método esterolitografico y los tubos de acero inoxidable son puestos en su lugar más tarde.¹⁻³⁻¹¹

El odontólogo recibe el modelo anatómico y las guías quirúrgicas y podrá observar la anatomía antes de proceder a la cirugía.¹⁻³⁻¹¹

9.-Requisitos

- La guía quirúrgica debe ser simple ya que es solo una guía.
- Tienen que apoyarse en algún lugar fijo en diente o en zonas de tejido blando para que este estable.
- No tiene que interferir con el colgajo.
- No tiene que interferir con los instrumentales.
- Suficientemente rígida.
- Deben ser fáciles de manejar.
- Debe ser pequeña.
- Debe permitir buena visibilidad.
- Debe permitir una buena refrigeración.
- Tenga varias alternativas de colocación.

10.-Ventajas

- Facilitar la perforación ósea con la primera fresa con un agujero de más de 2 mm.
- Facilita el paralelismo.
- Establecer parámetros de distribución de los implantes.
- Permite la visualización cervical de la futura prótesis.
- Una misma guía puede ser:

Radiográfica

Quirúrgica

De reapertura

De transferencia para prótesis híbridas o protocolo

11.- DISCUSIONES

Las guías y modelos quirúrgicos han adquirido una nueva dimensión con la integración de la tecnología CAD CAM (*computer aided design – computer aided manufacturing*) y la cirugía guiada por ordenador. Con la llegada de la tomografía computarizada de haz de conos de baja radiación, se simplifica el acceso a los datos de TC, y a su vez el diagnóstico avanzado y la fabricación de guía quirúrgica es más realista. Una guía precisa es crucial para las reconstrucciones complejas a fin de que sea llevada a cabo una mínima adaptación después de la cirugía.²

La metodología implanto-protésica con carga inmediata provee la colocación de un provisorio atornillado sobre los implantes a distancia de pocas horas del primer tiempo quirúrgico. Por lo tanto es necesaria una planificación protésica pre-quirúrgica que apunte a tener toda la información y el material necesario para la preparación del provisorio antes de la intervención en si misma por lo que la guía quirúrgica es importante para estos casos.⁵

La guía quirúrgica reviste en estos casos un interés especial porque permite colocar un implante en una situación compatible con la estética, ya que se realiza a partir de un proyecto protésico.⁹

Para lograr el tratamiento implantológico deseado hay que realizar un examen detallado del paciente a tratar. En base a los resultados de la anamnesis y las estructuras anatómicas.¹

La planificación posterior de los implantes con la ayuda de las guías quirúrgicas de perforación permite realizar una intervención segura y un tratamiento protésico sencillo una vez que el cirujano, el protésico dental y el odontólogo hayan acordado la forma de

proceder. En los casos más rutinarios, suele bastar con utilizar guías basadas en el diagnóstico radiológico bidimensional.⁵

Un diagnóstico Preoperatorio preciso permite un posicionamiento exacto de los implantes, incluso en situaciones anatómicamente complicadas, y debe incluir la contemplación de los protocolos recomendados a fin de evitar complicaciones y fracasos.¹¹

Las diferentes posiciones de la cabeza del implante en las tres dimensiones del espacio van a influir directamente en el resultado final y, cuanto mejor sea el control del cirujano sobre la óptima ubicación de la cabeza del implante, mayores serán las posibilidades de obtener un óptimo resultado estético y funcional.¹³

Ubicar correctamente la cabeza de un implante puede no resultar una tarea fácil, por lo menos si creemos que es indispensable que el dentista restaurador tenga menos dificultades en conseguir su cometido final: obtener el óptimo resultado funcional y a la vez estético de la restauración implanto-soportada.¹³

12.- CONCLUSIONES

La implantología moderna requiere de todos los armamentos necesarios para ser una práctica segura y predecible a largo plazo.

Con la correcta planificación de los tratamientos implantológicos minimizamos los errores que se puedan cometer en el momento de la colocación de los implantes.

De esta manera las guías quirúrgicas se convierten en un aliado importante para el profesional implantólogo ya que nos ayudan a colocar el implante en una posición anatómica y protésica adecuada.

Es mejor tomarnos el tiempo necesario para planificar correctamente el tratamiento ya sea, en su fase quirúrgica como en la protésica; que fracasar el momento del acto quirúrgico o el momento de la rehabilitación del paciente.

No se puede dejar atrás un tema tan importante como las guías quirúrgicas ya que **no** son un procediendo tan complejo como para no hacerlo rutinariamente antes de la colocación de los implantes.

Las guías quirúrgicas que son realizadas en un laboratorio nos pueden servir para un provisorio en el caso de una carga inmediata.

Con el advenimiento de la tecnología tendremos en el futuro mejores y más fiables sistemas de posicionamiento para los implantes, de esta manera acortaremos los tiempos de las cirugías dando comodidad a los pacientes y menos complicaciones para los profesionales.

13.- BIBLIOGRAFIA

- 1.- Carl E. Mish, **Implantología Contemporánea**, capítulo 13 pág. 276 – 290 capítulo 27 pág. 601 Tercera edición año 2009

- 2.- Fouad Khoury, El aumento de hueso en Implantología, Primera edición año 2010 Capítulo tercero Planificación y diagnóstico página 80, 81

- 3.-Jacobs R Adriansen A, Neart I et al: Predictability of reformatted computer tomography for pre-operative planning of endosseous implants, 28:37 1999

- 4.-Jean – Francois Gaudy, Atlas de **Anatomía Implantológica**, Primera edición año 2008
Capítulo 5 región incisiva maxilar pág. 109

- 5.- Marco Mozzati, **La carga inmediata en implantología protocolos operativos**, 1ra edición (Madrid) año 2008

- 6.- Módulo de guías quirúrgicas 2. Índice capítulo 1 capítulo 4 pp 3 – 10 – 12 Manual de Usuario de SimPlant www.materialisedental.com

- 7.-PI Branemark Zarb GA, Albrektsson T. Tissue integrated prostheses: osseointegration clinical dentistry, Chicago: Quintessence, 1985 pp 11 – 76

- 8.-Renato Mazzonetto **Reconstrucciones en Implantodoncia** Protocolos clínicos para el éxito y la previsibilidad 2011 capítulo 15 técnicas para el manejo de tejido blandos pag. 358 (figura 15,18 15,19)

9.-Schnitman P, Wohrle P, Rubenstein JE, Da Silva J, Wang NH Ten-yers results for Branemark implants immediately loaded with fixed prosthesis at implant placement. J Oral Maxilofacial Impl. 1997; 12: 495-503

10.-Sadegh AM, Luo GM, Cowin SC; Bone ingrowth: an application of the boundary element method to bone remodeling at the implant interface, J Biomech 26: 167 – 182, 1992

11.-Yong LT Moy PK. **Complication of computer- aided – design / computer-aided-machine-guide (Nobel guide)** surgical implant placement: an evaluation of early clinical result. Clin implant Dent Relate Res 2008; 10 123 – 7

12.-Zarb GA Schimitt A. The **longitudinal clinical effectives of osseointegrated dental implants**; the Toronto study . Part II. The prosthetic results. J Prosthet Dent 1990; 64: 53 – 61

13.-Zabalegui-Andonegui, Ion Influencia de la ubicación de los implantes sobre la restauración definitiva RCOE 2002;7(1):47-54.