

UNIVERSIDAD SAN FRANCISCO DE QUITO

Colegio de Postgrados

**CADERA DOLOROSA Y COXARTROSIS EN EL ADULTO JOVEN.
REVISIÓN BIBLIOGRÁFICA A PROPÓSITO DE UN CASO**

Miguel Alejandro Solís Araujo

**Tesis de grado presentada como requisito
para la obtención del título de Especialista en Traumatología y Ortopedia**

Quito, noviembre de 2013

UNIVERSIDAD SAN FRANCISCO DE QUITO

Colegio de Postgrados

HOJA DE APROBACIÓN DE TESIS

Miguel Alejandro Solís Araujo

Dr. Juan Francisco Fierro Renoy,
Director del Programa de Postgrados en
Especialidades Médicas

Dr. Milton Cajas
Director del Postgrado de Traumatología

Gonzalo Mantilla Cabeza de Vaca
Decano del Colegio de Ciencias de la Salud
USFQ

Víctor Viteri Breedy, Ph.D
Decano del Colegio de Postgrados

Quito, noviembre de 2013

UNIVERSIDAD SAN FRANCISCO DE QUITO

Colegio de Postgrados

PUBLICACIONES:

Solis-Araujo MA; Garzón C; Rivera O. Cadera dolorosa y coxartrosis en el adulto joven. Revisión bibliográfica a propósito de un caso. Revista de la Sociedad Ecuatoriana de Ortopedia y Traumatología. 2013. In Press.

Solis-Araujo MA. Prótesis de cadera: Nuevos materiales, tiempo de desgaste y reintervenciones. A propósito de una artroplastia total cerámica-cerámica en un paciente joven. Revista de la Sociedad Ecuatoriana de Pediatría de Pichincha. 2013. In Press.

CONFERENCIAS:

- 1) Solis-Araujo MA. Manejo de fracturas en niños: enfoque al politrauma. Primer Curso de Actualización en Urgencias Clínico-Quirúrgicas, Terapia Intensiva, Manejo del Dolor con Avances en Medicina y Enfermería. Quito, 15 - 21 de abril, 2013.
- 2) Solis-Araujo MA. Trauma Raquimedular. Primer Curso de Actualización en Urgencias Clínico-Quirúrgicas, Terapia Intensiva, Manejo del Dolor con Avances en Medicina y Enfermería. Quito, 15 - 21 de abril, 2013.
- 3) Solis-Araujo MA. Fracturas de huesos largos, toma de decisiones en el politrauma. Primer Congreso Internacional de Trauma. Ambato, 13 – 16 de noviembre de 2012.
- 4) Solis-Araujo MA. Nuevos Materiales en Prótesis de Cadera. Segundo Congreso de Avances Tecnológicos Clínico-Quirúrgicos. Quito, 20 - 22 de noviembre de 2013.

AFICHES:

- 1) Solis-Araujo MA. Algoritmo para el manejo de fracturas expuestas. Servicio de Ortopedia y Traumatología. Hospital Carlos Andrade Marín. Agosto, 2013.
- 2) Solis-Araujo MA. Algoritmo para el manejo de infección de prótesis articular. Servicio de Ortopedia y Traumatología. Hospital Carlos Andrade Marín. Agosto, 2013.

Dr. Miguel Alejandro Solís Araujo

**Trabajo presentado como requisito para la obtención del título de
Especialista en Traumatología y Ortopedia**

Quito, noviembre de 2013

PUBLICACIONES:

“CADERA DOLOROSA Y COXARTROSIS EN EL ADULTO JOVEN: REVISIÓN BIBLIOGRÁFICA A PROPÓSITO DE UN CASO”.

JUSTIFICACIÓN:

En el Ecuador la prevalencia de coxartrosis ha aumentado notablemente en los últimos años, así mismo la realización de cirugías de reemplazo articular de cadera. Por ello consideramos importante la evaluación continua de las distintas técnicas quirúrgicas y de las patologías más prevalentes en nuestra sociedad. El artículo presentado permite una apreciación de un caso clínico – quirúrgico particular y expone una revisión de la bibliografía actual con respecto a las cirugías de reemplazos articulares de cadera en pacientes jóvenes. En nuestro medio cada vez es mayor el número de pacientes jóvenes que se someten a una ATC por lo que se deben establecer algoritmos y guías de manejo para el diagnóstico y tratamiento de coxartrosis en pacientes jóvenes, adaptando los parámetros de guías internacionales a nuestra realidad sociodemográfica.

“PRÓTESIS DE CADERA: NUEVOS MATERIALES, TIEMPO DE DESGASTE Y REINTERVENCIONES. A PROPÓSITO DE UNA ARTROPLASTIA TOTAL CERÁMICA – CERÁMICA EN UN PACIENTE JOVEN.”

JUSTIFICACIÓN:

La investigación científica en el campo de la Ortopedia ha dedicado tiempo y recursos en el estudio de los materiales utilizados en prótesis articulares, definiendo los más nobles con respecto a pares de fricción y liberación de partículas, con el fin de prevenir el aflojamiento de los componentes. La publicación presentada expone una revisión bibliográfica de investigaciones recientes con respecto a los pares de fricción utilizados hasta el momento y el proceso de osteolisis por desgaste, resumiendo las causas de aflojamiento protésico aséptico y los nuevos materiales utilizados para disminuir la incidencia de esta condición. Así mismo se expone el caso de un paciente joven en quien se colocó una prótesis total de cadera con materiales de bajo desgaste y fricción y su seguimiento.

CONFERENCIAS:

“MANEJO DE FRACTURAS EN NIÑOS: ENFOQUE AL POLITRAUMA.”

“FRACTURAS DE HUESOS LARGOS: TOMA DE DECISIONES EN EL POLITRAUMA”.

JUSTIFICACIÓN:

La elevada incidencia de fracturas de huesos largos en niños obliga al médico traumatólogo a estar actualizado con respecto al tipo de manejo de las fracturas más frecuentes y específicas de la infancia. Existe un cambio constante con respecto al tipo de manejo de éstos pacientes y en Traumatología, la falta de estudios de evidencia nivel I y II también conlleva a un cambio continuo en los patrones y tendencias de tratamiento. Debido al cambio con respecto a la atención hasta los 18 años de edad, anteriormente a la población pediátrica que requería de atención acudía al Hospital de niños Baca Ortiz o a las casas de salud del MSP. Los accidentes de tránsito en automóvil o motocicleta han sido cada día más frecuentes en nuestro medio, por lo cual la toma de decisiones en ésta población es crucial para un manejo óptimo y para mejorar la supervivencia. Las conferencias se enfocan en las generalidades del politrauma pediátrico y las nuevas propuestas de manejo en Ortopedia y Traumatología.

“TRAUMA RAQUIMEDULAR”

JUSTIFICACIÓN:

La cirugía de columna ha presentado cambios importantes en los últimos años, los avances tecnológicos, la mayor experiencia quirúrgica han llevado a una mejoría en la sobrevida de los pacientes con trauma raquimedular. La implementación de sistemas de atención prehospitalaria, métodos de inmovilización y la fijación instrumentada oportuna cuando esté indicado, tienen un impacto directo sobre la morbimortalidad de pacientes con traumatismos medulares. La charla presentada fue dirigida a médicos rurales, enfermeras y paramédicos, quienes necesitan conocer los parámetros clínicos e imagenológicos de diagnóstico, el tipo de tratamiento de acuerdo a la lesión y las nuevas tendencias con respecto a trauma raquimedular. Se exponen casos manejados en el HCAM y su seguimiento con las consecuencias y complicaciones derivadas de ésta patología cada vez más frecuente en nuestra sociedad.

“NUEVOS MATERIALES EN PRÓTESIS DE CADERA”

JUSTIFICACIÓN:

La cirugía de reemplazo total de cadera es considerada una de las “cirugías del siglo” debido a su impacto positivo en la calidad de vida de los pacientes sometidos a la misma. Por esta razón, la investigación científica en ésta rama también se ha multiplicado los últimos años, llevando a un sinnúmero de opciones en lo que a materiales se refiere.

Se investigan experimentalmente materiales que su principal objetivo es disminuir la fricción y el desgaste, presentando nuevos pares de fricción y nuevas aleaciones que salen al mercado sin investigaciones clínicas contundentes que aprueben el producto. Esto ha llevado a que salgan del mercado muchos tipos de prótesis por complicaciones biomecánicas que se han ido presentando a corto y largo plazo en estudios clínicos de seguimiento. Es importante informar a la población general y a los profesionales de la salud sobre los avances tecnológicos u los nuevos materiales que se están utilizando prótesis total de cadera. En nuestro medio se continúan colocándose tipos de prótesis de cadera que están limitados o fuera del mercado en otros países. Los protesistas locales deben sustentar su práctica con evidencia actualizada para disminuir las complicaciones y posibles demandas que se puedan presentar. Ésta charla resume las generalidades de las artroplastias de cadera y los nuevos materiales con sus respectivos beneficios y riesgos.

PUBLICACIONES:

“CADERA DOLOROSA Y COXARTROSIS EN EL ADULTO JOVEN: REVISIÓN BIBLIOGRÁFICA A PROPÓSITO DE UN CASO”.

RESUMEN:

Éste artículo presenta el caso y la revisión bibliográfica de cadera dolorosa y coxartrosis en una paciente joven de 37 años, en quien se realizó una artroplastia total de cadera con pares de fricción cerámica – cerámica en el Servicio de Traumatología del Hospital Pablo Arturo Suárez.

El diagnóstico de la cadera dolorosa del adulto joven (15 – 55 años) inicia con tres aspectos clave: una detallada anamnesis, continuar con una buena exploración física y completarse con un estudio radiológico completo empezando desde lo simple a lo complejo.

El tratamiento inicial consiste en la administración de antiinflamatorios no esteroideos, reducción ponderal, fisioterapia y rehabilitación, modificación de los hábitos y la evaluación continua con controles periódicos valoraran la progresión de la misma hasta llegar, dependiendo del grado de artrosis, a una resección, osteotomía o artroplastia total o parcial; tomando muy en cuenta los materiales de pares de fricción que determinan el desgaste a largo plazo, pues el par de fricción cerámica – cerámica ha demostrado excelente tolerancia y escasa liberación de partículas y menos posibilidades de osteolisis periprotésica; y por lo tanto mayor tiempo para revisiones protésicas a futuro.

“PRÓTESIS DE CADERA: NUEVOS MATERIALES TIEMPO DE DESGASTE Y REINTERVENCIONES. A PROPÓSITO DE UNA ARTROPLASTIA TOTAL CERÁMICA – CERÁMICA EN UN PACIENTE JOVEN.”

RESUMEN:

La artroplastia de cadera (ATC) ha experimentado en los últimos años un gran progreso debido a una mejor técnica quirúrgica, mejores cuidados postoperatorios y el desarrollo de la tecnología de los implantes. Gran parte del desarrollo tecnológico de los implantes, está ligado a la introducción de nuevos biomateriales. Las investigaciones de las dos últimas décadas han puesto de manifiesto que la liberación de partículas, especialmente de polietileno, es la causa de osteolisis periprotésica y de un alto porcentaje de aflojamientos protésicos. Por ello se han desarrollado prótesis de pares de fricción del mismo material que produjeran menos liberación de partículas y menor reacción tisular, por lo que se presenta el caso de un paciente de 17 años en quien se colocó una prótesis total de cadera cerámica – cerámica.

CONFERENCIAS:

“MANEJO DE FRACTURAS EN NIÑOS: ENFOQUE AL POLITRAUMA.”

“FRACTURAS DE HUESOS LARGOS: TOMA DE DECISIONES EN EL POLITRAUMA”.

RESUMEN:

Las conferencias presentadas exponen información acerca del politrauma en el paciente pediátrico y en el manejo de fracturas de huesos largos en niños, se explican los mecanismos de lesión y las fracturas más comunes y específicas de la infancia. Se presentan las generalidades sobre las diferencias biomecánicas y fisiológicas del hueso del niño con respecto al adulto. Se abarca una explicación de las fracturas fisarias con ejemplos clínicos y radiográficos. Se exponen los métodos de fijación y tratamiento de acuerdo a la edad y el tipo de fracturas. Además incluyen radiografías y fotografías de casos específicos e impactantes de pacientes pediátricos con trauma severo de una extremidad. Se intenta recalcar en las nuevas tendencias de manejo, sistemas de clasificación de fracturas y criterios de referencia, contrareferencia y de tratamiento quirúrgico.

“TRAUMA RAQUIMEDULAR”

RESUMEN:

El trauma raquimedular consiste en el daño traumático de la médula espinal, patología cada vez más frecuente en los servicios de Urgencias. Dicho traumatismo puede tener muchas causas, entre las cuales se encuentran: accidentes de tránsito, caídas de altura, heridas de bala, etcétera. Se conocen cuatro mecanismos principales de este traumatismo: extensión, flexión, rotación y compresión vertical o axial; éstos son movimientos tolerados por la columna vertebral siempre y cuando se mantengan dentro de ciertos límites de tolerancia.

Este traumatismo, al igual que uno de tipo craneoencefálico, presenta dos lesiones, la primera causada al momento del evento y la segunda que implica cambios fisiopatológicos con un aumento en la destrucción neuronal. El daño puede abarcar simultáneamente las meninges, los vasos sanguíneos y el tejido nervioso; las vértebras lumbares están más expuestas al trauma porque son las menos vascularizadas y su relación entre el raquis y la médula es más estrecha.

En ésta charla se presentan la epidemiología, el cuadro clínico, así como las generalidades del diagnóstico, manejo hospitalario y prehospitario así como el tratamiento quirúrgico del trauma raquimedular.

“NUEVOS MATERIALES EN PRÓTESIS DE CADERA”

RESUMEN:

Existen indicaciones claras de prótesis de cadera, las mismas que incluyen daños articulares por artrosis primaria, secundarias o por traumatismos. Hoy en día, en el mundo se realizan un número alto de estas intervenciones incluyendo en nuestro medio, por ello se presenta una charla sobre los nuevos materiales que se están utilizando en los recambios articulares. Cada vez los pacientes que se someten a esta cirugía son de menor edad, lo que conlleva a un estudio minucioso en los aspectos de desgaste de la prótesis, intentando cumplir el objetivo de postergar al mayor tiempo posible, las reintervenciones de cirugías primarias. De esta manera las empresas que producen las prótesis de cadera, exhiben cada día, nuevos tipos de prótesis de cadera, con pares de fricción diferentes y materiales que han exhibido beneficios en estudios experimentales. Por la falta de evidencia científica y de estudios de seguimiento a largo plazo de prótesis primarias, existen grandes dilemas y discusiones como las nuevas alternativas, se están presentando complicaciones que llevan a demandas legales en países del primer mundo. La conferencia expone todos los aspectos correspondientes a nuevos materiales en prótesis de cadera, su relevancia clínica y social, así como pautas generales en el manejo de éstos pacientes.

TITULO:

**CADERA DOLOROSA Y COXARTROSIS EN EL ADULTO JOVEN: REVISION
BIBLIOGRAFICA A PROPOSITO DE UN CASO.**

***PAINFUL HIP IN AND COXARTHROSIS YOUNG ADULTS: A LITERATURE
REVIEW, IN PURPOSE OF A CASE***

AUTORES:

1. Miguel Alejandro Solis Araujo. Médico Postgradista de Traumatología. Universidad San Francisco de Quito – HCAM (Médico que siguió el caso)
2. César Rafael Garzón Collahuazo. Médico Postgradista de Traumatología y Ortopedia. (Médico editor del artículo)
3. Oscar Jefferson Rivera Toala. Médico Residente de Traumatología y Ortopedia (Médico que intervino quirúrgicamente a la paciente)

LUGAR DE TRABAJO:

HOSPITAL PABLO ARTURO SUÁREZ DEL MINISTERIO DE SALUD PÚBLICA

CIUDAD: QUITO – ECUADOR

NUMERO TOTAL DE PÁGINAS: 17

NUMERO DE CUADROS: 1 **NUMERO DE FOTOS:** 2

RESUMEN:

Este artículo presenta el caso y la revisión bibliográfica de cadera dolorosa y coxartrosis en una paciente joven de 37 años, en quien se realizó una artroplastia total de cadera con pares de fricción cerámica - cerámica en el Servicio de Traumatología del Hospital Pablo Arturo Suárez.

El diagnóstico de la cadera dolorosa del adulto joven (15 - 55 años) inicial con un trípode: una detallada anamnesis, continuar con una buena exploración clínica y completarse con un estudio radiológico completo empezando desde lo simple a lo complejo.

El tratamiento inicial consiste en la administración de antiinflamatorios no esteroides, reducción ponderal, fisioterapia y rehabilitación, modificación de los hábitos y la evaluación continua con controles periódicos valorarán la progresión de la misma hasta llegar dependiendo de grado de artrosis a una resección, osteotomía o artroplastia total o parcial; tomando muy en cuenta los nuevos material de pares de fricciones que determina el desgaste a largo plazo, pues el par de fricción de cerámica alumínica han demostrando excelente tolerancia y escasa liberación de partículas y menos posibilidades de osteolisis periprotésica; y por lo tanto mayor tiempo para revisiones protésica al futuro.

Palabras/frases claves: cadera dolorosa, coxartrosis, par de fricción, artroplastia total de cadera

ABSTRACT: This article presents the case and literature review of the painful hip osteoarthritis in a young woman of 37 years who received a total hip arthroplasty with friction pair ceramic-ceramic in the Pablo Arturo Suárez Hospital.

Diagnosis of the painful hip young adult (15-55 years) starting with tripod: a detailed history, continue with good clinical and radiological study completed a full starting from the simple to the complex.

Initial treatment consists of the administration of NSAIDs, weight reduction, physical therapy and rehabilitation, behavioral modification and continuous evaluation with regular progression rate the same to arrive depending on degree of

osteoarthritis resection, osteotomy or arthroplasty total or partial taking into account the new friction material pairs that determines the long-term wear, because the friction torque aluminum ceramics have demonstrated excellent tolerability and low particle release and less chance of periprosthetic osteolysis, and so much more time to review the future prosthetic

Key Words / phrases: pain hip, coxarthrosis, friction torque, total hip arthroplasty

INTRODUCCION:

El diagnóstico y el tratamiento de la cadera dolorosa del adulto joven (15 - 55 años) supone un reto para el cirujano ortopédico por las especiales características de este tipo de pacientes. Son pacientes con requerimientos físicos exigentes que esperan una recuperación precoz y completa. (1) La patología de la cadera del adulto joven ha cambiado de forma muy importante en los últimos tiempos, los avances en las técnicas de diagnóstico por imagen y en las de tratamiento nos han permitido un mayor y mejor conocimiento de la fisiopatología de la coxartrosis. (1,2)

Los diferentes trastornos que causan dolor en la cadera y que, a su vez, originan un deterioro precoz de la misma tienen una presentación común como es la pérdida de función y el dolor. Las opciones de tratamiento (artroscopia, osteotomía, prótesis de baja fricción, prótesis de recubrimiento) varían dependiendo de las causas primarias o de los factores predisponentes y del grado de afectación. Como en cualquier patología osteoarticular la valoración debe iniciarse con el triángulo: una anamnesis detallada, una buena exploración clínica y completarse con un estudio radiológico completo. (3)

Por lo que a continuación se presenta el caso de una paciente joven con cadera dolorosa y en quien se diagnóstico de coxartrosis y que fue intervenida quirúrgicamente mediante una artroplastia total de cadera.

CASO CLÍNICO

Paciente femenina de 37 años, nacida en Ibarra, residente en Quito - Puembo, secundaria completa, casada, diestra, católica, futbolista aficionada, de grupo sanguíneo desconocido. Acude a la consulta externa de traumatología del Hospital Pablo Arturo Suárez por presentar dolor en cadera derecha sin causa traumática de 30 días de evolución y que se exacerba con la de ambulación.

Al examen físico presenta una escala de Glasgow de 15/15 con cardiopulmonar normal y abdomen normal, extremidades: conservadas no se evidencia acortamiento ni deformidades, arcos de movilidad de cadera derecha: flexión: 140° dolorosa extensión: 10°, abducción: 45°, aducción: 30°, rotación interna: 40°, rotación externa: 50 °. En la radiografías AP se evidencia una coxartrosis grado II de Tonnis con un ángulo cérvico diafisario y un ángulo de wisberg de 38°. Por lo que se presenta el caso al Staff del servicio de traumatología del Hospital Pablo Arturo Suárez en donde medio de ateneo se decide artroplastia total de cadera derecha no cementada y con pares de fricción cerámica-cerámica.

DISCUSION:

El diagnóstico de la cadera dolorosa está basado en un trípode: la anamnesis, el examen físico y los exámenes complementarios. La anamnesis debe ayudarnos a determinar el origen anatómico de los síntomas, las características clínicas de los mismos, el grado de limitación funcional y la actividad que desencadena los síntomas. Los trastornos degenerativos de la cadera del paciente joven no suelen asociarse a un antecedente traumático claro, aunque las actividades deportivas, traumatismos menores o posturas forzadas pueden desencadenarlo o exacerbarlo. Es importante determinar la limitación en la calidad de vida que le supone el problema al paciente; cuando ésta es importante, el deterioro de la articulación puede estar avanzado. (5)

En el examen físico hay que tomar en cuenta las condiciones generales del paciente, la edad, la altura y el peso. Las maniobras permiten provocar dolor de la cadera en el examen físicos son la perlas que nos puede dar una aproximación diagnóstica, como lo explica la tabla1 (6)

A) Dolor intrarticular sin anomalía estructural en la articulación:

- Lesión del labrum.
- Sinovitis de cadera.
- Lesión del cartílago
- Cuerpos libres, secundario a lesión condral u otros

B) Dolor intrarticular con anomalías estructurales:

- Displasia del desarrollo
- Choque fémoroacetabular tipo CAM, tipo pinza o combinación de ambas
- Secuela de Perthes
- Secuela de epifisiólisis femoral proximal
- Necrosis avascular de la cabeza femoral
- Coxartrosis idiopática, inflamatoria o secundaria

C) Dolor extraarticular en la vecindad:

- Síndrome del piriforme
- Resorte de la cintilla iliotibial
- Lesión del psoas o resorte del psoas
- Lesión de la musculatura aductora
- Síndrome del trocánter mayor
- Osteopatía de pubis

D) Dolor extraarticular a distancia o referido

- Enfermedades de la columna lumbar
- Enfermedades de las articulaciones sacroiliacas
- Enfermedades de la rodilla
- Meralgia parestésica

Tabla 1: Clasificación del origen de la cadera dolorosa.

Los exámenes complementarios deben ser desde lo más simple a lo complejo. La radiografía simple es una herramienta muy útil y con ella se pueden diagnosticar la mayoría de las alteraciones estructurales de la cadera. La evaluación radiológica

del paciente con coxalgia debe incluir las siguientes proyecciones de forma sistemática radiografía AP, lateral Cross-Table, lateral en "posición de rana y Proyección de Dunn 45-90°.

A) Radiografía AP: se debe realizar con las dos extremidades en 15° de rotación interna, de esta manera podremos valorar mejor la longitud del cuello femoral. La radiografía está bien realizada cuando el cóccix se encuentra 2 cm por encima de la sínfisis del pubis y cuando los orificios obturadores son simétricos bilateralmente. Las estructuras a visualizar con esta proyección son:

- Profundidad del acetábulo: se considera una protrusión acetabular toda aquella cuya cabeza femoral traspase la línea ilioisquiática.

- Inclinación acetabular: será evaluada mediante el ángulo de Tönnis (definido por la línea horizontal al punto de apoyo superomedial del cótilo y la tangente desde este punto al borde superoexterno del cótilo), que informa sobre la oblicuidad del mismo y cuyo valor normal debe ser de 10° +/-2° aunque en displasias suele ser mayor de 20°. Si el ángulo está por debajo de 0° puede alertar sobre una deformidad o choque femoroacetabular tipo "pincer".

- Cobertura de la cabeza femoral: ángulo de Wiberg (definido por la línea vertical que pasa por el centro de la cabeza femoral y la línea que pasa por el centro de la cabeza y por el borde superoexterno del acetábulo), que informa sobre la cobertura superior de la cabeza femoral y cuyo valor debe ser = 25°. "ángulo centro cabeza-femoral-borde acetabular lateral"

- Versión acetabular: en una proyección AP de la pelvis con inclinación neutra, la parte anterior del acetábulo debería cubrir un tercio de la cabeza femoral, y la pared posterior aproximadamente la mitad de la cabeza. Aunque la mayoría de las caderas displásicas se asocian a un aumento de la anteversión acetabular un 20% asocian cierto grado de retroversión. Consideramos un acetábulo anteverso cuando la línea correspondiente al margen anterior acetabular no cruza sobre la línea que corresponde al margen posterior acetabular. Se considera retroverso cuando ambas líneas se cruzan dando lugar al "signo del cruce" o al llamado "signo del 8". Este signo también se aprecia cuando hay un exceso de cobertura anterior de la cadera lo que da lugar a un choque fémoro-acetabular.

La prueba de elección para diagnosticar una retroversión acetabular pura es la prominencia de la espina isquiática; si ésta se halla prominente, el acetábulo es retroverso con una sensibilidad del 91% y especificidad del 98%.

- Esfericidad de la cabeza femoral. Se pierde en caderas con secuela de Enfermedad de Perthes en donde se aprecia un aplanamiento de la cabeza femoral y el "signo de la cabeza-cuello", como si la primera estuviera impactada sobre el segundo, que se encuentra acortado.

- Situación del centro de la cabeza: la cabeza se encuentra lateralizada cuando la distancia que hay desde el borde más medial de la cabeza hasta la ilio-isquiática es >10 mm. Se considera no lateralizada cuando esta distancia es = 10 mm.

- Congruencia: se considera cadera congruente aquélla en la que el contorno de la cabeza femoral encaja de forma perfecta con el contorno del acetábulo. Cuando la esfericidad de la superficie de la cabeza femoral y del acetábulo no son curvas paralelas, nos encontramos ante una cadera incongruente y se estratifica según la clasificación de Tönnis:

- Grado 0: ausencia de signos de artrosis,

- Grado 1: aumento de la esclerosis de la cabeza femoral y del acetábulo, leve estrechamiento de la interlínea articular.
- Grado 2: pequeños quistes en la cabeza o en el acetábulo, estrechamiento de la interlínea moderado y moderada pérdida de esfericidad de la cabeza.
- Grado 3: grandes quistes en la cabeza femoral y en el acetábulo, severo estrechamiento de la interlínea articular, importante pérdida de esfericidad de la cabeza o presencia de necrosis femoral.

B) Rx lateral Cross-Table: se realiza con el paciente en decúbito supino, la cadera y rodilla sana flexionada $>90^\circ$, la cadera patológica en extensión y rotación interna de 15° . Se visualiza la región anterolateral de la unión de la cabeza y cuello femoral.

Con esta proyección podemos valorar el “aspecto de la unión cabeza-cuello” y definirlo como: simétrico (la concavidad anterior y posterior de la transición cuello-cabeza son iguales), disminución de off-set (la concavidad anterior es mayor que la posterior) y prominente (en la zona anterior existe una convexidad, como en los síndromes de pinzamiento).

También valoraremos el “índice de off-set cabeza-cuello femoral”: Este consta de 3 líneas, la línea 1 se traza a lo largo del cuello femoral; la línea 2 es paralela a la anterior y se sitúa en la parte más anterior del cuello femoral. La línea 3 es paralela a las anteriores pero situada en el margen más anterior de la cabeza femoral. La distancia entre las líneas 2 y 3 se divide entre el diámetro de la cabeza femoral. Si el resultado es <0.17 , es compatible con un choque fémoro-acetabular tipo CAM.

C) Rx lateral en “posición de rana”: “frog-leg”: paciente en decúbito supino, la rodilla de la extremidad a explorar se encuentra flexionada 40° y la cadera en abducción de 45° . Pueden medirse los valores arriba descritos.

D) Proyección de Dunn 45-90°: la cadera sintomática se flexiona 45° o 90° y se abduce 20° en rotación neutra. Es útil para valorar el cociente entre el relieve cervicocefálico anterior en relación al posterior. (8)

ECOGRAFIA: nos permite la evaluación de diversas condiciones reumatológicas de la articulación coxofemoral, como presencia y magnitud de sinovitis que acompañan a padecimientos inflamatorios y degenerativos, evalúa el contorno de la cabeza femoral, por lo que permite detectar fracturas insospechadas, osteofitos y erosiones, también las alteraciones cartilaginosas en las artropatías degenerativas y por microcristales, así como el rodete acetabular permite detectar fragmentos osteocartilaginosos intraarticulares que se ubican en las porciones declives de la articulación; además, existen bursas que en condiciones patológicas pueden ser identificadas. Por otro lado, el estudio dinámico nos ayuda en la coxa saltans o el chasquido de cadera y sus patologías subyacentes. Se ha empleado para realizar procedimientos guiados, como artrocentesis, infiltraciones o biopsias para diagnóstico y tratamiento. Asimismo, la US permite la evaluación adecuada de estructuras en esta zona en caso de cadera protésica o con material metálico en las que se producen artefactos cuando se usa tomografía computarizada (TC) o resonancia magnética nuclear (RMN) (9)

RESONANCIA MAGNÉTICA NUCLEAR: o la artroRMN puede ayudar a valorar lesiones del labrum, osteonecrosis, cuadros de choque femoroacetabular (valoración del ángulo alfa), lesiones del cartílago, anomalías de la unión cervicocefálica. Se ha implicado el tamaño y el contorno del labrum como signo para distinguir entre la inestabilidad y el atrapamiento femoroacetabular. La hipertrofia del labrum es más compatible con la inestabilidad y un labrum normal puede orientar hacia atrapamiento femoroacetabular. Toda exploración de este tipo debe incluir cortes axiales, coronales y sagitales, puros y oblicuos. (10)

TOMAGRAFIA COMPUTARIZADA: el uso del TC puede ayudar a prevenir errores de planificación quirúrgica o para definir el área de resección en los casos de choque femoroacetabular que requieren una osteoplastia femoroacetabular. También nos puede ayudar a definir la anatomía de la articulación y el origen del atrapamiento óseo; anteversión o retroversión acetabular, anatomía de la unión cervicocefálica, localización de lesiones osteonecróticas y el grado de deterioro articular. (9,10)

TRATAMIENTO:

El tratamiento inicial y de fondo de la coxartrosis consiste en la administración de antiinflamatorios no esteroides, viscosuplementación, reducción ponderal, fisioterapia y rehabilitación, modificación de actividades habituales

La infiltración intrarticular de corticoides han demostrado escasa eficacia y riesgos potenciales considerables (aceleración del deterioro articular, infección).

El dolor incontrolable por los procedimientos anteriores y de intensidad tal que limite significativamente la función es la indicación principal para los procedimientos que:

- Conservan la articulación modificando sus relaciones (osteotomías)
 - Suprimen las superficies articulares mediante fusión (artrodesis), resección (operación de Girdlentrene) o sustitución de la articulación (artroplastia).
- a) Las osteotomías se basan en conseguir una mayor congruencia articular y el contacto entre las áreas articulares cubiertas de cartílago. Tienen su indicación principal en las formas secundarias a displasia congénita. Procuran alivio al dolor y retrasan solo temporalmente la evolución del proceso permitiendo “ganar tiempo” en pacientes más jóvenes con buena movilidad, que en cualquier caso necesitaran ulteriormente una operación más definitiva.
- b) La artrodesis consiste en la fusión de los extremos óseos articulares mediante la exposición, cruentación y fijación rígida de los mismos por diversos tipos de osteosíntesis (placas y tornillos, habitualmente). Su indicación principal es la afectación mono articular en un paciente joven y de ocupación compatible con la inmovilización coxofemoral.
- c) La resección de la cabeza y cuello femoral o pseudoartrosis de Girdlentrene se usa como medio para eliminar el dolor y mantener un cierto grado de movilidad en diversas artropatías coxofemorales, a expensas de alguna inestabilidad y acortamiento moderado.
- e) La artroplastia (ATC) elimina el dolor, mantiene la movilidad y suprime la deformidad articular en más del 90% de los pacientes. La artroplastia de cadera ha experimentado en los últimos años un gran progreso debido a una mejor técnica

quirúrgica, mejores cuidados postoperatorios y el desarrollo de la tecnología de los implantes. Por ello los esfuerzos se han centrado en el desarrollo de pares de fricción que produjeran menos liberación de partículas y menor reacción tisular.

El par de fricción de cerámica alumínica han demostrando excelente tolerancia del material y la escasa liberación de partículas. Los primeros diseños presentaron problemas como la fractura de la cerámica o lo aflojamientos protésicos relacionados con un inadecuado diseño, pero la mejora en la fabricación de la cerámica y el empleo de diseños correctos, ha mejorado enormemente los resultados. Entre las propiedades de la cerámica destacan su dureza, con escasa deformidad plástica, buen coeficiente de fricción, favorecido por su hidrofilia, que se traduce en menor liberación de partículas y menos posibilidades de osteolisis periprotésica. (11)

CONCLUSIONES:

El diagnóstico de la cadera dolorosa del adulto joven (15 - 55 años) inicial con el trípode: una detallada anamnesis, continuar con una buena exploración clínica y completarse con un estudio radiológico completo.

El tratamiento inicial consiste en la administración de antiinflamatorios no esteroides, viscosuplementación reducción ponderal, fisioterapia y rehabilitación, modificación de los hábitos y la evaluación continua con controles periódicos nos harán valorar la progresión de la misma hasta llegar a una resección, osteotomía o prótesis total o parcial y tomando muy en cuenta los nuevos material de pares de fricciones que determina el desgaste a largo plazo pues el par de fricción de cerámica alumínica han demostrando excelente tolerancia del material y la escasa liberación de partículas y menos posibilidades de osteolisis periprotésica; y por lo tanto mayor tiempo para revisiones protésica al futuro.

RECOMENDACIONES:

El manejo de cadera dolorosa es muy complejo, pues se puede llegar a diagnosticar desde una sinovitis hasta una coxartrosis por lo que un buen trípode: anamnesis, examen físico y exámenes complementarios nos dan un correcto y diagnóstico y por ende un tratamiento exitoso.

La coxartrosis una vez instaurada es inevitable; hay que tomar en cuenta la capacidad funcional, la clínica del paciente y no solo la edad; para agotar todos los recursos y tener como alternativa final la artroplastia.

Los resultados de prótesis de cadera son muy funcionales y requieren revisión periprotésica más consecutivas en paciente jóvenes y demandan de mayores complicaciones por lo que no deben ser indicaciones primarias. Las prótesis de cadera cerámica- cerámica son indicadas en pacientes jóvenes pues su desgaste y osteolisis acetabular es menor al ser comparadas con otros tipos de materiales.

BIBLIOGRAFIA:

1. *Magaly Alva L.,1 Margarita Duarte2 La Ultrasonografía en Cadera Dolorosa. Servicio de Reumatología, Depto. de Especialidades Médicas, Hospital*

- Nacional Edgardo Rebagliati Martins, ESSALUD. Lima, Perú. *Rev. chil. reumatol.* 2011; 27(3):108-11
2. Bierbaum B, Nairus J, Kuesis D y cols. *Ceramic-on- Ceramic Bearings in Total Hip Arthroplasty. Clin Orthop* 2002; 405:158-63
 3. Hannouche D. Hamadouche M, Nizard R y cols. *Ceramics in total hip replacement. Clin Orthop* 2005; 430:6271
 4. Boutin P, Blanquaert D. *Le frottement alumine-alumine en chirurgie de la hanche. 1205 arthroplasties totales. Rev Chir Orthop Reparatrice Appar Mot* 67:279–287, 1981.
 5. Huo MH, Parvizi J, Gilbert N. *What's new in total hip athroplasty. J Bone Joint Sur* 2006; 88A:2100-13
 6. Harris WH, Boston MD. *Traumatic arthritis of the hip of acetabular fractures: treatment by mold arthroplasty and end-result study using a new-method of result evaluation, J Bone Joint Surg* 1969; 51A:738-42
 7. 6. Engh C, Massin P, Suthers K. *Roengtgrafic assessment of the biologic fixation of porous surface femoral components. Clin Orthop* 1990; 205:107-28.
 8. Sedel L. *Evolution of alumina-alumina implants. Areview Clin Orthop* 2000; 379:48-54.
 9. Magaly Alva L., Margarita Duarte, *La Ultrasonografía en Cadera Dolorosa En nombre del Grupo de Ultrasonografía 1Servicio de Reumatología, Depto. de Especialidades Médicas, Hospital Nacional Edgardo Rebagliati Martins, .Hospital de Clínicas, Facultad de Ciencias Médicas. Rev. chil. reumatol.* 2011; 27(3):108-115
 10. Moss SG, Schweitzer ME, Jacobson JA, et al. *Hip joint fluid: detection and distribution at MR imaging and US with cadaveric correlation. Radiol* 1998; 208:43-48
 11. Villar González, Rubén Fernánadez, C. Perez, *El par cerámica-cerámica en la prótesis total de cadera. Resultados clínicos a 12 años. Complejo hospitalario de Ourense Vol. 42 - Nº 231 julio - septiembre 2007.*

ANEXOS:

FOTOGRAFIAS:

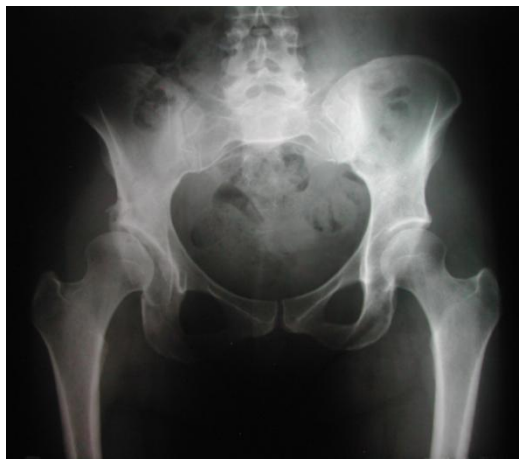

Fig. 1: Rx AP de pelvis: Coxartrosis de cadera derecha. Grado Tonnis II

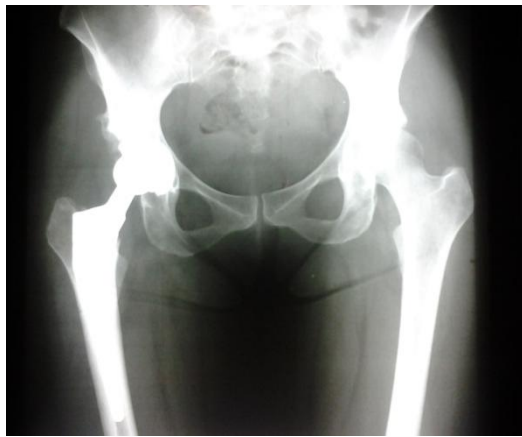

Fig 2: Artroplastia de cadera derecha post quirúrgico

PAGINA TITULAR

TITULO:

PROTESIS DE CADERA: NUEVOS MATERIALES, TIEMPO DE DESGASTE Y REINTERVENCIONES. A PROPOSITO DE UNA ARTROPLASTIA TOTAL CERAMICA - CERAMICA EN UN PACIENTE JOVEN.

**HIP ARTHROPLASTY: NEW MATERIALS, WEAR TIME AND
REINTERVENTIONS, IN PURPOSE OF A TOTAL ARTHROPLASTY CERAMIC
ON CERAMICA**

AUTORES:

4. Fernando Quinaluiza Cabezas. Médico Tratante del Hospital Eugenio Espejo.
5. Miguel Solis Araujo. Médico Postgradista de Traumatología del Hospital Carlos Andrade Marín del Quito – Ecuador
6. Regina Pacheco Yépez. Médico Postgradista de Traumatología del Hospital Eugenio Espejo del Ministerio de Salud Pública. Quito – Ecuador
7. César Garzón Collahuazo. Médico Postgradista de Traumatología del Hospital Eugenio Espejo del Ministerio de Salud Pública. Quito – Ecuador.

LUGAR DE TRABAJO:

HOSPITAL EUGENIO ESPEJO DEL MINISTERIO DE SALUD PÚBLICA.

CIUDAD: QUITO - ECUADOR

CORRESPONDENCIA: Hospital Eugenio Espejo. Quito – Ecuador Teléfonos: 022507935 Ext: 2646/ 0984421243 email: crgc86@hotmail.com

RECuento DE PALABRAS:990 palabras

FECHA DE ENVIO: 04 de DICIEMBRE del 2012

CORRECCION: 25 de ENERO del 2013

RESUMEN:

La artroplastia de cadera (ATC) ha experimentado en los últimos años un gran progreso debido a una mejor técnica quirúrgica, mejores cuidados postoperatorios y el desarrollo de la tecnología de los implantes. Gran parte del desarrollo tecnológico de los implantes, está ligado a la introducción de nuevos biomateriales. Las investigaciones de las dos últimas décadas han puesto de manifiesto que la liberación de partículas, especialmente de polietileno, es la causa de osteolisis periprotésica y de un alto porcentaje de aflojamientos protésicos. Por que se han desarrollo prótesis de pares de fricción del mismo material que produjeran menos liberación de partículas y menor reacción tisular, por lo que se presenta el caso de un paciente de 17 años en quien se colocó una prótesis total de cadera cerámica-cerámica.

Palabras/frases claves: prótesis de cadera, cerámica, osteolisis

ABSTRACT:

Hip arthroplasty (THA) has experienced in recent years great progress due to improved surgical techniques, better postoperative care and the development of implant technology. Much of the technological development of implants is linked to the introduction of new biomaterials. Investigations of the last two decades have shown that the release of particles, especially of polyethylene, is the cause of

periprosthetic osteolysis and a high percentage of prosthetic loosening. Why are developing prosthetic bearing surfaces of the same material producing less particle release and reduced tissue reaction, it presents a case of a 17 year old patient who was placed in a ceramic total hip-ceramics.

Key Words / phrases: artificial hip, ceramics, osteolysis

INTRODUCCION:

La artroplastia de cadera (ATC) ha experimentado en los últimos años un gran progreso debido a una mejor técnica quirúrgica, mejores cuidados postoperatorios y el desarrollo de la tecnología de los implantes. La expectativa de los pacientes ha pasado de quedar libre de dolor a conseguir también una movilidad y funcionalidad casi normal por un largo periodo de tiempo.

Gran parte del desarrollo tecnológico de los implantes, está ligado a la introducción de nuevos biomateriales. Las investigaciones de las dos últimas décadas han puesto de manifiesto que la liberación de partículas, especialmente de polietileno, es la causa de osteólisis periprotésica y de un alto porcentaje de aflojamientos protésicos (1). Por ello los esfuerzos se han centrado en el desarrollo de pares de fricción que produjeran menos liberación de partículas y menor reacción tisular.

Los cirujanos ortopédicos mantienen un profundo debate sobre los distintos pares de fricción como consecuencias de los descritos a largo plazo, o cuando se implantan la prótesis en pacientes jóvenes (2). El par de fricción de cerámica alumínica fue introducido en la prótesis de cadera por primera vez por Boutin en 1970 (3), demostrando la excelente tolerancia del material y la escasa liberación de partículas. Los primeros diseños presentaron problemas como la fractura de la cerámica o los aflojamientos protésicos relacionados con un inadecuado diseño, pero la mejora en la fabricación de la cerámica y el empleo de diseños correctos, ha mejorado enormemente los resultados. Entre las propiedades de la cerámica destacan su dureza, con escasa deformidad plástica, buen coeficiente de fricción, favorecido por su hidrofilia, que se traduce en menor liberación de partículas y menos posibilidades de osteólisis periprotésica (4). A continuación se describe el caso de un joven de 17 años en quien se diagnosticó de luxación posterior de cadera clasificada como Pipkin III y en quien se colocó una prótesis de cadera cerámica-cerámica.

CASO CLÍNICO

Paciente masculino de 17 años de edad, quien es llevado a la emergencia del Hospital Eugenio Espejo de la ciudad de Quito, por sufrir accidente de tránsito con impacto frontal y expulsión de motocicleta que ocasiona pérdida de conocimiento momentánea, impotencia funcional y deformación ósea de su cadera izquierda. Es valorado en emergencia y se evidencia al examen físico: glasgow de 14/15, normotenso, taquicárdico, con saturación de 90%, peso aproximado de 55 kg, talla: 164 cm, lesiones escoriativas en tórax, rostro y miembro inferior izquierdo, en cabeza presencia de escalpe de 4 cm a nivel frontociliar, cardiopulmonar y

abdominal sin lesiones, en región lumbar presenta equimosis y dolor a la palpación superficial, sensibilidad disminuida desde T4, fuerza y tono muscular de extremidades inferiores de 3/5, extremidades superiores conservadas.

En cadera izquierda se observa deformación ósea con miembro inferior en semiflexión, abducción, rotación externa y acortamiento aparente; neurovascular distal conservado y el resto de examen físico normal. Por lo se realizan exámenes complementarios.

La radiografía (Rx) en proyección antero posterior (AP) presenta incongruencia articular coxofemoral y trazo de fractura a nivel de cabeza de fémur izquierdos (*Imagen 1*); la tomografía axial computarizada (TAC) de pelvis confirmó fractura de cabeza femoral, por lo que se diagnostica de luxofractura posterior de cadera clasificada como Pipkln III.

Paciente fue hospitalizado e intervenido quirúrgicamente después de varios días de su lesión traumática y por su alto riesgo de necrosis de cabeza femoral, por el tiempo de evolución y por el mecanismo de lesión se decidió por el grupo de cadera realizar una artroplastia total de cadera cerámica-cerámica. (*Imagen 2*)

DISCUSION:

Las luxofracturas de la cabeza femoral no tienen como primera indicación la artroplastia de cadera y en especial en paciente jóvenes, pero en este caso por su alto riesgo de necrosis de cabeza femoral, por el tiempo de evolución y por el mecanismo de lesión se decidió realizar una artroplastia total de cadera.

Es conocido que una proporción mayor de pacientes jóvenes necesita una reintervención (revisión de prótesis) por desgaste del polietileno, con osteólisis acetabular o de ambos componentes. Los problemas de desgaste y lisis no son exclusivos de los implantes cementados, ocurren igualmente con implantes recubiertos de Hidroxiapatita, o con implantes de cubierta porosa (7-9).

En el estudio de Fernández (10,11) en el que se reemplaza la superficie de Polietileno por una superficie de carga de cerámica de alúmina sobre cerámica de alúmina. Los estudios en vivo mostraron que con una superficie de cerámica sobre cerámica, la producción de restos de desgaste disminuye drásticamente.

La alúmina tiene excelentes características para el desgaste cuando se desliza sobre otro componente del mismo material. Aunque el zirconio presenta algunas ventajas frente a la alúmina en cuanto a resistencia y desgaste, es necesario seguir mejorando las superficies de fricción debido a que cada día se opera gente más joven y posiblemente éste sea el reto del futuro entre alúmina y zirconio aprovechando las cualidades de cada compuesto. (12)

No cabe duda de que la alúmina es susceptible de fractura o desgaste si su encaje en los componentes metálicos es inadecuado o se calienta y enfría bruscamente. Los estudios actuales sugieren que un componente cotiloidéico con recubrimiento de Hidroxiapatita, puede proporcionar fijación estable durante al menos 12 años,

en un rango amplio de edades. El grupo de pacientes estudiado presentaba un estado funcional y de remodelado radiográfico muy buenos tras la intervención. No se observó ningún caso de rotura de la cerámica, ni en la cabeza femoral ni en el cótilo. (10,11, 13,14).

CONCLUSIONES:

Las prótesis de cadera cerámica- cerámica son indicadas en pacientes jóvenes pues su desgaste y osteolisis acetabular es menor al ser comparadas con otros tipos de materiales. La necrosis vascular de la cabeza femoral en este tipo de lesiones es inevitable; hay que agotar todos los recursos y tener como alternativa final la artroplastia. Los resultados de prótesis de cadera son muy funcionales y requieren revisión periprotésica a los 10 a 12 años pero que en paciente jóvenes son más consecutivas y demandan de mayores complicaciones y no deben ser indicaciones primarias.

BIBLIOGRAFIA:

1. Bierbaum B, Nairus J, Kuesis D y cols. Ceramic-on- Ceramic Bearings in Total Hip Arthroplasty. Clin Orthop 2002; 405:158-63.
2. Hannouche D, Hamadouche M, Nizard R y cols. Ceramics in total hip replacement. Clin Orthop 2005; 430:62-71
3. Boutin P, Blanquaert D. Le frottement alumine-alumine en chirurgie de la hanche. 1205 arthroplasties totales. Rev Chir Orthop Reparatrice Appar Mot 67:279–287, 1981.
4. Huo MH, Parvizi J, Gilbert N. What's new in total hip athroplasty. J Bone Joint Sur 2006; 88A:2100-13
5. Harris WH, Boston MD. Traumatic arthritis of the hip of acetabular fractures: treatment by mold arthroplasty and end-result study using a new-method of result evaluation, J Bone Joint Surg 1969; 51A:738-42
6. Engh C, Massin P, Suthers K. Roengtgrafic assesment of the biologic fixation of porous surface femoral components. Clin Orthop 1990; 205:107-28.
7. Sedel L. Evolution of alumina-alumina implants. A review Clin Orthop 2000; 379:48-54.
8. Hukkaren M, Corbett SA, Batten J et al. Aseptic loosening of total hip replacement, macrophage expression of inducible nitric oxide synthase and cyclo-oxygenase-2 together with paranitrene formation, as a possible mechanisme for early prosthesis failur J Bone Joint Surg 1997; 79B:467:74.
9. Sánchez Sotelo J., Munuera Martínez I. Artroplastia total de cadera primaria en adultos jóvenes. Rev Ortop Traumatol 1.999; 43:53-66.
10. Fernández Fiaren M, Gil-Mur FJ. Nuevos materiales en artroplastia total de cadera. Rev Ortop Traumatol 2003; 47:434-42.
11. Boutin P. Arthroplastie totale de hanche par prosthese in alumina frittee. Clin. Orthop 1992; 282: 64-72
12. Kaddick C, Pfaff HG. Wear study on the alumina-zirconia system en: Sedel L, William G: Rediability and longtem results of ceramics in orthopaedics. Stuttgart: George Thieme Verlang, 1.999, p. 93-8.

13. Vallet Reig M, Munuera L. Biomateriales: Aquí y Ahora. Madrid: Ed Dykinson, 2000, p. 85-96.
14. Mc- Laughlin JR, Lee KR. Total hip arthroplasty in young patients. 8- to 13-year results using an uncemented stem. Clin Orthop 2000; 373:153-63

ANEXOS:

FOTOGRAFIAS:

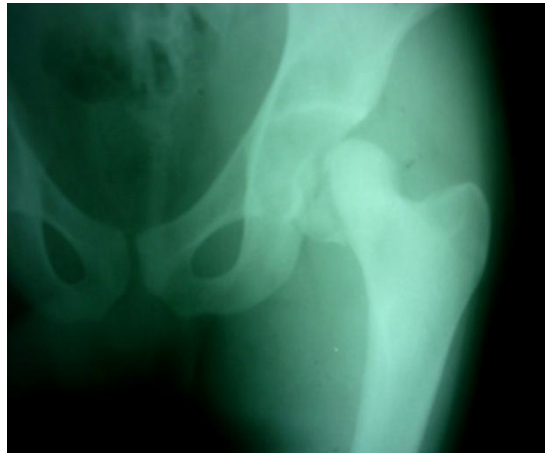

Imagen 1. Rx AP de cadera izquierda con Fractura de cabeza femoral

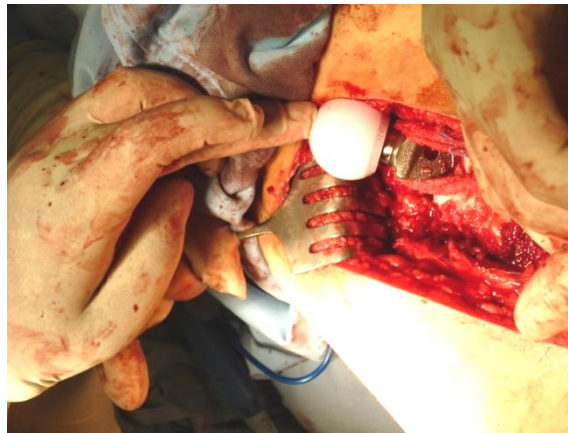


Imagen 2. Transquirúrgico en donde se coloca la prótesis de cabeza de cerámica y vástago femoral.