

CORRECCIÓN QUIRÚRGICA DE UN ANEURISMA DE AORTA ABDOMINAL ASOCIADO A RIÑÓN EN HERRADURA. REPORTE DE UN CASO Y REVISIÓN DE LITERATURA.

Dra. Verónica Rosero. Médica Residente del Postgrado de Cirugía Vascular
Universidad San Francisco de Quito – Hospital Carlos Andrade Marín.
Dr. Víctor Jaramillo. Médico Tratante del Servicio de Cirugía Vascular. Hospital
Carlos Andrade Marín

CORRESPONDENCIA:

Teléfono: 0983309141

Dirección de correo electrónico: verorosero@hotmail.com

Hospital Carlos Andrade Marín. Av. Universitaria y 18 de septiembre.

RESUMEN

El aneurisma de aorta abdominal es una de las enfermedades vasculares más frecuentes y con mayor mortalidad. Su asociación con riñón en herradura es infrecuente y se presenta como un desafío en Cirugía Vascular pues la cercanía del saco aneurismático con el istmo renal dificulta la técnica quirúrgica y el postoperatorio cursa con complicaciones renales frecuentes. La cirugía convencional así como los procedimientos endovasculares son técnicas aceptadas y su elección depende de la anatomía renal y de la experiencia del equipo quirúrgico.

Presentamos el caso de un varón de 62 años con aneurisma de aorta abdominal sintomático. Los estudios de imagen prequirúrgicos documentan un riñón en herradura. Se procedió a la corrección del aneurisma mediante cirugía abierta con abordaje transperitoneal colocando una prótesis aortobifemoral excluyendo el saco del aneurisma y preservando el istmo renal. En el postoperatorio el paciente se encuentra con una adecuada función renal y la prótesis vascular funcionando.

Palabras claves: aneurisma de aorta abdominal, riñón en herradura, abordaje transperitoneal

ABSTRACT

Abdominal aortic aneurysm is one of the most common vascular diseases with increased mortality rates. Repair of an abdominal aortic aneurysm associated to a horseshoe kidney is considered a challenge in vascular surgery due to the proximity of the renal isthmus and the aneurysm sac make the surgical technique more difficult and because it predisposes to renal postoperative complications. Open surgery and endovascular procedures are current accepted alternatives. The choice depends on the renal anatomy and the surgical team experience.

A 62-year-old male presents with a symptomatic aortic abdominal aneurysm. Preoperative imaging studies revealed a horseshoe kidney. We performed a transperitoneal open repair with an aortobifemoral graft, excluding the aneurysm sac and preserving the renal isthmus. No renal or vascular complications presented in the postoperative period.

Key words: Aortic abdominal aneurysm, horseshoe kidney, transperitoneal approach.

INTRODUCCIÓN

El aneurisma de aorta abdominal (AAA) es una de las patologías vasculares más frecuentes con una incidencia entre el 5 al 7% de la población mayor a 60 años en países desarrollados. Su mortalidad, también elevada, se ha estimado en alrededor de 9000 muertes relacionadas por año (1).

La definición de aneurisma aórtico es la dilatación de un segmento aórtico superior a 1,5 veces el tamaño normal del vaso. Sin embargo se considera indicativo de intervención quirúrgica cuando la dilatación supera 2,5 veces el diámetro normal, cuando presenta una tasa de crecimiento superior a 1 cm por año o cuando existen síntomas asociados (ruptura o inminencia de ruptura) (1).

La fisiopatología de la dilatación aneurismática es compleja y multifactorial. La degeneración aterosclerótica de la pared arterial, sumado a la predisposición genética y procesos locales inflamatorios suelen ser la causa etiológica más frecuente. En un porcentaje minoritario de casos se identifica una enfermedad del tejido conectivo como el síndrome de Ehlers-Danlos, el síndrome de Marfan o una enfermedad infecciosa como la sífilis terciaria o aortitis infecciosa (2).

La vigilancia de la evolución natural de los AAA indica que existe una continua dilatación a una tasa anual muy variable. El riesgo de ruptura se ha estimado de acuerdo con el tamaño de la dilatación aneurismática. De esta manera aquellos con diámetro entre 40-49 mm tiene un riesgo anual de ruptura del 1%; entre 50 – 59 mm el riesgo es de hasta el 11%; entre 60 – 69mm hasta el 22% y aquellos con diámetro superior a 70 mm tienen un riesgo de hasta 33% (3).

La ubicación del AAA en relación a las arterias renales es crucial para determinar el pronóstico y tipo de corrección. Así pues, los AAA infrarrenales, ubicación más frecuente, pueden extenderse distalmente a la bifurcación con las arterias ilíacas, tiene un pronóstico bueno y la corrección abierta o endovascular es factible. Por otro lado, los AAA suprarrenales o yuxtarenales pueden tener extensión proximal comprometiendo la emergencia de las arterias renales, mesentéricas e incluso del tronco celíaco, y provocando isquemia renal y/o mesentérica lo cual dificulta el abordaje quirúrgico abierto y otorga un pronóstico funcional y vital malo (1).

Los AAA pueden coexistir con alteraciones anatómicas renales. De ellas, la anomalía más frecuente es el riñón en herradura. Esta malformación tiene una incidencia de 0,25% en la población general (4,5) y está dada por la fusión de los polos renales, usualmente los inferiores, por un istmo de tejido parenquimatoso y fibroso displásico así como un desarrollo anómalo de la pelvis renal (4,6,7).

La concurrencia de AAA con riñón en herradura es rara, encontrándose 1 caso por cada 750 autopsias realizadas. (4,8). La primera cirugía de AAA asociado a riñón en herradura fue descrita en 1957 por Phelan. Años más tarde, Strossman publica una serie de 176 casos de esta condición seguidos hasta 1999, concluyendo que la colocación de un dispositivo intravascular es la técnica preferida si la anatomía del caso lo permite y mientras las arterias originadas en el saco no sean dominantes (4,8). Presentamos el caso de un AAA requiriente de corrección quirúrgica que cursó con un riñón en herradura.

CASO CLÍNICO

Un varón de 62 años, con historia de hipertensión arterial sistémica y enfermedad pulmonar obstructiva crónica, se presenta al servicio de emergencia con un cuadro de dolor abdominal mesogástrico irradiado hacia la espalda con una duración de 8 días pero intensificado en las 24 horas previas a su atención. Fue atendido inicialmente en un centro de menor complejidad donde realizaron ultrasonido abdominal identificando un AAA lo cual motivó su referencia.

A la evaluación clínica se destaca cifras tensionales en 160/100, el resto de constantes vitales se encuentran dentro de rangos normales. El examen palpatorio y auscultatorio cardiopulmonar es normal. El abdomen se muestra distendido, difícilmente depresible, doloroso a la palpación en mesogastrio e hipogastrio. Se aprecia a este nivel una masa pulsátil. Los pulsos distales se encuentran conservados en todos los niveles.

Bajo la sospecha de un AAA accidentado se inició control tensional a base de beta bloqueador y se realizó de manera emergente una angiotomografía confirmando la presencia de un aneurisma aórtico abdominal DeBakey tipo III Sanford B de ubicación infrarrenal de 10 cm de diámetro y 7 cm de longitud, asociado a la presencia de riñón en herradura tipo I según la clasificación de Eisendrath y que se ubica por delante del cuerpo del aneurisma(figura1)

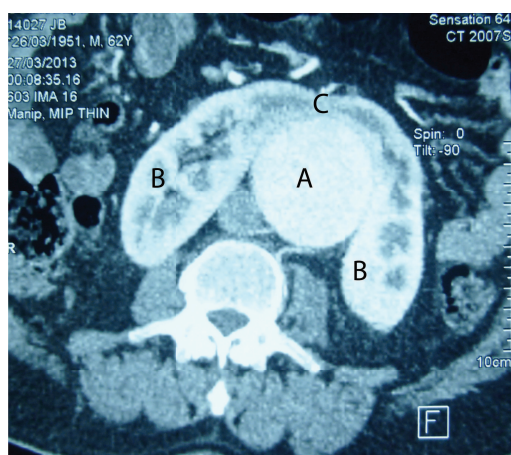


Figura 1: Angiotomografía abdominal. Corte axial que permite ver el riñón en herradura y su relación con el aneurisma de aorta abdominal. A: Aneurisma de aorta abdominal. B Riñón en herradura C: Istmo renal.

Se procedió a realizar emergentemente la reparación del AAA mediante cirugía abierta con abordaje transperitoneal para mejor exposición del istmo renal (figura 2). Debido a la dificultad técnica dada por la relación anatómica entre el aneurisma y el istmo renal se realizó la exclusión del aneurisma y colocación de la prótesis aortobifemoral. No se resecó el istmo renal y no hubo arterias renales accesorias.

El paciente cursó un trans y postoperatorio sin complicaciones relacionadas con el procedimiento manteniendo normofunción de la prótesis y función renal preservada.

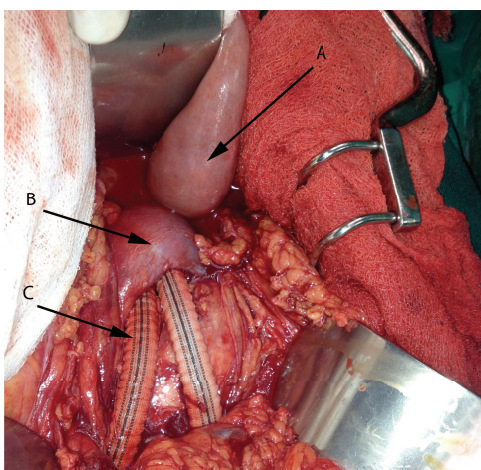


Figura 2: Imagen del transoperatorio. Se visualiza la prótesis aortobifemoral implantada posterior al istmo renal. A: un asa de intestino que permite ratificar el abordaje transperitoneal realizado. B: Istmo renal. C: Prótesis aortobifemoral implantada.

DISCUSIÓN

La corrección quirúrgica de un AAA es técnicamente compleja cuando coexiste con un riñón en herradura debido a que el istmo suele ubicarse en la cara anterior del aneurisma y debido a la existencia de arterias renales accesorias y uréteres aberrantes (4).

La coexistencia de AAA y riñón en herradura no contraindica el tratamiento quirúrgico del aneurisma mediante la colocación de una prótesis vascular, no obstante las lesiones concomitantes deben ser descubiertas y estudiadas (8), por lo que es necesario realizar un meticuloso estudio preoperatorio y planificación quirúrgica. Existen algunas clasificaciones sobre el aporte arterial de riñón en herradura como la clasificación de Papin, Crawford y la de Eisendrath, siendo esta última la más utilizada (5,7,9) (Figura 3).

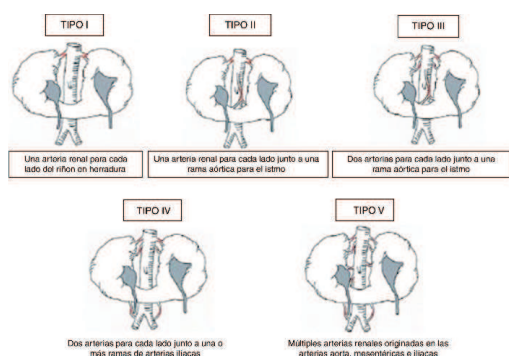


Figura 3: Clasificación de Eisendrath tomada de Merino B. *Angiología*. 2012 (7).

Varios instrumentos diagnósticos pueden ser usados en la identificación tanto del AAA como del riñón en herradura. La angiotomografía computada permite identificar la malformación renal con una sensibilidad del 95% (10) y permite caracterizar las relaciones anatómicas entre el riñón, sus vasos y el AAA. La urografía tiene un 88% de sensibilidad y permite evaluar la anatomía del tracto urinario. Otros métodos diagnósticos como la angiografía convencional o el ultrasonido tienen baja sensibilidad y especificidad en la identificación de esta anomalía por cuanto son utilizados en centros que no cuentan con tomografía computada (11)

En centros de alta complejidad la angiotomografía 3D ha permitido una definición de las arterias renales accesorias mucho más precisa. Lamentablemente este estudio tiene una asequibilidad limitada en centros de baja complejidad (12).

La decisión en cuanto al manejo del AAA debe ser individualizada. Se recomienda en los tipos I y II con anatomía favorable y función renal conservada el tratamiento endovascular, en III y IV la decisión del manejo deberá ser tomada por el equipo del centro pues no se ha visto diferencias entre la cirugía abierta y la corrección endovascular; y en el tipo V se recomienda cirugía abierta (13, 14)

Los tipos de abordaje quirúrgico se describen a continuación:

El abordaje transperitoneal por laparotomía permite un mejor acceso y exposición de los riñones, los uréteres, el aneurisma y el istmo, pero es más dificultoso para la reimplantación de las arterias renales aberrantes, esta vía se recomienda en caso de ruptura del aneurisma.(13,15).

Actualmente se opta por conservar el istmo renal pues complicaciones como isquemia renal, infección de la prótesis por fuga de orina o hematomas significativos afectan directamente la sobrevida del paciente (10,12,15)

El abordaje retroperitoneal a través de una incisión parietocólica se prefiere en los casos electivos pues permite exponer adecuadamente la vasculatura accesorias sin necesidad de sección del istmo (7,11,16). La isquemia renal se presenta con frecuencia cuando se ligan las arterias renales que van hacia el istmo renal, por lo que recomienda mantener aquellas con un diámetro superior a 2mm. (13)

El abordaje percutáneo con las nuevas técnicas endovasculares se muestran como una alternativa interesante en los centros con experiencia y en aquellos pacientes cuya anatomía lo permita y tenga una función renal adecuada (6)

El menor tiempo quirúrgico, la mínima invasividad y la recuperación pronta son factores que han motivado la realización e investigación de las técnicas endovasculares desde sus primeros pasos en 1991 hasta la actualidad (14, 17)

La oclusión de arterias renales accesorias y la consecuente afectación en la función renal así como las endofugas son las complicaciones más frecuentes de esta técnica (6,9,11)

Varias series pequeñas han evaluado la efectividad y seguridad de la reparación aórtica endovascular, una de ellas, de 24 pacientes con AAA y malformación renal, no evidenció un incremento en las complicaciones renales ni exacerbación de la HTA (17,18.). Otras series han evaluado el impacto de la oclusión de las arterias renales accesorias durante la impactación de la prótesis endovascular evidenciando incremento en la tasa de infartos renales pero sin incremento significativo de las alteraciones en la función renal (14,19). Con estos resultados se concluye que la oclusión de arterias renales accesorias con diámetro inferior a 3 mm y con función renal prequirúrgica normal no tendrá un impacto significativo sobre la función renal (20).

En el caso de nuestro paciente, la planificación quirúrgica se realizó en base a la angiotomografía lo cual permitió identificar la malformación renal. A pesar de tratarse de un riñón en herradura tipo I, se decidió realizar una cirugía abierta con abordaje transperitoneal dada la experiencia de nuestro equipo quirúrgico.

El procedimiento, si bien técnicamente complejo, cursó sin complicaciones, se logró la reparación del AAA preservando el istmo renal.

CONCLUSIÓN

La reparación de un aneurisma de aorta abdominal en presencia de riñón en herradura es técnicamente complejo y se ve complicado por alteraciones en la función renal en el postoperatorio.

Si bien infrecuente, es importante tener en mente esta asociación y realizar una prolija evaluación prequirúrgica con métodos de imagen.

No hay un consenso sobre la mejor vía para la reparación del AAA. El abordaje transperitoneal presenta beneficios sobre los otros abordajes cuando existe ruptura o inminencia de ruptura del aneurisma. Las técnicas de reparación endovascular se encuentran en desarrollo y muestran resultados prometedores.

La experiencia del equipo quirúrgico y la anatomía renal deberán ser considerados para la toma de decisiones en estos casos.

BIBLIOGRAFÍA

1. Walker T, Kalva P, Yedula K, Wicky S, Kundu S y cols. Clinical Practice Guidelines for Endovascular Abdominal Aortic Aneurysm Repair: Written by the Standards of Practice Committee for the Society of Interventional Radiology and Endorsed by the Cardiovascular and Interventional Radiological Society of Europe and the Canadian Interventional Radiology Association. *J Vasc Interv Radiol* 2010; 21:1632-1655.
2. Arko F, Smith S, Zarins C. Repair of Infrarenal Abdominal Aortic Aneurysms. *WebMD ACS Surgery: Principles and practice* 2007; 6:1-12.
3. Moll F, Powell J, Fraedrich G, Verzini F, Haulon S, Waltham M, Van Herwaarden J y cols. Management of Abdominal Aortic Aneurysms Clinical Practice Guidelines of the European Society for Vascular Surgery. *Eur J Vasc Endovasc Surg* 2011;41(1):S1-S58.
4. Martínez-Mira C, Del Barrio-Fernández M, Fernández-Samos R, Zarco-Castillo J. Aneurisma de aorta abdominal asociado a riñón en herradura. Tratamiento endovascular. *Angiología*. 2009;61:153-158
5. Ruiz de la Illa N, Reyes Vega M, Lacasa Viscasillas I, Iriarte Soldevilla I, Unda Urzaiz M. Aneurisma de aorta abdominal infrarrenal en asociación con riñón en herradura: aportación de un caso. *Actas urol esp*. 2009;33(10): 1141-1144.
6. Rodríguez Palomo D. Riñón en herradura asociado a variantes anatómicas. *Medicina Legal de Costa Rica* 2009;26(1):73-80.
7. Portilla Flores V, Gómez Trejo C, González Tejeda V, Bazán Borges A, González González A, Gracida Mancilla N. Riñón en herradura como hallazgo en procuración de órganos de fuente cadavérica: Reporte de un caso y revisión de la literatura *Rev Hosp Jua Mex* 2005;72(2):75-78.
8. Merino Díaz B, San Norberto García E, Martín Pedrosa J, Revilla Calavia A, Núñez Miguel E, Vaquero Puerta C. Tratamiento endovascular de aneurisma de aorta abdominal asociado a riñón en herradura: a propósito de dos casos y revisión de la literatura. *Angiología* 2012;64(2):84-91..
9. Garcidueñas-Briceño C, Bobadilla-Flores N. Aneurisma de aorta abdominal roto asociado con riñón en herradura: presentación de caso y revisión de la literatura. *Rev Mex Angiol* 2012;40(2): 68-71.
10. Conca Baenas M, Morán Pascual E, Budía Alba A, López Acón J y Jiménez Cruz J. Tumor renal en riñón en herradura asociado a aneurisma de aorta abdominal, a propósito de un caso. *Rev Int Grup Invest Oncol* 2012; 1(1):29-31.
11. Consejo de salubridad general. Diagnóstico y Tratamiento de Aneurisma Aórtico Abdominal Infrarrenal. México 2010;1:1-64.

12. Makita S, Yoshizaki T, Tabuchi N. A case of aortic abdominal aneurism with horseshoe kidney. *Ann Thorac Cardiovasc Surg* 2009; 15:129-132.
13. Canova G, Masini R, Santoro E, Bartolomeo S, Martini C, Becchi G. Surgical Treatment of Abdominal Aortic Aneurysm in Association with Horseshoe Kidney. *Tex Heart Inst J* 1998; 25:206-210.
14. Saadi E, Dussin L, Moura L, Zago A. Endovascular repair of an abdominal aortic aneurysm in a patient with horseshoe kidney: a case report. *Rev Bras Cir Cardiovasc* 2008; 23(3): 425-428.
15. Radermecker M, Van Damme H, Kerzmann A, Creemers R, and Limet R. Association of abdominal aortic aneurysm, horseshoe kidneys and left-sided inferior vena cava: Report of two cases. *J Vasc Surg* 2008; 47:645-648.
16. Renzulli J, Borromeo J, Barkhordarian S, Sumpio B. Abdominal aortic aneurysm in association with a congenital pelvic horseshoe kidney: sentinel report and technical consideration. *Vascular Medicine* 2003; 8:197–199.
17. Lee A, Rubin G, Arko F, Hill B, Zarins C. Endovascular Stent Graft Repair of an Infrarenal Abdominal Aortic Aneurysm With a Horseshoe Kidney. *Circulation* 2001; 103:2126-2127.
18. Tan T and Farber A. Percutaneous Endovascular Repair of Abdominal Aortic Aneurysm with Coexisting Horseshoe Kidney: Technical Aspects and Review of the Literature. *Int J Angiol* 2011; 20:247–250.
19. Toursarkissian B, Mejia A, Wholey M, Lawler M, Thompson I, Sykes M. Endovascular AAA Repair in a Patient With a Horseshoe Kidney and an Isthmus Mass. *Endovasc Ther.* 2001; 8:604–608.
20. Ruppert V, Umscheid T, Rieger J, Schmedt C, Mussack T, Steckmeier B y cols. Endovascular aneurysm repair: Treatment of choice for abdominal aortic aneurysm coincident with horseshoe kidney? Three case reports and review of literature. *J Vasc Surg* 2004; 40:367-70.