

UNIVERSIDAD SAN FRANCISCO DE QUITO

Colegio de Ciencias de la Salud

**Presentación de caso para educación médica: Accidente isquémico
transitorio y mixoma en paciente de 94 años**

María Bernarda Requena López

Jorge Gabela, Dr. Director de Trabajo de Titulación

**Trabajo de Titulación presentado como requisito para la obtención de título de
Médico**

Quito, Diciembre de 2014

Universidad San Francisco de Quito

Colegio de Ciencias de la Salud

HOJA DE APROBACIÓN DE TRABAJO DE TITULACIÓN

**Presentación de caso para educación médica: Accidente isquémico transitorio y
mixoma en paciente de 94 años**

María Bernarda Requena López

Jorge Gabela, Dr.
Director Trabajo de Titulación

Iván Palacios, Dr.
Miembro del Comité de Trabajo de Titulación

Hernán Quevedo, Dr.
Miembro del Comité de Trabajo de Titulación

Michelle Grunauer, MD, MSc, PhD
Decana de Escuela de Medicina
Colegio de Ciencias de la Salud

Quito, diciembre de 2014

© DERECHOS DE AUTOR

Por medio del presente documento certifico que he leído la Política de Propiedad

Intelectual de la Universidad San Francisco de Quito y estoy de acuerdo con su contenido por lo que los derechos de propiedad intelectual del presente trabajo de investigación quedan sujetos a lo dispuesto en la Política. Asimismo, autorizo a la USFQ para que realice la digitalización y publicación de este trabajo de investigación en el repositorio virtual, de conformidad a lo dispuesto en el Art.144 de la Ley Orgánica de Educación Superior.

Firma:

Nombre: María Bernarda Requena López

C. I.: 1712084035

Fecha: Quito, diciembre del 2014

Resumen

Los accidentes cerebrovasculares constituyen una causa frecuente de consulta en el servicio de Emergencias y se deben manejar con celeridad y eficiencia.

Las defunciones por accidente cerebrovascular constituyen la tercera causa de muerte en el Ecuador en el año 2011 (INEC, 2011). El accidente isquémico transitorio representa una clase de evento cerebrovascular que remite espontáneamente pero puede constituir el pródromo de una isquemia cerebral establecida. En este caso también se presenta como causa de isquemia cerebral transitoria un tumor primario cardíaco, el mixoma. Los tumores primarios cardíacos constituyen una causa poco frecuente de accidente isquémico transitorio, sin embargo, se necesita tenerlos en cuenta en la determinación de las causas de accidente cerebral isquémico, pues el mixoma, por su capacidad de generar embolismo, puede llevar a una muerte súbita en hasta 15% de los casos (Swartz, 2003). Se estudiarán estas afecciones en este trabajo, con el ejemplo de una paciente adulta mayor que se presenta con un cuadro de accidente isquémico transitorio. Se detallará el proceso diagnóstico que debe seguirse y la fisiopatología de los eventos cerebrovasculares y sus causas. Se propondrán algoritmos de tratamiento en base a la evidencia disponible y se detallarán los planes de rehabilitación y seguimiento de los pacientes con accidentes isquémicos.

Abstract

Stroke is a common cause of consultation in the ED and should be handled rapidly and efficiently.

Stroke was the third leading cause of death in Ecuador in 2011 (INEC, 2011). Ischemic stroke is a self-limiting cerebrovascular event but may be prodromal of established cerebral ischemia. In the clinical case presented, we analyze a cause of transient ischemic attack, the myxoma, a primary cardiac tumor. Primary cardiac tumors are a rare cause of transient ischemic attack, however, we have to take them into account in determining the causes of ischemic stroke, as myxoma's embolisms can lead to sudden death up to 15 % of cases (Swartz, 2003). These disorders will be studied in this work, with the example of an elderly patient who presents with symptoms of transient ischemic attack. The diagnostic process to be followed and the pathophysiology of cerebrovascular events and their causes will be detailed. Processing algorithms are proposed based on available evidence. Rehabilitation plans and monitoring of patients with ischemic stroke are also detailed.

Tabla de Contenidos

Resumen	5
Abstract	6
Audiencia y objetivos	10
I. Historia Clínica y Examen Físico	11
II. Análisis	13
A) Aproximación a la historia clínica	13
B) Aproximación al examen físico	17
III. Lista de Problemas	18
IV. Diagnóstico diferencial	18
A. Accidente Isquémico (80% de casos)	21
1) Por aterotrombosis en arterias de gran calibre, el trombo es formado in situ (15% de los casos)	24
2) Enfermedad de pequeños vasos o, infarto lacunar (26% de los casos)	29
3) Por embolia (18% de los casos)	32
4) Hipoperfusión sistémica	39
5) Otras patologías (1% de los casos)	41
B. Accidente hemorrágico: en 20% de los casos	49
1) Hemorragia intracerebral	49
2) Hemorragia subaracnoidea	51
V. Trabajo diagnóstico	55
A. Pacientes con clínica de AIT	55
B. Pacientes en los que se sospecha de ECV	62
C. Exámenes solicitados para la paciente	63
VI. Tratamiento	72
A. Tratamiento del paciente en el que se sospecha ECV isquémico	72
B. Terapia antitrombótica para pacientes que no recibieron trombólisis o pacientes que presentan cuadro de AIT	76
VII. Complicaciones y pronóstico:	83
Anexos	85
Referencias bibliográficas	87

Lista de figuras:

Imágenes:

IMAGEN 1: CIRCULACIÓN ARTERIAL OFTÁLMICA (WILLIAMS, 2005)	14
IMAGEN 2.- ACCIDENTE CEREBROVASCULAR EN FUNCIÓN DE LA EDAD (HIRTZ, 2007)	16
IMAGEN 3.- TASA DE MORTALIDAD POR ACCIDENTE CEREBROVASCULAR. (KIM, 2011).....	20
IMAGEN 4.-ZONA DE PENUMBRA Y RESPUESTA CON Y SIN REPERFUSIÓN VASCULAR. (VAN DER WORP, 2007)	22
IMAGEN 5.- DENSIDAD DE PROBABILIDAD EN FUNCIÓN DE DURACIÓN DE LOS SÍNTOMAS PARA EVENTOS CEREBROVASCULARES TRANSITORIOS CON Y SIN ISQUEMIA DEMOSTRADA POR IRM EN SECUENCIA DE DIFUSIÓN. (KOROSHETZ, 2005).....	23
IMAGEN 6.- CIRCULACIÓN ARTERIAL CEREBRAL (UFLACKER, 2006)	25
IMAGEN 7.- POLÍGONO DE WILLIS, UNIÓN DE LA CIRCULACIÓN ANTERIOR Y POSTERIOR. (NETTER, 2007)	26
IMAGEN 8.- FORMACIÓN DE LA PLACA DE ATEROMA (KUMAR ET AL, 2009)	27
IMAGEN 9.- VÍAS MOTORAS Y SENSITIVAS QUE ATRAVIESAN LA CÁPSULA INTERNA CON REPRESENTACIÓN DEL HOMÚNCULO. (NETTER, 2007).....	31
IMAGEN 10.- LIPOHALINOSIS. SE NOTA UN VASO ASIMÉTRICO CON FIBROSIS FOCAL (ASTERISCO) E INFILTRACIÓN DE CÉLULAS ESPUMOSAS. (ALISTAIR, 2000).....	32
IMAGEN 11.- TROMBO EN AURÍCULA IZQUIERDA (HESSE, 2006)	33
IMAGEN 12.- FIBRILACIÓN AURICULAR (GUTIÉRREZ, 2011).....	34
IMAGEN 13.- FLUTTER AURICULAR, CIRCUITO. (BOYER, 2005)	35
IMAGEN 14.- FLUTTER AURICULAR TÍPICO. (GARCÍA-COSÍO 2012).....	36
IMAGEN 15.-“SMOKE-LIKE ECHO” EN AURÍCULA IZQUIERDA. (WINCHESTER, 2013)	38
IMAGEN 16.- HEBRAS FILAMENTOSAS O STRANDS EN ECOCARDIOGRAFÍA CARDIACA. (TICE, 2006)	38
IMAGEN 17.- A: INFARTO WATERSHED ANTERIOR, CORTICAL. B: INFARTO WATERSHED INTERNO. (MOMJIAN-MAYOR, 2005)	40
IMAGEN 18.- DISECCIÓN DE CARÓTIDA INTERNA IZQUIERDA POR ANGIORM (HERNÁNDEZ CALER, 2012, KASSAB 2014).....	41
IMAGEN 19.- SÍNDROME DE MOYAMOYA. ANGIOGRAFÍA (SCOTT, 2009).....	42
IMAGEN 20.- ASOCIACIÓN DE COAGULOPATÍAS CON ECV (MOSTER,2003)	43
IMAGEN 21.- TERRITORIOS VASCULARES CEREBRALES (LONGO, 1994, 2012).....	48
IMAGEN 22.- CLASIFICACIÓN DEL ACCIDENTE HEMORRÁGICO (ARMOIX, 2002; FLAHERTY 2005).....	49
IMAGEN 23.- CURSO CLÍNICO DE LA HEMORRAGIA INTRAPARENQUIMATOSA. (RUNCHEY, 2010).....	50
IMAGEN 24.- RIESGO DE EVENTOS VASCULARES ANUAL, MORTALIDAD Y ECV LUEGO DE UN AIT. (VAN WIJK, 2005).....	55
IMAGEN 25.- HEMIPARESIA FACIAL (LEDoux, 2013)	55
IMAGEN 26.- PRECISIÓN EN EL DIAGNÓSTICO DE ECV CON LAS HERRAMIENTAS FAST Y ROSIER (FOTHERGILL, 2013).....	57
IMAGEN 27.- RIESGO ASOCIADO AL PUNTAJE ABCD ² (DAVIS, 2012).....	58
IMAGEN 28.- ELECTROCARDIOGRAMA	66
IMAGEN 29.- RADIOGRAFÍA DE TÓRAX PA	67
IMAGEN 30.- TOMOGRAFÍA SIMPLE DE CRÁNEO. ZONA NARANJA: ENFERMEDAD DE PEQUEÑOS VASOS	68
IMAGEN 31.- ECOCARDIOGRAMA TRANSESOFÁGICO	69
IMAGEN 32.- SECUENCIA T2. INFARTOS LACUNARES MÚLTIPLES (FLECHAS AZULES), INFARTO AGUDO (FLECHA ROJA).....	71
IMAGEN 33.- TRATAMIENTO DE ISQUEMIA CEREBRAL (LONGO ET AL., 2012)	76
IMAGEN 34.- RECOMENDACIONES PARA TRATAMIENTO DE AIT (BRENT SIMMONS, 2012)	80
IMAGEN 35.- ESCALAS CHADS2 Y CHADS2-VASC CON RIESGO DE ECV. (FRIBERG, 2012).....	81
IMAGEN 36.- MANEJO DE LA FIBRILACIÓN AURICULAR (BRENT SIMMONS, 2012).....	82

Tablas:

TABLA 1 .-FACTORES DE RIESGO PARA EVENTO CEREBROVASCULAR (O'DONNELL ET AL., 2010).....	16
TABLA 2.- DIAGNÓSTICO DIFERENCIAL GENERAL (JAUCH ET AL., 2014).....	20
TABLA 3.- TIEMPO DE ISQUEMIA Y PÉRDIDA NEURONAL (SAVER, 2006)	21
TABLA 4.- CRITERIOS DE JONES PARA FIEBRE REUMÁTICA (SÁNCHEZ,2009)	36
TABLA 5.- SÍNTOMAS DE ACCIDENTE ISQUÉMICO TRANSITORIO Y TERRITORIO VASCULAR INVOLUCRADO (CAPLAN, 2012)	46
TABLA 6.- REGLA SCAN PARA EL DIAGNÓSTICO DE HEMORRAGIA INTRACEREBRAL CON CUADRO DE AIT (LOVELOCK, 2010)	51
TABLA 7.- CLASIFICACIÓN DE HUNT Y HESS PARA SEVERIDAD HEMORRAGIA SUBARACNOIDEA. (HUNT, HESS, 1968).....	52
TABLA 8.- RESUMEN DE CUADRO CLÍNICO EN LOS EVENTOS CEREBROVASCULARES SEGÚN ETIOLOGÍA (CAPLAN, 2013)	54
TABLA 9. - ROSIER (RECOGNITION OF STROKE IN THE EMERGENCY ROOM). (NICE, 2008)	56
TABLA 10.- SCORE ABCD2 DE RIESGO DE INFARTO CEREBRAL. (JOHNSTON, 2007)	58
TABLA 11.- CONTRAINDICACIONES POTENCIALES PARA REALIZAR RESONANCIA MAGNÉTICA (DILL, 2008)....	60
TABLA 12.- RESULTADOS DE LABORATORIO	65
TABLA 13.- MANEJO DE LA PRESIÓN ARTERIAL EN EL ECV ISQUÉMICO (JAUCH, 2013)	73
TABLA 14.- CRITERIOS DE INCLUSIÓN Y EXCLUSIÓN PARA RECIBIR TRATAMIENTO CON rTPA SI SE PRESENTA DENTRO DE LAS 3HORAS (JAUCH, 2013)	74
TABLA 15.- CRITERIOS DE INCLUSIÓN Y EXCLUSIÓN ADICIONALES PARA RECIBIR TRATAMIENTO CON rTPA SI SE PRESENTA DENTRO DE LAS 3-4.5 HORAS DE INICIO DE LOS SÍNTOMAS (JAUCH, 2013)	74
TABLA 16.- ADMINISTRACIÓN INTRAVENOSA DE rTPA (ALTEPLASA). (JAUCH, 2013).....	74
TABLA 17.- 8 D'S DE LA CADENA DE SUPERVIVENCIA EN ECV (JAUCH, 2014)	75
TABLA 18.- RECOMENDACIONES DE EJERCICIO FÍSICO PARA PACIENTES POST-ECV DE AHA/ASA [NIVEL DE EVIDENCIA A]. (BILINGER, 2014)	80
TABLA 19.- COMPLICACIONES COMUNES LUEGO DE UN ECV EN PORCENTAJE DE COMPLICACIONES (LANGHORNE, 2000)	83
TABLA 20.- COMPLICACIONES POTENCIALMENTE SERIAS DE ECV EN PORCENTAJE DE PACIENTES (JOHNSTON, 1998).....	84

Audiencia y objetivos

Audiencia: Estudiantes de medicina a partir de tercer año de la carrera.

Objetivo general: Luego de analizar el presente caso interactivo, el estudiante debe poder reforzar o aumentar sus conocimientos en medicina clínica y poder aplicarlos al cuidado de los pacientes.

Objetivos de aprendizaje específicos: Al terminar el estudio de este caso, los estudiantes deberán:

- Diferenciar las causas de accidente isquémico transitorio e infarto cerebral
- Conocer los tipos de tumores cardíacos.
- Proporcionar el manejo adecuado para accidente isquémico transitorio e infarto cerebral
- Determinar la conducta frente al tumor cardíaco más frecuente, el mixoma.
- Conocer el pronóstico de pacientes que sufren un accidente isquémico transitorio
- Conocer el pronóstico de pacientes con mixoma.

I. Historia Clínica y Examen Físico

Días de hospitalización: 9 (del 19-06-2014 al 27-06-2014)

Paciente femenina de 94 años, viuda, nacida y residente en Quito.

Motivo de consulta: Dificultad para hablar, babeo y desviación de la comisura labial transitorias.

Enfermedad actual: Paciente se presenta en la emergencia. Hija describe que su madre hace 40 minutos, mientras se encontraba cenando, muestra cuadro súbito de dificultad para hablar, babeo y desviación de la comisura labial hacia la derecha que tiene una duración de 30 minutos y que remite espontáneamente.

Al momento de la entrevista, la paciente no presenta ningún síntoma y se expresa normalmente. No refiere pérdida de consciencia, cefalea, náusea, vómito, pérdida de sensibilidad ni debilidad muscular.

Antecedentes personales:

- Clínicos: Paciente refiere que hace 2 años presentó cuadro similar, con desviación de la comisura labial hacia el mismo lado, sialorrea y disartria que duró aproximadamente 15 minutos y remitió espontáneamente, fue catalogado como accidente isquémico transitorio. No tuvo episodios de amaurosis fugaz. No se investigó la causa. Fue dada de alta con atorvastatina 80 mg QD, aspirina 100mg QD, clopidogrel 75 mg QD, medicación que toma hasta la actualidad.

Además presenta:

-Hipertensión arterial diagnosticada hace 3 meses en tratamiento que no recuerda.

-Fibrilación auricular diagnosticada hace 2 años, sin tratamiento actual.

-Artrosis de rodillas diagnosticada hace 10 años: Toma naproxeno 500 mg QD y paracetamol 1 g TID.

- Quirúrgicos: Cirugía de Catarata en ojo izquierdo hace 5 años.

Hábitos:

- Nunca ha fumado.
- Alcohol ocasional, última vez hace 10 años.
- Nunca ha usado drogas.

Antecedentes familiares: Madre tuvo diabetes Mellitus tipo II.

Examen físico:

Se encuentra hipertensa con presión arterial de 160/100, frecuencia cardiaca de 67 latidos por minuto, temperatura de 36.6°C, saturación de oxígeno de 92%, escala de Glasgow 15/15.

En lo neurológico: Paciente consciente, orientada en tres esferas. Función cognitiva adecuada: MMSE (Mini Mental State Examination) 27/30. Presenta pares craneales conservados. Coordinación, fuerza muscular 5/5, sensibilidad y reflejos osteotendinosos normales en 4 miembros. Marcha normal con ayuda de bastón. No hay signos meníngeos.

En el examen oftalmológico: Pupilas isocóricas, normorreactivas a la luz. Fondo de ojo normal.

En el cuello no se encuentran adenopatías ni soplos, no se evidencia ingurgitación yugular.

En el examen cardiopulmonar, se encuentra un tórax simétrico, expansible. El choque de punta se halla en el 5to espacio intercostal sobre la línea medio claviclar izquierda. En la auscultación cardíaca, no se encuentran soplos, ni ruidos añadidos. En la auscultación pulmonar: los pulmones están bien ventilados, el murmullo vesicular está presente.

El abdomen es suave depresible, no doloroso, los ruidos hidro-aéreos están presentes. No se palpan visceromegalias.

En las extremidades, los pulsos son simétricos pero irregulares, hay simetría y no hay edemas.

II. Análisis

Paciente femenina, adulta mayor, con antecedente de evento isquémico transitorio hace 2 años, fibrilación auricular no tratada e hipertensión arterial mal controlada, que presenta un cuadro súbito transitorio de disartria, sialorrea, desviación de la comisura labial derecha.

A) Aproximación a la historia clínica

Se debe analizar el cuadro clínico en relación al déficit transitorio: (Kumar, 2012)

1. ¿Cómo se define la disartria?

Son perturbaciones del habla causadas por parálisis, debilidad o incoordinación de la musculatura del habla de origen neurológico que ocasiona trastorno motor sobre la respiración, fonación, resonancia, articulación de la palabra y prosodia. (Darley, 1992)

2. ¿Ha tenido episodios previos?

Sí, hace 2 años.

3. ¿Ha presentado amaurosis fugaz?

No. La amaurosis fugaz o ceguera monocular transitoria puede ser un síntoma de episodios previos de accidente isquémico transitorio que afectan a la arteria cerebral media.

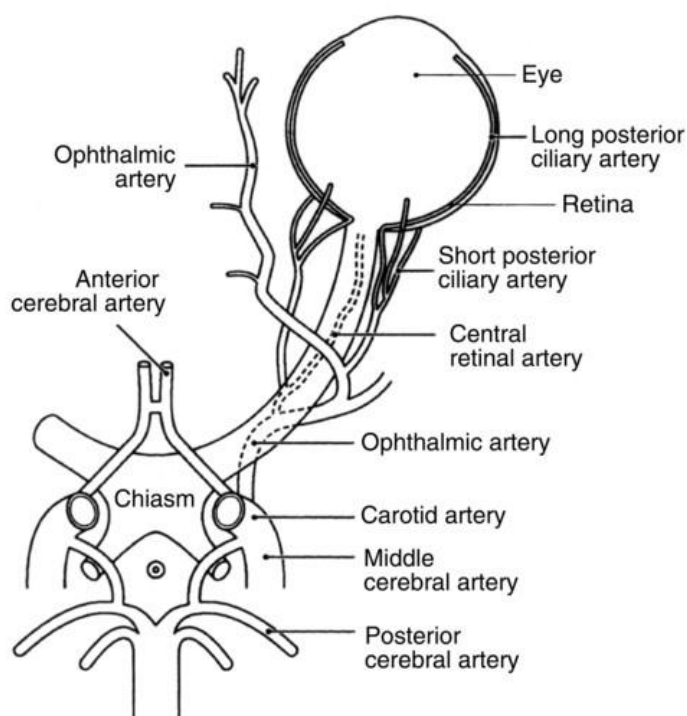


Imagen 1: Circulación arterial oftálmica (Williams, 2005)

4. ¿Qué medicación toma en la actualidad?

Atorvastatina 80 mg QD, aspirina 100mg QD, clopidogrel 75 mg QD, naproxeno 500 mg QD y paracetamol 1 g TID.

5. ¿Tiene antecedentes de palpitaciones, hipertensión arterial, enfermedad cerebrovascular, tabaquismo o diabetes?

Tiene hipertensión arterial y fibrilación auricular como antecedentes.

Esto es importante porque hay varios factores de riesgo para desarrollar una enfermedad cerebrovascular que se puede sospechar en este caso.

En el estudio INTERSTROKE realizado en 22 países, se encontraron estos factores significativos para evento cerebrovascular (factores de riesgo, FR y factores protectores, FP):

Factor de riesgo FR/ protector FP	Odds Ratio con Intervalo de Confianza del 99%
Hipertensión FR	2.64 (IC 99%: 2.26-3.08)
Fumador activo FR	2.09, (1.75-2.51)
Relación Cintura-Cadera del tercil superior vs el inferior FR	1.65, (1.36-1.99)
Dieta inadecuada medida por el diet risk score (tercil superior vs el inferior) FR	1.35 (1.11-1.64)
Actividad física regular FP	0.69, (0.53-0.90)
Diabetes mellitus FR	1.36 (1.10-1.68)
Alcohol (>30 bebidas/mes o consumo excesivo durante episodios esporádicos “binge drinking”) FR	1.51 (1.18-1.92)
Estrés psicosocial FR	1.3 (1.06-1.6)
Depresión FR	1.35 (1.10-1.66)
Causas cardiacas (Fibrilación	2.38 (1.77-3.2)

auricular, Infarto Agudo de miocardio, enfermedad valvular reumática, válvula protésica) FR	
Relación apolipoproteína B /A1 del tercil superior vs el inferior FR	1.89 (1.49-2.4)

Tabla 1 .-Factores de riesgo para evento cerebrovascular (O'Donnell et al., 2010)

Además, como factor adicional se encuentra la edad avanzada, que es un factor de riesgo conocido:

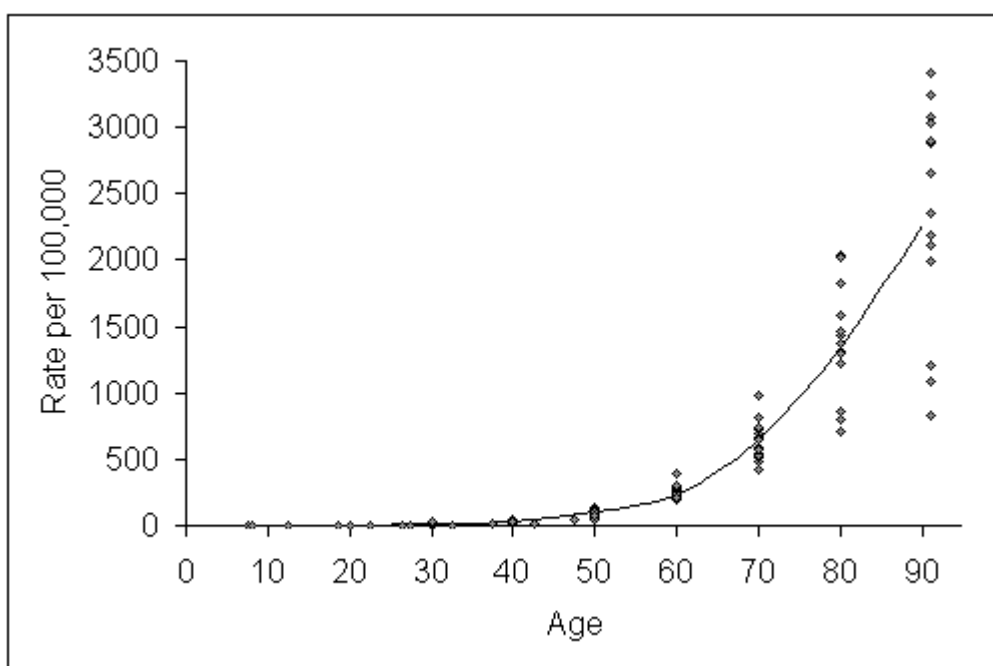


Imagen 2.- Accidente cerebrovascular en función de la edad (Hirtz, 2007)

6. ¿Cuál es su estado funcional?

Al momento no presenta alteraciones en su estado funcional. Esto es importante como factor diagnóstico como se verá más adelante.

B) Aproximación al examen físico

En el examen físico es importante recalcar que hay algunos puntos que nos permiten dirigirnos de mejor manera hacia el diagnóstico diferencial (Kumar, 2012):

1. ¿Cuáles son los hallazgos en el examen neurológico completo?

Al momento del examen físico no presenta ningún hallazgo neurológico ya que el episodio transitorio de déficit ha terminado.

2. ¿Hay algún hallazgo en la presión arterial?

Sí, la paciente presenta una presión arterial de 160/100 mmHg. Se define hipertensión arterial si esta es superior a 140/90 mmHg (James, 2014)

Es importante definir si existe hipertensión arterial pues es el mayor factor de riesgo para desarrollar algún evento cerebrovascular. (Lewington, 2002)

3. ¿Hay algún hallazgo en la frecuencia cardiaca y el ritmo?

Se encuentra un ritmo irregular, que podría estar relacionado con una fibrilación auricular. Se debe corroborar con un electrocardiograma.

Es importante detectar la presencia de una patología cardiaca en el caso de un accidente cerebrovascular embólico. (Johnston, 2006)

4. ¿Se auscultan soplos en el cuello?

No se auscultan soplos, determinaría de igual manera un origen embólico, probablemente carotídeo. (Johnston, 2006)

5. ¿Se visualiza papiledema, déficit visual o émbolos retinianos?

No, no se observan anomalías en el fondo de ojo. Esto estaría relacionado con la posibilidad de la afectación de la arteria oftálmica y su rama retiniana. (Williams, 2002)

III. Lista de Problemas

Fecha	Problema	A/P
2012	Evento Isquémico Transitorio (AIT)	P
2012	Fibrilación Auricular (FA)	P
Marzo 2014	Hipertensión Arterial (HTA)	A
19-06-14	Disartria	A
19-06-14	Sialorrea	A
19-06-14	Desviación de comisura labial	A
19-06-14	Arritmia	A
19-06-14	Tensión arterial elevada	A

IV. Diagnóstico diferencial

Patología	Síntomas asociados
-----------	--------------------

Enfermedad cerebrovascular:	
Hemorragia intracranial	Cefalea de reciente inicio y vómito
Hemorragia subaracnoidea	Disfunción cerebral de inicio súbito sin focalidad
Isquemia cerebral: infarto cerebral y Accidente isquémico transitorio	Focalidad neurológica, puede remitir completamente.
Convulsión	Historia de convulsiones, presentación con síntomas positivos (movimientos tónico-clónicos o parciales de miembros), período postictal
Síncope	Pérdida de consciencia súbita, pródromos
Migraña	Historia de eventos similares, aura, cefalea, con o sin fotofobia. Paciente joven.
Hipoglicemia	Antecedente de hipoglicemia, DM/ uso de insulina, disminución nivel de consciencia, diaforesis.
Toxicidad drogas	Litio, fenitoina, carbamacepina.
Emergencia hipertensiva	Cefalea, delirio, HTA, ceguera cortical, edema cerebral, convulsión.
Trauma	Antecedente de trauma
Encefalopatía de Wernicke	Abuso de alcohol, ataxia, oftalmoplegía, confusión
Absceso sistema nervioso central (SNC)	Historia de abuso de drogas, endocarditis, implante de material médico con fiebre asociada. Fiebre cefalea, confusión
Tumor SNC	Progresión gradual de los síntomas, cefalea unilateral

	severa con náusea/vómito, malignidad primaria asociada, convulsión al inicio.
Esclerosis múltiple	Diplopia, debilidad de miembro, parestesia, retención urinaria, neuritis
Desorden psicogénico (cuadro conversivo)	No se encuentra patrón vascular consistente con el déficit neurológico, ni hallazgos en el Sistema nervioso central

Tabla 2.- Diagnóstico diferencial general (Jauch et al., 2014)

La paciente por su sintomatología de disartria, sialorrea y desviación de la comisura labial (focalidad neurológica) presenta un cuadro de accidente cerebrovascular, probablemente de origen isquémico. (Johnston, 2006)

Los accidentes cerebrovasculares tienen un alto índice de mortalidad y deben ser detectados a tiempo.

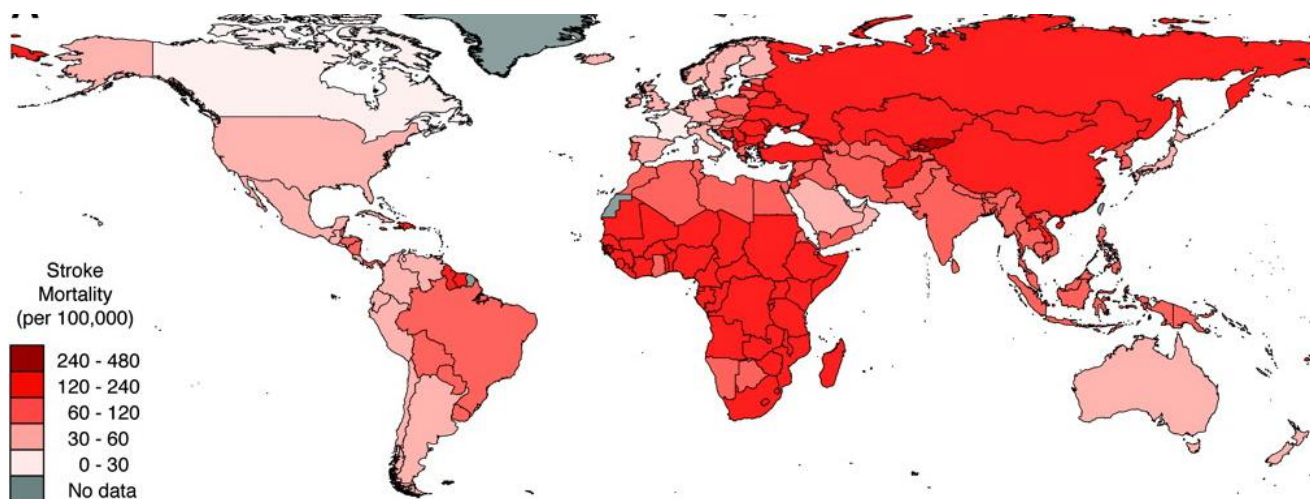


Imagen 3.- Tasa de mortalidad por accidente cerebrovascular. (Kim, 2011)

En general, los eventos cerebrovasculares (ECV) van a dividirse en: accidente isquémico y accidente hemorrágico.

A. Accidente Isquémico (80% de casos)

- Infarto cerebral:

Se da por isquemia cerebral inducida por una falta de perfusión. Hay depleción energética con falta de ATP, degradación de macromoléculas en la membrana celular y pérdida de la homeostasis iónica, acumulación celular de Na^+ Ca^{++} y Cl^- , acidosis metabólica y muerte neuronal. (Siesjö, 2008)

El tiempo de isquemia es determinante en la pérdida neuronal:

Durante un ECV supratentorial típico	Neuronas perdidas	Sinapsis perdidas	Fibras mielinizadas perdidas	Envejecimiento acelerado
Por ECV	1.2 billones	8.3 trillones	7140 km	36 años
Por hora	120 millones	830 billones	714 km	3.6 años
Por minuto	1.9 millones	14 billones	12 km	3,1 semanas

Tabla 3.- Tiempo de isquemia y pérdida neuronal (Saver, 2006)

En el accidente isquémico con infarto cerebral, existe una zona infartada que no puede ser recuperada y una zona de penumbra que se encuentra hipoperfundida pero que puede ser recuperada si se restablece la circulación.

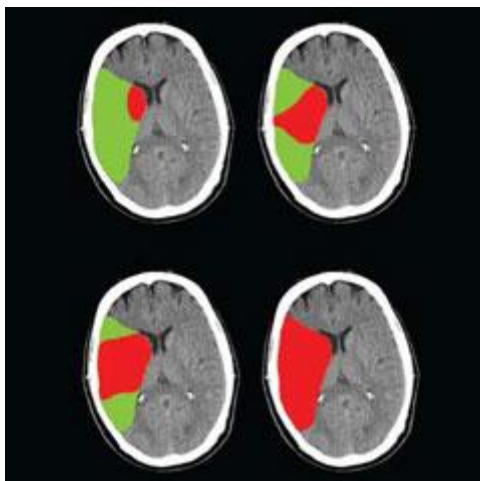


Imagen 4.-Zona de penumbra y respuesta con y sin reperusión vascular. (Van der Worp, 2007)

La zona de penumbra está delimitada por el color verde, el infarto cerebral en color rojo. Si no existe reperusión, en una tomografía de control se evidencia que esa misma zona se transforma en zona de infarto cerebral.

- Accidente isquémico transitorio:

En la paciente, se podría tratar de un tipo de evento cerebrovascular llamado accidente isquémico transitorio (AIT), que se define por un déficit neurológico transitorio que no está asociado con infarto cerebral evidenciado por neuroimagen (Johnston, 2006).

La definición preliminar de AIT se basaba en un período temporal de 24 horas definido arbitrariamente que no reflejaba la posibilidad de infarto cerebral, como lo muestra la Imagen 8, en la que se ve que un área infartada puede tener la misma duración de síntomas que un área no infartada (Koroshetz, 2005). En la paciente se necesitará por ende realizar dentro del trabajo diagnóstico un examen de neuroimagen que será detallado más adelante, para poder corroborar la existencia de un AIT.

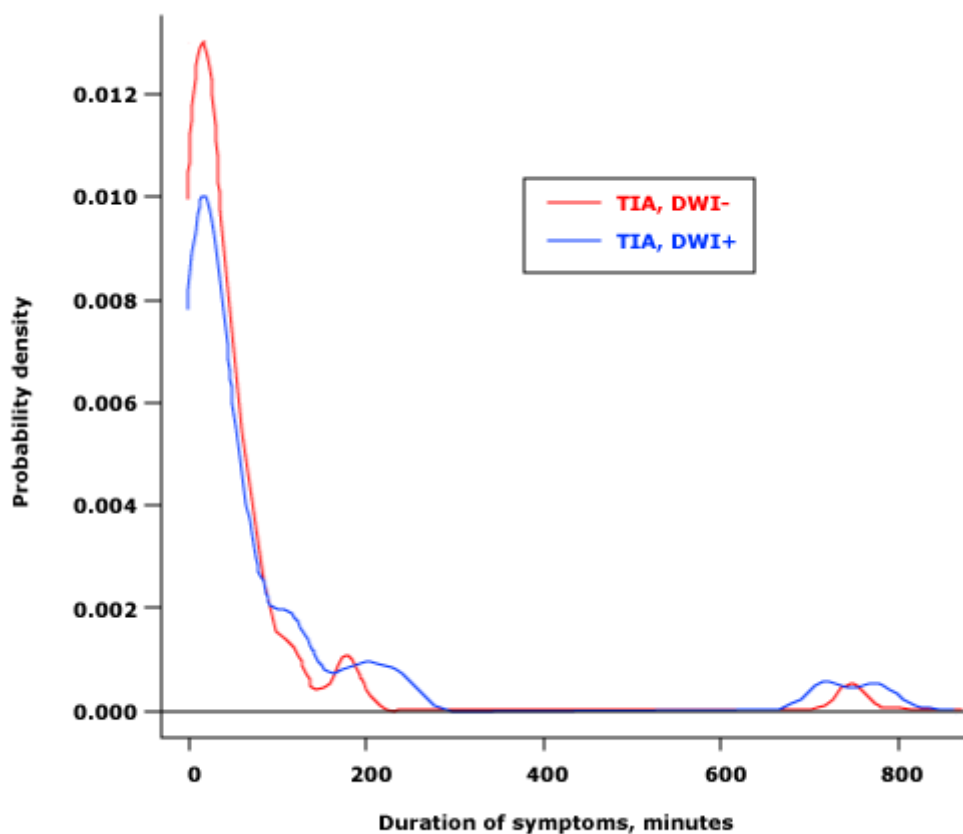


Imagen 5.- Densidad de probabilidad en función de duración de los síntomas para eventos cerebrovasculares transitorios con y sin isquemia demostrada por IRM en secuencia de difusión. (Koroshetz, 2005)

- Fisiopatología:

Los mecanismos fisiopatológicos en ambos casos (AIT e infarto cerebral) pueden ser: - aterotrombosis en grandes vasos, -infartos lacunares, -embolias cardioaórticas, - hipoperfusión sistémica, -problemas hematológicos y -otras patologías como disección arterial, enfermedad de Moyamoya, problemas hematológicos. (Díez-Tejedor, 2011)

**1) Por aterotrombosis en arterias de gran calibre, el trombo es formado in situ
(15% de los casos)**

El accidente cerebrovascular en este caso provoca bajo flujo en las arterias de gran calibre lo que da la sintomatología. Las arterias afectadas pueden ser: carótida interna, arterias vertebrales, polígono de Willis o ramas proximales. (Díez-Tejedor, 2011) La irrigación cerebral se divide en dos sistemas:

- La circulación anterior (dependiente de la carótida) cuyas arterias principales son: la arteria cerebral anterior y la arteria cerebral media.
- la circulación posterior: depende de la arteria basilar, que a su vez deriva de las arterias vertebrales y da origen a la arteria cerebral posterior.

Cualquiera de estos sistemas puede verse afectado.

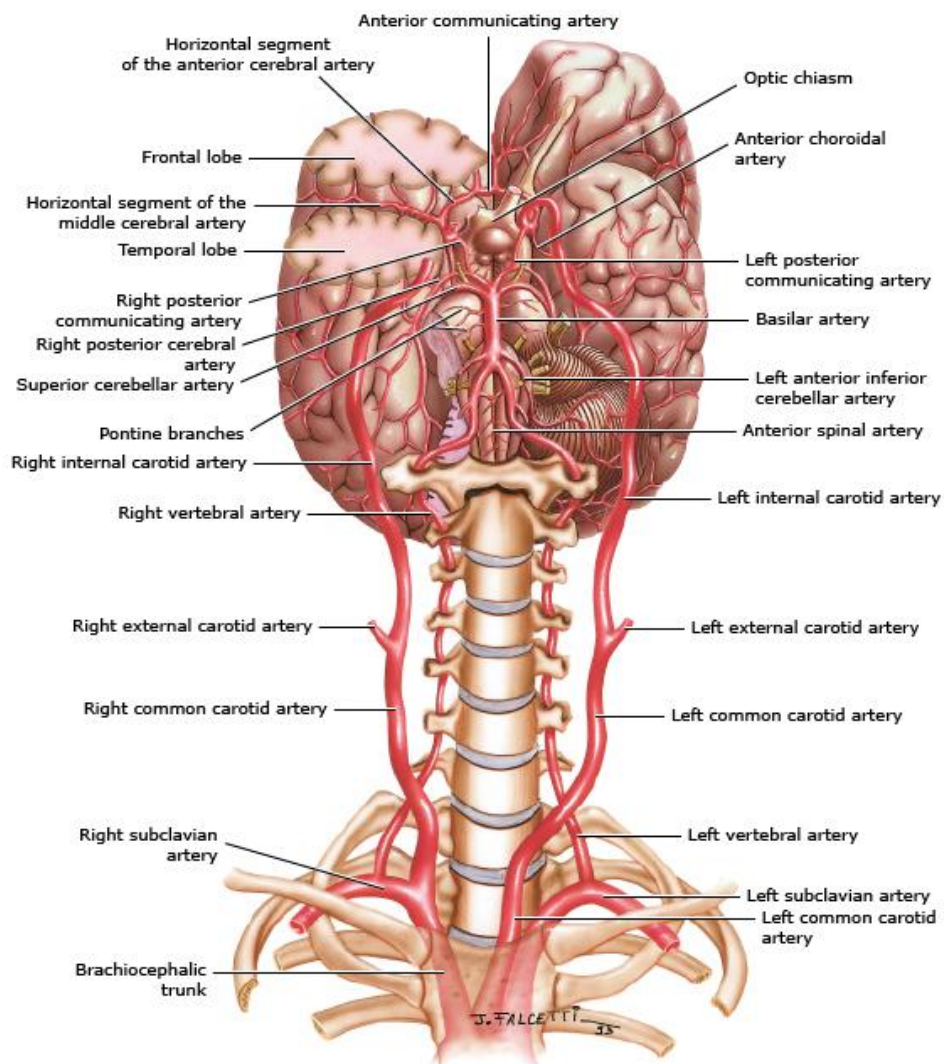


Imagen 6.- Circulación arterial cerebral (Uflacker, 2006)

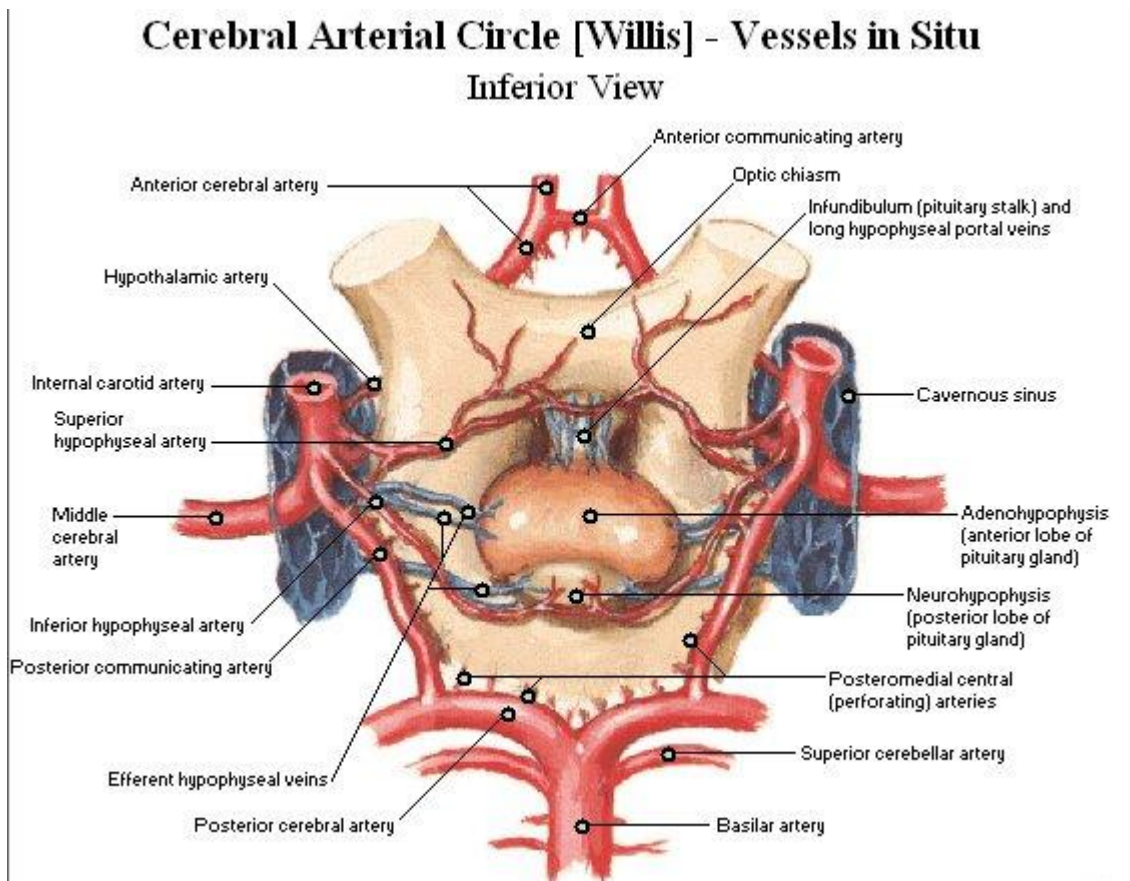


Imagen 7.- Polígono de Willis, unión de la circulación anterior y posterior. (Netter, 2007)

-La aterotrombosis se asocia a la aterosclerosis: Proceso patológico que causa disfunción endotelial, inflamación, acumulación de lípidos en la íntima y formación de placa fibrosa en un proceso conocido como formación de placa de ateroma en las arterias coronarias, cerebrales y periféricas. Un trombo puede formarse sobre esta lesión arterioesclerótica preexistente. (Faxon, 2004). Hay varios factores de riesgo asociados a este tipo de lesión, detallados en la figura 6.

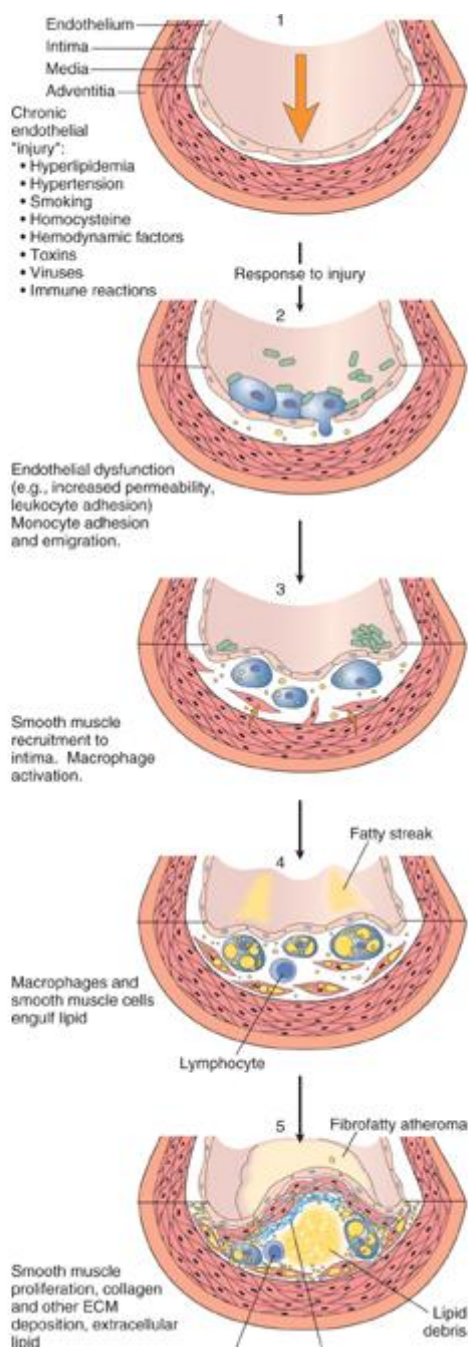


Imagen 8.- Formación de la placa de ateroma (Kumar et al, 2009)

La clínica del AIT en una aterotrombosis de una arteria de gran calibre es:

-breve, es decir de algunos minutos a un par de horas, (Kimura et al., 1999)

-recurrente en el tiempo (varias veces en el año, puede llegar en algunos pacientes a varias veces en el día)

-y con sintomatología que depende de la circulación afectada:

- Si se trata de la circulación anterior: Se observará que para un mismo paciente, la sintomatología se repite sin variación (estereotipada), especialmente, si el trombo se encuentra en la porción proximal de la carótida interna, en el sifón de la carótida interna o en el origen de la arteria cerebral media. Esta sintomatología generalmente puede ser de entumecimiento o debilidad en una mano, un brazo, en la pierna, cara, lengua o en la mejilla. Además, puede manifestarse como un síndrome de afasia recurrente cuando el hemisferio dominante está involucrado o como negligencia recurrente cuando hay isquemia en el hemisferio no dominante.
- Si se trata de la circulación posterior: Puede no existir sintomatología estereotipada si el trombo se localiza en la unión vertebro-basilar o en la arteria basilar. Las estructuras neuronales en el tronco cerebral se encuentran tan unidas que es más difícil que una sintomatología recurrente se manifieste de la misma manera de un episodio a otro. Sin embargo es posible distinguir las lesiones en la circulación posterior porque:
 - las lesiones en la arteria vertebral distal o en la unión vertebrobasilar causan generalmente mareo desorganizado que puede o no incluir vértigo (el paciente percibe que su entorno está en movimiento). Los pacientes pueden también presentar disartria, diplopía o hipoestesia de un hemicuerpo.
 - Las lesiones en el puente, por isquemia de la arteria basilar en su porción media pueden causar debilidad bilateral de brazos y piernas y la sensación

de pesantez además de mareo. Los pacientes tienen la sensación de fatalidad.

-La isquemia en la porción superior de la arteria basilar o porción proximal de la arteria posterior, se presentan con los síntomas anteriores más somnolencia, diplopía vertical, caída del párpado. (Kimura et al., 1999)

La clínica en un infarto establecido es la misma pero puede tener una duración más prolongada.

2) Enfermedad de pequeños vasos o, infarto lacunar (26% de los casos)

Los accidentes isquémicos transitorios de pequeños vasos se deben a isquemia cerebral transitoria por estenosis de los vasos penetrantes que surgen del tronco de la arteria cerebral media, de la arteria basilar, de la arteria vertebral o del polígono de Willis. Se manifiestan como infartos con lesiones de pequeño tamaño (<15mm de diámetro).

La sintomatología de los AIT debidos a enfermedad de pequeños vasos, es la misma que cuando se presenta un ECV isquémico establecido con infarto lacunar y se divide en cinco síndromes (Arboix, 2002):

- Síndrome puramente motor (hemiparesia): 33-50% de los casos. Se da con infarto del brazo posterior de la cápsula interna, se manifiesta con hemiparesia o hemiplegia de la cara, brazo, pierna de un mismo lado. Puede acompañarse además de disartria, disfagia y síntomas sensoriales transitorios.
- Síndrome puramente sensitivo: Infarto en el núcleo ventro-postero-lateral del tálamo contralateral. Se manifiesta con hipoestesia o parestesia Facio-braquiocrural.

- Hemiparesia atáxica: se produce infarto del brazo posterior de la cápsula interna, la base de la protuberancia y la corona radiada. Presenta una combinación de síntomas cerebelosos y motores, incluyendo debilidad de la región ipsilateral. Usualmente afecta al miembro inferior más que al miembro superior. El inicio de los síntomas se da en horas o días.
- Disartria/ mano torpe: Se trata de un infarto en el brazo anterior de la cápsula interna o en la protuberancia. Se manifiesta con disartria moderada, paresia facial central, hiperreflexia homolateral (Babinski positivo), lentitud y torpeza motora de la mano (imposibilidad para escribir).
- Síndrome sensitivomotriz: infarto talámico y en la cápsula interna posterior. Se manifiesta con síndrome piramidal facio-braquio-crural con déficit sensitivo del mismo hemicuerpo.

Esta sintomatología es parecida a la que se da por enfermedad de grandes vasos, por lo que se debe siempre descartar una enfermedad aterotrombótica de grandes vasos antes de determinar que se trata de infarto lacunar.

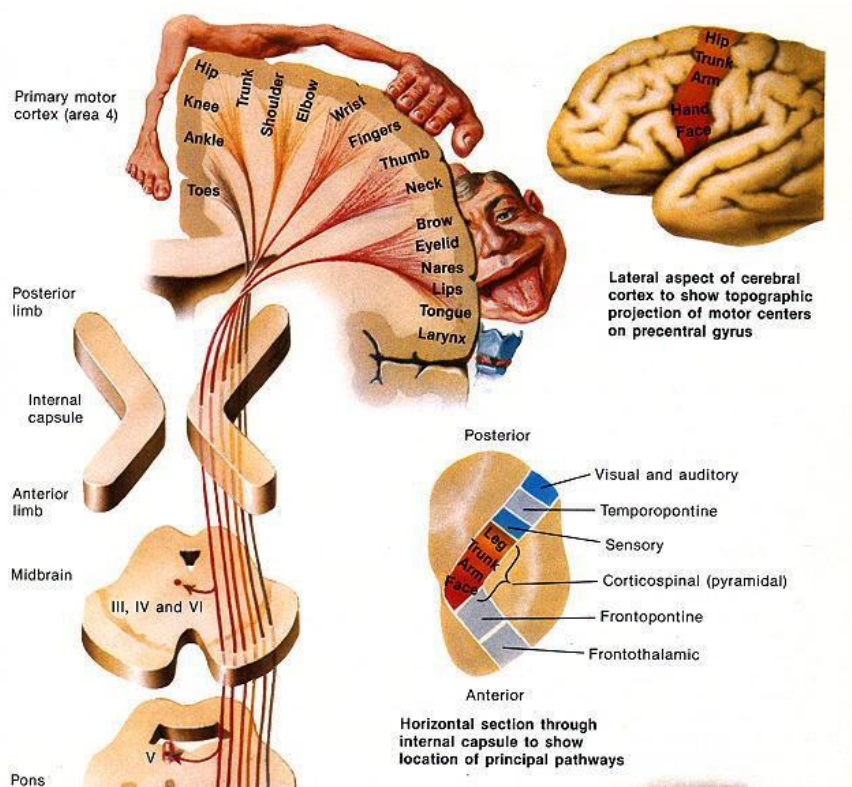


Imagen 9.- Vías motoras y sensitivas que atraviesan la cápsula interna con representación del homúnculo. (Netter, 2007)

La etiología de la estenosis de estos vasos pequeños penetrantes, se debe en general a lipohialinosis, se piensa, debida a hipertensión o por enfermedad ateromatosa que obstruye el vaso en el origen del vaso penetrante. En raras ocasiones puede ser causada por pequeños émbolos. (Hervé, 2004)

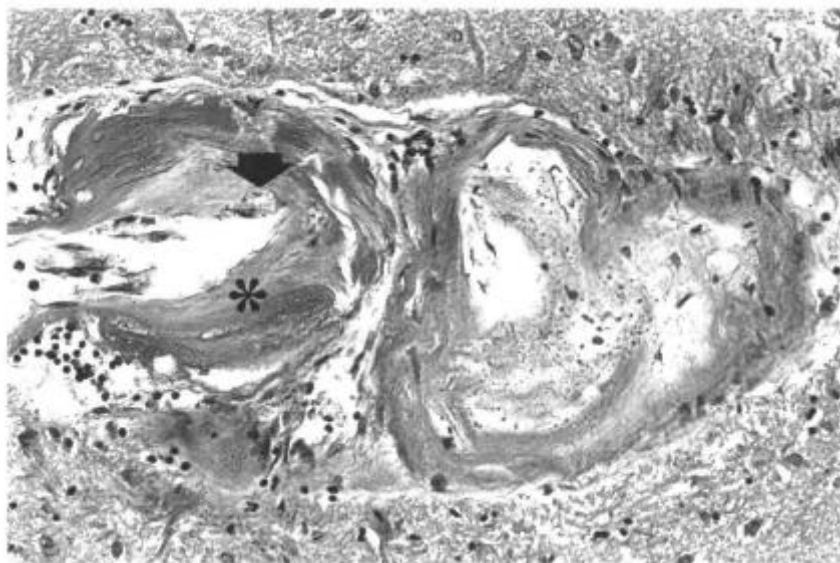


Imagen 10.- Lipohialinosis. Se nota un vaso asimétrico con fibrosis focal (asterisco) e infiltración de células espumosas. (Alistair, 2000)

3) Por embolia (18% de los casos)

Los accidentes isquémicos transitorios embólicos se caracterizan en la clínica por ser discretos, usualmente únicos, con episodios de síntomas neurológicos focales más prolongados, que duran varias horas. (Kimura et al., 1999)

Cuando el origen de la embolia se encuentra en un vaso proximal, episodios recurrentes de embolismo puede alojarse en diferentes ramas del vaso, dando lugar a sintomatología distinta. Los émbolos generalmente sufren trombólisis naturalmente y migran a diferentes vasos, por lo que pueden provocar AIT en varias ocasiones e incluso infartos silentes.

Se puede dividir a los AIT embólicos en embolia de la circulación cerebral anterior (carótida, cerebral anterior, cerebral media) y posterior (vertebro-basilar, cerebral posterior). Los síntomas descritos por territorio se encuentran en la tabla 4.

Cuando se produce infarto por embolia, generalmente es de tamaño medio (1.5 a 3cm) o grande (>3cm), de topografía cortical y presentación súbita (minutos, horas) con máximo déficit neurológico al inicio de la enfermedad. (Arboix, 2002)

La embolia puede ser:

- Cardíaca, que se diferencia en:
 - Fuentes cardíacas definidas en las que se usa terapia antitrombótica:
 - ◆ Trombo en la aurícula izquierda

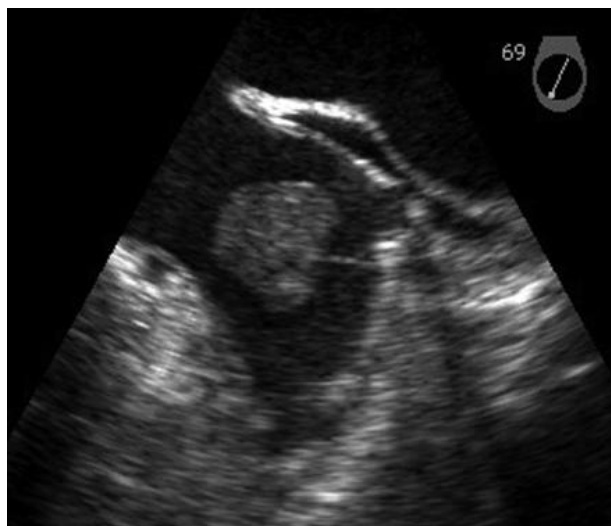

Imagen 11.- Trombo en aurícula izquierda (Hesse, 2006)

- ◆ Trombo en el ventrículo izquierdo.
- ◆ Fibrilación auricular (FA) persistente y Fibrilación auricular (FA) paroxística: Nuestra paciente presentaba antecedente de fibrilación auricular.

La fibrilación auricular es una taquiarritmia supraventricular caracterizada por la activación auricular no coordinada con el consiguiente deterioro de la función mecánica auricular. La incidencia de la FA es del 8% en pacientes >80 años. En el electrocardiograma se encuentra un reemplazo de las ondas P consistentes que representan a la activación auricular, con ondas oscilatorias de tiempo y amplitud diferentes. El complejo QRS persiste estrecho y la respuesta ventricular es generalmente rápida (90-170 lpm).

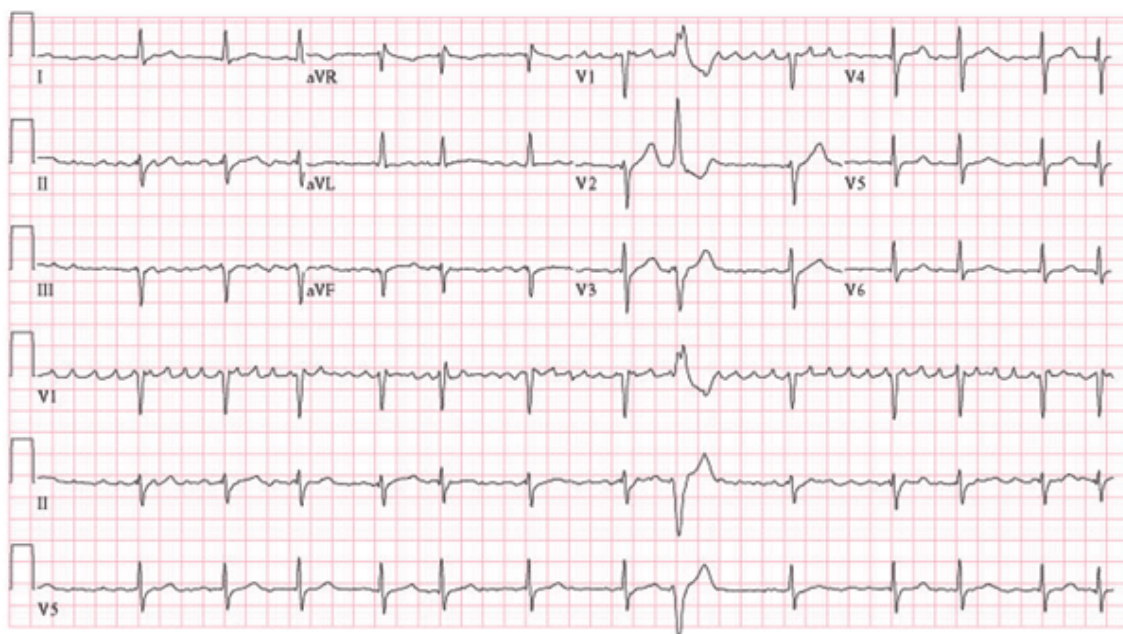


Imagen 12.- Fibrilación auricular (Gutiérrez, 2011)

La fibrilación auricular es un factor de riesgo para el desarrollo de embolia por la disfunción mecánica de la aurícula. Existe:

1. FA permanente: FA que no responde a cardioversión.
2. FA aislada: en pacientes <60 años, sin causa ni síntomas.
3. FA No valvular
4. FA Paroxística: los episodios terminan espontáneamente

5. FA Persistente: FA sostenida >7 días o que termina sólo con cardioversión
6. FA Recurrente: 2 o más episodios
7. FA Secundaria: Causada por algún evento (Infarto de miocardio, cirugía cardíaca, hipertiroidismo, enfermedad pulmonar) (Gutiérrez, 2011)

La paciente podría tener una FA persistente por los antecedentes y la clínica. La FA aumenta en 4 a 5 veces el riesgo de ECV isquémico y se asocia con mayor mortalidad y discapacidad. (Bushnell, 2014)

◆ Flutter auricular sostenido:

El flutter auricular es una taquicardia auricular de muy alta frecuencia (240-350 lpm) con ondas auriculares que producen una oscilación continua sin línea de base. Se debe a la formación de un circuito en la aurícula derecha. También puede desarrollar embolia. (Biblo, 2001)

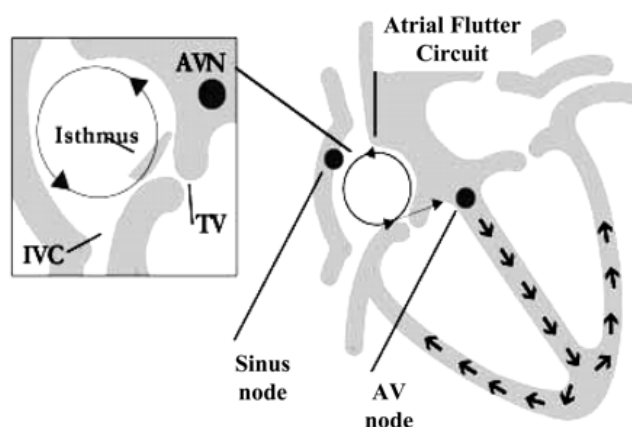


Imagen 13.- Flutter auricular, circuito. (Boyer, 2005)

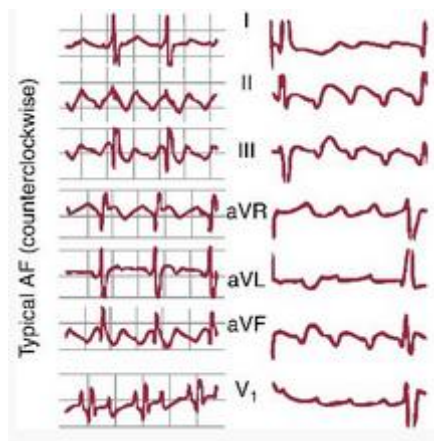


Imagen 14.- Flutter auricular típico. (García-Cosío 2012)

- ◆ Infarto de miocardio reciente <1 mes.
- ◆ Enfermedad reumática de válvula mitral o aórtica:

La paciente debe haber tenido antecedente de fiebre reumática en la niñez cumpliendo 2 criterios de Jones mayores o 1 mayor + 2 menores, junto con alguna evidencia de infección estreptocócica. Lo cual no refiere en los antecedentes.

Criterios mayores	Criterios menores
<ul style="list-style-type: none"> - Carditis - Poliartrosis migratoria - Eritema marginado - Corea - Nódulos subcutáneos 	<ul style="list-style-type: none"> - Fiebre - Artralgias - Reactantes de fase aguda elevados (eritro, PCR) - Intervalos PR prolongado en un electrocardiograma
Más Manifestaciones de una infección previa por estreptococos del grupo A (cultivo, detección rápida de antígenos, anticuerpos altos/elevándose)	

Tabla 4.- Criterios de Jones para fiebre reumática (Sánchez,2009)

- ◆ Válvula mecánica o bio-protésica
- ◆ Infarto de miocardio crónico con fracción de eyección (FE) <28%
- ◆ Falla cardíaca sintomática con FE <30%

- ◆ Cardiomiopatía dilatada
- Fuentes cardiacas definidas, en las que no se usa anticoagulación:
 - ◆ Endocarditis bacteriana
 - ◆ Mixoma auricular
- Fuentes cardiacas posibles:
 - ◆ Calcificación anular mitral
 - ◆ Foramen ovale persistente
 - ◆ Aneurisma en el septo atrial
 - ◆ Aneurisma en el septo atrial con foramen ovale persistente
 - ◆ Aneurisma ventricular izquierdo sin trombo
 - ◆ Evidencia de una sombra auricular izquierda aislada en forma de “humo” (“smoke like echo”) no asociada a fibrilación auricular o estenosis mitral.
 - Esta sombra es generalmente debida a estenosis mitral o a fibrilación auricular, en la que hay acumulación de sangre en la aurícula izquierda que se libera en la diástole de manera brusca, por lo que en el ecocardiograma se visualiza un contraste ecocardiográfico espontáneo que tiene forma de humo.

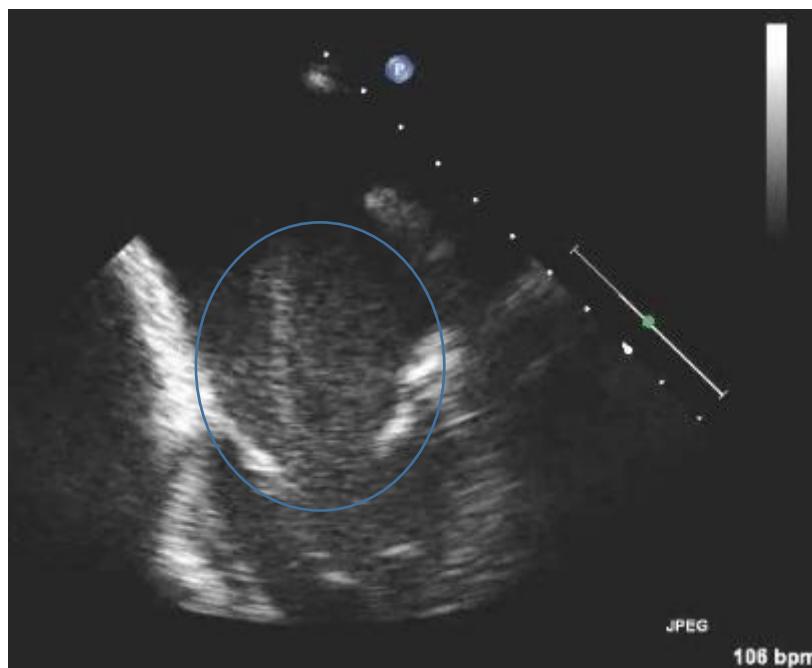


Imagen 15.- “Smoke-like echo” en aurícula izquierda. (Winchester, 2013)

Video disponible en <http://www.echojournal.org/video/353/Echo-smoke-on-TEE>.

◆ Presencia de hebras en la válvula mitral:

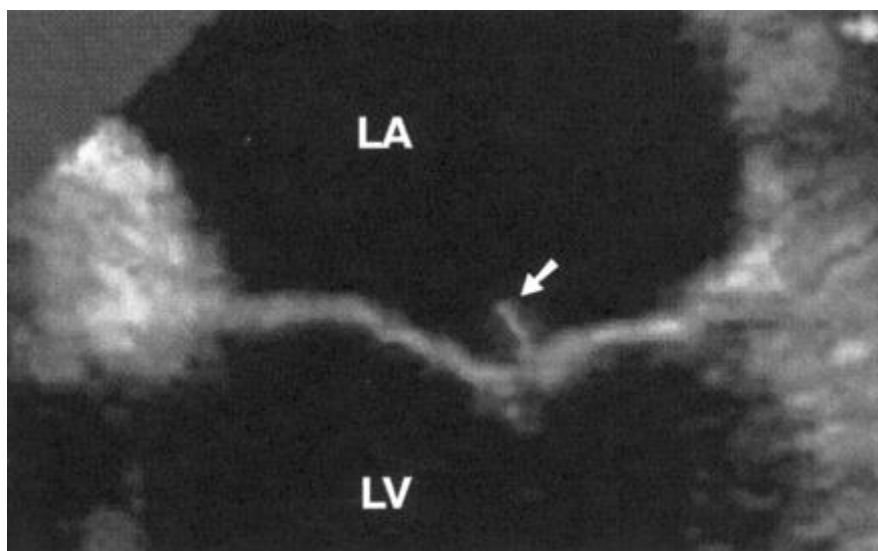


Imagen 16.- Hebras filamentosas o strands en ecocardiografía cardiaca. (Tice, 2006)

- Ateroma de la aorta ascendente >4mm
- Embolia idiopática

4) Hipoperfusión sistémica

La hipotensión o la hipovolemia súbita, como la que se puede producir en una cirugía cardíaca, en una cirugía general con anestesia, luego de un paro cardíaco o luego del aumento de resistencias periféricas como en un shock sistémico, pueden precipitar un infarto cerebral que ocurre en los bordes entre territorios vasculares que no presentan anastomosis, denominado infarto de zona limítrofe o *watershed*. (d'Amore, 2012)

- Si se trata de un infarto entre la arteria cerebral media, la arteria cerebral anterior y la arteria cerebral posterior hay lesiones corticales.
- Si se trata de un infarto entre los territorios de las arterias medulares (ramas del plexo pial) y las arterias penetrantes profundas que derivan de las arterias cerebrales basales, se produce un infarto *watershed* interno, en donde se lesiona la sustancia blanca de la corona radiada y del centro semioval. Se manifiesta

por hemiplegia contralateral. (Bladin, 1993)

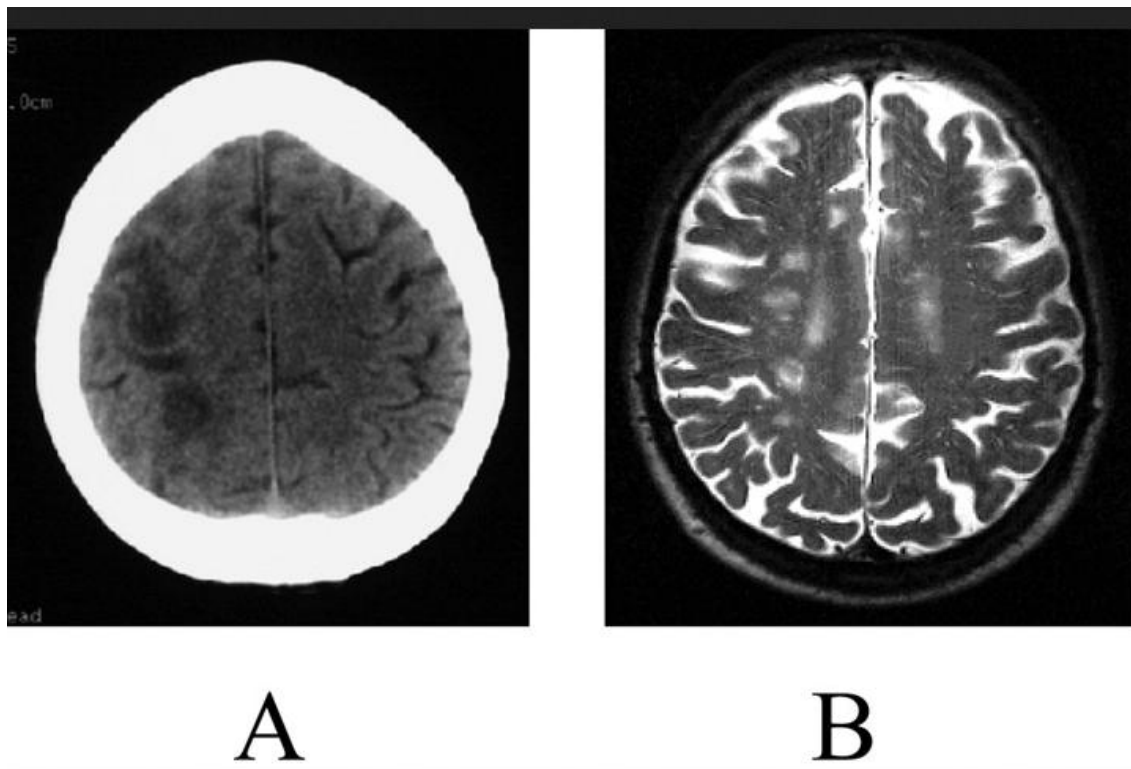


Imagen 17.- A: Infarto watershed anterior, cortical. B: Infarto watershed interno. (Momjian-Mayor, 2005)

Los infartos *watershed* pueden también producirse por embolia de la arteria carótida interna.

Si se prolonga la hipotensión grave, la afectación cerebral no se limita a las zonas limítrofes sino que abraza áreas encefálicas más extensas, denominándose isquemia cerebral global y pudiendo causar necrosis laminar amplia del córtex, con lo cual el paciente presenta un estado vegetativo persistente. Si se prolonga la anoxia también hay necrosis del tronco encefálico y muerte cerebral. (Arboix, 2002)

5) Otras patologías (1% de los casos)

-disección arterial, -síndrome de Moyamoya, -problemas hematológicos

- ❖ Disección de arteria: La disección ocurre cuando la integridad estructural de una pared arterial se ve comprometida, permitiendo que se acumule sangre entre capas como un hematoma intramural. Las lesiones disecantes de arteria carótida interna en la porción petrosa o de la arteria vertebral a nivel C1-C2 (a nivel del foramen transverso) causan síntomas de isquemia cerebral ya sea por formación de trombo o por embolismo como se verá más adelante. (Debette et al. 2011) La edad media de los pacientes afectados por disección es de 44-46 años, no hay preferencia de género o etnicidad y se puede asociar a otros desórdenes vasculares y de tejido conectivo (Displasia fibromuscular, síndrome de Marfan, Osteogénesis imperfecta, Homocistinuria).

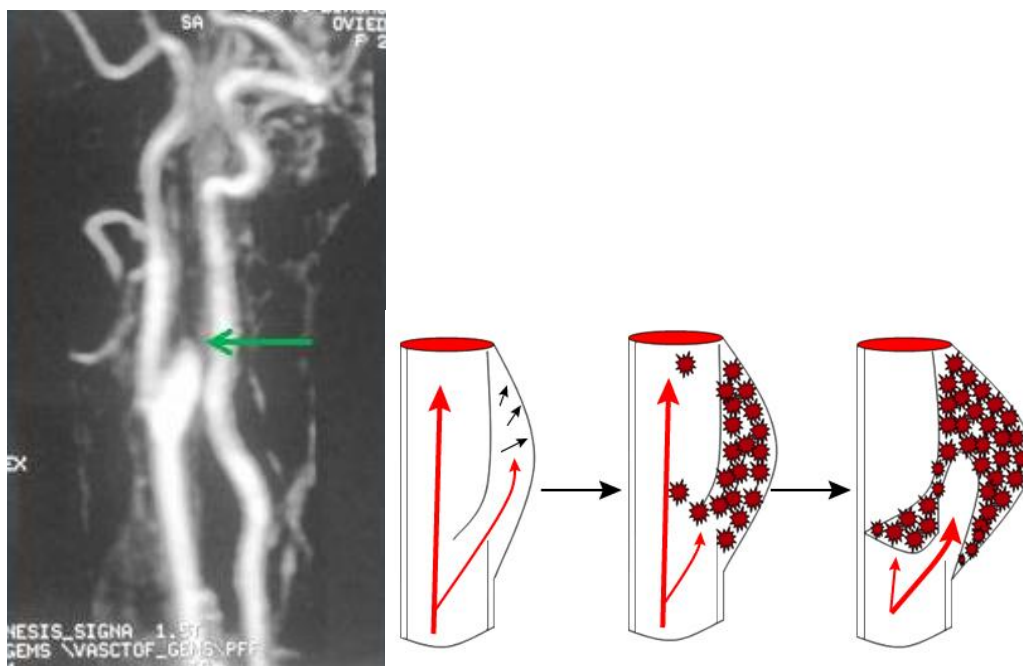


Imagen 18.- Disección de carótida interna izquierda por angioRM (Hernández Caler, 2012, Kassab 2014)

❖ Síndrome de Moyamoya:

El síndrome de Moyamoya es una enfermedad cerebrovascular que predispone a ECV por la asociación con estenosis progresiva de la carótida interna intracraneal y de sus ramas proximales. Al haber flujo reducido en los vasos de gran calibre de la circulación anterior cerebral, hay desarrollo de vascularización colateral cerca del ápex de la carótida, en la superficie cortical, en la leptomeninge y en ramas de la carótida externa que irrigan a la duramadre y a la base del cráneo. En casos más raros, se involucra también la circulación posterior (arteria cerebral posterior y arteria basilar)

El desarrollo de la circulación colateral hace que en la angiografía aparezca una imagen parecida al humo de cigarrillo, “Moyamoya” en japonés.

Es más prevalente en asiáticos, sin embargo se ha observado también en caucásicos, hispanos y afroamericanos.

Los síntomas de isquemia en el síndrome de Moyamoya están relacionados con la circulación anterior frontal, parietal y temporal: Hemiparesia, disartria, afasia y déficit cognitivo. (Scott, 2009)

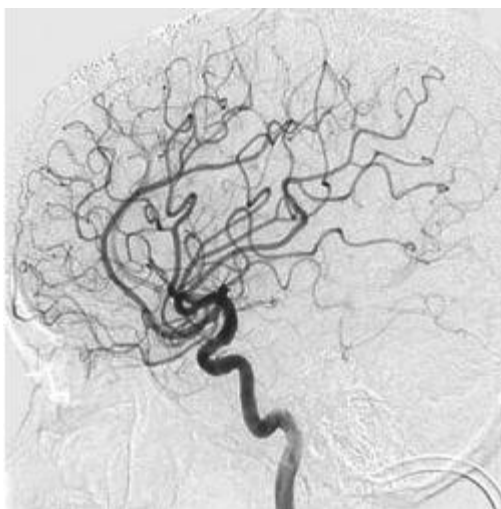


Imagen 19.- Síndrome de Moyamoya. Angiografía (Scott, 2009)

❖ Problemas hematológicos (pacientes más jóvenes)

Los estados de hipercoagulabilidad están en general asociados con trombosis venosa, sin embargo, se han visto casos de trombosis arterial en los siguientes casos:

- Anemia falciforme
- Mutaciones del gen de la protrombina
- Mutación del Factor V Leiden
- Síndrome antifosfolípídico
- Deficiencia de proteína C o S
- Deficiencia de antitrombina III
- Hiperhomocistinemia
- Disfibrinogenemia
- Déficit de plasminógeno.

Coagulopathy	Association with arterial stroke
Protein C deficiency	Weak
Protein S deficiency	Mild
Antithrombin III deficiency	Rare
Factor V Leiden mutation	Mild
Prothrombin gene mutation	Mild
Hyperhomocysteinemia	Moderate
Dysfibrinogenemia	Rare
Plasminogen deficiency	Rare
Sickle cell anemia	Common
Antiphospholipid antibodies	Common

Imagen 20.- Asociación de coagulopatías con ECV (Moster,2003)

Los estados de hipercoagulabilidad deben ser estudiados únicamente en las siguientes circunstancias:

- (1) Hay pocos factores de riesgo para arteriosclerosis; (2) hay historia de trombosis recurrente; (3) antecedentes familiares de trombosis; (4) edad joven al momento de la trombosis. (Moster, 2003)

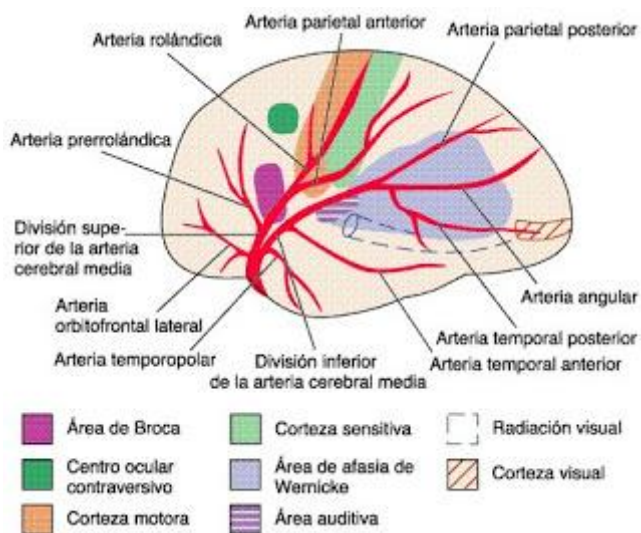
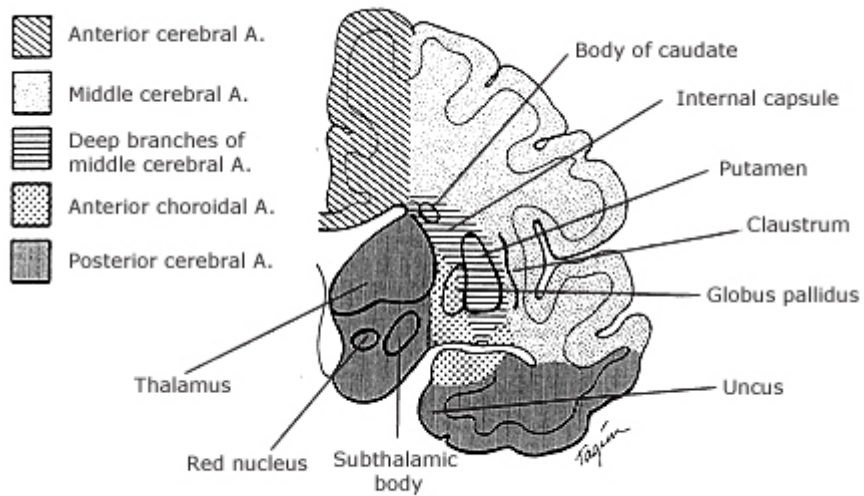
Resumen de los territorios y su afectación:

	Carótida interna /Arteria cerebral media	Vertebrales/ Arteria basilar	Arteria comunicante posterior	Infartos lacunares
Anomalía visual				
Ceguera monocular transitoria (amaurosis fugaz)	++++			
Hemianopsia	+		+++	
Ceguera		++	++	
Déficit motor				
Hemiparesia	+	+		++
Cuadriparesia		++++		
Debilidad en				
Cara	+	++		+
Brazo, mano	+++			+

Muslo, pierna, pie	++	+		+
Debilidad cruzada (con respecto a la lesión cerebral)		++++		
Ataxia de miembro/ debilidad		++		++
Ataxia postural		+++		+
Déficit sensorial				
Hemi-sensorial	+		++	++
Pérdida de sensibilidad en	Carótida interna /Arteria cerebral media	Vertebrales/ Arteria basilar	Arteria comunicante posterior	Infartos lacunares
Cara	+	++	+	++
Brazo/mano	++		++	+
Muslo, pierna, pie	+	+	+	+
Pérdida cruzada (con respecto a la lesión cerebral)		++++		
Déficit cognitivo				

Afasia	++++		+	
Amnesia		+	+++	
Alexia	+++		+++	
Abulia	++	+		+
Tronco y pares craneales				
Mareo/vértigo	+	+++		
Diplopía		++++		
Disartria	+	++		++
Disfagia		++		++
Tinnitus/Déficit auditivo		++++		

Tabla 5.- Síntomas de accidente isquémico transitorio y territorio vascular involucrado (Caplan, 2012)



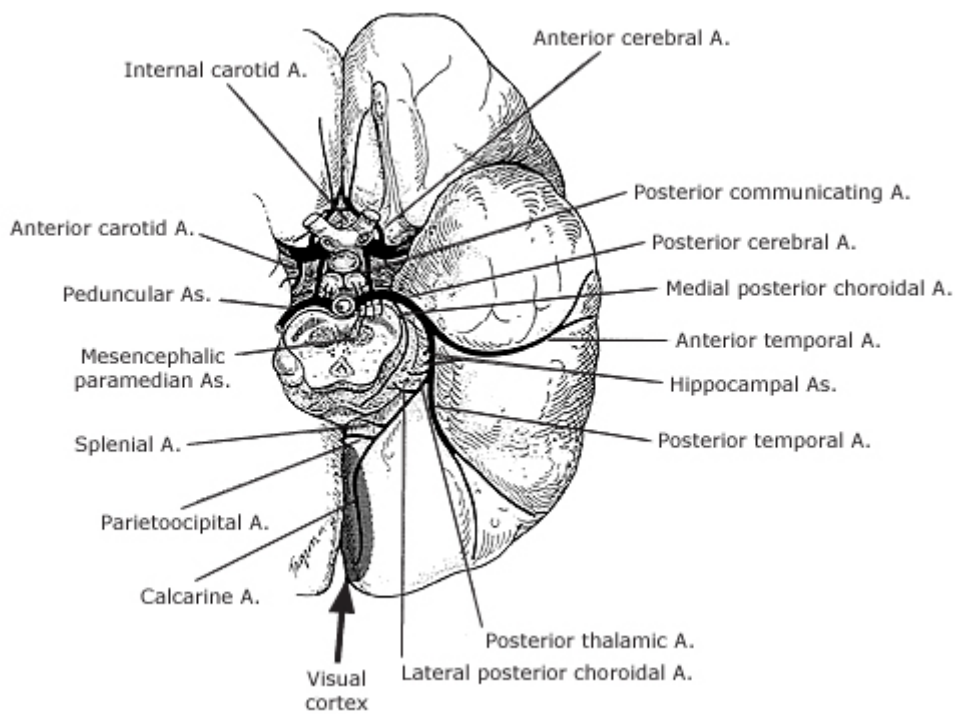
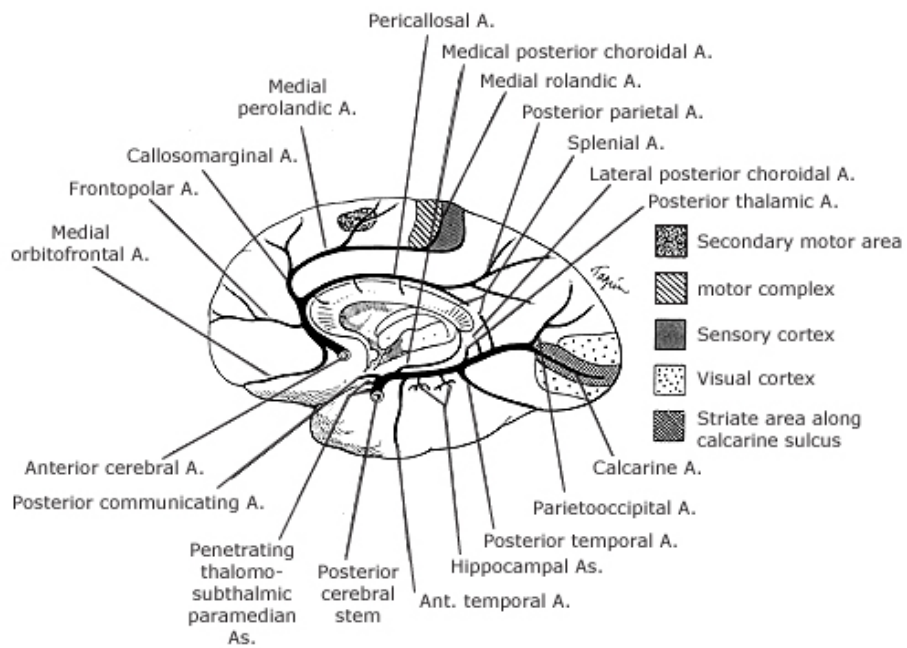


Imagen 21.- Territorios vasculares cerebrales (Longo, 1994, 2012)

B. Accidente hemorrágico: en 20% de los casos

Se produce por extravasación de sangre dentro de la cavidad craneal, por la rotura de un vaso sanguíneo arterial o venoso.

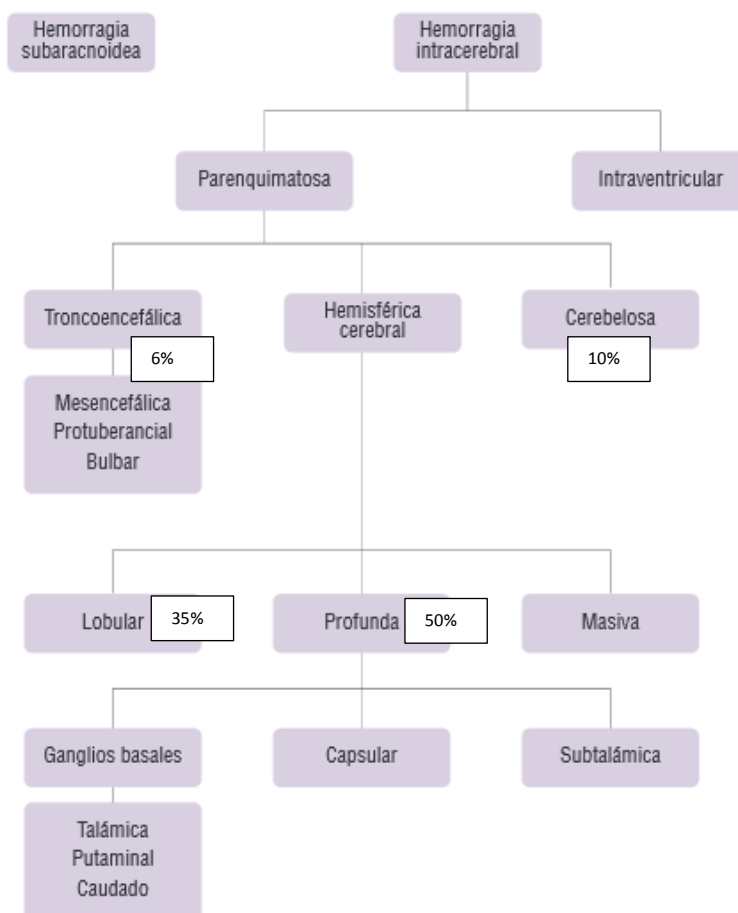


Imagen 22.- Clasificación del accidente hemorrágico (Armoix, 2002; Flaherty 2005)

1) Hemorragia intracerebral

El sangrado en una hemorragia intraparenquimatosa se deriva de arteriolas o arterias pequeñas. El sangrado forma un hematoma localizado dentro del parénquima que se expande por la sustancia blanca. Hay síntomas neurológicos que aumentan de forma gradual en minutos y horas, junto con la acumulación progresiva de la sangre.

Contrariamente a otras causas de ECV (Embolia, Hemorragia subaracnoidea), la hemorragia intraparenquimatosa no presenta su sintomatología más intensa al inicio.

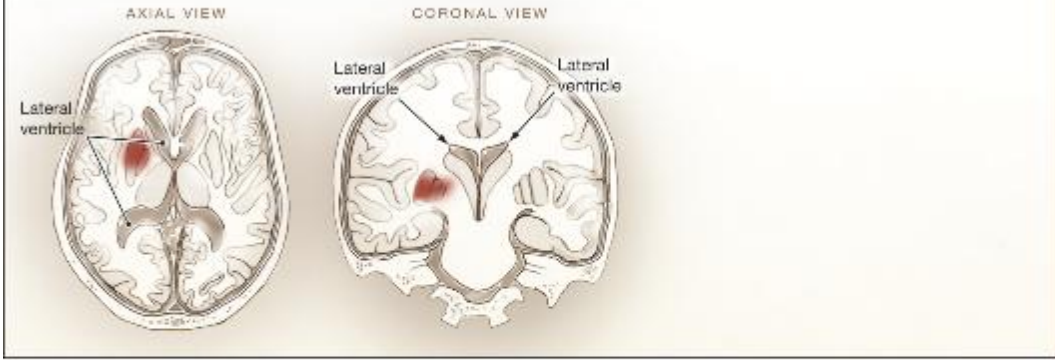
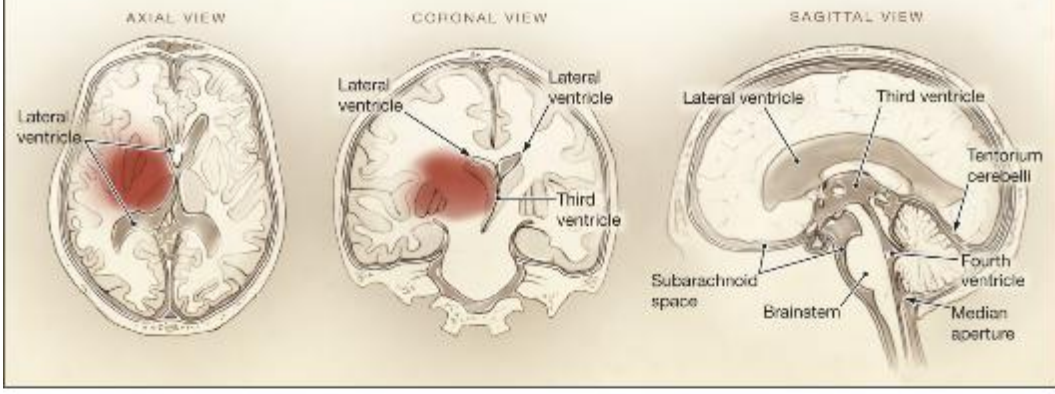
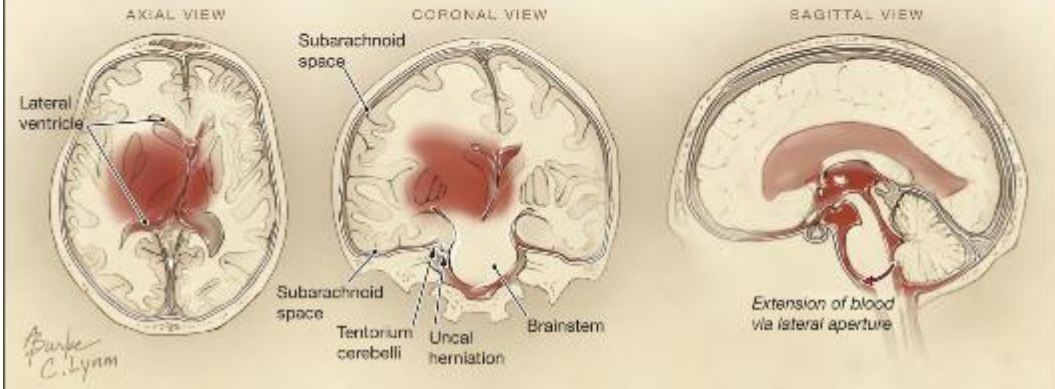
Pathophysiological events	Clinical findings
<p><i>Initial hemorrhage</i></p>  <p>AXIAL VIEW: Shows a cross-section of the brain with a localized red area in the lateral ventricle. Lateral ventricle is labeled.</p> <p>CORONAL VIEW: Shows a coronal section of the brain with a red area in the lateral ventricle. Lateral ventricle is labeled on both sides.</p>	<p>Hemiparesis</p>
<p><i>Continued bleeding, compression of adjacent tissues, and increased intracranial pressure</i></p>  <p>AXIAL VIEW: Shows a larger red area in the lateral ventricle.</p> <p>CORONAL VIEW: Shows a larger red area in the lateral ventricle and third ventricle. Lateral ventricle and Third ventricle are labeled.</p> <p>SAGITTAL VIEW: Shows a sagittal section of the brain with a large red area in the lateral ventricle and third ventricle. Labels include: Lateral ventricle, Third ventricle, Tentorium cerebelli, Subarachnoid space, Brainstem, Fourth ventricle, and Median aperture.</p>	<p>Headache Vomiting Hemiplegia Drowsiness</p>
<p><i>Dissection of blood into the ventricles and extension of blood into the subarachnoid space; uncal herniation</i></p>  <p>AXIAL VIEW: Shows a large red area in the lateral ventricle and subarachnoid space. Lateral ventricle is labeled.</p> <p>CORONAL VIEW: Shows a large red area in the lateral ventricle, subarachnoid space, and brainstem. Labels include: Subarachnoid space, Tentorium cerebelli, Uncal herniation, and Brainstem.</p> <p>SAGITTAL VIEW: Shows a sagittal section of the brain with a large red area in the lateral ventricle and subarachnoid space. Labels include: Extension of blood via lateral aperture.</p> <p><i>Banks C. Lynn</i></p>	<p>Neck stiffness Coma</p>

Imagen 23.- Curso clínico de la hemorragia intraparenquimatosa. (Runchey, 2010)

La hemorragia intraparenquimatosa presenta un 50% de mortalidad, sólo un 20% de los pacientes recuperan su funcionalidad a los 6 meses.

La etiología más frecuente es la hipertensión arterial, luego viene la angiopatía amiloide en los ancianos (depósito de material amiloide en arterias de pequeño mediano calibre) y en los adultos jóvenes las causas más frecuentes son las malformaciones vasculares (Malformaciones arteriovenosas, aneurismas), el uso de fármacos (estimulantes adrenérgicos, anticoagulantes) o drogas (alcohol, cocaína) y las discrasias sanguíneas.

Existe una herramienta validada que se puede emplear para evaluar de manera más rápida a los pacientes en los que se puede sospechar hemorragia intracerebral a pesar de tener sintomatología leve o cuadro de TIA.

Realizar de inmediato TAC cerebral o RMN en pacientes que se presentan con cuadro de TIA si se presentan con:
(S) Hipertensión Severa en la presentación sistólica ≥ 180 mm Hg o diastólica ≥ 110 mm Hg
(C) Confusión
(A) uso de Anticoagulantes previo
(N) Náusea y vómito

Tabla 6.- Regla SCAN para el diagnóstico de hemorragia intracerebral con cuadro de AIT (Lovelock, 2010)

2) Hemorragia subaracnoidea

Se debe a sangrado en el espacio subaracnoideo. Su mortalidad es del 45%

Los síntomas de hemorragia subaracnoidea empiezan de forma abrupta y el aumento súbito de presión causa una cese súbito de actividad cerebral en el paciente (esto puede ser pérdida de memoria o de concentración), además hay

presencia invariablemente de cefalea severa y holocreaneana. No se presenta con focalidad neurológica, si se trata de una hemorragia subaracnoidea aislada.

- Una de las causas de hemorragia subaracnoidea es la ruptura de aneurisma. (85% de los casos). El aneurisma generalmente es de tipo sacular, idiopático, existen también aneurismas micóticos por dilatación de la arteria por infección. La ruptura de aneurisma lleva a la pérdida de sangre directamente dentro del líquido cefalorraquídeo, como se trata de circulación arterial, la presión intracraneal aumenta rápidamente, la muerte o el coma sobrevienen rápidamente.
- Las causas no aneurismáticas son por malformaciones arteriovenosas, disección arterial intracraneal, drepanocitosis, diátesis hemorrágica, apoplejía pituitaria, Moyamoya y otros. Si la causa no es la ruptura de aneurisma el curso clínico puede ser más progresivo.
- La evaluación del paciente se hace con la escala de Hunt y Hess que determina la severidad del cuadro, en los grados IV y V no se recomienda la cirugía hasta que haya mejoría sintomática.

1	Asintomático y consciente, dolor de cabeza leve y rigidez de nuca leve
2	Dolor de cabeza y rigidez de nuca moderada sin déficit neurológico más allá de paresia de los nervios craneales
3	Somnolencia, confusión mental y leve déficit neurológico focal
4	Estupor y hemiparesia moderada o severa
5	Coma y postura descerebrada

Tabla 7.- Clasificación de Hunt y Hess para severidad hemorragia subaracnoidea. (Hunt, Hess, 1968)

Se aumenta un grado si hay enfermedad sistémica grave (hipertensión, diabetes, arteriosclerosis severa, EPOC) o vasoespasmos en la angiografía.

En este caso, al tratarse de un accidente cerebrovascular de tipo transitorio, se piensa en una etiología isquémica, que permite una restauración del flujo y una recuperación espontánea de los síntomas.

Tipo	Curso clínico	Factores de riesgo	Otras claves
<i>Hemorragia intracerebral</i>	Progresión gradual, de minutos a horas	Hipertensión, trauma, discrasia sanguínea, drogas (anfetaminas, cocaína), malformaciones vasculares. Raza negra y asiáticos: + común.	Puede ser precipitado por actividad física. Disminución del estado de consciencia.
<i>Hemorragia subaracnoidea</i>	Inicio abrupto, cefalea severa. En raras ocasiones focalidad.	Tabaquismo, hipertensión, alcohol, susceptibilidad genética (riñón poliquístico, historia familiar de hemorragia subaracnoidea), simpatomiméticos (cocaína)	Puede ser precipitado por actividad física. Disminución del estado de consciencia.
<i>Isquémico</i>	Progresión entrecortada	Factores de riesgo	Soplo

<i>(trombótico)</i>	con períodos de mejora. Si es en territorio de la carótida interna, más probablemente trombótico que embólico. Lacunar: minutos, horas. De grandes vasos puede ser más prolongado.	ateroscleróticos: Edad, tabaquismo, DM II. Hombres > mujeres. Antecedente de AIT	carotideo.
<i>Isquémico (embólico)</i>	Déficit súbito, con mayor sintomatología al inicio. Mejoría clínica puede ser rápida. Si la sintomatología corresponde a territorios específicos aislados (cerebral anterior o cerebral media o cerebral posterior) es más probable que sea embólico que trombótico.	Factores de riesgo ateroscleróticos: Edad, tabaquismo, DM II. Hombres > mujeres. Historia de enfermedad cardiaca (valvular, fibrilación auricular, endocarditis).	Puede ser precipitado por Valsalva (tos, estornudo)

Tabla 8.- Resumen de cuadro clínico en los eventos cerebrovasculares según etiología (Caplan, 2013)

V. Trabajo diagnóstico

A. Pacientes con clínica de AIT

- 1) Los pacientes en los que se sospecha un AIT deben recibir evaluación de manera urgente por el riesgo asociado de infarto cerebral. (Easton, 2009)

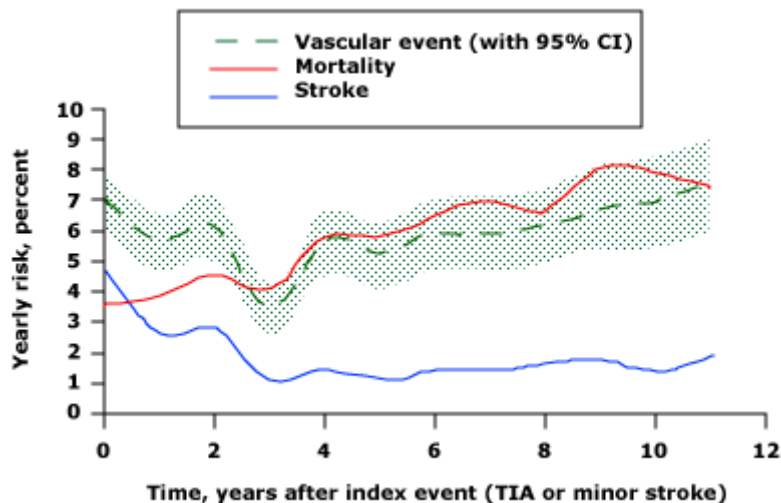


Imagen 24.- Riesgo de eventos vasculares anual, mortalidad y ECV luego de un AIT. (Van Wijk, 2005)

En un paciente con sintomatología neurológica súbita, el paciente o sus familiares pueden usar la herramienta validada FAST para determinar la presencia de un ECV: (National Institute for Health and Clinical Excellence, 2008)

- F: Face drooping: Entumecimiento/ debilidad o caída de la mitad de la cara.

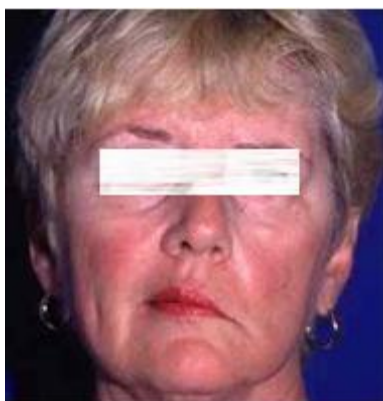

Imagen 25.- Hemiparesia facial (LeDoux, 2013)

- A: Arm: Debilidad del brazo de manera súbita
- S: Speech: Dificultad para hablar o entender el habla de otros de comienzo súbito
- T: Time: Se debe llamar inmediatamente al servicio de emergencia si alguno de los signos anteriores se presenta.

La paciente tendría los ítems F y S positivos, con lo cual se podría sospechar de un ECV y se debería haber activado el sistema de emergencia.

Existe otra herramienta que puede ser usada por el personal paramédico en el caso de que no se haya usado el FAST:

Perdió conciencia o presentó síncope	Si (-1)	No (0)
Presentó convulsión	Si (-1)	No (0)
Los síntomas son nuevos y de instauración súbita (o al despertarse)	Si (+1)	No (0)
Debilidad facial asimétrica	Si (+1)	No (0)
Debilidad braquial asimétrica	Si (+1)	No (0)
Debilidad crural asimétrica	Si (+1)	No (0)
Alteración del habla	Si (+1)	No (0)
Defecto de campo visual	Si (+1)	No (0)

Tabla 9. - ROSIER (Recognition of Stroke in the Emergency Room). (NICE, 2008)

El riesgo de ECV es poco probable si el score es < o igual a 0.

La paciente tiene un score ROSIER de 3, por lo que el riesgo de ECV es alto.

Las dos herramientas tienen un likelihood ratio similar.

	ROSIER (95% CI)	FAST (95% CI)
Sensitivity	97% (92–99)	97% (92–99)
Specificity	18% (12–26)	13% (8–20)
Positive predictive value	64% (58–70)	62% (56–68)
Negative predictive value	78% (57–91)	71% (48–88)
Likelihood ratio for a positive test	1.18 (1.08–1.28)	1.11 (1.03–1.19)
Likelihood ratio for a negative test	0.19 (0.08–0.45)	0.27 (0.11–0.66)

CI indicates confidence interval; FAST, Face Arm Speech Test; and ROSIER, Recognition Of Stroke In the Emergency Room.

Imagen 26.- Precisión en el diagnóstico de ECV con las herramientas FAST y ROSIER (Fothergill, 2013)

- 2) Al momento de evaluar al paciente, se debe evaluar el riesgo de presentar un ECV subsecuente con un score validado, (NICE, 2008) siendo el más utilizado el score ABCD²

(Age) Edad:	
≥60 años	1 pt
<60 años	0 pts
(Blood pressure) Presión arterial :	
sistólica ≥140 mmHg o diastólica ≥90 mmHg	1 pt
sistólica <140 mmHg y diastólica <90 mmHg	0 pts
Clínica que presentó:	

Debilidad unilateral	2 pts
Disartria aislada	1 pt
Otro	0 pts
Duración de los síntomas:	
≥60 minutos	2 pts
10 to 59 minutos	1 pt
<10 minutos	0 pts
Diabetes:	
Presente	1 pt
Ausente	0 pts

Tabla 10.- Score ABCD² de riesgo de infarto cerebral. (Johnston, 2007)

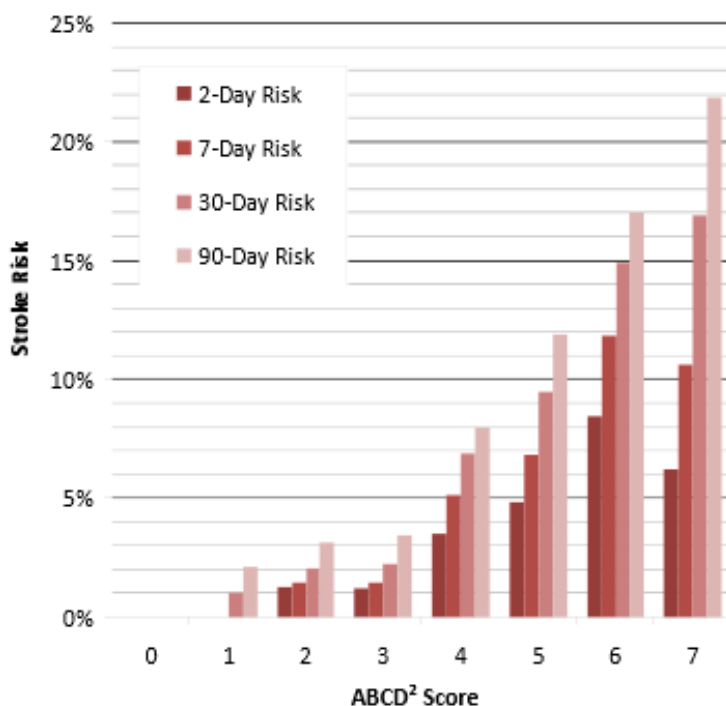


Imagen 27.- Riesgo asociado al puntaje ABCD² (Davis, 2012)

Con este score, se determina la necesidad de hospitalización si el paciente se presenta dentro de las 72h: -Un score ABCD² de ≥ 3 , -un score ABCD² de 0-2 pero con poca certeza de que los exámenes complementarios puedan ser hechos dentro de los 2 días siguientes, o

-un score ABCD² de 0-2 y otra evidencia de que el evento fue causado por isquemia focal son indicadores de hospitalización.

La paciente presentó un score ABCD² de 5 puntos por lo que debería ser hospitalizada por el riesgo de presentar isquemia.

También se debe considerar hospitalizar a pacientes que se presentan dentro de las 24-48 h con:

- AIT que han ido en aumento,
- con duración de síntomas de más de una hora,
- con estenosis aórtica sintomática de más del 50% de la luz,
- que presentan una fuente cardíaca conocida de embolia,
- o que tienen un estado de hipercoagulabilidad conocido.

Los pacientes que no van a ser hospitalizados necesitan tener acceso a neuroimagen (TAC cerebral o resonancia magnética cerebral), estudios neurovasculares como angioTAC cerebral o angioRMN o ultrasonido y electrocardiograma. Además estos pacientes deben recibir Aspirina 300 mg iniciados de inmediato y valoración por parte de un especialista en un período de máximo una semana.

Los pacientes que presentan clínica de AIT pero que se presentan de forma tardía (más de una semana después), son considerados de bajo riesgo y tratados como los pacientes ambulatorios. (NICE, 2008)

- 3) El estudio de neuroimagen recomendado en los pacientes que se presentan con clínica de AIT, es la resonancia magnética de cerebro en secuencia de difusión,

salvo en aquellos en los que está contra-indicado este examen, en los cuales se utiliza una tomografía computada. (NICE, 2008)

Este se debe realizar dentro de las primeras 24 horas. Lo que se busca en el estudio de neuroimagen es analizar si hay infartos cerebrales y si es el caso, si son nuevos o antiguos; si se encuentran en un territorio clínicamente relevante o no y si los infartos son corticales o en arterias perforantes (lacunares). La secuencia de difusión permite discriminar la presencia de daño tisular muy tempranamente. (Easton, 2009)

Contraindicaciones potenciales para realizar Resonancia Magnética (deben ser evaluadas de manera individual):

-Clip (s) de Aneurisma; -Cualquier fragmento metálico o cuerpo extraño; -Stents de arteria coronaria y periférica; -Endoprótesis aórtica; -Prótesis valvulares del corazón y anillos de anuloplastia; -Filtros de vena cava; - catéter de Swan- Ganz;-marcapasos cardíaco; Desfibrilador-cardioversor Implantado (ICD); -Cables de marcapasos y desfibriladores transvenosos retenidos; -bomba de insulina u otra bomba de infusión; -diafragma, o pesario; -implante de oído; -sistema de neuroestimulación; -Derivación (espinal o intraventricular); -Expansor de tejido (por ejemplo , de mama); -Cualquier tipo de prótesis; -Tatuaje o maquillaje permanente; claustrofobia; -Body piercing; -audífono; - insuficiencia renal; -posible embarazo o lactancia

Tabla 11.- Contraindicaciones potenciales para realizar resonancia magnética (Dill, 2008)

- 4) En los pacientes en los que se sospecha embolismo como la causa (pacientes con arritmias, falla cardíaca, disfunción del ventrículo izquierdo, post-infarto agudo de miocardio), se necesita realizar una ecografía carotídea dentro de la semana de inicio de los síntomas. (NICE, 2008)

Si el paciente presenta en la ecografía una estenosis carotídea del 50–99% según los criterios NASCET (North American Symptomatic Carotid Endarterectomy Trial deberían ser referidos para realizar una endarterectomía carotídea dentro de la semana después del inicio de los síntomas y ser intervenidos quirúrgicamente dentro de las 2 semanas (NICE, 2008)

Los pacientes que presentan menos del 50% de estenosis no deberían recibir cirugía y recibir el mejor tratamiento de control de presión arterial, antiplaquetarios y control de colesterol.

- 5) Ecocardiografía: se indica en pacientes que son candidatos a anticoagulación (sospecha embólica) o en los que se sospecha endocarditis.

La ecografía transtorácica es no invasiva y permite una mejor estimación de la función ventricular, pero la ecocardiografía transesofágica evalúa de mejor manera la función ventricular y la presencia de trombos o el hallazgo de un foramen oval persistente (que explicaría trombos paradójicos), defectos del septo auricular y placas aórticas que podrían ser causantes de émbolos. Por esta razón la ecocardiografía transesofágica se recomienda en pacientes sin una causa identificable de AIT (AHA/ASA, 2009).

En el contexto de la paciente, en la que se sospecha un origen cardíaco de una embolia cerebral, en la ecocardiografía se deben identificar:

-Masas intracardiacas como trombo en ventrículo izquierdo, tumor auricular izquierdo, vegetación valvular.

-Anomalías que predispongan a la paciente a desarrollar trombos intracardiacos (aneurisma del ventrículo izquierdo, estenosis mitral, estasis del flujo auricular)

-Anomalía cardíaca que pueda servir de conductor de una embolia sistémica: foramen oval persistente, defecto del septo atrial,

-Ateroma aórtico, con o sin trombo asociado. (Otto, 2007)

B. Pacientes en los que se sospecha de ECV

En estos pacientes se utilizan también las herramientas FAST y ROSIER pero se debe primero evaluar el estado general del paciente.

Para el paciente que se presenta en la emergencia, el trabajo diagnóstico inicial indicado sería: (Canadian Stroke Network, 2010)

- 1) Revisar Vía aérea, respiración, circulación (ABC)
[Nivel de evidencia B] (Ver anexo 1)
- 2) Historia y examen neurológico completos para determinar focalidad y severidad. Se debe determinar con precisión el momento en el cual se inició la sintomatología para tomar una decisión terapéutica (los pacientes que tienen síntomas que iniciaron hace menos de 4.5 horas pueden ser candidatos a trombólisis, como será explicado más adelante). [Nivel de evidencia B]
- 3) Monitorizar frecuencia cardíaca ritmo, presión arterial, temperatura, saturación de oxígeno, diuresis e hidratación, capacidad para deglución, presencia de convulsiones. [Nivel de evidencia B].
- 4) Biometría hemática (para valoración de plaquetas), Na⁺, K⁺ en sangre, creatinina, BUN (para valoración de electrolitos que pueden causar sintomatología) INR y TTP (para valorar riesgo hemorrágico), glicemia (por riesgo de que hipoglicemia

cause sintomatología) , enzimas cardiacas y troponina, (son factores de mal pronóstico en el ECV (James, 2000) [Nivel de evidencia B]

- 5) Electrocardiograma [Nivel de evidencia B].
- 6) Dependiendo de los antecedentes del paciente, se realizará función hepática, toxicología, niveles de alcohol, B-HCG si mujer en edad reproductiva, gases arteriales si se sospecha de hipoxia, Radiografía de tórax si se sospecha de enfermedad pulmonar, Punción lumbar si se sospecha de hemorragia subaracnoidea y presenta TAC cerebral negativa, tiempo de trombina si el paciente toma inhibidor de trombina o de factor Xa. Electroencefalograma si se sospecha de convulsiones como diagnóstico. (Jauch, 2013)
- 7) Exámenes de neuroimagen TAC o IRM con difusión, de preferencia TAC si se sospecha hemorragia aguda y no se dispone de IRM en las primeras 24 horas. La IRM con difusión detecta la isquemia en etapas más tempranas.

Existe una herramienta online que reúne todas las herramientas diagnósticas y puede ser útil en la determinación de la causa de un accidente cerebrovascular isquémico:

https://ccs.mgh.harvard.edu/ccs_form.php (Massachusetts General Hospital, 2010)

C. Exámenes solicitados para la paciente

En exámenes complementarios, de la paciente se encuentra:

- Laboratorio:

- Biometría hemática	Valores de referencia
o Leucocitos 5990/mm ³	4 400- 11 500 /mm ³

○ Neutrófilos 49%	50-70 %
○ Linfocitos 33.9%	25-40 %
○ Hemoglobina 15.4 g/dL	12.0-15.4 g/dL
○ Hematocrito 46.6%	35.0 - 47.0 %
○ Plaquetas 197 000 /mm ³	150 000-450 000 /mm ³
- Tiempos	
○ Tiempo de Protrombina TP: 12.3 segundos	10.4-14.10 seg
○ INR: 1.03	0.8-1.20
○ Tiempo de Tromboplastina Parcial : 26.3 segundos	23.4-36.20 seg
- Química sanguínea	
○ Glucosa: 92 mg/dL	70-100 mg/dL
○ Urea: 24.2 mg/dL	10-70 mg/dL
○ Nitrógeno ureico 11.31 mg/dL	6-23 mg/dL
○ Creatinina: 0.57 mg/dL	0.5-1.2 mg/dL
- Electrolitos en suero	
○ Na: 139 mg/dL	132-146 mg/dL
○ K: 4.08 mg/dL	3.7-5.4 mg/dL
○ Ca Total: 9.3 mg/dL	8.4-9.8 mg/dL
- Colesterol Total	
○ 151 mg/dL	70-200 mg/dL

- <u>HDL</u>	
○ <u>39 mg/dL (BAJO)</u>	>50 mg/dL
- LDL	
○ 87 mg/dL	< 100 mg/dL
- Triglicéridos	
○ 124 mg/dL	35-160

Tabla 12.- Resultados de laboratorio

Se realizaron los exámenes de laboratorio adecuados cuando se sospecha de un ECV, descartándose anomalías en el número de plaquetas y los tiempos de sangrado que hubiesen podido llevar a un ECV. También se descartó que la sintomatología neurológica se deba a alteraciones en la glucosa sanguínea o alteraciones electrolíticas. No se evaluaron enzimas cardíacas por tratarse de un cuadro transitorio. Se evidenció un HDL bajo que podría relacionarse con un mayor riesgo cardiovascular.

-Electrocardiograma: Fibrilación Auricular de respuesta adecuada (66 lpm)

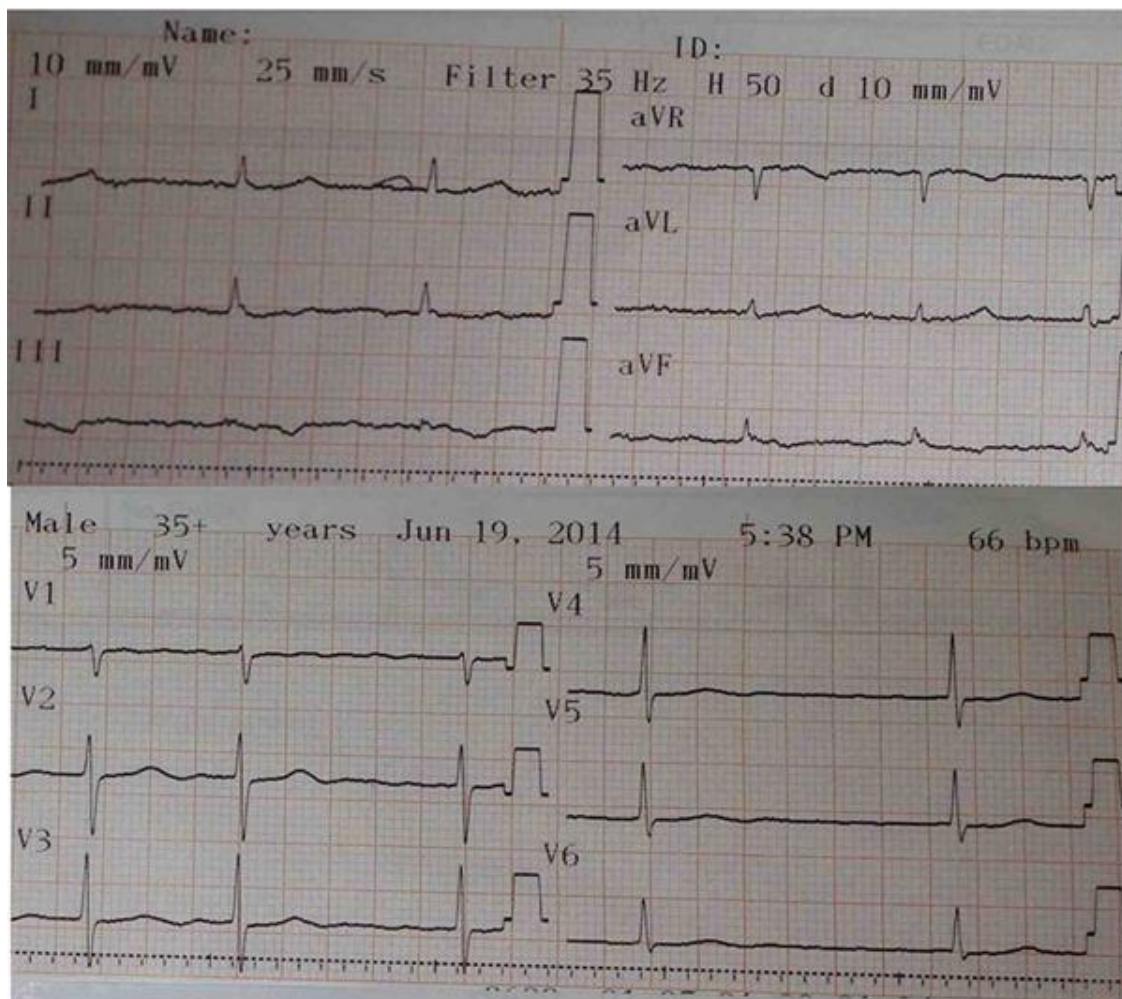


Imagen 28.- Electrocardiograma

Se evidencia en el electrocardiograma la persistencia de la fibrilación auricular descrita en la historia clínica, la misma que se presenta con una frecuencia cardíaca dentro de la normalidad, demostrando una respuesta ventricular adecuada. Era necesario realizar este examen por la clínica de la paciente y por la presencia en el examen físico de la arritmia.

-Radiografía de tórax: Silueta cardiaca aumentada de tamaño, botón aórtico prominente.

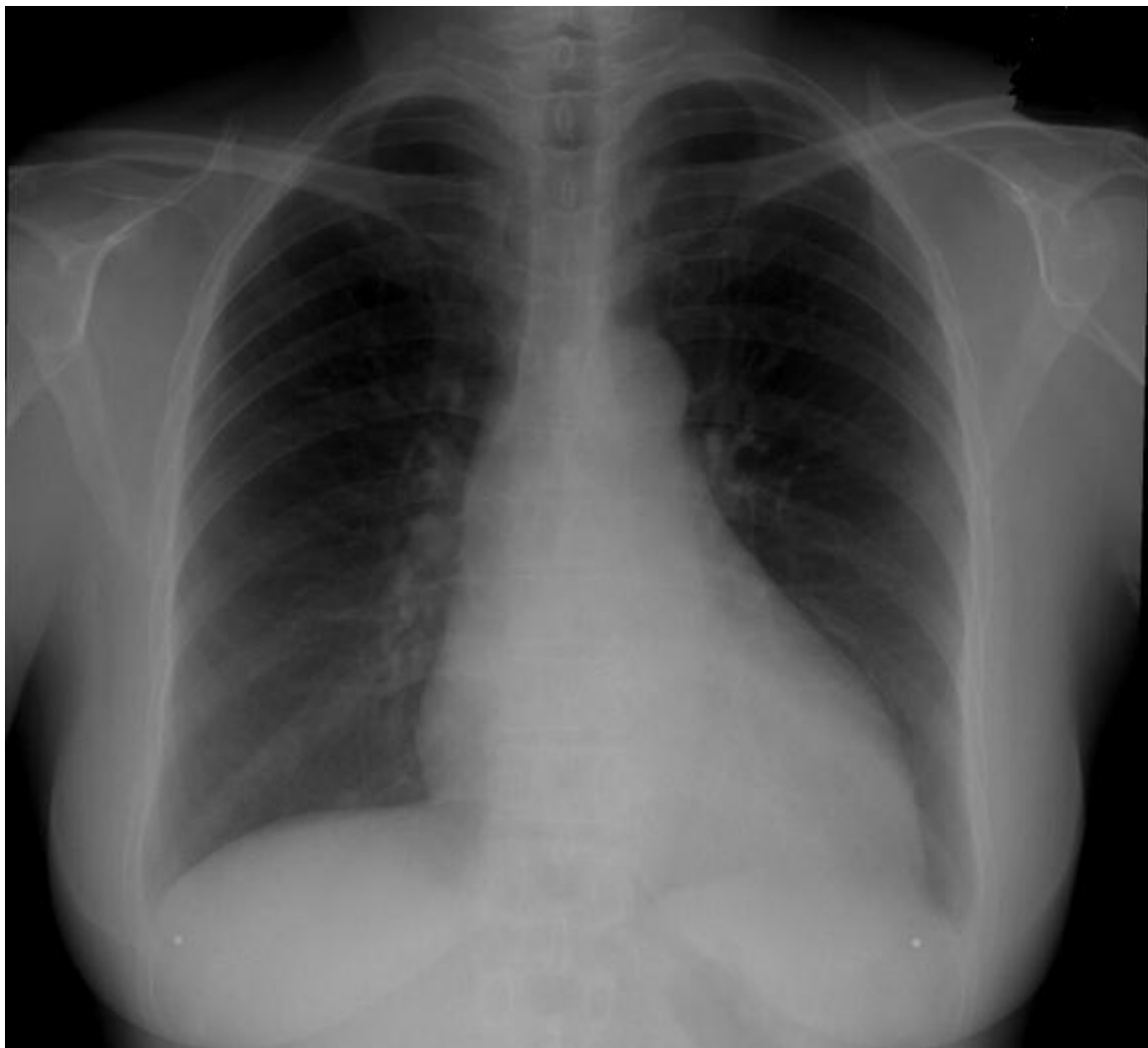

Imagen 29.- Radiografía de tórax PA

En la radiografía de tórax lo único relevante es una cardiomegalia grado II (Índice cardiotorácico entre 0.56-0.60), que podría estar relacionada a su patología hipertensiva, con disfunción diastólica ventricular e hipertrofia que debería ser evidenciada en una ecocardiografía. La radiografía estaba indicada en la paciente de acuerdo a las guías citadas.

-Eco carotídeo: Ateromatosis difusa inicial con placas calcificadas estables en bulbos sin causar alteraciones hemodinámicas significativas.

La ecografía carotídea es uno de los exámenes esenciales para determinar la conducta, estaba bien indicado en este caso. La paciente no presenta estenosis carotídea del 50–99% ni ninguna alteración hemodinámica, presentando además placas estables que no podrían ser la causa del embolismo.

-Tomografía: Hipodensidades de la sustancia blanca periventricular en relación a enfermedad de pequeños vasos. Sin signos de hemorragia.

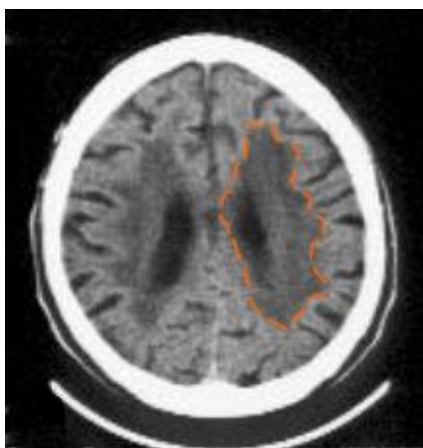


Imagen 30.- Tomografía simple de cráneo. Zona naranja: enfermedad de pequeños vasos

A pesar de que la paciente se presenta con clínica de AIT sin puntaje en el score SCAN mencionado, (Rothwell, 2010) se necesita evaluar siempre la posibilidad de un accidente hemorrágico que tiene un manejo emergente distinto de un accidente isquémico, por eso, se indica la Tomografía Computada (Wardlaw, 2003). Además, a pesar de que la Resonancia Magnética con secuencia de difusión permita detectar los accidentes isquémicos más tempranamente, se usó la Tomografía para acceder a un método de

neuroimagen de forma oportuna dentro de las primeras 24 horas. En los hallazgos de la tomografía se menciona enfermedad de pequeños vasos, que por la clínica de la paciente no sería la causante de su sintomatología.

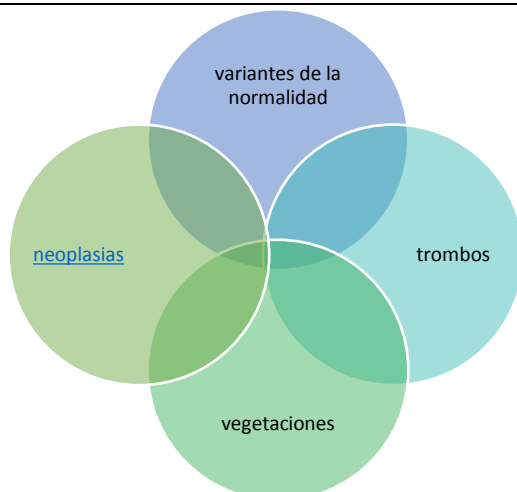
-Ecocardiograma transesofágico: Imagen sugestiva de mixoma insertado por pedículo, (0.8cm) en pared auricular posterior izquierda 2.8 x 2.2 cm de diámetro, no protruye a válvula. FE 67%. Dilatación de aurícula izquierda (vol. 67mL). Disfunción diastólica, alteración de la relajación.

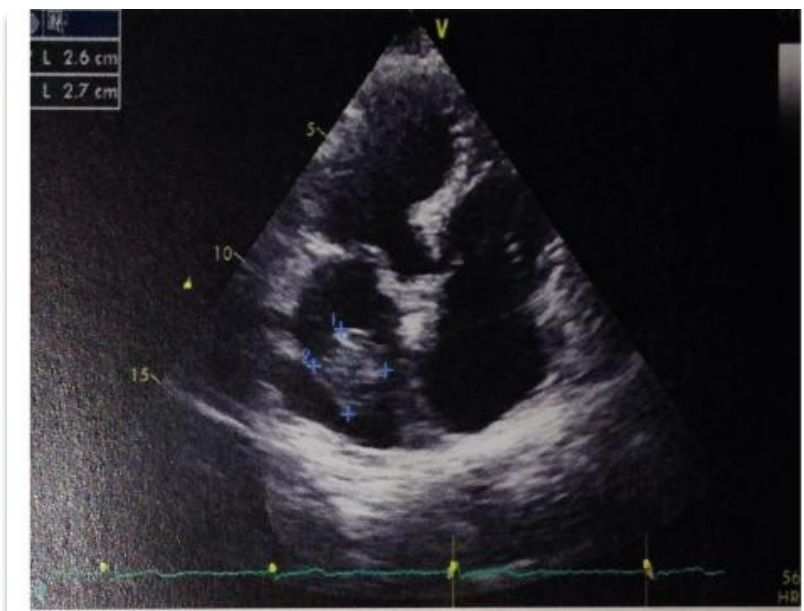

Imagen 31.- Ecocardiograma transesofágico

En este caso, se realiza el hallazgo fortuito de una masa cardíaca en la aurícula izquierda.

Se debe realizar el diagnóstico diferencial ecográfico de masa cardíaca.

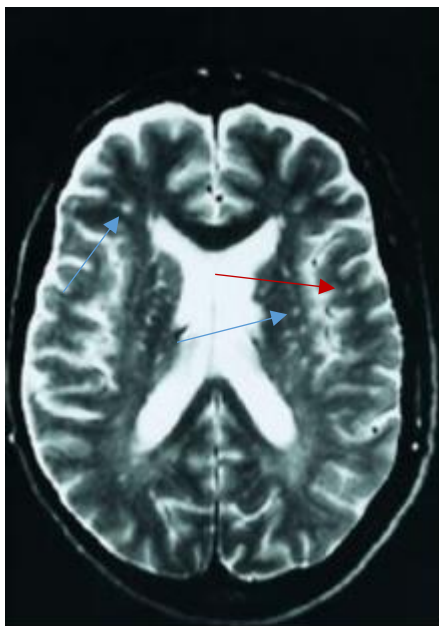


En el contexto de la paciente, asociado a un evento probablemente embólico de origen cardiaco, las masas cardiacas asociadas a embolia que se deben sospechar son:

-Vegetaciones valvulares, -Trombos del ventrículo y de la aurícula izquierda, -Tumores cardiacos, especialmente el mixoma auricular.

- Las neoplasias intracardiacas pueden ser Benignas en un 76% o Malignas en un 24%. (Otto, 2009)
 - Benignas: -El mixoma representa un 25%, siendo el tumor cardiaco más frecuente. Le sigue en frecuencia el lipoma, el rabdomioma y otros tumores (fibroma, hemangioma)
 - Malignas: Angiosarcoma, rabdomiosarcoma, mesotelioma, fibrosarcoma u otras (linfoma, osteosarcoma, timoma, teratoma)

- Se realiza una resonancia magnética 3 días después que muestra múltiples infartos lacunares antiguos y un infarto lacunar agudo en la región parietal izquierda.



(Sierra Benito, 2001)

Imagen 32.- secuencia T2. Infartos lacunares múltiples (flechas azules), infarto agudo (flecha roja).

Estos hallazgos son consistentes con los de la tomografía anterior y no explicarían la sintomatología de disartria, sialorrea y desviación de la comisura labial de la paciente porque no encajan en ninguno de los síndromes característicos de infarto lacunar.

Con estos exámenes complementarios, podemos concluir que el diagnóstico de la paciente es un accidente isquémico transitorio, en el territorio de la arteria cerebral media, de etiología posiblemente cardioembólica, con un doble posible origen, un mixoma auricular o un trombo causado por la fibrilación auricular.

VI. Tratamiento

A. Tratamiento del paciente en el que se sospecha ECV isquémico

- a) Después de evaluar el ABC, administrar oxígeno sólo a los pacientes que presentan saturación de oxígeno <94% a nivel del mar (Jauch, 2012)
- b) En pacientes hipotensos con una presión sistólica significativamente menor que en el estado premórbido o con presión sistólica de <120 mmHg, se recomienda poner al paciente en posición horizontal durante no más de 24-48h (si lo tolera y no hay riesgo de aspiración o de descompensación cardiaca) y administrar solución isotónica para mejorar la perfusión cerebral.
- c) Si el paciente presenta hipertensión no se debe intervenir porque los pacientes generalmente presentan un deterioro clínico importante si se lo hace (OR de 3.8 con un IC 95% de 1.2 a 12.1 para una reducción de más del 25% de la presión diastólica). (Vicek, 2003) Si el paciente es candidato a trombólisis (ver adelante), se debe mantener una meta de presión arterial de 180/105 mmHg.

Paciente que puede recibir terapia trombolítica pero que presenta PA

>185/110 mmHg:

Labetalol 10 to 20 mg IV en 1 to 2 minutos, se puede repetir una vez; o
--

Nicardipino 5 mg/h IV, aumentar 2.5 mg/h cada 5 to 15 mins, max. 15 mg/h; ajustar cuando se alcance la presión deseada; o
--

Otros (hidralazina, enalaprilato, etc) si apropiado

Si la presión no puede bajar hasta 185/110 mmHg, NO administrar rTPA (Activadores recombinantes del plasminógeno tisular)

Manejo para mantener la presión arterial en/ o por debajo de 180/105 mmHg durante la terapia de reperfusión:
Monitorizar PA cada 15 minutos por 2 h desde el inicio de la terapia con rTPA, luego cada 30 min por 6 horas, luego cada hora por 16 horas.
Si presión sistólica >180 -230 mmHg o diastólica >105-120 mmHg: - Labetalol 10mg IV seguido de infusión continua 2-8mg/min o Nicardipino 5mg/h IV, aumentado con 2.5 mg/h cada 5 a 15 minutos, máximo 15 mg/h. Si no se consigue meta, considerar Nitroprusiato sódico IV.

Tabla 13.- Manejo de la presión arterial en el ECV isquémico (Jauch, 2013)

- d) Administrar glucosa intravenosa si el paciente presentó en la evaluación niveles de glucosa en sangre < 60 mg/dL (Jauch, 2013)
- e) Antes de administrar cualquier medicación por vía oral realizar una evaluación de la deglución.
- f) Tratamiento con Activadores recombinantes del plasminógeno tisular (rTPA):
 - a. Criterios de elegibilidad:

Criterios de inclusión
Diagnóstico de ECV isquémico que causa déficit neurológico medible
Inicio de síntomas <3h
Edad >18 años
Criterios de exclusión
Trauma craneoencefálico moderado o grave o ECV previo hace menos de 3 meses
sintomatología de hemorragia subaracnoidea
Punción arterial no compresible hace <7 días
Antecedente de hemorragia intracraneal
Neoplasia intracraneal, malformación arterio-venosa o aneurisma
Cirugía intracraneal o intraespinal reciente
PA >185/110 mmHg
Sangrado interno activo
Diátesis hemorrágica incluye:
plaquetas <100 000/mm ³
Heparina recibida en las últimas 48 horas, con TTP anormal.
Uso de anticoagulante con INR >1.7 o TP >15 sec
Uso de inhibidores directos de la trombina o del factor Xa con anomalía en laboratorio

(TTP, INR, plaquetas; TT o en ensayos para actividad de factor Xa)
Glucemia <50 mg/dL (2.7 mmol/L)
Infarto multilobar por TAC (hipodensidad >1/3 del hemisferio cerebral)
Criterios de exclusión relativos
Considerar riesgo/beneficio para la administración de rtPA si:
Sintomatología menor, rápida mejoría
Embarazo
Convulsiones al inicio con estado postictal que presenta déficits neurológicos
Cirugía mayor en los 14 días previos
Hemorragia gastrointestinal o del tracto urinario en los últimos 21 días.
Infarto agudo de miocardio reciente (<3 meses)

Tabla 14.- Criterios de inclusión y exclusión para recibir tratamiento con rTPA si se presenta dentro de las 3horas (Jauch, 2013)

Criterios inclusión
Diagnóstico de ECV isquémico que causa déficit neurológico medible
Inicio de síntomas desde hace 3 a 4,5 horas
Criterios de exclusión relativos
>80 años
ECV severo NIHSS>25 (ver anexo2)
Anticoagulante oral, sin importar INR
Antecedente de diabetes + ECV previo.

Tabla 15.- Criterios de inclusión y exclusión adicionales para recibir tratamiento con rTPA si se presenta dentro de las 3-4.5 horas de inicio de los síntomas (Jauch, 2013)

b. Administración intravenosa de rTPA (Alteplasa)

Infundir 0.9 mg/kg (máx. 90 mg) en 60 min, 10% de la dosis en bolo de 1 minuto
Admitir al paciente a cuidados intensivos
Si el paciente desarrolla cefalea severa, HTA aguda, náusea, vómito o empeora su sintomatología, se descontinúa la infusión y se obtiene una Tac cerebral de emergencia.
Medir PA y evaluar estado neurológico cada 15 minutos durante y luego de la infusión de rTPA por 2 horas, luego cada 30 minutos por 6 horas, luego cada hora hasta que se completen las 24 h posteriores al tratamiento.
Mantener la presión arterial \leq 180/105 (Tabla 11).
No colocar sonda nasogástrica, catéteres urinarios, medidores de presión central si el paciente puede ser manejado sin ellos.
Obtener una TAC cerebral o IRM a las 24h del tratamiento antes de iniciar anticoagulantes o anti plaquetarios.

Tabla 16.- Administración intravenosa de rTPA (Alteplasa). (Jauch, 2013)

No se recomienda la administración de estreptoquinasa para el tratamiento de ECV (Nivel de evidencia A) (Adams 2007). No se ha determinado la utilidad de otros tratamientos (tenecteplasa, reteplasa, desmoteplasa, urokinasa) (Nivel de evidencia B)

Cadena de supervivencia del ECV: 8 D's.

Detección	Reconocimiento de los signos y síntomas de ECV por parte del paciente o acompañante
Despacho	Activación Sistema de emergencia 911 y prioridad asignada en <90 segundos
Delivery (Entrega)	Triaje temprano y transporte a hospital de tercer nivel con aviso previo. El hospital debe contar con protocolos de ECV establecidos, posibilidad de administrar rTPA, neuroimagen y laboratorio las 24h. Ambulancia debe tardar <8 minutos en llegar y demorarse < 15 minutos en el lugar.
Door (Puerta)	Triaje en emergencia inmediato.
Datos	Evaluación temprana, aviso a equipo de neurología, estudios de laboratorio y neuroimagen.
Decisión	Diagnóstico y determinación de terapia apropiada, discusión con paciente y familia.
Droga	Administración de drogas apropiadas u otra intervención.
Disposición	Admisión a unidad especial, cuidados intensivos o traslado oportuno.

Tabla 17.- 8 D's de la cadena de supervivencia en ECV (Jauch, 2014)

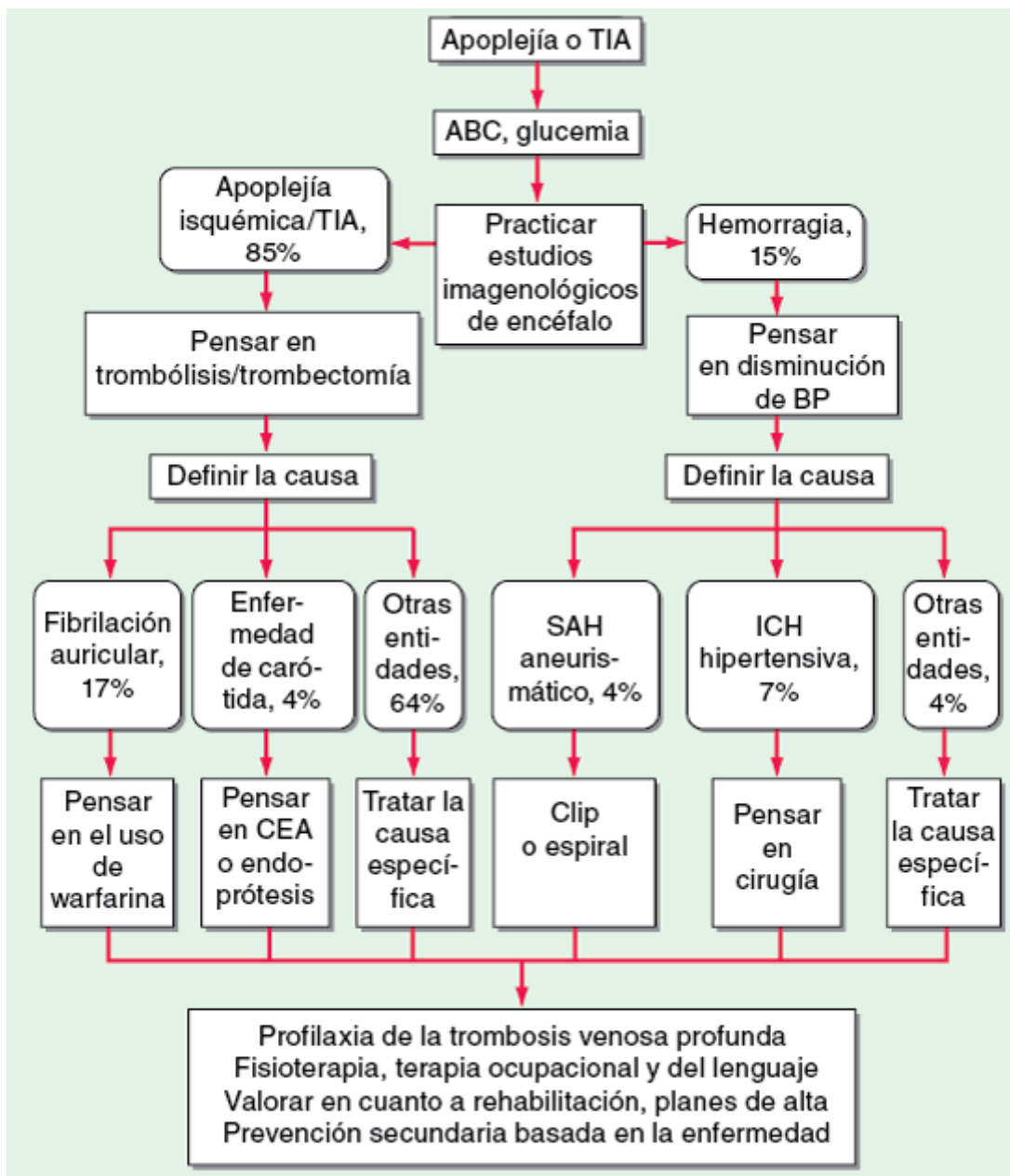


Imagen 33.- Tratamiento de isquemia cerebral (Longo et al., 2012)

B. Terapia antitrombótica para pacientes que no recibieron trombólisis o pacientes que presentan cuadro de AIT

- La aspirina es el único agente antiplaquetario para el tratamiento de ECV que es efectivo.

Se debe iniciar dentro de las 48 horas a dosis de 160-325 mg diarias a largo plazo. (Nivel de evidencia A) (Jauch, 2013). Sin embargo hay otros agentes aceptados: Combinación dipiridamol + aspirina (200mg/25mg), o clopidogrel solo 75mg QD. Se acepta la combinación de clopidogrel con aspirina (300mg de clopidogrel carga luego 75 mg QD) sólo en pacientes asiáticos con score ABCD² >4 y sólo durante 21 días seguidos de monoterapia con clopidogrel 75mg QD.

- Para un ECV cardioembólico: la anticoagulación iniciada de forma inmediata es controversial, se recomienda iniciarla para un tratamiento a largo plazo para fibrilación auricular. Se recomienda iniciar a las 24 horas el tratamiento con warfarina si el paciente está estable y presenta un infarto pequeño. Si se trata de un infarto más extenso se espera 2 semanas para el inicio de la anticoagulación, y se mantiene con aspirina. Se debe dar dosis para mantener en INR en 2-3. Si el paciente se encontraba recibiendo warfarina con anterioridad y estaba dentro del rango de INR deseado, se recomienda mantener un INR de 2.5-3.5. (Evans, 2003) El paciente también puede recibir anticoagulantes orales nuevos (dabigatran 150 mg BID, apixaban 5mg QD, rivaroxaban 20mg QD)

Si no tolera anticoagulación: Aspirina 325 mg diarios, si alérgico clopidogrel 75 mg qd.

C. tratamiento de factores de riesgo

- Endarterectomía carótidea: se recomienda en pacientes que han presentado un AIT en los últimos 6 meses y tienen estenosis ipsilateral de 70 al 99%, si tienen una estenosis del 50 al 69%, depende de las comorbilidades y el riesgo quirúrgico. Se prefiere la endarterectomía carotídea al stent carotídeo por el riesgo subsecuente de ECV (6.1 vs 11.7), pero el stent se puede colocar si hay dificultad quirúrgica o muy alto riesgo quirúrgico (Brent Simmons, 2012)

- Otras recomendaciones: (Jauch, 2013)
- Hipertensión: Objetivo TA < 140/90, con IECA solo o en combinación con diurético, o ARA2.
- Lípidos: iniciar estatinas sin tener en cuenta el nivel de LDL en todo paciente hipertenso con riesgo cardiovascular (Johnston, 2013). El objetivo es obtener un LDL < 100 mg/dL. En estudios se ha demostrado que 40 mg por día de simvastatina reducen el riesgo de ECV en un 25% en pacientes con enfermedad coronaria, otra enfermedad oclusiva o diabetes y en un 21% en pacientes sin estos factores de riesgo adicionales, los beneficios se veían en pacientes con LDL < 116 mg/dL. (Brent Simmons 2012). En los adultos mayores se piensa que no se deben dar estatinas por

por el tiempo de acción de los hipolipemiantes y por los efectos secundarios, sin embargo se ha demostrado que los efectos secundarios son similares a los de la población general y el tiempo de acción es desde 6 meses, por lo que sí se indicaría en esta paciente a pesar de que sea adulta mayor (Ko, 2004)
- Cesar tabaquismo: Terapia del comportamiento, terapia de reemplazo de nicotina y apoyo social. (Brent Simmons, 2012)
- Diabetes: glucosa en ayunas < 126 mg/dl, en pacientes con AIT se busca una hemoglobina glicosilada < 7%.
- Ejercicio físico: mínimo > 10 minutos de caminar tres veces a la semana.

Entorno/ Modo de ejercicio	Metas/ objetivos	Frecuencia/intensidad/tiempo
Convalecencia temprana y hospitalización (fase	• Prevenir el decondicionamiento, la neumonía hipostática, la	• ≈aumentar en 10- to 20-lpm la frecuencia cardiaca; RPE (escala de ejercicio percibido) ≤11 (escala va

<p>aguda):</p> <ul style="list-style-type: none"> • Caminar, actividades de autocuidado • Sentarse o ponerse de pie de forma intermitente • Actividades sentado, para aumentar rango de movilidad, desafíos motores. 	<p>intolerancia ortostática y la depresión.</p> <ul style="list-style-type: none"> • Evaluar déficits motores y cognitivos • Estimular balance y coordinación. 	<p>de 6–20); frecuencia y duración toleradas, con intervalos de descanso.</p>
<p>Rehabilitación intra y extra-hospitalaria:</p>		
<p>Aeróbica</p> <ul style="list-style-type: none"> • Actividades para grupos musculares grandes (caminata, ergometría de brazo y pierna, ejercicios para mejorar la actividad funcional sentado). 	<ul style="list-style-type: none"> • Aumentar rapidez y eficiencia de la caminata • Mejorar la tolerancia al ejercicio • Aumentar autonomía en actividades diarias • Reducir déficit motor • Mejorar la salud vascular y otros efectos cardioprotectores (reactividad vasomotora, disminuir factores de riesgo) 	<ul style="list-style-type: none"> • utilizar 40%–70% de la reserva de $\dot{V}O_2$; 55%–80% de la frecuencia cardíaca máxima; RPE 11–14 • 3–5 días a la semana • 20–60 min/sesión o sesiones de 10 min • 5–10 min de calentamiento y relajación. • Complementar con podómetros para aumentar la actividad física diaria.
<p>Fuerza muscular/resistencia</p> <ul style="list-style-type: none"> • entrenamiento para miembros y tronco con pesos libres, con carga de peso parcial, bandas elásticas, poleas. • Entrenamiento de circuito • Movilidad funcional 	<ul style="list-style-type: none"> • Aumentar la fuerza muscular y resistencia • aumentar la actividad para realizar actividades de ocio, ocupacionales y diarias. • Reducir las necesidades cardíacas durante la carga de objetos, disminuyendo la contracción máxima voluntaria necesaria para cargar un objeto y aumentando la fuerza muscular. 	<ul style="list-style-type: none"> • 1–3 secuencias de 10–15 repeticiones de 8–10 ejercicios que involucren a grupos musculares mayores. • 2–3 días por semana • Resistencia aumenta en función de la tolerancia del paciente.
<p>Flexibilidad</p> <ul style="list-style-type: none"> • Estiramiento de tronco y extremidades 	<ul style="list-style-type: none"> • Aumentar rango de movimiento • Prevenir contracturas • Disminuir riesgo de lesiones • Aumentar actividad diaria 	<ul style="list-style-type: none"> • Estiramiento estático: mantener por 10–30 s • 2–3 d/semana (antes o después de entrenamiento aeróbico o de fuerza)

<p>Neuromuscular</p> <ul style="list-style-type: none"> • Actividades de balance o coordinación • Taichí • Yoga • Actividades recreacionales con raquetas/ balones para mejorar coordinación ojo-mano. • Juegos interactivos de computación /video-juegos 	<ul style="list-style-type: none"> • Aumentar equilibrio, re-adquisición de destrezas, calidad de vida y movilidad • Disminuir el temor a las caídas. • Aumentar seguridad de las actividades diarias. 	<ul style="list-style-type: none"> • Complemento del resto de entrenamiento y de las actividades de estiramiento. • 2–3 d/semana
--	---	--

Tabla 18.- Recomendaciones de ejercicio físico para pacientes post-ECV de AHA/ASA [Nivel de evidencia A]. (Bilinger, 2014)

Resumen de recomendaciones en AIT:

After a TIA, patients should be screened for the following risk factors, and these risk factors should be managed accordingly:

Hypertension	A
Smoking	C
Physical inactivity	C
Diabetes mellitus	B
Dyslipidemia	A

Antiplatelet agents are recommended for patients with a history of noncardioembolic TIA or stroke to prevent a subsequent stroke. A

Acceptable first-line antiplatelet agents include the following:

Aspirin alone	A
Extended-release dipyridamole/aspirin (Aggrenox)	B
Clopidogrel (Plavix)	B

Statins are recommended for patients who have a history of TIA and a low-density lipoprotein cholesterol level of 100 mg per dL (2.59 mmol per L) or more. A reasonable low-density lipoprotein target is at least a 50 percent reduction or less than 70 mg per dL (1.81 mmol per L). B

Imagen 34.- Recomendaciones para tratamiento de AIT (Brent Simmons, 2012)

- En nuestra paciente un importante factor pronóstico es la fibrilación auricular.

Se determina el riesgo de desarrollar ECV en pacientes con fibrilación auricular con la escala CHADS-VASC

CHADS₂ acronym	Score	CHADS₂ acronym	Unadjusted ischemic stroke rate (% per year)*
Congestive HF	1	0	0.6%
Hypertension	1	1	3.0%
Age ≥75 years	1	2	4.2%
Diabetes mellitus	1	3	7.1%
Stroke/TIA/TE	2	4	11.1%
Maximum score	6	5	12.5%
		6	13.0%
CHA₂DS₂-VASC acronym	Score	CHA₂DS₂-VASC acronym	Unadjusted ischemic stroke rate (% per year)*
Congestive HF	1	0	0.2%
Hypertension	1	1	0.6%
Age ≥75 years	2	2	2.2%
Diabetes mellitus	1	3	3.2%
Stroke/TIA/TE	2	4	4.8%
Vascular disease (prior MI, PAD, or aortic plaque)	1	5	7.2%
Age 65 to 74 years	1	6	9.7%
Sex category (ie, female sex)	1	7	11.2%
Maximum score	9	8	10.8%
		9	12.2%

Imagen 35.- Escalas CHADS2 y CHADS2-VASC con riesgo de ECV. (Friberg, 2012)

Nuestra paciente tendría un riesgo de 7.2% de desarrollar ECV isquémico en el próximo año (5 puntos en la escala CHADS-VASC) y debería recibir anticoagulación crónica (Nivel de evidencia A).

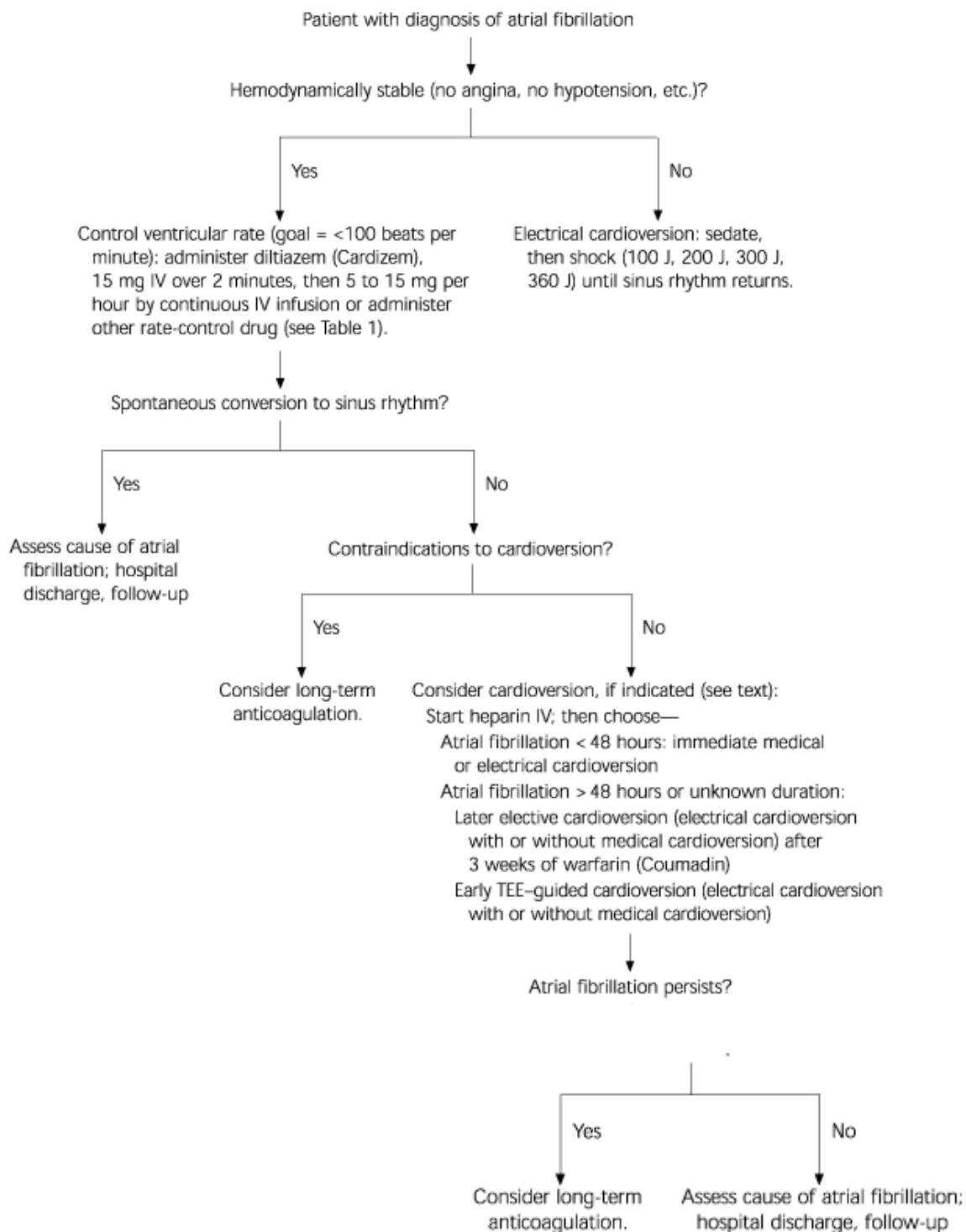


Imagen 36.- Manejo de la fibrilación auricular (Brent Simmons, 2012)

El manejo de nuestra paciente fue: - Aspirina 325 mg cada día (QD) vía oral (V.O) como indicado en las guías, -Paracetamol 1g VO c/8h para el dolor crónico, - Amlodipino 5mg

QD para el control de la hipertensión arterial, Atorvastatina 20 mg QD para controlar el factor de riesgo de dislipidemia.

Se dio el alta con: - Paracetamol 1g V.O. QD, -Rivaroxaban 20 mg QD, Atorvastatina 20 mg QD.

Se eliminó el control del dolor articular crónico con Naproxeno, ya que es un anti-inflamatorio no esteroideo potencialmente nocivo en un adulto mayor por el riesgo de sangrado digestivo e insuficiencia renal. (AGS, 2012)

Se pueden encontrar todos los agentes contraindicados en el adulto mayor en la página web

<http://www.americangeriatrics.org/files/documents/beers/PrintableBeersPocketCard.pdf>

El mixoma que se halló de forma incidental debería ser extraído quirúrgicamente. Sin embargo, no se programó la escisión del tumor cardiaco por el riesgo quirúrgico.

VII. Complicaciones y pronóstico:

Complicación	Porcentaje del total de complicaciones
caídas	25
IVU	24
Neumonía	22
Escaras	21
Depresión	16
Dolor de hombro	9
DVT	2
Embolia pulmonar	1

Tabla 19.- Complicaciones comunes luego de un ECV en porcentaje de complicaciones (Langhorne, 2000)

Complicación	Porcentaje de pacientes
Neumonía	5
Neumonía por aspiración	3
Falla cardíaca	3
Sangrado GI	3
Paro cardíaco	2
IAM	1
TVP (trombosis venosa profunda)	1
Embolia pulmonar	1
Hipoxia	1
Sepsis	1
Celulitis	1
Deshidratación	1

Tabla 20.- Complicaciones potencialmente serias de ECV en porcentaje de pacientes (Johnston, 1998)

Los mayores predictores en el ECV son la severidad del cuadro y la edad. La severidad se mide con la escala NIHSS (anexo 2) y determina el curso de la evolución clínica. Un paciente con una escala NIHSS < 6 podrá vivir de manera independiente, trabajar, etc. Un score >16 determinará una alta probabilidad de muerte o discapacidad severa.

Anexos

Anexo 1.- Niveles de evidencia utilizados en este documento (GRADE Working group, 2007):

Código	Calidad de evidencia	Definición
A	Alta	<p>Mayor investigación no cambiará la confianza en el efecto estimado.</p> <p>Hay muchos estudios de gran calidad con resultados consistentes.</p> <ul style="list-style-type: none"> • En casos especiales; Un gran estudio multicéntrico de alta calidad.
B	Moderada	<p>Mayor investigación puede tener un gran impacto en la confianza del efecto estimado y puede cambiar el estimado.</p> <ul style="list-style-type: none"> • Un estudio de alta calidad • Muchos estudios con algunas limitaciones
C	Baja	<p>Mayor investigación va a tener un impacto importante en la confianza en el efecto estimado y posiblemente va a cambiar le estimado.</p> <ul style="list-style-type: none"> • Uno o más estudios con limitaciones importantes.
D	Muy baja	<p>Cualquier estimado del efecto es muy incierto</p> <ul style="list-style-type: none"> • Opinión de experto • No hay evidencia de investigación directa • Uno o más estudios con limitaciones muy importantes.

Anexo 2. - Puntuación de NIHSS (National Institutes of Health Stroke Scale)

ECV menor <4, ECV moderado >15, ECV severo > 25. (Atallah, 2012)

1a Nivel de conciencia	4 Parálisis facial	7 Ataxia
0 = alerta 1 = obnubilado 2 = sin respuesta	0 = normal 1 = paresia menor 2 = paresia parcial 3 = parálisis completa	0 = ausente 1 = presente en un miembro 2 = en ambos miembros
1b Preguntas	5a Fuerza brazo izquierdo	8 Sensibilidad
0 = responde correctamente a ambas preguntas 1 = responde sólo una pregunta 2 = no responde ninguna	0 = sin déficit 1 = oscila antes de los 10 segundos 2 = cae antes de los 10 segundos 3 = no vence la gravedad 4 = sin movimiento	0 = normal 1 = pérdida leve 2 = pérdida significativa
1c Órdenes	5b Fuerza brazo derecho	9 Lenguaje
0 = lleva a cabo ambas órdenes correctamente 1 = sólo una orden correctamente 2 = ninguna orden correctamente	0 = sin déficit 1 = oscila antes de los 10 segundos 2 = cae antes de los 10 segundos 3 = no vence la gravedad 4 = sin movimiento	0 = normal 1 = afasia leve 2 = afasia grave 3 = afasia global
2 Mirada	6a Fuerza pierna izquierda	10 Disartria
0 = normal 1 = parálisis parcial de la mirada 2 = parálisis total de la mirada	0 = sin déficit 1 = oscila antes de los 5 segundos 2 = cae antes de los 5 segundos 3 = no vence la gravedad 4 = sin movimiento	0 = normal 1 = leve 2 = grave
3 Campo visual	6b Fuerza pierna derecha	11 Extinción/falta de atención
0 = sin pérdida del campo 1 = hemianopsia parcial 2 = hemianopsia completa 3 = hemianopsia bilateral	0 = sin déficit 1 = oscila antes de los 5 segundos 2 = cae antes de los 5 segundos 3 = no vence la gravedad 4 = sin movimiento	0 = normal 1 = leve 2 = grave

Referencias bibliográficas

- Abad, C. (1998) Tumores cardíacos (I). Generalidades. Tumores primitivos benignos. *Revista Española de Cardiología*. 1998; 51:10-20. - Vol. 51 Núm.1
- Adams HP et al.(2007); Guidelines for the early management of adults with ischemic stroke: a guideline from the American Heart Association/American Stroke Association Stroke Council. *Stroke*. 2007;38:1655–1711.
- American Geriatrics Society (2012) AGS 2012 Updated Beers Criteria for Potentially Inappropriate Medication Use in Older Adults (AGS 2012 Beers Criteria). Extraído el 20/11/2014 desde <http://www.americangeriatrics.org/files/documents/beers/PrintableBeersPocketCard.pdf>
- Arboix, J. Díaz, Pérez-Sempere A., Álvarez Sabi J. (2002) Ictus: Tipso Etiológicos y Criterios diagnósticos. Grupo de Estudio de Enfermedades cardiovasculares SEN. 2002; Capítulo 1.
- Biblo LA, Yuan Z, Quan KJ, Mackall JA, Rimm AA (2001) Risk of stroke in patients with atrial flutter. *Am J Cardiol*. 2001; 87(3):346.
- Billinger SA, Arena R, Bernhardt J, Eng JJ, Franklin BA, Johnson CM, MacKay-Lyons M, Macko RF, Mead GE, Roth EJ, Shaughnessy M, Tang A;(2014) Physical activity and exercise recommendations for stroke survivors: a statement for healthcare professionals from the American Heart Association/American Stroke Association. *Stroke*. 2014 Aug;45(8):2532-53
- Bladin, CF, Chambers, B. (1993) Clinical features, pathogenesis, and computed tomographic characteristics of internal watershed infarction. *Stroke*. 1993; 24: 1925-1932.
- Bour, A. Rasquin, A., Boreas, A., Limburg, M., Verhey, F. (2010) How predictive is the MMSE for cognitive performance after stroke? *Journal of Neurology*. Volume 257, Issue 4, pp 630-637.
- Brent Simmons et al. (2012) Transient Ischemic Attack: Part II. Risk Factor Modification and Treatment. *Am Fam Physician*. 2012 Sep 15;86(6):527-532.
- Bushnell C, McCullough LD, Awad IA, Chireau MV, Fedder WN, Furie KL, Howard VJ, Lichtman JH, Lisabeth LD, Piña IL, Reeves MJ, Rexrode KM, Saposnik G, Singh V, Towfighi A, Vaccarino V, Walters MR (2014) Guidelines for the prevention of stroke in women: a statement for healthcare professionals from the American Heart Association/American Stroke Association. *Stroke*. 2014 May; 45(5):1545-88
- Canadian Stroke Network (2010) Canadian Best practice Recommendations for Stroke Care. Canadian Stroke Strategy.

- Caplan, L., Kasner, S., Dashe, J. (2013) Clinical diagnosis of stroke subtypes. UpToDate, Inc. Wolters Kluwer Health.
- D'Amore C1, Paciaroni M. (2012) Border-zone and watershed infarctions. *Front Neurol Neurosci.* 2012; 30:181-4.
- Darley .F, Aronson. A, Brown. J. (1992): Differential diagnostic patterns of dysarthria. *Journal of speech and hearing research*, 12, 462-496, 1969. en: *Neurología para especialistas del habla y del lenguaje*. Russell J, Wanda G. edit panam. B. aires.1992. pág. 142
- Davis, Stephen M., Davis, Geoffrey A. (2012) Secondary Prevention after Ischemic Stroke or Transient ischemic Attack, *New England Journal of Medicine*; 366:1914-1922.
- Debette S, Grond-Ginsbach C, Bodenart M, Kloss M, Engelter S, Metso T, Pezzini A, Brandt T, Caso V, Touzé E, Metso A, Canaple S, Abboud S, Giacalone G, Lyrer P, Del Zotto E, Giroud M, Samson Y, Dallongeville J, Tatlisumak T, Leys D, Martin JJ, (2011) Cervical Artery Dissection Ischemic Stroke Patients (CADISP) Group. Differential features of carotid and vertebral artery dissections: the CADISP study. *Neurology.* 2011; 77(12):1174.
- Díez Tejedor E, del Brutto O, Alvarez-Sabin E, Muñoz M, Abiusi G. (2001) Clasificación de las enfermedades cerebrovasculares. *Sociedad Iberoamericana de Enfermedades Cerebrovasculares. Rev Neurol* 2001; 33; 455-464
- Dill, T. (2008) Contraindications to magnetic resonance. *Heart*; 2008;94;943-94
- Easton JD, Saver JL, Albers GW, Alberts MJ, Chaturvedi S, Feldmann E, Hatsukami TS, Higashida RT, Johnston SC, Kidwell CS, Lutsep HL, Miller E, Sacco RL, (2009) Definition and evaluation of transient ischemic attack: a scientific statement for healthcare professionals from the American Heart Association/American Stroke Association Stroke Council; Council on Cardiovascular Surgery and Anesthesia; Council on Cardiovascular Radiology and Intervention; Council on Cardiovascular Nursing; and the Interdisciplinary Council on Peripheral Vascular Disease. *Stroke.* 2009; 40(6):2276
- Evans, A. (2001) Should stroke subtype influence anticoagulation decisions to prevent recurrence in stroke patients with atrial fibrillation? *Stroke.* 2001;32(12):2828.
- Faxon DP, Fuster V, Libby P, Beckman JA, Hiatt WR, Thompson RW, Topper JN, Annex BH, Rundback JH, Fabunmi RP, Robertson RM, Loscalzo J, (2004) American Heart Association Atherosclerotic Vascular Disease Conference: Writing Group III: pathophysiology. *Circulation.* 2004; 109(21):2617.
- Flaherty, M; woo, D. Haverbusch, M., Sekar, P., Khoury, J., Sauerbeck, L.(2005) Racial Variations in Location and Risk of Intracerebral Hemorrhage. *Stroke.* 2005; 36: 934-937

- Friberg L, Rosenqvist M, Lip GY.(2012) Evaluation of risk stratification schemes for ischaemic stroke and bleeding in 182 678 patients with atrial fibrillation: the Swedish Atrial Fibrillation cohort study. *Eur Heart J* 2012; 33:1500.
- Fothergill RT, Williams J, Edwards MJ, Russell IT, Gompertz P.(2013) Does use of the recognition of stroke in the emergency room stroke assessment tool enhance stroke recognition by ambulance clinicians? *Stroke*. 2013 Nov;44(11):3007-12
- Hervé D, Gautier-Bertrand M, Labreuche J, et al. Predictive values of lacunar transient ischemic attacks. *Stroke* 2004; 35:1430.
- GRADE (Grading of Recommendations Assessment, Development and Evaluation) Working Group. (2007) Grading of Recommendations Assessment, Development and Evaluation. Extraído desde http://www.essentialEvidenceplus.com/product/ebm_loe.cfm?show=grad
- Gutierrez C1, Blanchard DG. (2011). Atrial fibrillation: diagnosis and treatment. *Am Fam Physician*. 2011 Jan 1 83(1):61-8.
- Hakan Ay, Benner, E. Murat Arsava, Furie, K. (2010) Causative Classification System for Ischemic Stroke (CCS) A. A. Martinos Center for Biomedical Imaging, Department of Radiology, Massachusetts General Hospital, Harvard Medical School, Boston MA. Extraído el 12/11/2014 desde https://ccs.mgh.harvard.edu/ccs_form.php
- Hirtz D1, Thurman DJ, Gwinn-Hardy K, Mohamed M, Chaudhuri AR, Zalutsky R. (2007) How common are the "common" neurologic disorders? *Neurology*. 2007 Jan 30; 68(5):326-37.
- Howard VJ, McClure LA, Meschia JF, (2006) High prevalence of stroke symptoms among persons without a diagnosis of stroke or transient ischemic attack in a general population: the Reasons for Geographic And Racial Differences in Stroke (REGARDS) study. *Archives of Internal Medicine*. Oct 9; 166(18):1952-8.
- Hunt WE, Hess RM. (1968) Surgical risks as related to time of intervention in the repair of intracranial aneurysms. *J Neurosurg*. 1968; 28: 14–20.
- James PA, Oparil S, Carter BL, et al. (2014) Evidence-Based Guideline for the Management of High Blood Pressure in Adults: Report From the Panel Members Appointed to the Eighth Joint National Committee (JNC 8). *JAMA*. 2014; 311(5):507-520.
- January CT, Wann LS, Alpert JS et al. (2014) AHA/ACC/HRS Guideline for the Management of Patients with Atrial Fibrillation: A Report of the American College of Cardiology/American Heart Association. Task Force on Practice Guidelines and the Heart Rhythm Society. *Circulation* 2014:129:00-00.
- Jauch EC, Saver JL, Adams HP Jr, Bruno A, Connors JJ, Demaerschalk BM, Khatri P, McMullan PW Jr, Qureshi AI, Rosenfield K, Scott PA (2013) Guidelines for the early management of patients with acute ischemic stroke: a guideline for healthcare

professionals from the American Heart Association/American Stroke Association. *Stroke*. 2013 Mar;44(3):870-947

- Jauch, E. et al. (2014) Guidelines for the Primary Prevention of Stroke: A Statement for Healthcare Professionals from the American Heart Association/American Stroke Association *Stroke*. 2014;45:3754-3832,
- Johnston SC, Nguyen-Huynh MN, Schwarz ME, Fuller K, Williams CE, Josephson SA.(2006) National Stroke Association guidelines for the management of transient ischemic attacks. *Annals of Neurology* 60: 301-313.
- Kim AS1, Johnston SC (2011) Global variation in the relative burden of stroke and ischemic heart disease. *Circulation*. Jul 19; 124(3):314-23.
- Kimura K, Minematsu K, Yasaka M, Wada K, Yamaguchi T. SO (1999). The duration of symptoms in transient ischemic attack. *Neurology*. 52(5):976.
- Ko DT, Mamdani M, (2004) Alter Lipid-lowering therapy with statins in high-risk elderly patients: the treatment-risk paradox. *JAMA*. 2004;291(15):1864.
- Kumar, P, Clark, M (2013) Kumar & Clark's Cases in Clinical Medicine. Care of the Elderly. Pp. 478-480.
- Kumar V. Y Cotran R. (2009) *Pathologic Basis of Disease*, 8th edition. Saunders an imprint of Elsevier.
- Langhorne, P, Stott, DJ, Robertson, L, et al. (2000) Medical complications after stroke: a multicenter study. *Stroke* 2000; 31:1223.
- Lewington S, Clarke R, Qizilbash N, Peto R, Collins R, Prospective Studies Collaboration (2002) Age-specific relevance of usual blood pressure to vascular mortality: a meta-analysis of individual data for one million adults in 61 prospective studies. *Lancet*. 2002; 360(9349):1903.
- Longo, D., Kasper, D., Jameson, L., Fauci, A. Hauser, S., Loscalzo J. (2012) *Harrison Principios de Medicina Interna* 18a edición. McGraw Hill, vol.1 y 2.
- Lovelock, C., Redgrave, J., Briley, D., Rothwell, P. (2010) The SCAN rule: a clinical rule to reduce CT misdiagnosis of intracerebral haemorrhage in minor stroke. *J Neurol Neurosurg Psychiatry* 2010;81:271-275
- MacKay-Lyons M, Thornton M., Ruggles T., Che, M. (2014) Non-pharmacological interventions for preventing secondary vascular events after stroke or transient ischemic attack. *Cochrane Database of Systematic Reviews*
- Momjian-Mayor, I. (2005) The Pathophysiology of Watershed Infarction in Internal Carotid Artery Disease *Stroke*. 2005; 36: 567-577

- Moster, M. (2003) Coagulopathies and Arterial Stroke. *Journal of Neuro-Ophthalmology*: Volume 23 - Issue 1 - pp 63-71
- National Institute for Health and Clinical Excellence (2008) Stroke: Diagnosis and initial management of acute stroke and transient ischaemic attack (TIA). NICE Clinical Guideline, issued July 2008, review May 2014. Extraído el 30/11/2014 desde <http://www.nice.org.uk/guidance/cg68>
- O'Donnell , M. , Xavier D, Lisheng Liu, , Hongye Zhang,Siu Lim Chin, Purnima Rao-Melacini Sumathy Rangarajan , Shofiqul Islam, Prem Pais, McQueen, M, Mondo, C., Damasceno A., Lopez-Jaramillo P., Hankey G., Dans A, Yusoff K., Truelsen , Diener, Sacco (2010) Risk factors for ischaemic and intracerebral haemorrhagic stroke in 22 countries (the INTERSTROKE study): a case-control study. *The Lancet* - 10 July 2010 (Vol. 376, Issue 9735, Pages 112-123)
- Otto, C. (2009) Textbook of clinical echocardiography. Chapter 15: Cardiac masses and potential cardiac “sources of embolus”. Elsevier. Pp.378-394.
- Texas Heart Institute (2014) Heart Sounds Auscultation: Tumor plop. Extraído el 11/10/2014 desde http://www.texasheart.org/Education/CME/explore/events/upload/HSPS19_TumorPlop.mp3
- Sánchez, J (2009) Antimicrobianos: consideraciones para su uso en Pediatría. Imagen extraída el 8/11/2014 desde <http://gsdl.bvs.sld.cu/greenstone/collect/pediatra/index/assoc/HASH9473.dir/tab1.18.png>
- Saver,J. (2006) Time is brain--quantified. *Stroke*. Jan; 37(1):263-6.
- Scott RM1, Smith ER. (2009) Moyamoya disease and moyamoya syndrome. *N Engl J Med*. 2009 Mar 19; 360(12):1226-37.
- Sierra Benito, C A de la Sierra Iserte,(2001) Lesiones cerebrovasculares silentes en la hipertensión arterial esencial. Silent cerebrovascular lesions in essential arterial hypertension. *Hipertension*, vol 18, nº3. La imagen no corresponde a la de la paciente pero por fines educativos se insertó una imagen acorde a la descripción radiológica. Extraído el 24/11/2014 desde <http://zl.elsevier.es/es/revista/hipertension--riesgo-vascular-67/lesiones-cerebrovasculares-silentes-hipertension-arterial-esencial-13012906-diagnostico-imagen-2001>
- Siesjö BK. (2008). Pathophysiology and treatment of focal cerebral ischemia. Part I: Pathophysiology. *J Neurosurg*. 1992 Mar;108(3):616-31
- Van der Worp, H Bart and van Gijn, Jan. (2007) Acute Ischemic Stroke. *New England Journal of Medicine*; 357:572-9.
- Vicek (2003) Association between course of blood pressure within the first 24 hours and functional recovery after acute ischemic stroke. *Ann Emerg Med*. 2003; 42(5):619.

Wardlaw JM, Seymour J, Cairns J, Keir S, Lewis S, Sandercock P (2004) Immediate computed tomography scanning of acute stroke is cost-effective and improves quality of life. *Stroke*. 2004; 35(11):2477.

Imágenes

Alistar Lammie, G (2000) Pathology of small vessel stroke *British Medical Bulletin* 56 (no. 2) 296-306

Atallah, A.M. et al. (2012) Consenso de Diagnóstico y Tratamiento Agudo del Accidente Cerebrovascular Isquémico Consejo de Stroke: Sociedad Argentina de Cardiología. *Rev. Argent. cardiol.*, Ciudad Autónoma de Buenos Aires, v. 80, n. 5, oct. 2012. Disponible en <http://www.scielo.org.ar/scielo.php?script=sci_arttext&pid=S1850-37482012000500014&lng=es&nrm=iso>. Accedido en 15 dic. 2014.

Blair, R., Ross, J., Morris, A., Grudberg, S. (Junio 2011) Sleeping Giant. *N Engl J Med* 2011; 364:e53. Imagen extraída el 2/11/2014 desde <http://www.nejm.org/doi/full/10.1056/NEJMimc1100481>

Boyer, M., Koplan, B. (2005) Atrial flutter. *Cardiology patient page. Circulation*. 2005;112:3365,

García-Cosío F1, Pastor Fuentes A, Núñez Angulo A. (2012) Arrhythmias (IV). Clinical approach to atrial tachycardia and atrial flutter from an understanding of the mechanisms. *Electrophysiology based on anatomy. Rev Esp Cardiol (Engl Ed)*. 2012 Apr;65(4):363-75.

Hernandez Caler, M. J. Rubio Sanz, E. Riñones Mena, P. Laguna Perez, J. L. López Martínez, J. Aldea Martínez;(2012) Hallazgos radiológicos en la disección arterial carotídea espontánea. Papel del radiólogo en esta entidad. *SERAM* 2012.

Hesse B1, Murphy RT, Myles J, Huang J, Sabik EM. (2006) Images in cardiovascular medicine. A left atrial appendage thrombus mimicking atrial myxoma. *Circulation*. 2006 Mar 21; 113(11):e456-7.

High Impact images (2012) Transient ischemic Attack. Imagen extraída el 1/11/2014 desde <https://www.youtube.com/watch?v=iXwVG1ASHnY>

High Impact images,(2012) Normal Anatomy and physiology. Imagen extraída el 1/11/2014 desde <http://www.highimpact.com/project/normal-anatomy-and-physiology-med02037>

High Impact images (2013) Transient ischemic Attack and Stroke. Imagen extraída el 1/11/2014 desde <http://www.highimpact.com/project/transient-ischemic-attack-and-stroke>

Kassab, (2014) M. The progression of a dissection, thrombus development, and total vessel occlusion. Extraído el 11/11/2014 desde

http://www.uptodate.com.ezbiblio.usfq.edu.ec/contents/image?imageKey=NEURO%2F57866&topicKey=NEURO%2F14082&source=see_link&utdPopup=true

Kimura, E. (2011) Doppler carotídeo. Extraído el 16/11/2014 desde <http://es.slideshare.net/residenciact/doppler-carotideo>

IBC (2011) Cambios del adulto mayor en fondo de ojo. Imagen extraída el 11 de noviembre 2014 desde <http://guiadeestudioibc.blogspot.com/2011/04/cambios-del-adulto-mayor-en-fondo-de.html>

LeDoux, D. (2013) HEENT extraído el 15/11/2014 desde https://tmedweb.tulane.edu/noteservice/lib/exe/fetch.php/10_28_2013_heent.pdf

MedPix (2014) Cases. Extraído el 10/11/2014 desde http://rad.usuhs.edu/medpix/cow_image.html?mode=case_viewer&imid=15005&pt_id=5775&quiz=&page=&week=&this_week=&max=&maxcases=&skiprows=&skipcases=&conf=#pic

Netter, F., Rubin, M., Safdieh, J. (2007) Netter's Concise Neuroanatomy. Saunders Elsevier. p.57

Runchey, S., McGee, S. (2010) Does This Patient Have a Hemorrhagic Stroke? Clinical Findings Distinguishing Hemorrhagic Stroke From Ischemic Stroke JAMA.2010; 303(22):2280-2286.

Tice FD1, Slivka AP, Walz ET, Orsinelli DA, Pearson AC. (1996) Mitral valve strands in patients with focal cerebral ischemia. Stroke. 1996 Jul; 27(7):1183-6. Extraído el 20/11/2014 desde <http://stroke.ahajournals.org/content/27/7/1183.full>

Uflacker R. (2006) Atlas of Vascular Anatomy: An Angiographic Approach, Second Edition. Philadelphia: Lippincott Williams & Wilkins, 2006

Valencia, C. (2002) Análisis comparativo de la leucoaraiosis en la enfermedad de Alzheimer, la enfermedad de Binswanger y los infartos lacunares. Estudio por Resonancia Magnética convencional y espectroscópica. Universidad autónoma de Barcelona. <http://www.tdx.cat/bitstream/handle/10803/4389/cjvc1de4.pdf;jsessionid=A30EF1739FEC88B288C15270D43B3CEE.tdx2?sequence=1>

van Wijk I, Kappelle LJ, van Gijn J, et al. (2005) Long-term survival and vascular events risk after transient ischaemic attack or minor ischaemic stroke: a cohort study. Lancet 2005; 365: 2098.

Williams EL (2002) Postoperative blindness. Anesthesiology Clinics of North America;20:605-622

Winchester, D. (2013) Echo "smoke" on TEE. EchoJournal. Extraído el 15/11/2014 desde <http://www.echojournal.org/video/353/Echo-smoke-on-TEE>

