

UNIVERSIDAD SAN FRANCISCO DE QUITO

Colegio de Ciencias de la Salud

Angiomas Cavernosos Cerebrales Múltiples Tipo IV en paciente de 7 años

Edison Ramiro Cevallos Castañeda

Jorge Gabela, MD, Director de Tesis

Tesis de grado presentada como requisito
para la obtención del título de Médico

Quito, noviembre del 2014

Universidad San Francisco de Quito

Colegio de Ciencias de la Salud

HOJA DE APROBACIÓN DE TESIS

Angiomas Cavernosos Cerebrales Múltiples Tipo IV en paciente de 7 años

Edison Ramiro Cevallos Castañeda

Jorge Gabela, Dr.,
Director de la tesis

Eduardo Arízaga, Dr.,
Miembro del Comité de Tesis

Juan Carlos Guerra, Dr.,
Miembro del Comité de Tesis

Michelle Grunauer, Msc., Ph.D.,
Decana del Colegio de Medicina
Colegio de Ciencias de la Salud

Quito, noviembre del 2014

© DERECHOS DE AUTOR

Por medio del presente documento certifico que he leído la Política de Propiedad Intelectual de la Universidad San Francisco de Quito y estoy de acuerdo con su contenido, por lo que los derechos de propiedad intelectual del presente trabajo de investigación quedan sujetos a lo dispuesto en la Política.

Asimismo, autorizo a la USFQ para que realice la digitalización y publicación de este trabajo de investigación en el repositorio virtual, de conformidad a lo dispuesto en el Art. 144 de la Ley Orgánica de Educación Superior.

Firma: _____

Nombre: Edison Ramiro Cevallos Castañeda

C. I.: 1712346624

Quito, noviembre del 2014

DEDICATORIA

Con gran aprecio y sincero amor, dedico este trabajo de tesis a mis padres y hermanas quienes con su apoyo incondicional, han estado siempre presentes motivándome a generar mi mejor esfuerzo y hacer realidad mis metas.

AGRADECIMIENTOS

Agradezco de igual manera con mucha estima a los Médicos docentes de la Facultad de Medicina de la Universidad San Francisco de Quito, Director de Tesis y Comité, por ofrecerme su tiempo y paciencia para poder lograr el desarrollo de este trabajo. Ellos son para mí un gran ejemplo de calidad de ser humano y profesional.

RESUMEN

Esta presentación de caso clínico trata de una patología inusual debida a la manifestación múltiple de angiocavernomas vasculares benignos cerebrales. Generalmente se describe en la literatura la presencia de estas masas de forma única a nivel supratentorial. Al angioma se lo denomina también malformación cavernosa, angioma cavernoso y cavernoma. Este caso es importante por lo antecedentes clínicos convulsivos, la realización de biopsia quirúrgica y corroboración histopatológica de dichas lesiones.

Es necesario el conocimiento específico desde el ámbito clínico, radiológico e histopatológico para acertar al diagnóstico de este tipo de patologías, y por medio de este caso, se quiere contribuir al conocimiento de que no todos los casos de cavernomas cerebrales presentan sintomatología a partir de la segunda década de vida si no también algunos pocos pueden presentarse durante la infancia, así como también la existencia de múltiples lesiones cerebrales en un mismo paciente.

Objetivo: Contribuir al conocimiento de una malformación vascular –cavernomas cerebrales– en la infancia con un caso epidemiológicamente raro, que se presenta con sintomatología inespecífica y es diagnosticado mediante secuencia de Gradiente de Eco en Resonancia Magnética.

El propósito de crear este artículo y publicarlo es con el fin de permitir el estudio más cercano de un caso único y así contribuir con la comunidad médica que existen diferentes presentaciones de esta patología, además, los síntomas de esta enfermedad pueden presentarse también, por más extraño que fuese, durante la infancia.

Pacientes y métodos: Se realiza un estudio clínico quirúrgico, radiológico y anatomopatológico, de un caso epidemiológicamente infrecuente en un niño de 7 años de edad.

Resultados: Los cavernomas cerebrales constituyen una malformación vascular rara en la infancia, que pueden manifestarse con una clínica muy diversa. La secuencia de Gradiente de Eco en Resonancia Magnética es el mejor procedimiento para su diagnóstico.

Conclusiones: Existe escasa literatura sobre la presentación múltiple de angiomas cavernosos cerebrales catalogados como tipo IV según los criterios de Zabramski.

Las lesiones únicas sin duda son las más frecuentes. Este paciente presentó lesiones múltiples. La semiología clínica fue muy variable y las convulsiones fueron la manifestación clínica predominante.

ABSTRACT

This is a presentation of a clinical case of an unusual pathology due to multiple manifestation of benign cerebral vascular angiocavernomas. Generally described in the literature for the presence of unique masses at a supratentorial level. angiomas are also known as cavernous malformation, cavernous angiomas and cavernomas. This case is important because of the history of seizures, the performing of surgical biopsy and histopathological corroboration of the injuries.

specific knowledge is required from the clinical, radiological and histopathological level for the diagnosis of such diseases, and through this case, is to contribute to the knowledge that not all cases of cerebral cavernomas have symptoms around second decade of life, but also a few may develop during childhood; as well as the existence of multiple brain lesions in the same patient.

Objective: To contribute to the knowledge of vascular malformations –cerebral cavernous angioma- in childhood with an epidemiologically rare case that presents with nonspecific symptoms and is diagnosed by Gradient Echo MRI sequences.

The purpose of creating this article and publish it is to allow closer study of a single case and thus contribute to the medical community that there are different forms of this disease, in addition, the symptoms of this disease can also occur, even strange it was, during childhood.

Patients and methods: A surgical, radiological and pathological clinical study of an epidemiologically rare case of a 7 year old boy is performed.

Results: Cavernous angiomas are rare vascular malformation. During childhood it may present with diverse clinical manifestations. Gradient Echo MRI sequences are the best method for diagnosis.

Conclusions: There is not much literature about multi cerebral cavernous angiomas classified as type IV according to Zabramski criteria.

Single lesions are certainly the most common cases. This patient presented multiple cavernous lesions. The clinical symptoms were highly variable, and seizures were the predominant clinical manifestation.

TABLA DE CONTENIDO

| | |
|---|----|
| Resumen | 7 |
| Abstract | 8 |
| Presentación de caso clínico | 11 |
| Resumen | 12 |
| Palabras clave | 12 |
| Abstract..... | 13 |
| Introducción..... | 14 |
| Caso Clínico | 15 |
| Discusión | 20 |
| Conclusiones..... | 22 |
| REFERENCIAS | 23 |

FIGURAS

| | |
|--|----|
| Figura 1: Tomografía axial Computarizada..... | 16 |
| Figura 2: Resonancia Magnética (FLAIR, GRE)..... | 17 |
| Figura 3: Histopatológico | 19 |

ANGIOMAS CAVERNOSOS CEREBRALES MULTIPLES TIPO IV EN PACIENTE DE 7 AÑOS: PRESENTACIÓN DE UN CASO CLÍNICO.

BRAIN MULTIPLE CAVERNOUS ANGIOMAS TYPE IV IN A 7 YEAR OLD PATIENT: A CLINICAL CASE REPORT

Dr. Edison Cevallos Valencia^(a), Edison Cevallos Castañeda^(b), Dr. Gonzalo Paredes Miño^(c),
Dr. Carlos Alarcón Medina^(d), Dr. Olmedo Mancero Bucheli^(e).

- a) Médico Neuroradiólogo Hospital Axxis, Hospital de los Valles, Omniscan.
- b) Estudiante último año de Medicina, Universidad San Francisco de Quito.
- c) Neurocirujano Hospital de los Valles.
- d) Médico Radiólogo Hospital Axxis.
- e) Médico Patólogo Hospital de los Valles.

Quito-Ecuador.

Resumen

Las malformaciones cavernosas (cavernomas) son lesiones hamartomatosas formadas por espacios vasculares sinusoidales sin parénquima cerebral entre ellos, lo cual es una patología rara, de difícil diagnóstico y tratamiento. Este es un estudio clínico, quirúrgico, radiológico y anatomopatológico, de un caso epidemiológicamente infrecuente en un niño de 7 años con crisis convulsivas provocadas por múltiples microhemorragias cerebrales. Los estudios de

imagen con Tomografía Computarizada mostraron varias lesiones calcificadas, inespecíficas. La Resonancia Magnética en T2 (Gradiente de Eco) mostró múltiples focos hipointensos con sospecha de microhemorragias crónicas. La biopsia de una de las lesiones confirmó el diagnóstico de Cavernomas Múltiples, que cumplía con los criterios tipo IV de Zabramski. Las microhemorragias cerebrales en la infancia son una entidad rara y la Resonancia Magnética fue el procedimiento de imagen de mayor ayuda para el diagnóstico en este paciente, el cual finalmente fue corroborado mediante histopatología.

Palabras clave: Malformaciones vasculares, Angioma cavernoso, Hemangioma.

Abstract

Cavernous malformations (cavernomas) are hamartomatous lesions formed by sinusoidal vascular spaces without brain parenchyma, which is a rare pathology, of a difficult diagnosis and treatment. This is a clinical, surgical, radiological and pathological study of an epidemiologically unusual case of a 7 year old boy with seizures induced by multiple cerebral microhemorrhages. Imaging studies with CT scan showed multiple calcified nonspecific lesions. Magnetic resonance imaging (T2 *) showed multiple hypointense foci with suspected chronic microbleeds. The biopsy of the lesions confirmed the diagnosis of multiple cavernomas type IV according to Zabramski criteria. Cerebral microhemorrhages in childhood are a rare entity, and the MRI was the most helpful imaging procedure for the diagnosis in this patient, which was finally confirmed by histopathology.

Keywords: Vascular malformations, Cavernous Angioma, Hemangioma,

Introducción

Los Angiomas cavernosos son malformaciones vasculares, localizadas generalmente en médula y masa encefálica a nivel supratentorial, por lo general son únicas, formadas por masas de vasos sanguíneos inmaduros sin tejido neural. El principal signo o síntoma son las convulsiones (1/3 de pacientes) y déficit neurológico, los cuales suelen presentarse a partir de la segunda década de vida¹. Algunos casos son asintomáticos.

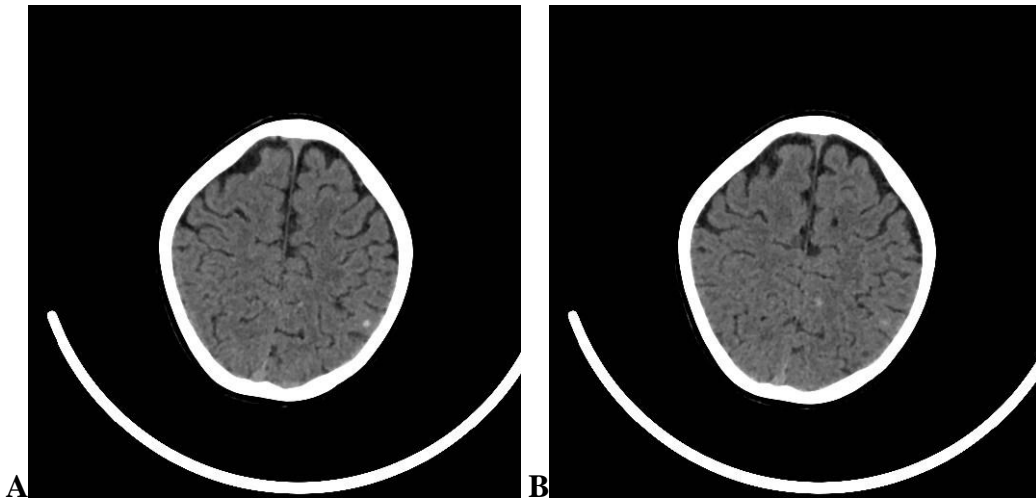
La Tomografía Axial Computarizada (TAC) simple es negativa en 30 - 50% de los casos; en el 40 - 60% puede observarse una lesión hiperdensa redondeada, menor a 3 cm, con calcificaciones. En las hemorragias recientes se aprecia efecto de masa. En la TAC con contraste la lesión resalta en forma escasa o nula. El Angiograma cerebral no demuestra ninguna alteración. La Resonancia Magnética (RM) muestra lesiones únicas como cúmulo de pequeñas hemorragias en diferentes estadios evolutivos (signo de popcorn) que se revelan como señales mixtas en T1 y T2 (hemosiderina hipointensa periférica), en T1 más contraste la lesión resalta en forma escasa o nula. En la secuencia FLAIR se observa edema en lesiones agudas. La secuencia T2* (Gradiente de Eco) tiene alta susceptibilidad para evidenciar hipointensidades compatibles con microhemorragias crónicas.

El caso que se presenta a continuación es único. El paciente presentó sintomatología a edad temprana, con lesiones múltiples en ambos hemisferios cerebrales. Existen pocos casos similares registrados, por esta razón se introduce este artículo a la comunidad médica.

CASO CLÍNICO

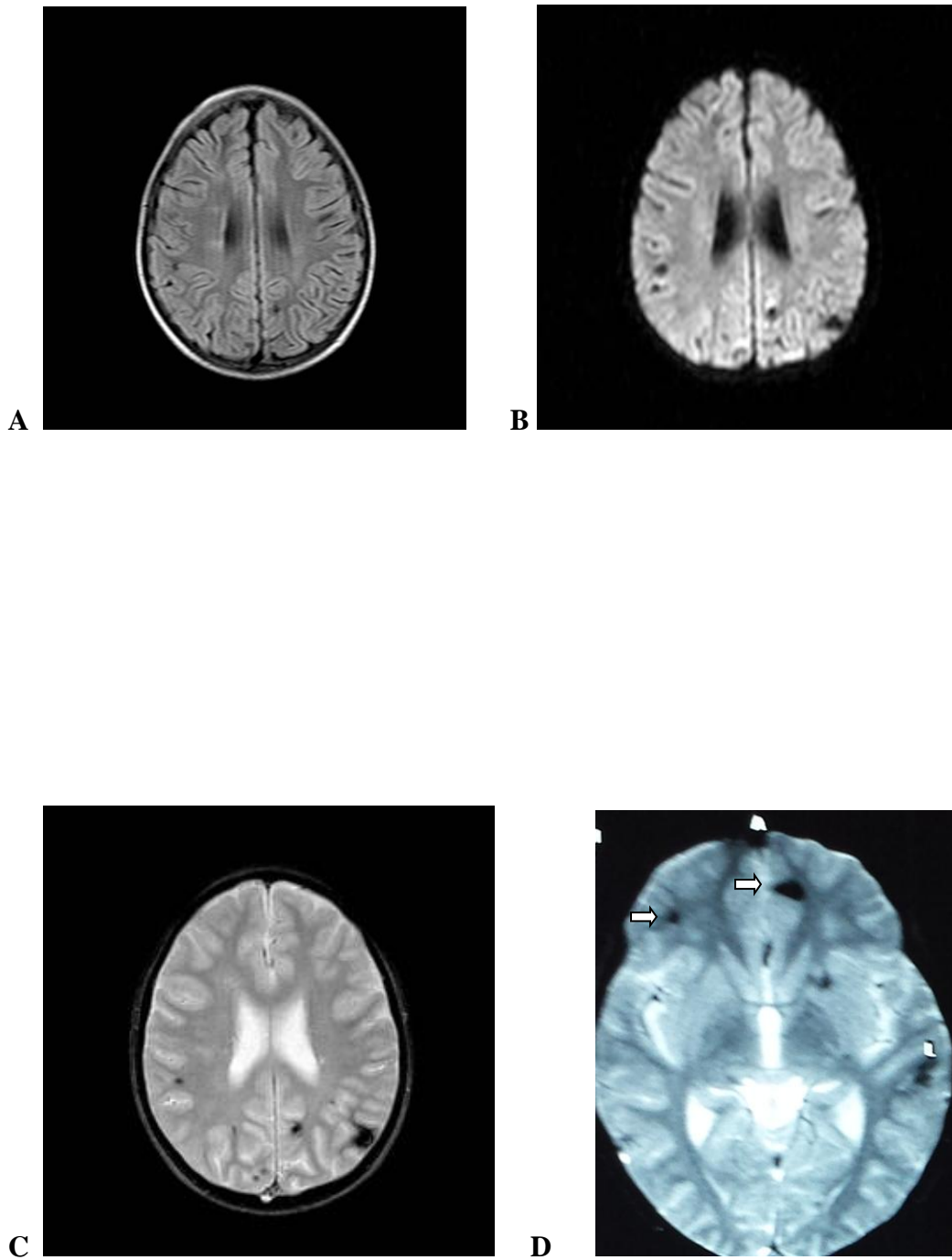
Paciente masculino de 7 años 10 meses de edad, sin antecedentes familiares ni prenatales de importancia. Producto de segunda gesta, nace por cesárea, con desarrollo psicomotriz normal; inmunizaciones completas. A los seis años es diagnosticado de toxoplasmosis con valores séricos positivos de IgM e IgG, se inicia tratamiento. Posteriormente presenta crisis convulsivas generalizadas, es ingresado al servicio de Unidad de Cuidados Intensivos Pediátricos donde recibe tratamiento anticonvulsivante (Carbamacepina y Ácido Valpróico). El examen físico es normal y el neurológico demuestra disbasia.

Se solicita TAC simple de cerebro donde se encuentra lesiones puntiformes hiperdensas en parénquima parietal izquierdo tipo calcificaciones (Figuras 1A y B).



Figuras 1. A y B.- TAC simple cortes axiales. Calcificaciones puntiformes no bien definidas, en lóbulo parietal izquierdo.

Al no ser concluyente lo observado, se realiza RM, donde se observan lesiones parenquimatosas hipointensas parietales en secuencias FLAIR y de difusión (Figuras 2A y B). Finalmente la secuencia T2* (con gradiente de eco) demuestra lesiones más evidentes en ambos hemisferios cerebrales incluyendo las regiones frontales (Figuras 2C y D).



Figuras 2.- A) RM, cortes axiales, secuencia FLAIR, demuestra pequeños focos hipointensos parenquimatosos. B) Imagen axial de RM en secuencia DWI; las hipointensidades son más evidentes. C) Imágenes axiales de RM en secuencia T2* (GRE), las lesiones hipointensas son más evidentes, apreciándose en mayor número y

diferentes tamaños. D) Corte axial, se evidencia además compromiso de la subcorteza superficial en los lóbulos frontales (Flechas).

Finalmente se realiza Electroencefalograma en vigilia y somnolencia, donde se observa actividad lenta THETA polimórfica de 4 Hz sobre región parieto-temporal izquierda y paroxismos punta onda y onda lenta aguda ipsilateral.

Luego de reunión prequirúrgica entre Neurocirujanos y Neurólogos, se aprobó en consenso, el abordaje frontal izquierdo (Figura 2D), ya que la lesión por su tamaño tenía mejor acceso y visibilidad al neuronavegador. Asimismo por ser un área poco elocuente, superficial y con menor riesgo de hemorragia. Las lesiones temporoparietales izquierdas eran más pequeñas (invisibles al neuronavegador) y muy elocuentes neurológicamente, además de estar ricamente vascularizadas. Postcirugía la muestra de tejido es enviada a Histopatología para establecer su procedencia celular.

Los cortes histológicos mostraron aracnoides edematosa. En los cortes seriados con coloración de tricrómico se identificó parénquima cerebral con áreas de proliferación capilar con hemosiderófagos y gliosis (Figura 3A). Focalmente se observaron vasos de patrón cavernoso con escaso parénquima cerebral. La coloración de hierro confirma la presencia de hemosiderina en el parénquima y en macrófagos. El diagnóstico histopatológico confirmó la sospecha de Angiocavernoma con cambios reactivos y hemorragia del parénquima vecino (Figura 3B).

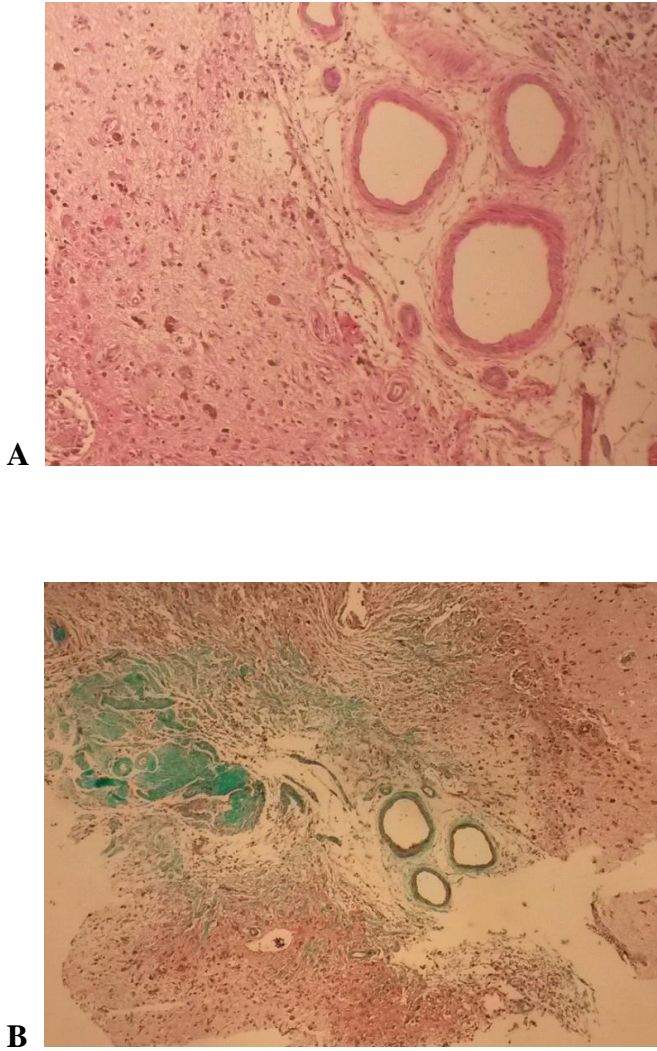


Figura 3.- A) Coloración de Hematoxilina Eosina, 400X, parénquima cerebral con áreas de proliferación capilar, numerosos hemosiderófagos y gliosis. B) Coloración de Tricrómico de Masson, 100X, matriz colágena entre los vasos.

Actualmente el paciente tiene 8 años, con evolución favorable, sin alteraciones neurológicas, ni episodios convulsivos. Realiza una actividad escolar normal, sin necesidad de medicación. Se mantiene en evaluaciones médicas mensuales.

Discusión.

Los cavernomas se caracterizan por ser masas de vasos sanguíneos inmaduros muy apretados (cavernas), sin tejido neural con hemorragias entre lesiones².

Se observa más comúnmente en adultos jóvenes con ligera preponderancia en varones. El riesgo anual de hemorragia aguda es del 0.1 - 0.7%³. La cirugía se realiza para controlar las convulsiones y reducir el riesgo de hemorragia. Si la corteza cerebral está comprometida sin duda es la causa de convulsiones. En este reporte, el paciente, presenta varias lesiones a nivel de parénquima y corteza cerebral, siendo éstas las causantes de convulsiones.

Su etiología es desconocida. Algunas formas familiares se asocian con mutaciones del gen KRIT1 (Q445X)⁴. En este caso está pendiente el examen genético.

Los métodos diagnóstico más efectivos son la TAC y RM, siendo este último el de elección. El tamaño de la lesión es variable, desde lesiones microscópicas hasta de gran tamaño (entre 0.5 y 6 cm)^{5,6}.

Su forma es lobulada por la presencia de vasos entrelazados con cavidades que contienen productos sanguíneos en diferentes estadios de evolución. En la secuencia T1 se observa intensidad de señal variable dependiendo de la presencia de sangrado o no y del tiempo de evolución. Es común la apariencia en popcorn por su forma lobulada con áreas hipo e hiperintensas, como en los casos de angiomas cavernosos Tipo II-III⁶.

En las secuencias largas (T2 y FLAIR) se demuestra un patrón nodular, múltiple, hipointenso por la presencia de hemosiderina⁷, los cuales fueron evidenciados en este paciente.

La patología tiene buen pronóstico después de su resolución quirúrgica en casos donde las lesiones únicas están presentes. Las lesiones del tronco encefálico, especialmente en la protuberancia, son difíciles de resolver⁸.

El estadiaje se basa en los criterios de Zabramski. Se describen 4 tipos⁹.

- I. Hemorragia sub-aguda (hipo-hiperintensa en T1 y T2)
- II. Señal mixta en T1 y T2 (clásico popcorn).
- III. Hemorragia crónica hipo-iso intenso en T1 y T2.
- IV. Microhemorragias (puntos negros), observables en secuencia T2 GRE.

Contrariamente a las malformaciones arterio-venosas, los Angiocavernomas no tienen contribución arterial. El tejido cerebral que lo rodea es gliótico y muestra hemorragia remota¹⁰, como se pudo evidenciar en este informe, cambios reactivos y hemorragia del parénquima.

CONCLUSIONES

- Este caso fue de difícil diagnóstico, por los antecedentes del paciente.
- La RM en secuencia T2*GRE demostró lesiones múltiples en ambos hemisferios cerebrales indicando la posibilidad de otra etiología, posiblemente vascular, probando así que la RM en esta secuencia es más específica para la observación de este tipo de patologías (se recomienda continuar con más estudios para corroborar lo mencionado).
- El diagnóstico histopatológico es confirmatorio para el diagnóstico.

Referencias

1. Altschul D, Smith M, Sinson G. Intracranial Arteriovenous Malformation. Medscape eMedicine [Internet]. 2013 Ene. [citado 2013 Ene 29]. Disponible en: <http://emedicine.medscape.com/article/252426-overview#aw2aab6b4>.
2. Cortés J, Aramendía C, Ballenilla M, Gallego J, González J. Malformaciones cavernosas intracraneales: espectro de manifestaciones neurorradiológicas. Radiología. 2012; 54(5): 401-409.
3. Kivelev J, Niemelä M, Hernesniemi J. Characteristics of cavernomas of the brain and spine. *J Clin Neurosci*. 2012;19(5):643-8.
4. Pérez R, Núñez A, Costa M, González G. Cavernomatosis familiar del sistema nervioso central: A propósito de un caso clínico. Arch. Inst. Neurología: 2007; 10: 1-2.
5. Osborn A, Salzman K, Barkovich J. Diagnóstico por Imagen. Cerebro. 2da ed. Madrid: Marban; 2011.
6. Osborn A, Blaser S, Salzman K, Katzman G, Provenzale J, Castillo M, et al. Diagnostic Imaging. Brain. Salt Lake City: Amirsys Inc; 2004.
7. Osborn A, Ross J, Salzman K. Expertddx Cerebro y Columna. Madrid: Marban; 2011.
8. Prayson R, Glodblum J. Neurophatology. Cavernous Angioma. Filadelfia: Elsevier; 2005; p 58.
9. Bradley W, Daroff R, Fenichel G, Jankovic J. Neurología Clínica. 4ta ed. Madrid: Elsevier; 2005.
10. Fletcher C. Diagnostic Histopathology of Tumors. 4ta ed. Filadelfia: Elsevier; 2013.