

UNIVERSIDAD SAN FRANCISCO DE QUITO

Colegio de Ciencias de la Salud

Presentación de caso clínico para educación médica: Adenocarcinoma de Colon, en paciente de 21 años con debut de Abdomen Agudo

José Ignacio Chiriboga Granja

Michelle Grunauer, MSc., PhD., Directora de Tesis

Tesis de Grado presentada como requisito para la obtención de título de Médico

Quito, noviembre de 2014

Universidad San Francisco de Quito

Colegio de Ciencias de la Salud

HOJA DE APROBACIÓN DE TESIS

Presentación de caso clínico para educación médica: Adenocarcinoma de Colon, en paciente de 21 años con debut de Abdomen Agudo

José Ignacio Chiriboga Granja

Michelle Grunauer, MSc., PhD.

Directora de Tesis

Jorge Gabela. Dr.

Miembro del Comité de Tesis

Pablo Endara. MSc., Dr.

Miembro del Comité de Tesis

Michelle Grunauer, MSc., PhD.

Decana de la Escuela de Medicina

Colegio de Ciencias de la Salud

Quito, noviembre de 2014

© DERECHOS DE AUTOR

Por medio del presente documento certifico que he leído la Política de Propiedad Intelectual de la Universidad San Francisco de Quito y estoy de acuerdo con su contenido, por lo que los derechos de propiedad intelectual del presente trabajo de investigación quedan sujetos a lo dispuesto en la Política.

Asimismo, autorizo a la USFQ para que realice la digitalización y publicación de este trabajo de investigación en el repositorio virtual, de conformidad a lo dispuesto en el Art. 144 de la Ley Orgánica de Educación Superior.

Firma: _____

Nombre: José Ignacio Chiriboga Granja

C. I.: 1711899888

Lugar: Quito

Fecha: Noviembre de 2014

RESUMEN

A nivel mundial el Cáncer de Colon es el tercer cáncer de mayor incidencia en hombres y el segundo en mujeres, con una incidencia de 1.2 millones de nuevos casos y 608,700 muertes anuales según la World Health Organization (WHO). En este trabajo se analiza el caso de un paciente masculino de 21 años que es ingresado de emergencia por presentar cuadro de abdomen agudo. Es intervenido quirúrgicamente realizándose una laparoscopia diagnóstica con hallazgo transoperatorio de una masa abdominal, la cual es sometida a un análisis histopatológico e inmunohistoquímico, llegando al diagnóstico de Adenocarcinoma de Colon. El diagnóstico precoz de esta patología está directamente relacionado con la expectativa de vida, por lo que es fundamental su conocimiento y adecuado manejo. El caso clínico es presentado de manera interactiva para lograr una mayor comprensión e interés. Se analiza de manera exhaustiva la historia clínica y el examen físico realizados durante la hospitalización del paciente. Posteriormente se revisa de manera general la presentación clínica del caso, en base al diagnóstico inicial del paciente de Abdomen Agudo. Se realiza un diagnóstico diferencial en base a la historia clínica y examen físico, exámenes de laboratorio, imagen y manejo del paciente. Finalmente se realiza una revisión completa sobre Adenocarcinoma de Colon, que incluye: Epidemiología internacional y local, Fisiopatología, Etiología, Método de Screening y el Tratamiento Clínico del paciente en base a guías internacionales e información actualizada.

ABSTRACT

Globally Colon Cancer is the third most diagnosed cancer in men and the second in women, and occurs with an incidence of 1.2 million new cases and 608.700 deaths annually according to the World Health Organization (WHO). This work analyzes a case of a 21 years old male patient, who is admitted to the emergency department due to an acute abdomen. He underwent surgery being performed laparoscopically with intraoperative finding of an abdominal mass that is subjected to a histopathological and immunohistochemical analysis obtaining the diagnosis of Colon Adenocarcinoma. The early diagnosis is directly related to life expectancy, so it is crucial the knowledge of this disease and its proper management. The clinical case is presented interactively to achieve greater comprehension and interest from the reader. The case exhaustively examines the medical history and physical examination performed during hospitalization. Subsequently we review broadly the clinical presentation of the case, based on the initial diagnosis of patients of acute abdomen. A differential diagnosis is made based clinical history, physical examination, and laboratory test, imaging test and management of the patient. Finally, a complete review of Colon Adenocarcinoma is made, which includes: International and local Epidemiology, Pathophysiology, Etiology, Screening Method and Clinical Treatment of the patient based on international guides and updated information.

TABLA DE CONTENIDOS

CONTENIDO	
RESUMEN	5
ABSTRACT	6
CASO CLÍNICO DE EDUCACION MÉDICA	10
1. Objetivos	10
2. Historia clínica y examen físico	10
A. Anamnesis	11
B. Examen físico	11
3. Lista de Problemas	12
4. Análisis	13
1. ¿Cuáles son las claves dentro de la historia clínica cuando un paciente presenta un cuadro de dolor abdominal agudo? ¿Se cumplen con el paciente?	13
2. ¿El modo de aparición del dolor abdominal en que puede ayudar al examinador? ¿En el paciente como el modo de aparición de dolor abdominal nos ayuda a buscar el diagnostico?13	13
3. ¿Tiene importancia clínica que el dolor abdominal se convierta en un dolor continuo y constante?.....	14
4. ¿La localización del dolor abdominal nos ayuda a identificar el diagnostico?	14
5. ¿Qué importancia tiene la irradiación del dolor abdominal?.....	16
6. ¿Qué pasos deben seguirse para la realización de un correcto examen físico abdominal en el paciente?.....	16
7. ¿Cuáles son los signos abdominales más comunes notados al examen físico?.....	17
8. ¿Qué hallazgos son relevantes en el examen físico el paciente?.....	19
5. Diagnóstico Diferencial	19
Lista de Problemas y Diagnósticos Diferenciales Actualizados	19
6. Evolución	20
9. ¿Qué hallazgos son relevantes en los exámenes de laboratorio e imagen realizados en el paciente?.....	22
10. ¿Qué estudios de laboratorio son útiles de realizar en un caso de Abdomen Agudo?	22
11. ¿Qué estudios de imagen son útiles cuando existe la sospecha de Abdomen Agudo?	23
7. Manejo	28
Lista de Problemas y Diagnósticos Diferenciales Actualizados	28
8. Evolución – Manejo Quirúrgico vs No Quirúrgico	28
12. ¿Cómo se puede determinar si se requiere un manejo Quirúrgico vs No quirúrgico?	29
13. ¿Qué etiologías son las más prevalentes de Abdomen Agudo No Quirúrgico?.....	30

9. Evolución – Post Quirúrgico	31
Lista de Problemas y Diagnósticos Diferenciales Actualizados	31
14. ¿Cómo el diagnóstico de una masa abdominal justifica la sintomatología de el paciente? ¿Sospecharíamos en un diagnóstico específico?	31
15. ¿Cómo sería un algoritmo para la valoración de un paciente con una masa abdominal?	32
16. ¿Qué diagnóstico diferencial podríamos realizar con una masa abdominal?	33
10. Evolución	33
17. ¿Qué podemos encontrar de importante en los exámenes de laboratorio del paciente? ¿Qué importancia tienen los exámenes realizados en el paciente?	37
18. ¿Cuál es la epidemiología, local e internacional de Cáncer de Colon? ¿Cuál es la morfología más frecuente?	40
19. ¿Cuáles son los factores de riesgo y preventivos para Cáncer de Colon?	41
20. ¿Cuál es el pronóstico de el paciente tras el diagnóstico de Cáncer de Colon?	41
21. ¿Cuál es la clasificación histopatológica del Cáncer de Colon?	42
22. ¿Cuál es la fisiopatología molecular del Cáncer de Colon?	43
23. ¿Cómo los marcadores moleculares ayudan para el pronóstico y predictores terapéuticos?	45
24. ¿Cuál es la etiología del Cáncer de Colon?	45
25. ¿Qué métodos de Screening existen para la detección temprana de un Cáncer de Colon?	46
26. ¿Cuál es la presentación clínica de un paciente con Cáncer de Colon?	48
28. ¿Cómo se realiza el manejo de un paciente con Cáncer de Colon?	49
29. ¿Cuál es la diferencia de la presentación del Cáncer de Colon en pacientes jóvenes que en adultos?	52
30. ¿Cómo se debe hacer la vigilancia en un paciente con Cáncer de Colon?	52
11. Evolución	53
Bibliografía	54
Tablas	
1. Tabla 1 – Hallazgos Relevantes del Examen Físico Abdominal	17
2. Tabla 2 - Signos Abdominales más comunes	18
3. Tabla 3 - Hallazgos Relevantes al Examen Físico del Caso Clínico	19
4. Tabla 4 - Exámenes de Laboratorio	20
5. Tabla 5 – Patologías Extra Abdominales de Abdomen Agudo	30
6. Tabla 6 – Exámenes de Laboratorio Postquirúrgico	33-34
7. Tabla 7 – Seguimiento en Paciente con Diagnóstico de Cáncer de Colon	52-53

Figuras

1. Figura 1. Etiologías asociadas a la localización del dolor abdominal.....	15
2. Figura 2. Patrón de distribución de irradiación de dolor abdominal.....	16
3. Figura 3. – Algoritmo para Evaluación de una Masa Abdominal.....	32
4. Figura 4. - Etiologías asociadas a la localización de una masa abdominal.....	33
5. Figura 5 – Incidencia Mundial Estimada de Cáncer de Colon.....	40
6. Figura 6 – TMN Cáncer Colon.....	42
7. Figura 7 – Estadiaje Según TMN Overall Union Internationale Contre le Cáncer...43	
8. Figura 8- Lesiones Pre malignas Pólipos Adenomatosos Displásicos.....	44
9. Figura 9 - Hemicolectomías para Cáncer de Colon.....	50

Imágenes

1. Imagen 1 – Ecografía - Líquido Libre	21
2. Imagen 2 – Ecografía - Distensión Asas Intestinales.....	21
3. Imagen 3 – Radiografía - Neumoperitoneo	24
4. Imagen 4 – Radiografía - Obstrucción Intestinal	24
5. Imagen 5 – Estudios Gastrointestinales de Contraste - Obstrucción Intestinal Distal.....	25
6. Imagen 6 – Ecografía - Colelitiasis	26
7. Imagen 7 – Ecografía - Colecistitis	26
8. Imagen 8 – Ecografía - Apendicitis Aguda.....	27
9. Imagen 9 – TAC - Apendicitis Aguda.....	27
10. Imagen 10 – TAC - Obstrucción Intestinal	27
11. Imagen 11 – Histología Imagen 1	36
12. Imagen 12 – Histología Imagen 2	36
13. Imagen 13 – Histología Imagen 3.....	36
14. Imagen 14. – Colonoscopia con Cáncer de Colon.....	47

CASO CLÍNICO DE EDUCACION MÉDICA

1. *Objetivos*

- Objetivo general
 - Desarrollar una presentación de caso clínico de alta complejidad, para la exposición, desarrollo de habilidades clínicas y aprendizaje para educación médica.
 - Después de evaluar este Caso Medico Interactivo para Educación Médica, los participantes deben se ser capaces de afirmar o demostrar un aumento en el conocimiento de medicina clínica. Participantes deben de ser capaces de evaluar la precisión de la información clínica mientras se aplica al cuidado de pacientes.
- Objetivos específicos
 - Diagnosticar, y tratar correctamente a un paciente que se presente con Abdomen Agudo.
 - Conocer las causas principales de Abdomen Agudo.
 - Elaborar y realizar los procedimientos diagnósticos en un paciente con Abdomen Agudo del paciente hasta el diagnóstico definitivo del paciente.
 - Diagnosticar, y tratar correctamente un paciente con una Masa Abdominal.
 - Conocer, diagnosticar y tratar el Cáncer de Colon y su importancia para la epidemiología local.

2. *Historia clínica y examen físico*

A. Anamnesis

1. Datos del paciente: Paciente masculino, de 21 años de edad, mestizo, nacido y residente en Quito, soltero, educación secundaria completa, cajero de banco.
2. Motivo de consulta: Dolor Abdominal.
3. Enfermedad actual: Paciente refiere que 4 días previo a su hospitalización, presenta cuadro de dolor abdominal, de aparición progresiva, en epigastrio sin irradiación, tipo cólico, de intensidad severa (Escala Visual Analógica (EVA) 8/10) que se acompaña de vomito de tipo alimentario por 10 ocasiones, acude a centro médico donde recibe hidratación y medicina antiespasmódica que no es especificada, lo cual alivia el dolor parcialmente y es dado de alta.

3 horas previo a su hospitalización, paciente presenta dolor abdominal difuso, que posteriormente se localiza en hipogastrio y fosa inguinal derecha, de aparición progresiva, de intensidad severa (EVA 10/10), tipo cólico inicialmente pero se torna continuo, se acompaña de náusea vomito de contenido alimentario por 15 ocasiones, deposición blanda con presencia de coágulos de sangre oscura por 1 ocasión, y distensión abdominal, el cuadro no tiene factores aliviantes o factores agravantes, por lo que acude a hospital de esta ciudad. Al momento de la hospitalización paciente presenta cuadro de dolor abdominal, náusea y vomito.
4. Antecedentes personales – ninguno
 - Antecedentes quirúrgicos – ninguno
 - Alergias – ninguna
 - Hábitos - no alcohol, no tabaco, no droga; IVSA: 18 años
5. Antecedentes familiares – Tío materno con Ca. De Próstata.

B. Examen físico

Signos Vitales: PA: 135/85, FC: 80 lpm, FR: 20 rpm, T: 37.7 °C

Paciente consciente, orientado en las tres esferas, deshidratado, afebril.

Piel: no ictericia, pálida, no lesiones dérmicas.

Ojos: conjuntivas rosadas, escleras anictéricas.

Cuello: no adenopatías, no ingurgitación yugular, no soplos carotídeos, tiroides 0A.

Tórax: expansibilidad conservado, simétrico, pectum excavatum.

Corazón: ruidos cardiacos rítmicos, no se auscultan S3 o S4, no soplos, ápex en línea medioclavicular en quinto espacio intercostales

Pulmones: murmullo vesicular conservado, no ruidos sobreañadidos, no frémito.

Abdomen: distendido, rígido, no depresible, doloroso a la palpación difusa superficial y profunda, presencia de resistencia muscular, ruidos hidroaereos disminuidos difusamente, no hepatomegalia o esplenomegalia. Signos: Rovsing +, Obturador +, Psoas +, McBurney +, Murphy -. No se observa ni se palpa masas.

Extremidades: simétricas, no edema, pulsos distales conservados, llenado capilar menos de dos segundos.

Neurológico: Glasgow 15/15, funciones mentales superiores conservadas, sin signos de focalidad neurológica o alteración de pares craneales.

RIG: genitales masculinos externos, testículos no dolorosos a la palpación.

Tacto Rectal: presencia de sangre fresca, próstata de 3 cm en condiciones normales.

3. Lista de Problemas

Paciente Masculino, 21 años

#	Fecha	Problema	Activo/Pasivo
1	4 días previo a hospitalización	Dolor Abdominal Epigástrico por 4 días	P
2	Hospitalización	Dolor Abdominal Difuso	A
3		Nausea y Vomito	A
4		Hematoquecia	A
5		RHA disminuidos	A
6		Signos: Rovsing +, Obturador +, Psoas +, McBurney +, Murphy -	A
7		Resistencia Muscular Abdominal	A

4. Análisis

1. *¿Cuáles son las claves dentro de la historia clínica cuando un paciente presenta un cuadro de dolor abdominal agudo? ¿Se cumplen con el paciente?*

Los factores más importantes dentro de la historia clínica, es la dimensión del dolor es fundamental preguntar, la aparición del dolor, la duración, la frecuencia, las características, la cronología, si existe irradiación, la intensidad, si hay factores aliviantes o agravantes, como también la presencia de síntomas asociados. Usualmente la historia clínica dentro del dolor abdominal agudo tiene más valor que pruebas diagnósticas y puede determinar la evaluación subsecuente y el manejo. (Soybel, 2006)

En el caso clínico podemos concluir que la historia clínica está completa, ya que contiene todos los elementos de una anamnesis de abdomen agudo.

2. *¿El modo de aparición del dolor abdominal en que puede ayudar al examinador? ¿En el paciente como el modo de aparición de dolor abdominal nos ayuda a buscar el diagnóstico?*

Usualmente el modo de aparición del dolor abdominal ayuda a determinar la severidad de la etiología causante del dolor abdominal. (Jones, Claridge, 2012)

En el caso, el dolor abdominal tiene un inicio gradual durante varias horas, que por lo general comienza como una ligera molestia o una molestia vaga la cual poco a poco progresa a un dolor constante y más localizado, que sugiere un proceso que produce inflamación peritoneal. Numerosas patologías son asociadas a este modo de aparición que incluyendo principalmente: apendicitis aguda, diverticulitis, colecistitis aguda, y obstrucción intestinal.

3. *¿Tiene importancia clínica que el dolor abdominal se convierta en un dolor continuo y constante?*

Cuando el dolor abdominal es continuo es usualmente indicativo de un proceso que va a producir o ya produjo inflamación peritoneal o isquemia de las vísceras abdominales, por lo que es fundamental para una rápida intervención. (Jones, Claridge, 2012)

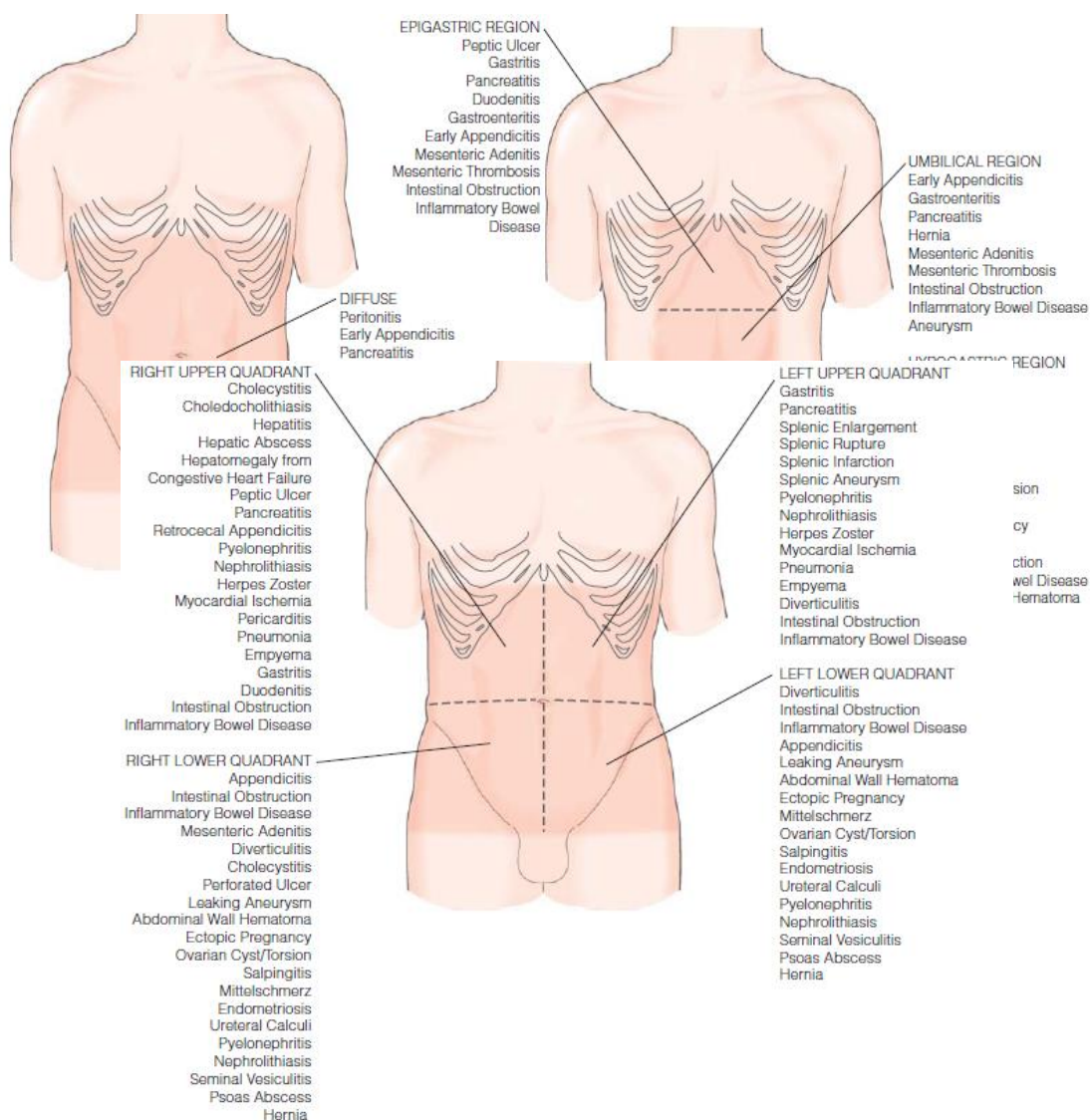
4. *¿La localización del dolor abdominal nos ayuda a identificar el diagnóstico?*

La localización del dolor abdominal sirve como guía aproximada de diagnósticos. (Soybel, 2006) Existen pocos casos donde hay dolores atípicos, pueden producirse debido a la doble inervación tanto visceral y somática, la variación normal en la posición de los órganos y la gran diversidad de estados patológicos subyacentes. (Jones, Claridge, 2012) Sin embargo muchos trastornos tienden a presentar dolor en lugares característicos. Por ejemplo – dolor en cuadrante superior derecho (colecistitis), cuadrante inferior derecho (apendicitis), epigastrio (pancreatitis), o cuadrante inferior izquierdo (diverticulitis sigmoidea). Es fundamental determinar la localización del dolor abdominal en un inicio debido a que esta puede ser distinta al momento de la realización del examen físico. La secuencia cronológica de la localización del dolor abdominal puede tener más

importancia clínica que la ubicación del dolor abdominal por sí solo. (Soybel, 2006)

*En el caso, tenemos un paciente con dolor abdominal epigástrico a un inicio, luego es un dolor abdominal difuso y posteriormente que se localiza posteriormente en cuadrante inferior derecho. Que nos hace sospechar debido a la edad del paciente, y el cuadro clínico en las siguientes etiologías: **Apendicitis aguda, Úlcera Péptica, Colecistitis, y Obstrucción Intestinal debido a la cronología del dolor.***

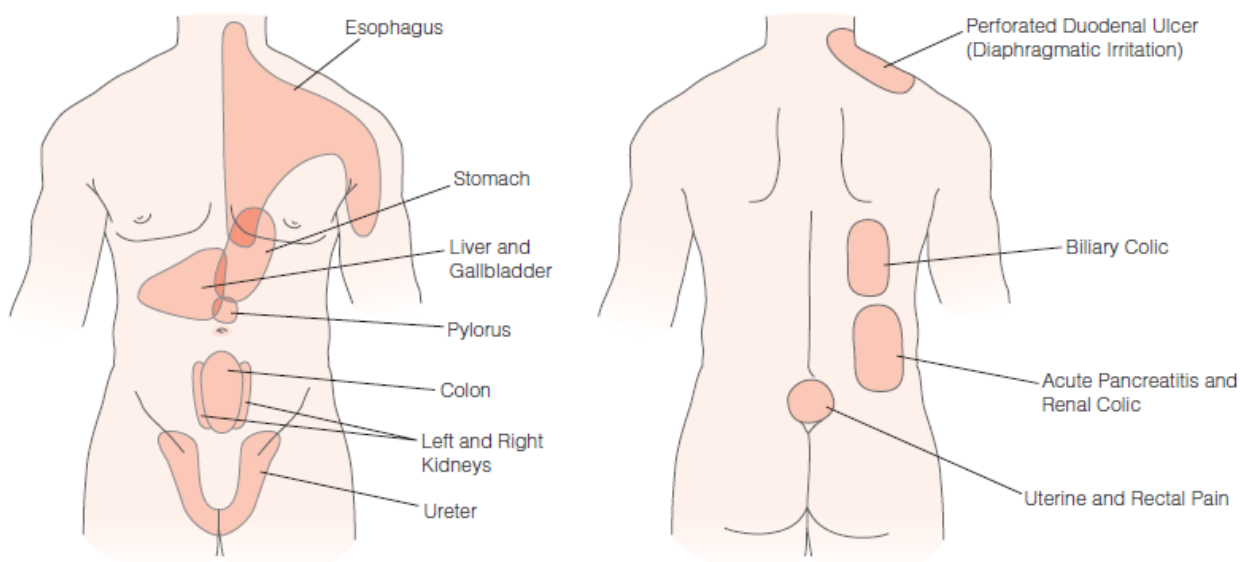
Figura 1. Etiologías asociadas a la localización del dolor abdominal.



5. *¿Qué importancia tiene la irradiación del dolor abdominal?*

La irradiación del dolor abdominal tiende a ocurrir en patrones específicos que son útiles para lograr una aproximación diagnóstica. (Soybel, 2006) El término de irradiación suele referirse a dolor referido, que es la localización del dolor en un lugar distante a donde ocurre, se debe principalmente a la confluencia de fibras nerviosas aferentes de diferentes áreas del cuerpo en la medula espinal. (Soybel, 2006)

Figura 2. Patrón de distribución de irradiación de dolor abdominal



6. *¿Qué pasos deben seguirse para la realización de un correcto examen físico abdominal en el paciente?*

La valoración del paciente inicia colocándolo en una posición cómoda, que no exacerbe el dolor y supina. Un examinador diestro debe colocarse al lado derecho del paciente, mientras que un zurdo debe colocarse al lado izquierdo. El examen debe ser un examen físico sin prisas y debe incluir: inspección, auscultación, percusión, y palpación de todas las áreas abdominales, flancos, ingle (incluyendo orificios inguinales), rectal y ginecológico (en el sexo femenino). (Soybel, 2006)

Debe ser dirigido, debe enfocarse en los hallazgos críticos que nos ayuden a confirmar o descartar el diagnóstico diferencial. Debido a que algunas patologías torácicas pueden presentarse como dolor abdominal (ej. Neumonía, Infarto Agudo de Miocardio, Patologías Musculares Esofágicas), la auscultación de pulmones y corazón son también integrales en este caso. (Jones, Claridge, 2012) La siguiente tabla detalla los parámetros más importantes dentro del examen físico abdominal: (Soybel, 2006)

Tabla 1 – Hallazgos Relevantes del Examen Físico Abdominal

Pasos	Hallazgos Relevantes
1. <i>Inspección</i>	Inspeccionar – Pared abdominal anterior y posterior, flancos, periné y genitales por posibles cicatrices previas (adherencias), hernias (encarceración o estrangulación), distensión abdominal (obstrucción), equimosis (trauma previo), estrías (embarazo o ascitis), eversión de ombligo (aumento de presión intraabdominal), pulsaciones fisibles (aneurisma abdominal), peristalsis visible (obstrucción abdominal), limitación de movimiento de pared abdominal con respiración normal (peritonitis), caput medusae (hipertensión portal).
2. <i>Auscultación*</i>	Auscultar – la presencia o ausencia de ruidos hidroaereos y su calidad. Generalmente la ausencia de ruidos hidroaereos indicativo de fleo paralítico, mientras que el aumento o disminución de ruidos hidroaereos puede ser una variación de la actividad normal gastrointestinal. Ruidos abdominales aumentados en frecuencia y tono son indicativos de obstrucción intestinal.
3. <i>Percusión</i>	Percutir - Buscar áreas de matidez, colecciones, secciones intestinales llenas de gas, o aire libre en la pared abdominal. Puede ayudar a determinar el tamaño de un órgano intraabdominal y la presencia de ascitis. El hipertimpanismo puede estar presente en pacientes con obstrucción intestinal o perforación de víscera hueca.
4. <i>Palpación</i>	Palpar - (Es el aspecto que más información da dentro del examen físico), debe realizarse con cuidado para evitar causar dolor adicional. Se inicia palpando lo más lejos posible a la zona de máximo dolor y avanzar progresivamente. El examen debe ser realizado con los pulpejos de los dedos, flexionando la muñeca y la articulación metacarpo falángicas. Se debe determinar si ha presencia de defensa muscular involuntaria, la cual se determina mediante la palpación de la pared abdominal mientras el paciente toma un respiro profundo. Cuando es voluntaria el músculo se relaja con la palpación, mientras cuando es involuntaria el músculo permanece rígido con la palpación durante todo el ciclo respiratorio (denominándose abdomen en tabla) indicando peritonitis generalizada. La palpación también puede determinar varios signos abdominales (Ver tabla 3), que pueden ser indicativos de la posible etiología del dolor abdominal.

(* Probablemente es el aspecto menos importante debido a que condiciones intraabdominales severas pueden ocurrir en un paciente con ruidos hidroaereos normales).

7. ¿Cuáles son los signos abdominales más comunes notados al examen físico?

Existen varios signos abdominales, que son relevantes ya que pueden indicar la etiología de la patología abdominal. (Ver Tabla 2) (Soybel, 2006)

Tabla 2. Signos Abdominales más comunes

Sign or Finding	Description	Associated Clinical Condition(s)
Aaron sign	Referred pain or feeling of distress in epigastrium or precordial region on continued firm pressure over the McBurney point	Acute appendicitis
Ballance sign	Presence of dull percussion note in both flanks, constant on left side but shifting with change of position on right side	Ruptured spleen
Bassler sign	Sharp pain elicited by pinching appendix between thumb of examiner and iliacus muscle	Chronic appendicitis
Beevor sign	Upward movement of umbilicus	Paralysis of lower portions of rectus abdominis muscles
Blumberg sign	Transient abdominal wall rebound tenderness	Peritoneal inflammation
Carnett sign	Disappearance of abdominal tenderness when anterior abdominal muscles are contracted	Abdominal pain of intra-abdominal origin
Chandelier sign	Intense lower abdominal and pelvic pain on manipulation of cervix	Pelvic inflammatory disease
Charcot sign	Intermittent right upper quadrant abdominal pain, jaundice, and fever	Cholecholthiasis
Chaussier sign	Severe epigastric pain in gravid female	Prodrome of eclampsia
Claybrook sign	Transmission of breath and heart sounds through abdominal wall	Ruptured abdominal viscus
Courvoisier sign	Palpable, nontender gallbladder in presence of clinical jaundice	Periapillary neoplasm
Cruveilhier sign	Varicose veins radiating from umbilicus (<i>caput medusae</i>)	Portal hypertension
Cullen sign	Periumbilical darkening of skin from blood	Hemoperitoneum (especially in ruptured ectopic pregnancy)
Cutaneous hyperesthesia	Increased abdominal wall sensation to light touch	Parietal peritoneal inflammation secondary to inflammatory intra-abdominal pathology
Dance sign	Slight retraction in area of right iliac fossa	Intussusception
Danforth sign	Shoulder pain on inspiration	Hemoperitoneum (especially in ruptured ectopic pregnancy)
Direct abdominal wall tenderness	—	Localized inflammation of abdominal wall, peritoneum, or an intra-abdominal viscus
Fothergill sign	Abdominal wall mass that does not cross midline and remains palpable when rectus muscle is tense	Rectus muscle hematoma
Grey Turner sign	Local areas of discoloration around umbilicus and flanks	Acute hemorrhagic pancreatitis
Iliopsoas sign	Elevation and extension of leg against pressure of examiner's hand causes pain	Appendicitis (retrocecal) or an inflammatory mass in contact with psoas
Kehr sign	Left shoulder pain when patient is supine or in the Trendelenburg position (pain may occur spontaneously or after application of pressure to left subcostal region)	Hemoperitoneum (especially ruptured spleen)
Kustner sign	Palpable mass anterior to uterus	Dermoid cyst of ovary
Mannkopf sign	Acceleration of pulse when a painful point is pressed on by examiner	Absent in factitious abdominal pain
McClintock sign	Heart rate > 100 beats/min 1 hr post partum	Postpartum hemorrhage
Murphy sign	Palpation of right upper abdominal quadrant during deep inspiration results in right upper quadrant abdominal pain	Acute cholecystitis
Obturator sign	Flexion of right thigh at right angles to trunk and external rotation of same leg in supine position result in hypogastric pain	Appendicitis (pelvic appendix); pelvic abscess; an inflammatory mass in contact with muscle
Puddle sign	Alteration in intensity of transmitted sound in intra-abdominal cavity secondary to percussion when patient is positioned on all fours and stethoscope is gradually moved toward flank opposite percussion	Free peritoneal fluid
Ranschhoff sign	Yellow pigmentation in umbilical region	Ruptured common bile duct
Rovsing sign	Pain referred to the McBurney point on application of pressure to descending colon	Acute appendicitis
Subcutaneous crepitation	Palpable crepitus in abdominal wall	Subcutaneous emphysema or gas gangrene
Summer sign	Increased abdominal muscle tone on exceedingly gentle palpation of right or left iliac fossa	Early appendicitis; nephrolithiasis; ureterolithiasis; ovarian torsion
Ten Horn sign	Pain caused by gentle traction on right spermatic cord	Acute appendicitis
Toma sign	Right-sided tympany and left-sided dullness in supine position as a result of peritoneal inflammation and subsequent mesenteric contraction of intestine to right side of abdominal cavity	Inflammatory ascites

8. ¿Qué hallazgos son relevantes en el examen físico del paciente?

Tabla 3 – Hallazgos Relevantes al Examen Físico del Caso Clínico

Signo	Importancia
<i>Abdomen rígido, no depresible</i>	<i>Indicativo de Resistencia Muscular Involuntaria – Peritonitis Generalizada.</i>
<i>Distensión Abdominal</i>	<i>Indicativo de Obstrucción Intestinal.</i>
<i>Dolor a la palpación difusa superficial y profunda</i>	<i>Signo de Guéneau de Mussy: Dolor difuso a la descompresión brusca en cualquier región del abdomen. – Indicativo de Irritación Peritoneal.</i>
<i>Presencia de resistencia muscular</i>	<i>Indicativo de Resistencia Muscular Involuntaria – Peritonitis Generalizada.</i>
<i>Ruidos hidroaereos disminuido</i>	<i>Posible variación abdominal, si se encuentran ausentes puede ser secundario a una Obstrucción Intestinal.</i>
<i>Signos: Rovsing +, Obturador +, Psoas +, McBurney +</i>	<i>Signos Apendiculares Positivos – indicadores de Apendicitis Aguda, pero también pueden ser indicadores de una masa intestinal inflamatoria, o un absceso pélvico.</i>

5. Diagnóstico Diferencial

Con el cuadro clínico del paciente podemos realizar un diagnóstico diferencial para la determinación de la posible etiología del cuadro clínico del paciente y su comprobación con exámenes de laboratorio e imagen. La siguiente tabla muestra un diagnóstico diferencial realizado justificando con la lista de problemas.

Lista de Problemas y Diagnósticos Diferenciales Actualizados

Paciente Masculino, 21 años			
#	Fecha	Problema	Activo/Pasivo
1	Actualidad	Abdomen Agudo sin etiología	A
Diagnóstico Diferencial			

	Diagnostico	Justificación (<i>Ver lista de Problemas Inicial</i>).
1	Apendicitis Aguda Complicada	2, 3, 6, 7
2	Obstrucción Intestinal	2, 3, 4, 5
3	Masa Inflamatoria Abdominal	3, 4, 6, 7
4	Adenitis Mesentérica	2, 3, 6, 7
5	Perforación de Viscera Hueca	2, 3, 4, 7
6	Úlcera Péptica	1

6. Evolución

En el servicio de emergencias, se recibe al paciente con los síntomas y signos antes descritos. Se intenta manejar su dolor con analgesia y se hidrata al paciente, lo cual es útil parcialmente y se solicitan exámenes de laboratorio e imagen.

Se solicita una Biometría Hemática, PCR y PCT encontrándose lo siguientes resultados.

Tabla 4 – Exámenes de Laboratorio

	Valor	Valor Referencial
Leucocitos	11,820	4500-10,000 k/uL
Neutrófilos	8,960 / 88.1%	1.9 -6.5 k/uL / 43-65%
Linfocitos	1,850 / 7.2%	0.92 – 4.50 k/uL / 20.50- 45.50%
Hb	14.7	14 – 18 g/dL
Hematocrito	41.1%	42 – 52 %
Volumen Corpuscular Medio	77.3	80 – 100 fL
Hemoglobina Corpuscular Media	27.6	27 – 32 pg
Plaquetas	310,000	150,000 – 400,000

Proteína C Reactiva (PCR)	224	0.1 – 0.5 mg/l
Procalcitonina	14.1	Menor 0.5 ng/ml - Bajo riesgo para progresión a infección sistémica severa. Mayor o igual a 0.5 y menor a 2.0 ng/ml – Moderado Riesgo para una infección sistémica severa. Mayor o igual a 2.0 y menor a 10 ng/ml – Alto riesgo de progresión a una infección sistémica severa. Mayor o igual a 10 ng/ml - Alta probabilidad de sepsis severa o choque séptico.

Se solicita una Ecografía de Abdomen encontrándose los siguientes resultados.

- Existe importante distención gaseosa intestinal y dolor al examen por lo que se limita valoración ecográfica. Hígado, Bazo, Vesícula normales. Riñón izquierdo y Riñón derecho – normales.
- Se advierte moderada cantidad de líquido libre en cavidad Abdomino- Pélvica predominante en Flancos y Fosa Inguinal Derecha. Se observa signos de compromiso inflamatorio intestinal, con engrosamiento e hipogenicidad de paredes. Hallazgos sugieren que sean relacionados con estudio tomográfico.

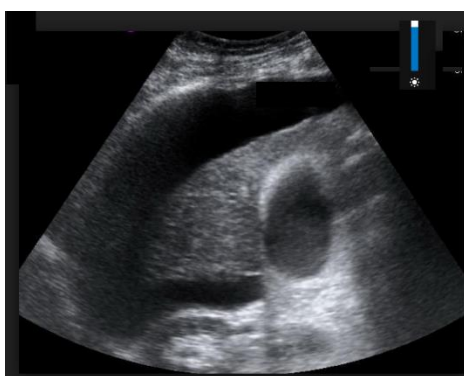


Imagen 1 – Líquido Libre

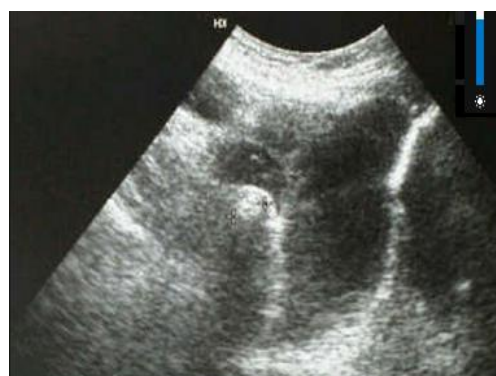

Imagen 2 – Distención Asas Intestinales

9. *¿Qué hallazgos son relevantes en los exámenes de laboratorio e imagen realizados en el paciente?*

En los exámenes de laboratorio realizados en el paciente podemos ver que el paciente tiene, Leucocitosis y Neutrofilia, con elevación de PCR y PCT, que indica un patrón de inflamatorio agudo y posiblemente infeccioso severo.

Mientras que la ecografía abdominal muestra hallazgos de líquido libre en cavidad Abdomino pélvica, signos de compromiso inflamatorio intestinal, con engrosamiento e hipogenicidad de paredes que nos indica compromiso inflamatorio visceral

Tanto los resultados de laboratorio e imagen aportan al diagnóstico de Abdomen Agudo, pero no nos ayudan a determinar la etiología específica del cuadro. Por lo que no podemos confirmar o excluir ninguno de los diagnósticos diferenciales que tenemos en el paciente.

10. *¿Qué estudios de laboratorio son útiles de realizar en un caso de Abdomen Agudo?*

En todo paciente con un posible Abdomen Agudo es fundamental realizar una **Biometría Hemática, una Química Sanguínea y un Elemental Microscópico de Orina.** (Soybel, 2006)

- *Biometría Hemática*
 - Hemoglobina y Hematocrito permite detectar cambios en el volumen plasmático (causados por vómito, diarrea o pérdida de fluido hacia el peritoneo o lumen intestinal), anemia preexistente o sangrado activo.

- Leucocitos – una elevación es indicativo de proceso inflamatorio en particular asociado con una desviación marcada hacia la izquierda o Neutrofilia.

- *Química Sanguínea* - los electrolitos séricos, el BUN y la creatinina son útiles para determinar la naturaleza y la extensión de pérdidas de fluidos. Pruebas de Función Hepática (Bilirrubina Sérica, Fosfatasa Alcalina, y Transaminasas) son obligatorias cuando se sospecha que el dolor abdominal es de origen hepatobiliar. Lo mismo sucede con la Amilasa y la Lipasa si se sospecha en una Pancreatitis Aguda, aunque se debe recordar que la Amilasa puede elevarse en otras condiciones abdominales como: Obstrucción intestinal, Trombosis mesentérica y Úlcera Perforada. (Jones, Claridge, 2012)

- *Elemental Microscópico de Orina (EMO)* – puede revelar posible patología de origen renal. Si se encuentra: Eritrocitos – sugestivos de Litiasis Renal, Leucocitos – Sugestivo de Infección de Tracto Urinario o un proceso inflamatorio.

Otras pruebas que pueden ser útiles es la Proteína C Reactiva que puede ayudar para aumentar la probabilidad de una condición inflamatoria aguda. La PCT no debe ser utilizada de manera rutinaria debido a que tiene una baja sensibilidad y poco valor diagnóstico dentro de abdomen agudo. (Bullent, 2012).

11. ¿Qué estudios de imagen son útiles cuando existe la sospecha de Abdomen Agudo?

Existen varios tipos de modalidades de imagen que pueden ser útiles para la valoración de un caso de abdomen agudo:

1. *Radiografía – Tórax y Abdomen*
2. *Estudios Contrastados – Tránsito Intestinal*
3. *Ecografía Abdominal*
4. *Tomografía Computarizada*

1. *Radiografía simple de Tórax y Abdomen*– debe solicitarse la radiografía de tórax con enfoque del diafragma o de la región abdominal alta para descartar causas intratorácicas de dolor abdominal (Neumonía Lobar Inferior) o presencia de aire en las cúpulas diafragmáticas (Neumoperitoneo – significativo de perforación de víscera hueca). La radiografía de abdomen nos ayuda cuando existe la sospecha clínica de una Obstrucción Intestinal. Es capaz de realizar un diagnóstico definitivo y rápido, ya que esta puede mostrar niveles hidroaereos y asas intestinales dilatadas. De manera general la Radiografía permite el diagnóstico de solo el 10% de los casos de Abdomen Agudo. (Macaluso, McNamara, 2012)

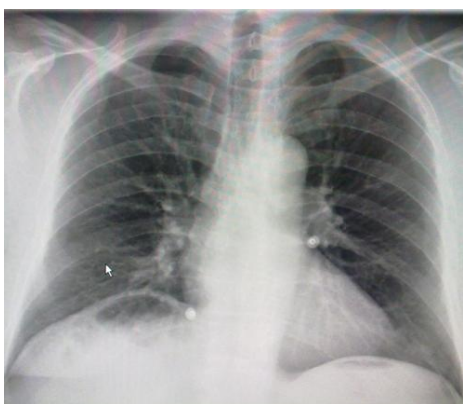


Imagen 3 – Neumoperitoneo

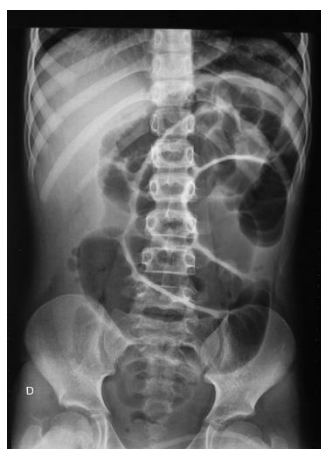

Imagen 4 – Obstrucción Intestinal

2. *Estudios Gastrointestinales de Contraste* – cuando existe la sospecha clínica de una Obstrucción Intestinal, estudios de Tránsito Intestinal con Bario pueden mostrar la topografía de la misma. El estudio consiste en la administración de 250 ml de Bario Oral y la obtención de radiografías seriadas para observar como el contraste llega a nivel del ciego, con una duración aproximada de 3 horas. Sin embargo la complejidad del estudio y la eficacia de la Tomografía Computarizada ha hecho que este pierda vigencia. (Macaluso, McNamara, 2012)

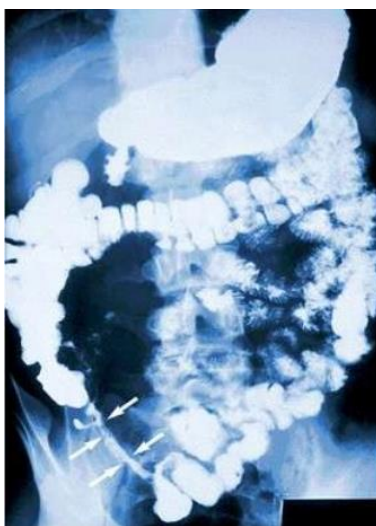


Imagen 5 – Obstrucción Intestinal Distal

3. *Ecografía Abdominal* – permite establecer un diagnóstico específico cuando se emplea de manera selectiva en 38% de los casos de dolor abdominal. Cuando existe la sospecha clínica de un cuadro de origen biliar (Colelitiasis y Colecistitis) es la prueba de elección. Pueden mostrar la presencia de litos, llegando a una sensibilidad y especificidad de 95% cuando hay cálculos mayores a 3 mm. En el caso de la Colecistitis puede mostrar presencia de líquido perivesicular, engrosamiento de la pared vesicular mayor a 4 mm, diámetro transversal de la vesícula mayor a 4 cm

y el signo ecográfico de Murphy. No es útil para la valoración de Coledocolitiasis debido a que presenta un 50% de falsos negativos.

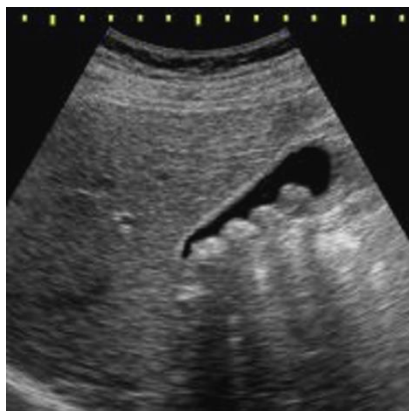

Imagen 6 – Colelitiasis

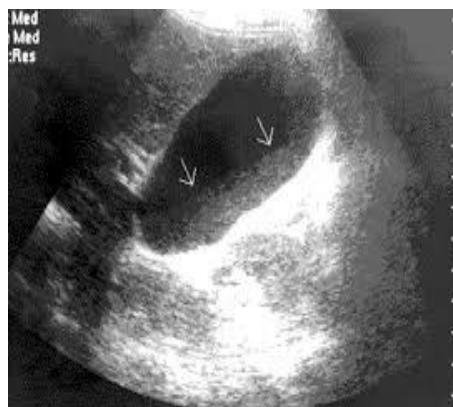


Imagen 7 – Colecistitis

La ecografía abdominal y la ecografía transvaginal sirven también cuando se sospecha de causas ginecológicas como responsable del cuadro de Abdomen Agudo (embarazo ectópico, torsión anexial, quistes ováricos y abscesos tubo ováricos). La ecografía abdominal también es útil en un cólico renal agudo y se sospecha de Nefrolitiasis. Permite detectar la dilatación de sistema pielocolector y pocas veces visibilizar el cálculo. En edad pediátrica y mujeres de edad reproductiva o con posible embarazo, es útil para la detección de una apendicitis aguda con una sensibilidad de 75-90% y especificidad de 86-100%. Los hallazgos que sugieren compromiso apendicular son – diámetro mayor a 6 mm, presencia de fluido en su interior, y apéndice no compresible.

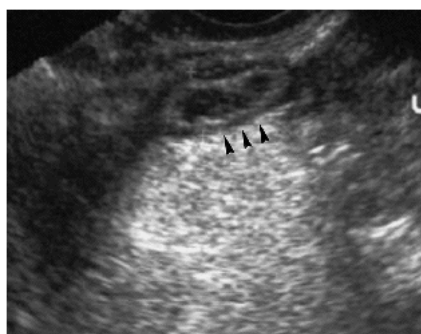

Imagen 8 – Apendicitis Aguda

4. *Tomografía Computarizada* – es considerada la prueba de imagen más específica que da la mayor información dentro de la patología de Abdomen Agudo. Estudios ha demostrado disminuir la mortalidad, tiempo de ingreso hospitalario y la reducción de ingresos hospitalarios por aumento de diagnósticos correctos. (Macaluso, McNamara, 2012) Con la tomografía se puede observar de manera general y la patología de vísceras huecas, órganos, y estructuras del mesenterio. No es afectada por gas o grasa, o es operador dependiente como sucede con la ecografía. Se puede utilizar contraste intravenoso (Gadolinio) para permitir la visualización de: la luz intestinal, vasos arteriales o venosos intraabdominales y la vía urinaria.

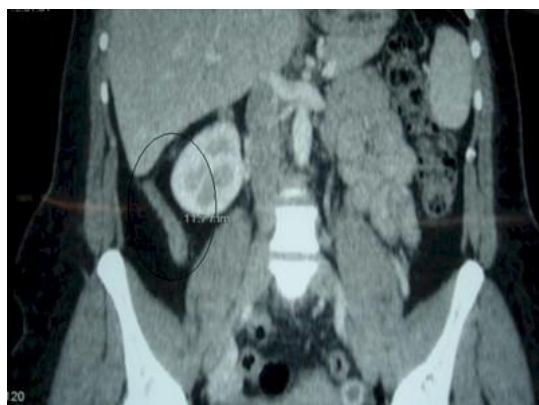

Imagen 9 – Apendicitis Aguda

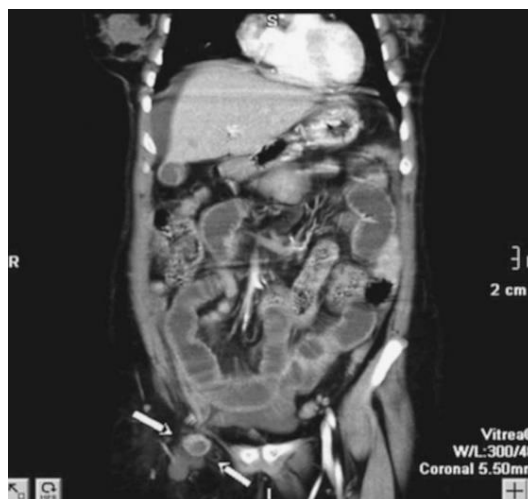

Imagen 10 – Obstrucción Intestinal

5. *Otros* –

Resonancia magnética – puede observar ciertas estructuras retroperitoneales, pelvianas y detectar lesiones del aparato genital femenino, pero es raramente utilizada en Abdomen Agudo. *Arteriografía* - su uso es específico cuando se sospecha de procesos vasculares como

Isquemia Mesentérica, Roturas Viscerales o Hemorragias Digestivas no visualizadas por endoscopia.

7. Manejo

Lista de Problemas y Diagnósticos Diferenciales Actualizados

Paciente Masculino, 21 años			
#	Fecha	Problema	Activo/Pasivo
1	Hospitalización	Abdomen Agudo sin etiología	A
8		Leucocitosis y Neutrofilia	A
9		Elevación de PCR y PCT	A
10		Líquido libre en cavidad abdomino-pelvica	A
11		Signos de compromiso inflamatorio intestinal con engrosamiento e hipogenicidad de paredes	A
Diagnóstico Diferencial			
	Diagnostico	Justificación	
1	Apendicitis Aguda Complicada	2, 3, 6, 7, 8, 9, 10, 11	
2	Obstrucción Intestinal	2, 3, 4, 5, 8, 9, 10, 11	
3	Perforación de Viscera Hueca	2, 3, 4, 7, 8, 9, 10, 11	
4	Adenitis Mesentérica	2, 3, 6, 7, 8, 9	
5	Masa Inflamatoria Abdominal	3, 4, 6, 7, 8, 9	
6	Úlcera Péptica	1, 7, 8, 9	

8. Evolución – Manejo Quirúrgico vs No Quirúrgico

El paciente es diagnosticado de Abdomen Agudo, sin una etiología específica pero debido a la urgencia y severidad del cuadro por posible compromiso sistémico y la progresión de la sintomatología se decide la realización inmediata de una Laparoscopia Diagnóstica.

12. *¿Cómo se puede determinar si se requiere un manejo Quirúrgico vs No quirúrgico?*

Existen pocas condiciones abdominales que requieren una intervención quirúrgica inmediata, debido a que pueden poner en compromiso la vida del paciente. Estas son: la Ruptura de Aneurisma Abdominal, la Ruptura de un Embarazo Ectópico, y Lesiones Traumáticas de Hígado o Bazo. Signos sistémicos de shock (diaforesis, palidez, hipotermia, taquipnea, taquicardia, ortostatismo e hipotensión) en contexto de una condición intraabdominal y en ausencia de causas extra abdominales, son indicaciones para un manejo quirúrgico. Otros hallazgos que indican la realización de un manejo quirúrgico es al examen físico rigidez abdominal, distensión abdominal progresiva, signos físicos y hallazgos laboratorio indicativos de sepsis (fiebre alta, taquicardia, hipotensión, alteración del estado mental, leucocitosis, intolerancia a la glucosa y acidosis), signos de hemorragia continua (palidez, ortostatismo, caída del hematocritos), y signos de imagen específicos de patología abdominal que su tratamiento sea quirúrgico. (Soybel, 2006)

Hay que reconocer que de la mayoría de pacientes en los servicios de emergencias que ingresan por **dolor abdominal agudo, solo una pequeña minoría requieren de un tratamiento quirúrgico**. Por lo que es importante realizar una investigación exhaustiva antes de determinar un tratamiento definitivo. (Macaluso, McNamara, 2012)

13. ¿Qué etiologías son las más prevalentes de Abdomen Agudo No Quirúrgico?

Existen múltiples patologías que pueden producir un cuadro de Abdomen Agudo y que no requieren de una intervención quirúrgica. En muchos de los casos es sumamente difícil diferenciar estas condiciones, debido a que se presentan con características indistinguibles de patologías abdominales. (Ver tabla 4). (Soybel, 2006) Además de las causas extra abdominales de abdomen agudo, pueden haber patologías intraabdominales que no requieren de una intervención quirúrgica que incluyen: Gastroenteritis Aguda, Gastritis Aguda, Hepatitis, Adenitis Mesentérica, Salpingitis, Síndrome de Fitz-Hugh-Curtis, Mittelschmerz, Quiste Ovárico, Endometritis, Endometriosis, Peritonitis Bacteriana Espontanea, Tuberculosis Intestinal, entre otras. En el caso de pacientes con VIH con cuadro de abdomen agudo se debe sospechar en condiciones poco comunes como: infecciones oportunistas, Enterocolitis por Citomegalovirus, Linfoma y Sarcoma de Kaposi.

Tabla 5 – Patologías Extra Abdominales de Abdomen Agudo

Extraperitoneal Causes of Acute Abdominal Pain		
Genitourinary	Endocrine	Hematologic
Pyelonephritis	Diabetic ketoacidosis	Sickle cell crisis
Perinephric abscess	Hyperparathyroidism (hypercalcemia)	Acute leukemia
Renal infarct	Acute adrenal insufficiency (Addisonian crisis)	Acute hemolytic states
Nephrolithiasis	Hyperthyroidism or hypothyroidism	Coagulopathies
Ureteral obstruction (lithiasis, tumor)		Pernicious anemia
Acute cystitis	Musculoskeletal	Other dyscrasias
Prostatitis	Rectus sheath hematoma	Vascular
Seminal vesiculitis	Arthritis/diskitis of thoracolumbar spine	Vasculitis
Epididymitis	Neurogenic	Periarteritis
Orchitis	Herpes zoster	Toxins
Testicular torsion	Tabes dorsalis	Bacterial toxins (tetanus, staphylococcus)
Dysmenorrhea	Nerve root compression	Insect venom (black widow spider)
Threatened abortion	Spinal cord tumors	Animal venom
Pulmonary	Osteomyelitis of the spine	Heavy metals (lead, arsenic, mercury)
Pneumonia	Abdominal epilepsy	Poisonous mushrooms
Empyema	Abdominal migraine	Drugs
Pulmonary embolus	Multiple sclerosis	Withdrawal from narcotics
Pulmonary infarction	Inflammatory	Retroperitoneal
Pneumothorax	Schönlein-Henoch purpura	Retroperitoneal hemorrhage (spontaneous adrenal hemorrhage)
Cardiac	Systemic lupus erythematosus	Psoas abscess
Myocardial ischemia	Polyarteritis nodosa	Psychogenic
Myocardial infarction	Dermatomyositis	Hypochondriasis
Acute rheumatic fever	Scleroderma	Somatization disorders
Acute pericarditis	Infectious	Factitious
Metabolic	Bacterial	Munchausen syndrome
Acute intermittent porphyria	Parasitic (malaria)	Malingering
Familial Mediterranean fever	Viral (measles, mumps, infectious mononucleosis)	
Hypolipoproteinemia	Rickettsial (Rocky Mountain spotted fever)	
Hemochromatosis		
Hereditary angioneurotic edema		

9. Evolución – Post Quirúrgico

Durante la Laparoscopia Exploratoria, se encuentra un tumor a nivel del tercio distal de colon transverso que estenosa la luz, aproximadamente 90% y que se extiende hasta la serosa, múltiples ganglios a nivel del mesocolon entre 5 y 1 cm de diámetro, carcinomatosis peritoneal a nivel de la pelvis y correderas parietocolicas bilaterales, liquido sanguinolento a nivel de los cuatro cuadrantes que se envía para análisis. Por lo que se decide la conversión a laparotomía y se decide la realización de una hemicolectomia que comprende desde el Colon Transverso hasta la Válvula Ileocecal con una anastomosis latero-lateral.

Lista de Problemas y Diagnósticos Diferenciales Actualizados

Paciente Masculino, 21 años			
#	Fecha	Problema	Activo/Pasivo
1	Hospitalización	Abdomen Agudo sin Etiología	A
12	↓	Masa Abdominal	A
Diagnóstico Diferencial			
	Diagnostico	Justificación	
1	Masa Inflamatoria Abdominal	3, 4, 6, 7, 8, 9, 12	

14. ¿Cómo el diagnóstico de una masa abdominal justifica la sintomatología del paciente? ¿Sospecharíamos en un diagnostico específico?

Debido a que la masa encontrada es un tumor a nivel del tercio distal de colon transverso que estenosa la luz, aproximadamente 90%, este tumor estaba produciendo la sintomatología de una obstrucción intestinal:

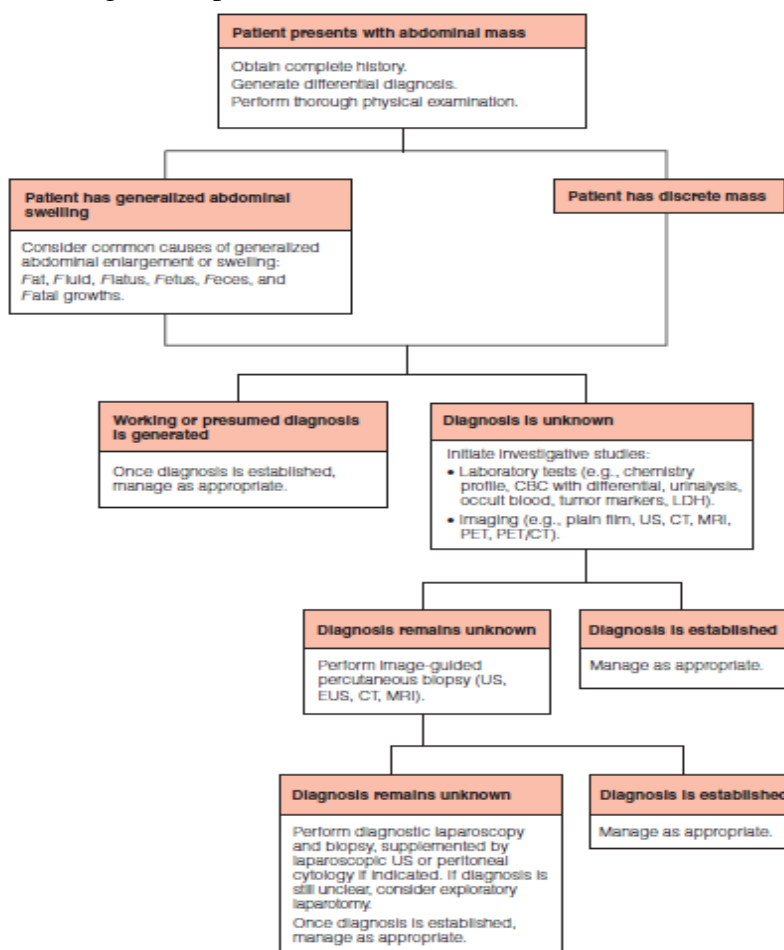
La sintomatología de la obstrucción abdominal incluye:

1. Nausea y Vomito fecaloideo

2. Dolor Abdominal Difuso que puede localizarse tipo cólico.
3. Distensión abdominal con timpanismo
4. Estreñimiento
5. Hematoquecia
6. Ruidos Hidroaereos aumentados en frecuencia y tono.
7. Signos de Compromiso general cuando la estrangulación de un asa intestinal es complicada - Dolor intenso permanente, signos de hipovolemia, taquicardia, deshidratación, signos de irritación peritoneal, mayor distención, Ruidos Hidroaereos disminuidos.

15. ¿Cómo sería un algoritmo para la valoración de un paciente con una masa abdominal?

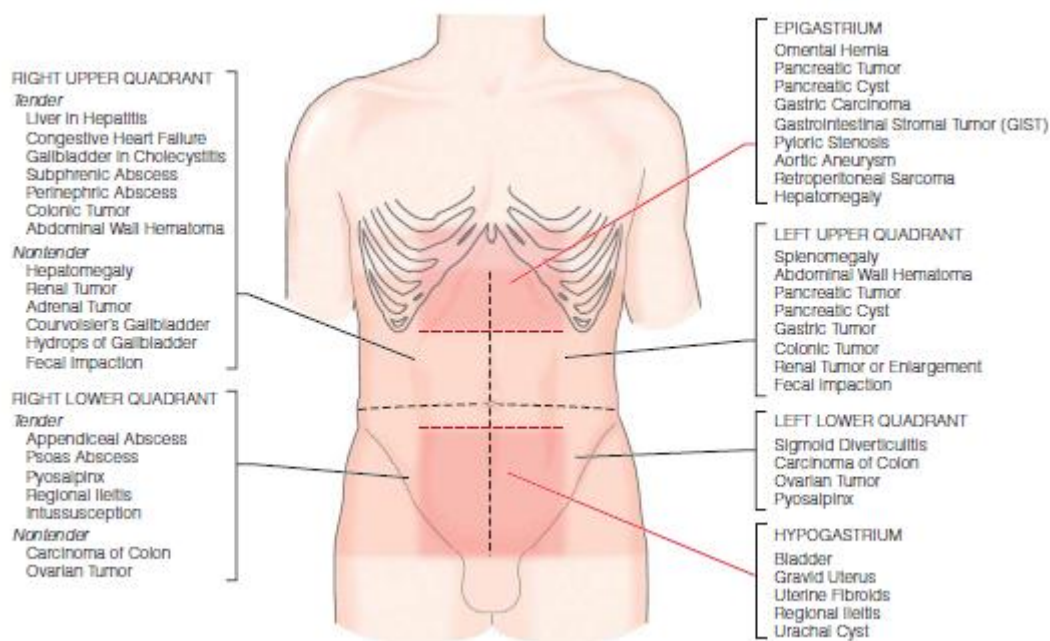
Figura 3. – Algoritmo para Evaluación de una Masa Abdominal (Bowne, 2006)



16. ¿Qué diagnóstico diferencial podríamos realizar con una masa abdominal?

La etiología de una masa abdominal puede ser múltiple, pero su diagnóstico diferencial se lo puede realizar con respecto a la localización de la masa abdominal (Bowne, 2006):

Figura 4. - Etiologías asociadas a la localización de una masa abdominal



En el caso se puede observar un tumor a nivel del tercio distal de colon transverso, y múltiples ganglios a nivel del mesocolon. A pesar de que sea una presentación poco común, **la principal hipótesis diagnóstica de la etiología de esta masa abdominal es un Cáncer de Colon.**

10. Evolución

El paciente tiene una evolución favorable durante el postquirúrgico, se decide la realización de nuevos exámenes de laboratorio, y se reciben los resultados de la histopatología y el análisis del líquido peritoneal.

Tabla 6 – Exámenes de Laboratorio Postquirúrgico

Biometría Hemática

	Valor	Valor Referencial
Leucocitos	4410	4500-10,000 k/uL
Neutrófilos	2,350 / 53.3%	1.9 -6.5 k/uL / 43-65%
Linfocitos	1,510 / 34.2%	0.92 – 4.50 k/uL / 20.50- 45.50%
Hb	11.0	14 – 18 g/dL
Hematocrito	33.1%	42 – 52 %
Volumen Corpuscular Medio	78.1	80 – 100 fL
Hemoglobina Corpuscular Media	26.10	27 – 32 pg
Plaquetas	714,000	150,000 – 400,000
Proteína C Reactiva (PCR)	120	0.1 – 0.5 mg/l
Procalcitonina	2.5	Menor 0.5 ng/ml - Bajo riesgo para progresión a infección sistémica severa. Mayor o igual a 0.5 y menor a 2.0 ng/ml – Moderado Riesgo para una infección sistémica severa. Mayor o igual a 2.0 y menor a 10 ng/ml – Alto riesgo de progresión a una infección sistémica severa. Mayor o igual a 10 ng/ml - Alta probabilidad de sepsis severa o choque séptico.
Antígeno Carcinoembrionario	44.93	Valores Normales para Fumadores – 0.0 – 10.0 ng/ml Valores Normales para No Fumadores – 0.0 – 4.6 ng/ml
Ca 19.9	4.18	0 – 34 U/ml

Química Sanguínea

	Valor	Valor Referencial
Creatinina	1.3	0.70 – 1.30 mg/dl
Ácido Úrico	6.90	3.4 – 7.2 mg/dl
Bilirrubina Total	0.38	0 – 1.10 mg/dl
Bilirrubina Directa	0.17	0.0 – 0.3 mg/dl
Bilirrubina Indirecta	0.21	-

Fosfatasa Alcalina	184	40- 120 U/I
Gama GT	269	8 – 61 U/I
AST /SGOT	38	0 – 40 U/I
ALT / SGPT	101	0 – 41 U/I
Sodio en Suero	140	135 – 148 mmol /L
Potasio en Suero	5.58	3.7 – 5.3 mmol/L
Cloro en Suero	101.50	98 – 115 mmol/L

Liquido Peritoneal

- Macroscópico: Liquido de aspecto y color serohemático de volumen de 4 cc.
- Microscópico: Frotis, abundantes leucocitos polimorfonucleares y células mesoteliales hiperplasicas.
- **Conclusión: Liquido Peritoneal Negativo para Malignidad.**

Histopatología

- Espécimen : Íleon, Colon Ascendente y Colon Transverso
- Tamaño – 5 cm.
- Tipo Histológico: Adenocarcinoma
- Grado Histológico : Bajo Grado
- Extensión Microscópica: Invade Lamina Propia, Submucosa, Muscular, Subserosa, Peritoneo Visceral y Epiplón.
- TMN : T4, N1, M0
- Ganglios Comprometido : 3
- Conclusión Diagnostica – **Adenocarcinoma de Colon Grado III con Carcinomatosis Peritoneal.**

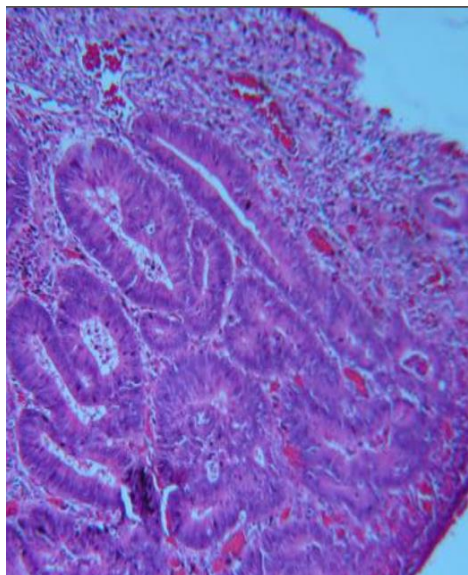


Imagen 11 – Criptas con pérdida de estructura. Tumor sobrepasa la muscular de la mucosa y penetra en la submucosa

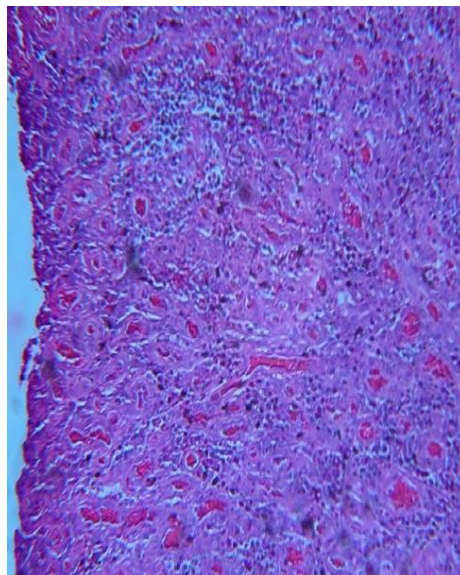


Imagen 12 – Múltiples células indiferenciadas compatible con grado III.

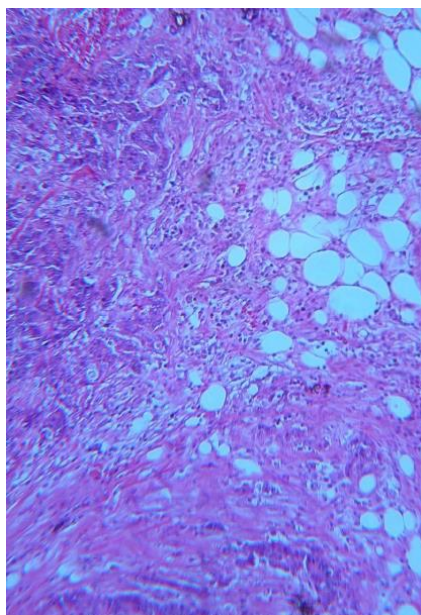


Imagen 13 – Tumor que sobrepasa la pared intestinal infiltrándose al epiplón.

Inmunohistoquímico

- **BRAF V600E – Positivo (Difuso en Células Tumorales) – Mutado**
- **MLH 1 – Positivo (Difuso en Células Tumorales)**

- MSH 6 – Positivo (Frecuente en Células Tumorales)
- MSH 2 – Positivo (Difuso en Células Tumorales)
- PMS 2 – Positivo (Frecuente en Células Tumorales)
- **Inestabilidad Microsatelital: Ausente.**

17. *¿Qué hallazgos importantes podemos encontrar de importante en los exámenes de laboratorio del paciente? ¿Los exámenes realizados en el paciente, son de importancia?*

1. *Biometría Hemática:* Podemos observar que el paciente tiene una anemia microcítica hipocrómica, que puede ser secundaria al procedimiento quirúrgico que fue sometido el paciente. También se puede observar una Trombocitosis que en el contexto del paciente podemos asumir que es reactiva a la cirugía. Además podemos ver una disminución de los marcadores de inflamatorios lo que indica una evolución favorable del paciente.

2. *Marcadores Tumorales*

- a. *Antígeno Carcinoembrionario* – se encuentra en elevado en pacientes con Cáncer Colon, ayuda a monitorizar el tratamiento y una posible recurrencia después del tratamiento quirúrgico. También ayuda al estadiaje o a localizar el cáncer mediante la medición del antígeno en fluidos corporales. Puede elevarse en otros tipos de cáncer como: Cáncer Gástrico, Cáncer Pancreático, Cáncer de Pulmón, Cáncer de Mama, Cáncer Tiroideo Medular, como también en algunas patologías no neoplásicas como Colitis Ulcerativa, Pancreatitis, Cirrosis, EPOC, Enfermedad de Crohn, Hipotiroidismo y en pacientes fumadores. No es útil para el diagnóstico de cáncer o como una prueba de Screening en Cáncer de Colon. Los valores de este marcador tumoral deben

regresar a la normalidad después de una resección quirúrgica o tratamiento. Este marcador tiene una sensibilidad de 36% y especificidad de 87%. (López, 2005)

- b. *Ca 19.9* – es utilizado como marcador tumoral para pacientes con Cáncer de Colon y Cáncer Pancreático, aunque este marcador puede elevarse en múltiples tipos de cáncer como: Cáncer Esofágico y Cáncer Hepatocelular. La Sociedad Americana de Oncología Clínica, no recomienda la utilización de este marcador como prueba de Screening para cáncer debido a que tiene un alto número de falsos negativos y falsos positivos. No se recomienda la utilización del Ca 19.9 para Screening, diagnóstico, estadiaje, o monitoreo en pacientes con Cáncer Colon. (Gershon et al. 2006) Tiene una sensibilidad 80% y una especificidad de 90% para patología pancreáticas, no existen datos contundentes para Cáncer Colorectal.
3. *Química Sanguínea*: Podemos observar que no existe una alteración grave en el estado del paciente debido a que los electrolitos séricos, el BUN y la creatinina son normales por lo que nos permite decir que la pérdida de fluidos no es importante. Pruebas de Función Hepática (Bilirrubina Sérica, Fosfatasa Alcalina, y Transaminasas) están alteradas, estas pueden ser reactivas a la manipulación de la cavidad abdominal, y a la búsqueda de posibles metástasis hepáticas o un tumor primario hepático. (Gershon et al. 2006)
4. *Análisis de Líquido Peritoneal*: es utilizado con frecuencia para la evaluación de ascitis. Sin embargo esta prueba tiene poco poder en el caso de tumores abdominales, por lo que un resultado negativo no descarta la presencia de una

malignidad abdominal. Tiene una sensibilidad de 60%, con un porcentaje de falsos negativos de 19%, y una especificidad de 81%. (Gershon et al. 2006)

5. *Histopatología*: es la herramienta más importante dentro del diagnóstico y para establecer el pronóstico después de la resección quirúrgica tras un de un Cáncer de Colon. El diagnóstico de Cáncer de Colon es realizado por histopatología y estadiaje. En combinación ayuda a establecer la base para la decisión terapéutica. (Bettington, 2013)

En el caso el paciente tiene un estadiaje de T4b, N1b, M0, por lo que significa que: T4b: Tumor invade tejidos cercanos, por lo que justifica la Carcinomatosis Peritoneal que el paciente presenta. N1b: debido a que afecta a 3 ganglios linfáticos, y M0: debido a que el paciente no presenta metástasis a distancia. Lo que da un estadiaje de IIIc, que nos da una sobrevida a 5 años de 69% y la necesidad de quimioterapia adyuvante tras la resección quirúrgica.

6. Inmunohistoquímico: La Inestabilidad Microsatelital, es indicada por las mutaciones puntuales de los genes para las proteínas BRAF, MLH 1, MSH 6, MSH 2, y el PMS 2 sirven frecuentemente como indicador de buen pronóstico y con el cual se espera una buena respuesta específica para la quimioterapia en Cáncer de Colon. (Parsons et al, 2012) Específicamente cada uno no tiene una utilidad, pero en conjunto indican que existe una mutación asociada al Mismatch en la Reparación del ADN, lo cual se asocia a diagnóstico etiológico de patología hereditaria causante del Cáncer de Colon. (Bettington, 2013)

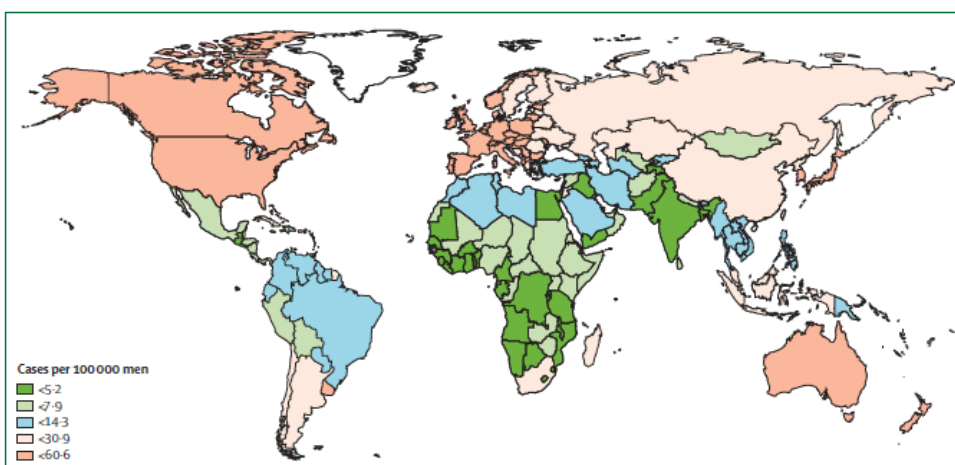
En el caso debido a que el paciente tiene positivo para todas las mutaciones (BRAF, MLH 1, MSH 6, MSH 2, y el PMS 2) o Inestabilidad Microsatelital

Negativa, y la ausencia de una lesión precursora. Permite sospechar que la causa de este cáncer sea un Síndrome de Lynch.

18. ¿Cuál es la epidemiología, local e internacional de Cáncer de Colon? ¿Cuál es la morfología más frecuente?

A nivel mundial el Cáncer de Colon es el tercer cáncer más diagnosticado en hombres y el segundo en mujeres, y se presenta con una incidencia de 1.2 millones de nuevos casos y 608,700 muertes anuales según la World Health Organization (WHO). Center, 2012) En la ciudad de Quito, la incidencia de Cáncer de Colon, es de 4.4 en hombres y 5.2 en mujeres por 100,000 habitantes durante el periodo de 1986-1990, y de 7.3 en hombres y 7.5 en mujeres por 100,000 habitantes durante el periodo de 2001-2005, subiendo del décimo al octavo lugar en incidencia de cáncer en la ciudad de Quito, y aumentando el promedio anual de casos de 2.5% a 3.5%. (Cueva, 2006) Dentro de la morfología del Cáncer de Colon, el tipo más frecuente es el Adenocarcinoma de Colon con el 89.1%, seguido por los Linfomas con un 3.8%, Adenocarcinoma Mucosecretor con 3.6%, Carcinoma de Células Escamosas 1% y otras el 3.6%. El estadio más comúnmente diagnosticado es el IV en 38%, III 20%, II 24% y I 18%. (Cueva, 2006)

Figura 5 – Incidencia Mundial Estimada de Cáncer de Colon



19. ¿Cuáles son los factores de riesgo y preventivos para Cáncer de Colon?

No existe un factor único que sea responsable de la mayoría de casos de Cáncer de Colon. La edad, el sexo masculino, la historia familiar de Cáncer Colon, Enfermedad Inflamatoria Intestinal, tabaquismo, consumo excesivo de alcohol, consumo de carne procesada, Obesidad y Diabetes Mellitus, han sido identificados como factores de riesgo para Cáncer Colon. (Stock et al, 2012) Existe nueva evidencia que sugiere que tanto la infección por *Helicobacter pylori*, *spp. De Fusobacterium* y otros agentes infecciosos pueden aumentar el riesgo de esta patología (Brenner et al. 2014) Entre los factores preventivos se incluye la actividad física, el uso de terapia de reemplazo hormonal, y la aspirina con una reducción de riesgo de 20-30%. La eliminación de lesiones precancerosas con endoscopia ha demostrado ser el factor más importante para la reducción de Cáncer Colon. (Jemal, 2011) Se ha encontrado evidencia no muy consistente que también una dieta rica en fruta, vegetales, fibras cereales, y granos pueden ser un factor protector. (Brenner et al. 2014) También se ha demostrado que el Cáncer Colon tiene un componente hereditario importante. Un estudio grande de población en gemelos, demostró que un 35% de riesgo es asociado a factores hereditarios. (Brenner et al. 2014)

20. ¿Cuál es el pronóstico del paciente tras el diagnóstico de Cáncer de Colon?

El pronóstico durante las últimas décadas ha ido mejorando en pacientes con diagnóstico de esta patología. Se ha podido demostrar que la sobrevida de 5 años ha sido lograda en países desarrollados como Australia, Canadá, EE. UU., y algunos países Europeo, pero permanece en menos de 50% en países de escasos recursos como el Ecuador. (Cueva, 2009) La sobrevida de los pacientes

disminuye con la edad, y en pacientes jóvenes es más alta en mujeres que en hombres. El factor pronóstico más importante es el estadiaje al diagnóstico donde se ha podido observar que la sobrevivida a los 5 años en un Cáncer Colon cuando es localizado es de 90%, con propagación regional de 69% y con propagación a distancia es de 11%. (Siegel, 2012)

21. ¿Cuál es la clasificación del Cáncer de Colon?

Generalmente son clasificados según TMN, T que es la profundidad de la invasión local, N que es la afectación linfática, y M la presencia de metástasis a distancia. Esta forma de estadiaje en combinación ayuda a establecer la base para la decisión terapéutica.

Figura 6 – TMN Cáncer Colon

Definition	
T stage	
Tx	No information about local tumour infiltration available
Tis	Tumour restricted to mucosa, no infiltration of lamina muscularis mucosae
T1	Infiltration through lamina muscularis mucosae into submucosa, no infiltration of lamina muscularis propria
T2	Infiltration into, but not beyond, lamina muscularis propria
T3	Infiltration into subserosa or non-peritonealised pericolic or perirectal tissue, or both; no infiltration of serosa or neighbouring organs
T4a	Infiltration of the serosa
T4b	Infiltration of neighbouring tissues or organs
N stage	
Nx	No information about lymph node involvement available
N0	No lymph node involvement
N1a	Cancer cells detectable in 1 regional lymph node
N1b	Cancer cells detectable in 2-3 regional lymph nodes
N1c	Tumour satellites in subserosa or pericolic perirectal fat tissue, regional lymph nodes not involved
N2a	Cancer cells detectable in 4-6 regional lymph nodes
N2b	Cancer cells detectable in 7 or greater regional lymph nodes
M stage	
Mx	No information about distant metastases available
M0	No distant metastases detectable
M1a	Metastasis to 1 distant organ or distant lymph nodes
M1b	Metastasis to more than 1 distant organ or set of distant lymph nodes or peritoneal metastasis

Figura 7 – Estadiaje Según TMN Overall Union Internationale Contre le Cáncer

	T	N	M
Stage 0	Tis	N0	M0
Stage I	T1/T2	N0	M0
Stage II	T3/T4	N0	M0
IIA	T3	N0	M0
IIB	T4a	N0	M0
IIC	T4b	N0	M0
Stage III	Any	N+	M0
IIIA	T1-T2	N1	M0
	T1	N2a	M0
IIIB	T3-T4a	N1	M0
	T2-T3	N2a	M0
	T1-T2	N2b	M0
IIIC	T4a	N2a	M0
	T3-T4a	N2b	M0
	T4b	N1-N2	M0
Stage IV	Any	Any	M+
IVA	Any	Any	M1a
IVB	Any	Any	M1b

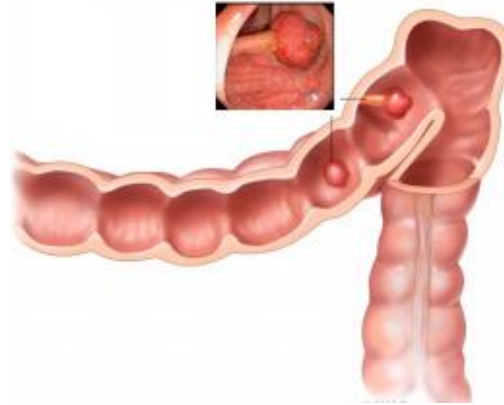
22. ¿Cuál es la fisiopatología molecular del Cáncer de Colon?

La fisiopatología molecular es heterogénea, los mecanismos moleculares son importantes clínicamente debido a que son asociados al pronóstico y tratamiento del paciente. Los mecanismos moleculares de Cáncer de Colon son:

1. *Secuencia de Adenocarcinoma:* Ocurre con el desarrollo de más de 10 años, de una lesión pre maligna precursora, que son los pólipos adenomatosos displásicos. (Bettington, 2013) Los cuales pueden ser secundarios a una mutación en el gen APC, que ocurre en 70% de los adenomas de colon. Esta mutación activa al oncogén KRAS e inactiva al gen supresor tumoral P53, induciendo a la división celular indeterminada. (Knudson, 1993) Otro 15% de los Cánceres de Colon pueden caracterizarse por pólipos adenomatosos displásicos generalmente en el colon proximal, causados por una mutación del oncogén BRAF y un fenotipo CpG. (Segdita, 2006) Otra mutación que puede ocurrir es la mutación del gen promotor de metilación MLH1, la cual muestra un alto nivel de inestabilidad Microsatelital, no hay lesión precursora y ocurre generalmente en el colon proximal, pacientes ancianos y de sexo femenino. (Parsons et al, 2012) La identificación de estas lesiones de manera temprana por colonoscopia es

complicado debido a que pueden ser consideradas como normales. (Brenner et al. 2014)

Figura 8- Lesiones Pre malignas Pólipos Adenomatosos Displásicos



2. *Deficiencia en reparación Mismatch y MLH-1:* es caracterizado por la inserción y delección de mutaciones a nivel del ADN Microsatelital. Los Cánceres de Colon con MLH-1 ocurren en pacientes menores a 50 años (forma hereditaria) o de manera esporádica en adultos, son tumores locales grandes que generalmente aparecen con tumores adicionales, y raramente acompañados de metástasis. (Boland et al, 2010)
3. *Formas Hereditarias:* se les atribuye de 3-5% de todos los Cáncer Colon, generalmente se debe la inactivación de genes supresores tumorales y de reparación de ADN, que pueden ocurrir por la inactivación mono alélica de la expresión del gen a nivel de la línea germinal o por un evento somático (segundo hit) alterando la función del gen y produciendo la formación tumoral. (Brenner et al. 2014) Las dos formas más comunes de Cáncer de Colon Hereditarios son: **1) Cáncer de Colon No Polipósico Hereditario (Síndrome de Lynch) y 2) Poliposis Adenomatosa Familiar.** Ambos son autosómicos dominantes, y siguen un patrón molecular específico. (Jasperson, 2010) El Síndrome de Lynch

se debe a una mutación del gen MLH-1, mientras que la Poliposis Adenomatosa Familiar sigue la secuencia clásica de Adenocarcinoma.

23. ¿Cómo los marcadores moleculares ayudan para el pronóstico y predictores terapéuticos?

1. *Inestabilidad Microsatelital*: En una serie demográfica en la que participaron 607 pacientes de cáncer colorrectal menores de 50 años de edad se relacionó la Inestabilidad Microsatelital, que también se relaciona con el cáncer de colon no polipósico hereditario, con una mejor supervivencia, independientemente del estadio del tumor. (Siegel et al, 2006) También se ha podido decir que pacientes que tengan Inestabilidad Microsatelital no tienen beneficio terapéutico con Fluorouracilo como quimioterapia adyuvante, pero mostraron una mejora con una quimioterapia basada en Irinotecan.
2. *Infiltración Inmune*: El fenotipo MLH-1 está asociado con un alto número y densidad de linfocitos infiltrativos tumorales. Esto se asocia a una respuesta inmune antitumoral elevada, elevando la posibilidad que los antígenos tumorales sean reconocidos por el sistema inmune. Esto hace que mejore el pronóstico de los pacientes con Cáncer Colon, en especial cuando existe infiltración del centro tumoral por linfocitos CD3 y CD45R0. (Parsons et al, 2012)
3. *Mutación KRAS y BRAF*: Se realiza de manera rutinaria es el análisis del KRAS. (Parsons et al, 2012) La mutación de oncogén KRAS ha demostrado disminuir la respuesta a la monoterapia entre 20% y 0% y los tratamientos con anticuerpos anti-EGFR. La mutación BRAF no demostrado tener potencia predictiva en los estudios realizados, aunque su estudio todavía se encuentra pendiente. (Gershon et al. 2006)

24. ¿Cuál es la etiología del Cáncer de Colon?

El Cáncer de Colon es un enfermedad multifactorial, factores genéticos, exposiciones ambientales (incluida la dieta), y condiciones inflamatorias del tracto digestivo están involucradas en su desarrollo.

Entre las etiologías más importantes se incluyen:

1. *Mutación Hereditaria del Gen APC*: causa de la Poliposis Adenomatosa Familiar, donde sus individuos afectados tienen 100% de posibilidad de desarrollar Cáncer de Colon durante su vida. (Jasperson, 2010)
2. *Cáncer de Colon No Polipósico Hereditario (Síndrome de Lynch)*: individuos tienen un riesgo de 40% de desarrollar cáncer de colon, también se asocia otros tipos de cáncer como: Urotelial, Endometrial y otros canceres menos comunes. (Lynch, 2013)

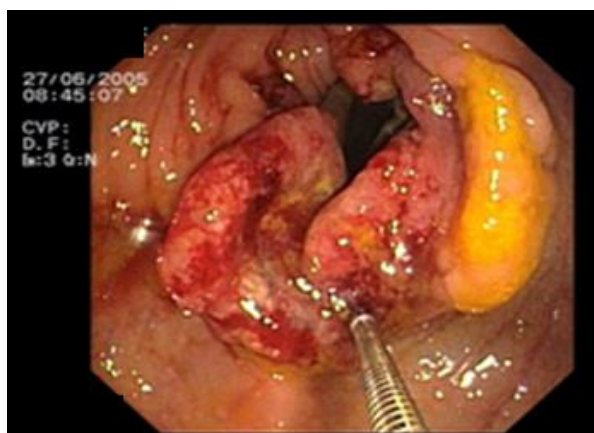25. *¿Qué métodos de Screening existen para la detección temprana de un Cáncer de Colon?*

Existen múltiples métodos para realizar Screening para el cáncer de colon que son los siguientes:

1. *Sangre Oculta en Heces*: tiene un gran número de falsos positivos, muchos de los pacientes deben realizarse una colonoscopia para definir el diagnóstico. Permite definir la presencia de la sangre o de una lesión, pero no la etiología de la misma o el nivel del tracto gastrointestinal afectado. 5 a un 10 % con Sangre Oculta en Heces Positivos tienen un Cáncer de Colon (90-95% son falsos positivos) y 20 a 30% tienen pólipos benignos. (Lieberman, 2008)
2. *Sigmoidoscopia*: permite observar solo el primer tercio del colon, o colon izquierdo, pudiendo llegar hasta el ángulo esplénico, puede detectar el 50% de Cáncer de Colon. Puede identificar lesiones pre malignas o precursoras y se puede iniciar tratamiento. (Lieberman, 2008)

3. *Colonoscopia*: permite observar la totalidad del colon, recto e íleon terminal. Es el método más preciso para detectar lesiones pre malignas, realizar biopsias, eliminar lesiones, controlar hemorragias y dilatar estrecheces a cualquier nivel de colon. Es considerado como el método Gold estándar como Screening para Cáncer de Colon. (Lieberman, 2008)

Imagen 14. – Colonoscopia encontrando un Cáncer de Colon.



4. *Otras*

- a. *DNA en Heces*: tiene una sensibilidad alta, pero mayor número de falsos, pero al ser una prueba no invasiva puede aumentar la adherencia al Screening. Aunque muchos pacientes para comprobar diagnóstico deben realizarse una colonoscopia.

Las recomendaciones que da la USPSTF para el Screening de Cáncer de Colon son las siguientes. (Lieberman, 2008)

1. Se recomienda el Screening para Cáncer de Colon usando sangre oculta en heces, Sigmoidoscopia o colonoscopia en adultos iniciando a los 50 años y continuando hasta a la edad de 75 años. Recomendación tipo A.
- a. Sangre Oculta en Heces – Anual en 3 muestras consecutivas.

- b. Sigmoidoscopia: Cada 5 años con Sangre Oculta en Heces cada 3 años.
 - c. Colonoscopia: Cada 10 años.
2. Se recomienda en no realizar de manera rutinaria el Screening para Cáncer de Colon en adultos entre 76-85 años de edad. Recomendación tipo C.
 3. Se recomienda no realizar Screening para Cáncer de Colon en pacientes mayores a 85 años de edad. Recomendación tipo D.
 4. No existe suficiente evidencia para recomendar como método de Screening a la Colonografía Tomográfica, pruebas fecales de DNA y otras modalidades de Screening.
 5. Cuando existe historia familiar de primer grado con diagnóstico de Cáncer de Colon o múltiples pacientes de familiares con diagnóstico de Cáncer de Colon debe iniciarse a los 40 años o 10 años antes de edad de la presentación inicial del Cáncer Colon, cualquiera que ocurra antes.

26. *¿Cuál es la presentación clínica de un paciente con Cáncer de Colon?*

Las presentaciones clínicas más importantes se incluyen:

1. Anemia por Deficiencia de Hierro.
2. Sangrado Rectal
3. Dolor Abdominal
4. Cambios en los Hábitos Defecatorios
5. Obstrucción Intestinal o Perforación.

Lesiones del lado derecho del Colon son más comunes que causen sangrado y diarrea, mientras que las lesiones del lado izquierdo son usualmente detectadas de forma más tardía como Obstrucción Intestinal.

Al Examen Físico se pueden encontrar hallazgos inespecíficos (como fatiga o pérdida de peso), pero en casos más avanzados se puede encontrar:

1. Distensión Abdominal
2. Hematoquecia
3. Masa Abdominal Palpable
4. Hepatomegalia
5. Ascitis

27. *¿Qué estudios de imagen deben realizarse en un paciente con diagnóstico de Cáncer de Colon?*

Los estudios de imagen se deben realizar con el fin del estadiaje de Cáncer de Colon. Idealmente se debe realizar a todo paciente un Tomografía Abdomino-pelvica para localizar el tumor primario y posibles metástasis hepáticas. La Tomografía con Emisión de Positrones (PET) es una modalidad que ha demostrado gran utilidad para la detección de metástasis especialmente hepáticas y pulmonares.

28. *¿Cómo se realiza el manejo de un paciente con Cáncer de Colon?*

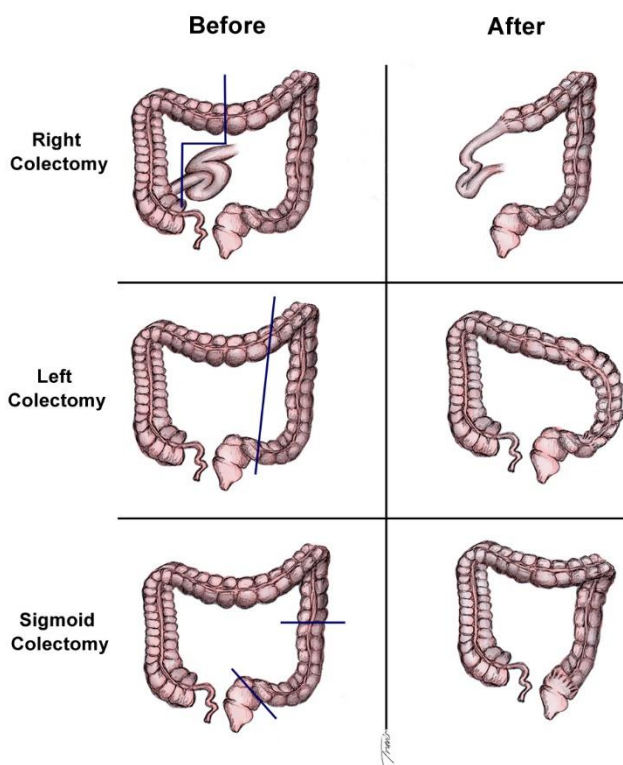
Como cualquier paciente con Cáncer, aquellos pacientes con Cáncer de Colon deben de ser manejados por equipo multidisciplinario. Este equipo multidisciplinario debe incluir un cirujano, un oncólogo, un gastroenterólogo, un radiólogo y un patólogo. Dependiendo de la extensión del tumor se puede también requerir un hepatólogo o un cirujano torácico. Dentro de las posibilidades terapéuticas incluyen: (Brenner et al, 2014)

1. *Cirugía*: es la única modalidad curativa para un Cáncer de Colon localizado (estadio I-III), con limitación curativa para pacientes con metástasis pulmonares o hepáticas. Los principios generales incluyen la remoción del

tumor primario con márgenes adecuados y los correspondientes vasos linfáticos adyacentes. (Liang, 2008) Cuando existe lesión a nivel del ciego y colon derecho se recomienda a una hemicolectomía derecha, para lesiones del colon proximal o transverso se debe realizar una hemicolectomía derecha extendida, para lesiones del le flexura esplénica y colon izquierdo se recomienda una hemicolectomía izquierda, y para lesiones del colon sigmoideo se recomienda una colectomía sigmoidea. (Kuhry, 2008) Una colectomía total es recomendada en pacientes con:

1. Cáncer de Colon Hereditario No Polipósico (Sd. Lynch)
2. Poliposis Adenomatosa Familiar Atenuada
3. Cáncer de Colon en segmentos colónicos separados.

Figura 9.- Hemicolectomías para Cáncer de Colon



2. *Quimioterapia Adyuvante:* (van Gijn et al, 2011)

- a. Estadio 0-1: pacientes no requieren de quimioterapia adyuvante.

- b. Estadio IIA, B y C: el valor de la quimioterapia adyuvante es controversial, sin embargo se pueden utilizar regímenes con:
 - i. Capecitabina
 - ii. Leucovorina + 5 Fluorouracilo
- c. Estadio II con riesgo alto o riesgo intermedio: la terapia es indicada en estos pacientes y se basa en los siguientes quimioterapéuticos
 - i. FOLFOX6 : Oxiplatino + Leucovorina + 5 Fluorouracilo
 - ii. FLOX : 5 Fluorouracilo + Leucovorina
 - iii. Capecitabina
- d. Estadio III : la terapia es indicada en estos pacientes y se basa en los siguientes quimioterapéuticos:
 - i. FOLFOX6 : Oxiplatino + Leucovorina + 5 Fluorouracilo
 - ii. FLOX : 5 Fluorouracilo + Leucovorina
 - iii. Capecitabina
 - iv. CapeOx: Oxiplatino + Capecitabina
- e. Estadio IV: terapia indicada en estos pacientes con metástasis debido a que ha demostrado limitar el desarrollo de hepatotoxicidad y se basa en los siguientes regímenes terapéuticos:
 - i. FOLFOX6 : Oxiplatino + Leucovorina + 5 Fluorouracilo
 - ii. FLOX : 5 Fluorouracilo + Leucovorina
 - iii. Capecitabina
 - iv. CapeOx: Oxiplatino + Capecitabina
 - v. FOLFIRI: Irinotecan + Leucovorina + 5 Fluorouracilo

3. Agentes Biológicos: incluye anticuerpos monoclonales contra el factor de crecimiento endotelial vascular (VEGF) y el receptor del factor de crecimiento epidermal (EGFR) que incluyen: (van Gijn et al, 2011)
- a. Bevacixumab
 - b. Cetuximab
 - c. Panitumumab
 - d. Reggarofenib
 - e. Ziv-aflibercept

Las especificaciones de los distintos regímenes quimioterapéuticos y agentes biológicos pueden ser encontradas en la siguiente página:

<http://www.cancer.gov/espanol/pdq/tratamiento/colon/HealthProfessional>

29. ¿Cuál es la diferencia de la presentación del Cáncer de Colon en pacientes jóvenes que en adultos?

La incidencia del Cáncer de Colon en pacientes jóvenes ha ido en constante aumento durante los últimos 10 años. Se asocia a una edad temprana de presentación como un predictor pobre de sobrevida. (Siegel, 2012) Es poco común observar este tipo de Cáncer en pacientes jóvenes, y es común tener un diagnóstico con un cáncer en etapas avanzadas. (Trastulli et al, 2012)

Generalmente el único síntoma que aparece es la Hematoquecia, en pacientes jóvenes fumadores. También se ha podido observar en pacientes jóvenes que el Cáncer de Colon es más común en el colon derecho, cuya presentación se asocia con un aumento de la edad de presentación, una mayor mortalidad, complicaciones y un mayor número de recurrencias. (Bosetti et al, 2011)

30. ¿Cómo se debe hacer la vigilancia en un paciente con Cáncer de Colon?

La siguiente tabla ilustra las recomendaciones que existen para la vigilancia de un paciente con Cáncer de Colon: (Siegel, 2012)

Tabla 7. – Seguimiento en Paciente con Diagnostico de Cáncer de Colon

Parámetro	ESMO - European Society of Medical Oncology	ASCO - American Society of Clinical Oncology	NCCN - National Comprehensive Cancer Network
Historia Clínica y Examen Físico	Cada 3-6 meses por 3 años, Cada 6-12 meses al 4 y 5 año	Cada 3-6 meses por 3 años, Cada 6 meses al 4 y 5 año	Cada 3-6 meses por 2 años, Cada 6 meses al 3, 4 y 5 año
Antígeno Carcinoembrionario	Cada 3-6 meses por 3 años, Cada 6-12 meses al 4 y 5 año	Cada 3 meses por 3 años	Cada 3-6 meses por 2 años, Cada 6 meses al 3, 4 y 5 año
Tomografía de Tórax	Cada 6-12 meses durante primeros 3 años.	Cada año por 3 años	Cada año por 5 años
Colonoscopia	1 año después de la cirugía y después cada 5 años	Al 1 año, luego cada 5 años.	Al 1 año, 3 año, y cada 5 años si negativo.
Tomografía de Abdomen	Cada 6-12 meses durante primeros 3 años.	Cada año por 3 años	Cada año por 5 años, scan debe incluir pelvis.

11. Evolución

El paciente es diagnosticado con un Adenocarcinoma de Colon T4b, N1b, M0, con estadiaje de IIIc, con sobrevida a 5 años de 69%. Debido a la necesidad de quimioterapia adyuvante se inicia ciclo de Quimioterapia con el régimen FOLFOX6: que incluye – Oxiplatino 85 mg/m² IV durante 2 horas + Leucovorina 400 mg/m² IV en 2 horas + 5 Flourouracilo 400 mg/m² IV en bolo en día 1, luego 1200 mg/m²/día por 2 días por infusión continua y repite el ciclo cada 2 semanas.

Bibliografia

1. Soybel, David I., M.D., F.A.C.S. "ACUTE ABDOMINAL PAIN." ACS Surgery: Principles and Practice (2006): 518-578. Web. 02 Sept. 2014. http://journals.lww.com/shockjournal/fulltext/2006/07000/acs_surgery__principles_and_practice.19.aspx
2. Macaluso, Christopher R., and Robert M. McNamara. "Evaluation and Management of Acute Abdominal Pain in the Emergency Department." International Journal of General Medicine 5 (2012): 789-96. Web. 02 Sept. 2014. <<http://dx.doi.org/10.2147/IJGM.S25936>>.
3. Jones RS, Claridge JA. Acute abdomen. In: Townsend CM, Beauchamp RD, Evers BM, et al, editors. Sabiston Textbook of Surgery: the Biologic basis of Modern Surgical Practice. 18th ed. Philadelphia: Elsevier; 2012:1219–1238.
4. Kaya, Bulent, Baris Sana, Cengiz Eris, Orhan Bat, and Rita Kutanis. "The Diagnostic Value of D-dimer, Procalcitonin and CRP in Acute Appendicitis." International Journal of Medical Sciences 9 (2012): 909-16. Web. 02 Sept. 2014. <<http://www.medsci.org>>.
5. Bowne, Wilbur B. I., M.D., F.A.C.S. "ABDOMINAL MASS." ACS Surgery: Principles and Practice (2006): 579-589. Web. 02 Sept. 2014. http://journals.lww.com/shockjournal/fulltext/2006/07000/acs_surgery__principles_and_practice.19.aspx
6. Brenner, Hermann, Matthias Kloor, and Chritian P. Pox. "Colorectal Cancer." Lancet 502nd ser. 383.1490 (2014): 1490-503. Web. 10 Sept. 2014.
7. Locker, Gershon Y., Stanley Hamilton, John Harris, and Nancy Kemeny. "ASCO 2006 Update of Recommendations for the Use of Tumor Markers in Gastrointestinal Cancer." Journal of Clinical Oncology 24.33 (2006): 1-15. Web. 10 Sept. 2014. Brenner
8. Lieberman, David A., M.D. "Screening for Colorectal Cancer." The New England Journal of Medicine 87th ser. 361.1179 (n.d.): 1179-188. Web. 10 Sept. 2014. Ferlay J, Shin HR, Bray F, Forman D, Mathers C, Parkin DM. GLOBOCAN 2008—cancer incidence and mortality

- worldwide: IARC CancerBase No 10. Lyon: International Agency for Research on Cancer, 2010. <http://globocan.iarc.fr>
9. Siegel R, DeSantis C, Virgo K, et al. Cancer treatment and survivorship statistics, 2012. *CA Cancer J Clin* 2012; **62**: 220–41.
 10. Center MM, Jemal A, Smith RA, Ward E. Worldwide variations in colorectal cancer. *CA Cancer J Clin* 2009; **59**: 366–78.
 11. Jemal A, Bray F, Center MM, Ferlay J, Ward E, Forman D. Global cancer statistics. *CA Cancer J Clin* 2011; **61**: 69–90.
 12. Center MM, Jemal A, Ward E. International trends in colorectal cancer incidence rates. *Cancer Epidemiol Biomarkers Prev* 2009; **18**: 1688–94.
 13. Stock C, Pulte D, Haug U, Brenner H. Subsite-specific colorectal cancer risk in the colorectal endoscopy era. *Gastrointest Endosc* 2012; **75**: 621–30.
 14. Bosetti C, Levi F, Rosato V, et al. Recent trends in colorectal cancer mortality in Europe. *Int J Cancer* 2011; **129**: 180–91.
 15. Parsons MT, Buchanan DD, Thompson B, Young JP, Spurdle AB. Correlation of tumour BRAF mutations and MLH1 methylation with germline mismatch repair (MMR) gene mutation status: a literature review assessing utility of tumour features for MMR variant classification. *J Med Genet* 2012; **49**: 151–57.
 16. Jasperson KW, Tuohy TM, Neklason DW, Burt RW. Hereditary and familial colon cancer. *Gastroenterology* 2010; **138**: 2044–58.
 17. Lynch HT, de la Chapelle A. Hereditary colorectal cancer. *N Engl J Med* 2003; **348**: 919–32.
 18. Knudson AG. Antioncogenes and human cancer. *Proc Natl Acad Sci USA* 1993; **90**: 10914–21.
 19. Boland CR, Goel A. Microsatellite instability in colorectal cancer. *Gastroenterology* 2010; **138**: 2073–87, e3.
 20. Segditsas S, Tomlinson I. Colorectal cancer and genetic alterations in the Wnt pathway. *Oncogene* 2006; **25**: 7531–37.

21. Bettington M, Walker N, Clouston A, Brown I, Leggett B, Whitehall V. The serrated pathway to colorectal carcinoma: current concepts and challenges. *Histopathology* 2013; **62**: 367–86.
22. Herman JG, Umar A, Polyak K, et al. Incidence and functional consequences of hMLH1 promoter hypermethylation in colorectal carcinoma. *Proc Natl Acad Sci USA* 1998; **95**: 6870–75.
23. Parsons MT, Buchanan DD, Thompson B, Young JP, Spurdle AB. Correlation of tumour BRAF mutations and MLH1 methylation with germline mismatch repair (MMR) gene mutation status: literature review assessing utility of tumour features for MMR variant classification. *J Med Genet* 2012; **49**: 151–57.
24. Kuhry E, Schwenk WF, Gaupset R, Romild U, Bonjer HJ. Long-term results of laparoscopic colorectal cancer resection. *Cochrane Database Syst Rev* 2008; **2**: CD003432.
25. Liang Y, Li G, Chen P, Yu J. Laparoscopic versus open colorectal resection for cancer: a meta-analysis of results of randomized controlled trials on recurrence. *Eur J Surg Oncol* 2008; **34**: 1217–24.
26. Adkins RB Jr., DeLozier JB, McKnight WG, et al. Carcinoma of the colon in patients 35 years of age and younger. *Am Surg* 1987; **53**: 141-5.
27. Trastulli S, Cirocchi R, Listorti C, et al. Laparoscopic vs open resection for rectal cancer: a meta-analysis of randomized clinical trials. *Colorectal Dis* 2012; **14**: e277–96.
28. Trastulli S, Farinella E, Cirocchi R, et al. Robotic resection compared with laparoscopic rectal resection for cancer: systematic review and meta-analysis of short-term outcome. *Colorectal Dis* 2012; **14**: e134–56.
29. van Gijn W, Marijnen CA, Nagtegaal ID, et al, and the Dutch Colorectal Cancer Group. Preoperative radiotherapy combined with total mesorectal excision for resectable rectal cancer: 12-year follow-up of the multicentre, randomised controlled TME trial. *Lancet Oncol* 2011; **12**: 575–82.