

UNIVERSIDAD SAN FRANCISCO DE QUITO

Colegio de Postgrados

**TEMA: MANEJO DEL TUMOR ODONTOGÉNICO
QUERATOQUÍSTICO. REVISION DE LITERATURA Y REPORTE
DE 2 CASOS CLINICOS**

Carlos Xavier Dávila Ojeda

Fernando Sandoval, Dr., Director de Tesis

Tesis de grado presentada como requisito para la obtención del título de Cirujano Oral y
Maxilofacial

Quito, diciembre de 2014

UNIVERSIDAD SAN FRANCISCO DE QUITO

Colegio de Postgrados

HOJA DE APROBACIÓN DE TESIS

**MANEJO DEL TUMOR ODONTOGÉNICO QUERATOQUÍSTICO.
REVISIÓN DE LITERATURA Y REPORTE DE 2 CASOS CLÍNICOS**

CARLOS XAVIER DÁVILA OJEDA

Dr. Fernando Sandoval V.
Director de Tesis

Dr. Fernando José Sandoval
Miembro del Comité de Tesis

Dr. Valeri Paredes K.
Miembro del Comité de Tesis

Dr. Patricio Unda Jaramillo
Miembro del Comité de Tesis

Dr. Mauricio Tinajero
Director de postgrado en
Especialidades Odontológicas

Dr. Fernando Sandoval V.
Decano de la Facultad de Odontología

Víctor Viteri Breedy, Ph.D.,
Decano del Colegio de Postgrados.....

Quito, diciembre de 2014

© DERECHOS DE AUTOR

Por medio del presente documento certifico que he leído la Política de Propiedad Intelectual de la Universidad San Francisco de Quito y estoy de acuerdo con su contenido, por lo que los derechos de propiedad intelectual del presente trabajo de investigación quedan sujetos a lo dispuesto en la Política.

Asimismo, autorizo a la USFQ para que realice la digitalización y publicación de este trabajo de investigación en el repositorio virtual, de conformidad a lo dispuesto en el Art. 144 de la Ley Orgánica de Educación Superior.

Firma:

Nombre: Carlos Xavier Dávila Ojeda

C.I. 0916518871

Fecha: Quito, diciembre 2014

Dedicatoria:

Agradezco a Jehová Dios por brindarme las fuerzas necesarias para haber llegado al final de otra de mis metas, al Angelito q tengo en el cielo y que en todo momento supo guiarme para hacer bien las cosas.

El siguiente trabajo lo dedico a mi Esposa Diana por haberme dado el apoyo incondicional durante todos los años de residencia, a mis padres César y Yolanda que a pesar de estar en otra ciudad siempre estuvieron pendientes de mí, obviamente a todos mis Maestros de la Especialidad y amigos: Fernando Sandoval, Patricio Unda, Fernando José y Valeri Paredes por que supieron instruirme, guiarme y transmitirme todos sus conocimientos de una forma desinteresada y como olvidarme de mis mejores amigos, bodis y hermanos de lucha de todos los días Fercho, Kike y Churitos con quienes supimos atravesar todas las adversidades hasta llegar a la meta.

RESUMEN

El trabajo que se realiza a continuación es una recopilación de datos para lograr el diagnóstico y el tratamiento del Tumor Odontogénico Queratoquístico, para lo cual vamos a estudiar las manifestaciones clínicas, imagenológicas y patogenia presentes en el área maxilofacial.

Es importante destacar que los diferentes galenos vienen realizando múltiples tratamientos desde alrededor de los años 60, donde se comienza hablar por primera vez acerca de este tipo de tumor de origen dental y desde aquel entonces y debido a su gran potencial de agresividad y recidiva que se ha venido observando se realizan tratamientos para lograr erradicar por completo esta patología. Hay que recalcar que la única manera de obtener un diagnóstico exacto de una patología es a través de una biopsia y del resultado de esta se podrá determinar cuál es el mejor tratamiento para cada paciente.

Gracias a las investigaciones, a la tecnología de alto nivel y al manejo de las diferentes técnicas quirúrgicas empleadas por los profesionales, así como el diagnóstico precoz se logran obtener mejores resultados al realizar el tratamiento de este Tumor.

El manejo del Tumor Odontogénico Queratoquístico se lo puede realizar a través de la enucleación, curetaje, ostectomía periférica, utilización de solución de Carnoy, marzupialización o crioterapia, en todas las formas descritas de tratamiento hasta el momento se ha encontrado recidivas por lo que su tratamiento es controversial.

El Tumor Odontogénico Queratoquístico anteriormente llamado quiste primordial forma parte de una de las características principales del Síndrome Carcinoma Nevoide de Células Basales o llamado también Síndrome de Gorlin - Goltz, el mismo que es un desorden autosómico dominante.

El manejo de los pacientes con diagnóstico de Tumor Odontogénico Queratoquístico debe ser tratado por el Cirujano Maxilofacial quien está en capacidad de diagnosticar y resolver dicha patología y mantener un seguimiento a largo plazo.

ABSTRACT

The work performed below is a compilation of data to achieve the diagnosis and treatment of Keratocystic Odontogenic Tumor, for which we will study the clinical manifestations, imaging and pathogenesis present in the maxillofacial area.

It is important to note that different doctors are performing multiple treatments from around the 60s where it starts first heard about this type of tumor of dental origin and from that time and because of its great potential for aggressiveness and recurrence that has been observed treatments are performed to achieve complete eradication of this pathology. It should be emphasized that the only way to get an accurate diagnosis of pathology is through a biopsy and of the result of this will depend to determine the best treatment for each patient.

Thanks to the investigations, technology and high level management of the different surgical techniques used by professionals and early diagnosis are achieved better results when treating this tumor.

Keratocystic management Odontogenic Tumor it can be done through enucleation, curettage, peripheral osteotomy, using Carnoy solution, marsupialization or cryotherapy, in all forms of treatment described thus far has been found recurrences that is why treatment is controversial.

The Keratocystic Odontogenic Tumor, previously called primordial cyst is part of one of the main features of syndrome Basal Cell Carcinoma Nevroid or also called Gorlin-Goltz syndrome, it is an autosomal dominant disorder.

The management of patients with a diagnosis of Keratocystic Odontogenic Tumor must be treated by maxillofacial surgeon who is able to diagnose and resolve this pathology and maintain a long-term monitoring.

ÍNDICE

RESUMEN.....	6
ABSTRACT.....	7
2. JUSTIFICACIÓN	12
3. OBJETIVOS	13
3.1 Objetivo general	13
3.2 Objetivos específicos.....	13
4. HIPÓTESIS.....	13
2. MARCO TEÓRICO	14
5.1 Quiste	14
5.1.1 Concepto	14
5.2 Tumor	16
5.5.1 Concepto	16
5.3. Teorías de crecimiento quístico	16
5.3.1 Crecimiento mural.....	17
5.3.2 Crecimiento hidrostático	17
5.3.3 Crecimiento por factores reabsorventes de hueso	18
5.4 Tumor Odontogénico Queratoquístico	18
5.4.1 Características clínicas	19
5.4.2 Diagnóstico diferencial	20
5.4.3 Características radiográficas.....	20
5.4.4 Anatomía Patologica.....	21
5.4.5. Malignidad	30
5.5 Recidivas	31
5.6 Síndrome de Gorlin-Goltz.....	32
5.6.1 Clínica	35
5.6.2 Diagnóstico del Síndrome de Gorlin Goltz	37
5.6.3 Diagnóstico Diferencial.....	38
5.6.4 Tratamiento.....	39
5.6.5 Pronóstico.....	42
5.7. TRATAMIENTOS.....	43
5.7.1 Marzupialización.....	43
5.7.2 Enucleación y legrado	46

5.7.3 Crioterapia.....	47
5.7.4 Solución de Carnoy.....	51
5.7.5 Resección.....	52
6. PLANTEAMIENTO DEL PROBLEMA.....	54
7. REVISIÓN DE CASOS CLÍNICOS.....	55
7.1 Discusión.....	55
7.2. Caso clínico 1.....	55
7.2.1 Datos generales de la paciente.....	55
7.2.2 Reseña clínica.....	55
7.2.3 Plan de tratamiento.....	60
7.3 Segundo caso.....	74
7.3.1 Datos generales de la paciente.....	74
7.3.2 Reseña clínica.....	74
7.3.3Plan de tratamiento.....	80
Conclusiones.....	91
Recomendaciones.....	92
Bibliografía.....	93

1. INTRODUCCIÓN

Este estudio aborda la temática del manejo del Tumor Odontogénico Queratoquístico y antes de comenzar hablar de las características principales de esta lesión, debemos indicar que fue en el año de 1956 cuando el Dr. Philipsen lo describe por primera vez y es quien estudió esta lesión llegando a la conclusión que es de origen odontogénico y no inflamatorio. Luego en el año de 1963, el Dr. Pindborg y el Dr. Hansen describen esta patología como una lesión cuyas características eran las de encontrarse de forma solitaria, bien definida y con un borde cortical delgado. Para el año de 1966 el Dr. Hjortin describe las características histológicas del Tumor Odontogénico Queratoquístico, en donde detalla la presencia de un epitelio delgado y uniforme escamoso paraqueratinizado, además de presentar una capa de células basales a manera de empalizada y finalmente una capa de paraqueratina en la superficie luminal.

En cuanto a la mayor incidencia, es la aparición a nivel mandibular, que puede llegar a afectar la parte funcional y estética de los maxilares, además de su alta tasa de recidiva después del tratamiento, siendo estos los factores que han llevado u originado el problema específico. Los pacientes que son diagnosticados con el síndrome Gorlin Goltz, también poseen dentro de sus características principales múltiples queratoquistes.

El año 2005, la Organización Mundial de la Salud ubica el antiguamente denominado Queratoquiste en una nueva clasificación y lo denomina Tumor Odontogénico Queratoquístico (TOQ). Esta nueva denominación fue fundamentada por las siguientes razones:

- 1.- Debido al comportamiento clínico de la patología.
- 2.- A la recurrencia, la misma que según estudios se determina está entre un margen del 65%.
- 3.- A su asociación con el Síndrome de Carcinoma Nevo Baso celular (SCNBC) o llamado también Síndrome de Gorlin-Goltz.
- 4.- A las diferentes características histológicas.

5.- Debido al descubrimiento de anomalías genéticas que las realizó el Dr. Philipsen en el año 2005.

Cabe señalar que este tipo de tumor puede aparecer en la infancia o en la edad adulta, por lo general el 60% de los casos se los diagnostica en rangos de edad comprendidos entre la primera y cuarta década de vida.

Es más frecuente en el género masculino que en el femenino, entre un 60% a 80% de los casos se localiza en la mandíbula, especialmente en la zona del tercer molar y rama ascendente mandibular, tiende a ser una lesión localmente agresiva que inicia de forma asintomática (Damm, Bouquot, & Neville, 2009).

2. JUSTIFICACIÓN

Este estudio plantea diversos tipos de beneficio, tanto personal como institucional, a partir del nuevo conocimiento obtenido en el estudio tanto bibliográfico como de campo.

Así, a nivel personal y profesional, se pretende analizar el tipo de patología elegida como objeto de estudio, a fin de mejorar la calidad de vida de los pacientes en el Ecuador, por cuanto una mejor comprensión de dicha afección permite identificar el mejor tratamiento pertinente a cada caso, tanto por el grado de afectación a nivel orgánico, como las variables de edad, peso, talla y cualquier variable que podría afectar positiva o negativamente al tratamiento, como la resistencia a la medicación, enfermedades coronarias, hipertensión, diabetes u otras condiciones clínicas que incidirían en el tratamiento (Agurto, Mardones, & Núñez, 2003).

En consecuencia, es posible estandarizar el tratamiento para que tenga mayor efectividad después del análisis. Si bien la parte teórica ya se encuentra plasmada en libros y estudios, el conocimiento adquirido, así como su difusión, permitiría a los colegas que revisen este estudio una mejor preparación para tratar la patología estudiada.

3. OBJETIVOS

3.1 Objetivo general

Identificar los factores que contribuyen a la aparición y desarrollo del Tumor Odontogénico Queratoquístico, determinando, en consecuencia, el tratamiento más efectivo.

3.2 Objetivos específicos

- Explicar, con base en la teoría existente, las características principales del Tumor Odontogénico Queratoquístico.
- Identificar las causas y efectos del Tumor Odontogénico Queratoquístico en pacientes varones y mujeres que se presentan con este problema en el consultorio odontológico.
- Señalar las características principales, ventajas y desventajas, de los principales tratamientos existentes para el Tumor Odontogénico Queratoquístico.

4. HIPÓTESIS

Los factores que contribuyen a la aparición y desarrollo del Tumor Odontogénico Queratoquístico son principalmente la mala calidad de vida de los pacientes, y corresponde a cada profesional odontólogo aplicar el tratamiento más efectivo para cada caso particular.

2. MARCO TEÓRICO

Este capítulo contiene la base teórica de las principales categorías de estudio. Para ello, se revisó la literatura especializada que describe y explica las características principales del quiste, los factores que lo originan, sus efectos en la salud humana y otros elementos importantes, para luego diferenciar el quiste del tumor y finalmente describir el crecimiento quístico y otros conceptos asociados.

5.1 Quiste

5.1.1 Concepto

En medicina se denomina quiste a un saco cerrado membranoso que se desarrolla de manera anormal en distintas partes del cuerpo y en cuyo interior puede contener aire, materias alteradas o líquidos. La mayoría de quistes no son malignos, pero en algunos casos pueden ocasionar diversos problemas en el paciente, sea por su tamaño, ubicación o porque pueden llegar a reventarse (Neville, Damm, Allen, & Bouquot, 2002).

En lo que respecta a la cavidad oral, el quiste es “la cavidad patológica, revestida de epitelio, que contiene material líquido y semisólido, por ejemplo: moco, queratina o residuos celulares” (Benítez Cañas & Perales Ruiz, 2005, p. 197). Es decir, se trata de una formación patológica proveniente del propio organismo del paciente, y que deteriora paulatinamente la salud en general, como se expondrá a lo largo de este estudio. El quiste, en estas condiciones, está formado por tres estructuras claramente definidas (Benítez Cañas & Perales Ruiz, 2005):

- a) Una cavidad central o luz.
- b) Un revestimiento epitelial que es diferente dependiendo del tipo, pudiendo ser plano estratificado queratinizado o no queratinizado, pseudo estratificado, cilíndrico o cuboidal.
- c) Una cápsula o pared exterior, constituida por tejido conjuntivo que contiene fibroblastos y vasos sanguíneos, revestimiento epitelial y luz.

Los quistes pueden presentar diversos grados de congestión, lo que conlleva a una alteración de su estructura primordial. Esta inflamación puede llegar a desintegrar en forma parcial o total el revestimiento epitelial. Podría darse el caso de una resolución total sin la aplicación de un tratamiento, cuando la totalidad del revestimiento de un quiste es destruido por la misma inflamación (Neville, Damm, Allen, & Bouquot, 2002).

Los quistes son lesiones usuales y de importancia clínica, ya que pueden ser destructivos, por lo que pueden manifestar síntomas y signos importantes. Se puede dividir a los quistes en quistes verdaderos (presencia de revestimiento epitelial) y pseudoquistes (Neville, Damm, Allen, & Bouquot, 2002).

Existen diversos tipos de quistes y de diferente localización. Los principales son:

- Quistes de retención. Estos se producen por el cierre accidental de un conducto natural lo cual genera la distensión de la parte con la que está conectada, por ejemplo una glándula sebácea.
- Quiste exudativo, que se puede formar por la efusión o sangrado en el interior de alguna cavidad corporal.
- Quistes dermoides que son consecuencia de ciertas alteraciones del desarrollo durante el periodo embrionario.
- Quiste adventicia, los cuales pueden producirse como una reacción del organismo ante la presencia de un cuerpo extraño partícula inorgánica o parásito que se encuentren introducidos en algún tejido.

Generalmente, el mejor tratamiento de las diferentes lesiones quísticas es la extirpación quirúrgica del quiste y de sus paredes.

5.2 Tumor

5.5.1 Concepto

Se define como tumor a cualquier alteración de los tejidos u órganos del cuerpo que se manifiesta con un aumento en su volumen, es decir cualquier bulto o protuberancia que se produce como consecuencia del crecimiento de un tejido por la proliferación incontrolada en el número de células que lo componen, puede llamarse tumor independientemente de que estas células sean malignas o benignas(Jordan, 2003).

Los tumores cuyas células son benignas se caracterizan porque normalmente están bien encapsulados y las células no presentan cambios en su estructura, no invade otros tejidos y tampoco causa metástasis en otras partes del cuerpo. En cambio los tumores con células malignas invaden los tejidos adyacentes, producen metástasis y las células que lo conforman presentan cambios en su estructura caracterizado por la pérdida de diferenciación y la vuelta a una estructura más primitiva (Anaplasia). (Neville, Damm, Allen, & Bouquot, 2002).

5.3. Teorías de crecimiento quístico

El Tumor Odontogénico Queratoquístico es un tumor de origen dental que afecta especialmente a hombres con mayor frecuencia entre la primera y cuarta década de vida. Generalmente es diagnosticado por hallazgo espontáneo o mediante el estudio de una radiografía panorámica (Shear, 2003).

Para estudiar el crecimiento quístico existen varias escuelas, y por ende varios tratamientos. Las principales teorías sobre el crecimiento de la patología quística son: crecimiento mural, crecimiento hidrostático y crecimiento por factores reabsorventes de hueso (Molina, 1996), las que se explican a continuación de manera breve, vinculando al tema central de estudio.

5.3.1 Crecimiento mural

El crecimiento mural “se compone de 2 variables: división celular periférica y acumulación de contenidos celulares.” (Molina, 1996). Estas dos variables, específicamente, se pueden describir en los siguientes términos:

- a) División celular periférica: este tipo de crecimiento es adjudicado a una acelerada división celular por parte del epitelio quístico. Esto puede deberse a diversos factores, como una etiología infecciosa, de origen irritativa o bien deberse a una etiología mecánica o incluso de tipo idiopática. Diversos estudios concluyen que el crecimiento invasivo del Tumor Odontogénico Queratoquístico dependería del crecimiento acelerado de su pared. Esta lesión presenta crecimiento epitelial hacia el interior de la cápsula conjuntiva y va asociada a una actividad colagenolítica y reabsorción ósea.
- b) Acumulación de contenidos celulares: es el resultado de la aglomeración de células, queratina y líquido en el interior de la cavidad quística. Esto hace que aumente la presión oncótica del quiste, lo cual favorece la entrada de líquido al interior de la cavidad del quiste.

5.3.2 Crecimiento hidrostático

La necrosis de los tejidos al interior del quiste va a generar alteraciones en la presión oncótica, provocando un ingreso de fluido al interior del quiste, lo que por osmosis se distiende y va creciendo, esto significa que al originarse un aumento de la presión hace que se expandan las paredes óseas; y esto se debe a que las moléculas en el interior de la cavidad son osmóticamente activas, lo cual atrae líquido al interior del lumen por diversos mecanismos (Neville, Damm, Allen, & Bouquot, 2002). Estos mecanismos son: secreción, transudación, exudación, y diálisis (Molina, 1996), y se detallan a continuación.

- a) Secreción: Se debe a la presencia de células secretoras que se encuentran en ciertos quistes. No es considerada como factor de crecimiento en el Tumor Odontogénico Queratoquístico.

- b) Transudación y exudación: La presencia de fibrina y colesterol da indicios de que una hemorragia puede contribuir al crecimiento quístico.
- c) Diálisis: La variante de osmolaridad entre el interior y el exterior de la cavidad del quiste, se debe a la aglomeración de moléculas de bajo peso molecular ligado a los desechos celulares, además de un inadecuado drenaje linfático. Lo que es determinante para obtener una elevada presión osmótica en relación al suero.

5.3.3 Crecimiento por factores reabsorventes de hueso

Sobre este tipo de factores, “las teorías biomecánicas de expansión tales como crecimiento debido a presión hidrostática, ignoran los aspectos celulares del crecimiento y los aspectos bioquímicos de la destrucción del tejido óseo adyacente al quiste.” (Molina, 1996).

Este factor está relacionado con la actividad enzimática, con las prostaglandinas y otras enzimas que están estrechamente relacionadas con la osteolisis, generado alrededor de la lesión quística. En estos casos, coadyuva en el crecimiento del quiste la reabsorción de las paredes óseas que lo contienen.

5.4 Tumor Odontogénico Queratoquístico

Antiguamente denominado Queratoquiste odontogénico, es un tumor derivado de los restos de la lámina dental. Actualmente, es clasificado como una neoplasia benigna de naturaleza odontogénica (Pogrel, 2003).

Muchas teorías del desarrollo del Tumor Odontogénico Queratoquístico han sido presentadas. De acuerdo con una teoría, este tumor se desarrolla de los restos de la lámina dental conocido como Restos de Serres. De acuerdo con otras teorías, el Tumor Odontogénico Queratoquístico se forma del estrato de las células basales del epitelio de la mucosa oral o del el retículo estrellado del esmalte (Pogrel, 2003).

Desde el punto de vista clínico, el Tumor Odontogénico Queratoquístico es uno de los tumores odontogénicos más agresivos debido a la alta tasa de recurrencia y a la tendencia de invadir tejidos adyacentes, es decir localmente agresivo (Pogrel, 2003).

5.4.1 Características clínicas

El Tumor Odontogénico Queratoquístico representa aproximadamente entre el 3 – 11% de los quistes que se encuentran en los maxilares, siendo el lugar más común de presentación la mandíbula (Neville, Damm, Allen, & Bouquot, 2002).

Los datos sobre la frecuencia de cualquier lesión no son indicadores fiables de su incidencia y son por lo general punteros que varían de institución en institución; lo cual refleja la variedad de material estudiado (Shear, 2003).

Como se mencionó anteriormente, afecta a personas de todas las edades, mayormente se presenta en personas de entre los 10 a 40 años (60%) aunque también en niños más pequeños, y siendo más frecuente por el sexo masculino (Neville, Damm, Allen, & Bouquot, 2002).

Posee un notable potencial de crecimiento. Este tumor crece en dirección anteroposterior de la cavidad medular del hueso sin llegar a la corteza, por ello alcanzan gran tamaño sin aparente deformidad. El tamaño de este tumor varía, desde pequeñas lesiones hasta lesiones que superan los 12 cm de diámetro. Pueden alcanzar un gran tamaño produciendo destrucción ósea masiva (Neville, Damm, Allen, & Bouquot, 2002).

Inicialmente pueden ser asintomáticos, pero cabe acotar que es una lesión agresiva que se asocia con dolor, drenaje e hinchazón de tejidos blandos y diversas manifestaciones neurológicas como parestesia del labio o de los dientes.

En cuanto al género se ha demostrado que el Tumor Odontogénico Queratoquístico se presenta con mayor frecuencia en hombres que en las mujeres. De acuerdo a la localización, con mayor frecuencia se ve involucrada la mandíbula, respecto al maxilar (Neville, Damm, Allen, & Bouquot, 2002).

Aproximadamente la mitad de todos los Tumores Odontogénicos Queratoquísticos ocurren en el ángulo de la mandíbula, pudiéndose extender hacia la rama ascendente y también hacia el cuerpo mandibular, sin descartar que pueden aparecer en otras áreas de la mandíbula como del maxilar (Neville, Damm, Allen, & Bouquot, 2002).

5.4.2 Diagnóstico diferencial

Cuando se presenta una estrecha relación con dientes, se debe considerar varias entidades como: quiste dentígero, ameloblastoma, quiste odontogénico calcificado con calcificación mínima, tumor odontogénico adenomatoide y fibroma ameloblástico (Bell & Dierks, 2003).

En pacientes jóvenes debe incluirse a los tumores no odontogénicos como granuloma central de células gigantes, quiste óseo traumático y quiste óseo aneurismático.

5.4.3 Características radiográficas

El Tumor Odontogénico Queratoquístico puede observarse como una lesión radiolúcida unilocular o multilocular bien definida, que muestra un borde cortical delgado (Shear, 2003).

Cuando se encuentra asociado a una pieza dental impactada o incluida se denomina “Queratoquiste Folicular” por su semejanza radiográfica con el quiste dentígero. Pueden presentarse también a nivel periapical al estar asociados con piezas dentales no vitales, siendo diagnosticado como quistes radiculares o granulomas periapicales (Stoeltinga, 2003).

Pueden localizarse entre las raíces de las piezas dentales, siendo su apariencia radiográfica idéntica a la de un quiste periodontal lateral. Cuando se ubican en la línea media del maxilar tiende a confundirse con un quiste del conducto nasopalatino (Stoeltinga, 2003).

5.4.4 Anatomía patológica

Para poder entender la patogénesis del Tumor Odontogénico Queratoquístico es importante conocer la embriología o como se desarrollan estos quistes (Jung, Lee, & Park, 2005).

Los investigadores generalmente están de acuerdo en que el Tumor Odontogénico Queratoquístico es una anomalía del desarrollo que surge del epitelio odontogénico. La mayoría de la evidencia disponible apunta a dos fuentes principales del epitelio del cual deriva el quiste: la lámina dental o su remanente y las extensiones de las células basales del epitelio subyacente oral. El término quiste primordial fue durante algún tiempo utilizado como sinónimo con el de queratoquiste, aunque algunos autores han utilizado para describir lo que ellos consideraron como una lesión separada o diferente.

Quiste primordial fue utilizado por primera vez por Robinson para describir un quiste de los maxilares que surgió derivado del órgano del esmalte en sus primeras etapas de desarrollo, por la degeneración del retículo estrellado antes de que cualquier estructura calcificada haya sido establecido; los quistes primordiales pueden ocurrir en forma simple o múltiple puede que surja de un órgano del esmalte, de un solo diente, de la serie regular o de numerosos dientes aberrantes que se enquistan. (Shear, 2003)

Se ha señalado que la frecuencia de aplasia de los dientes es relativamente alta en comparación con la de los Tumores Odontogénico Queratoquísticos y la distribución de sitio de estos quistes y dientes supernumerarios difieren enormemente entre sí. La mayoría de los informes dicen que sólo un pequeño número de Tumores Odontogénicos Queratoquísticos (quistes primordiales) se ha desarrollado en un sitio donde falta un diente pero no ha sido extraído (Marx & Stern, 2003).

También es posible, sin embargo, que pueda surgir un quiste de reemplazo de una porción de la lámina dental que estaba destinada a convertirse en un órgano del esmalte (el supuesto primordio del diente) y que el órgano del esmalte posteriormente falló al diferenciarse. Existe evidencia derivada principalmente de la examinación de los Tumores Odontogénicos Queratoquísticos de pacientes con el síndrome de Gorlin-Goltz o el Carcinoma Baso Celular Nevoide y se ha sugerido que los quistes pueden surgir directamente de la lámina dental. Los quistes satélites o microquistes en las paredes de los

quistes principales se observan a menudo aparentemente derivadas directamente de los restos de la lámina dental.

Histológicamente la cavidad bucal está tapizada por una membrana mucosa de superficie húmeda. Cabe recordar que dicha humedad de la cavidad bucal es proporcionada por las glándulas salivales (Howard, 2008).

Esta humedad es necesaria para mantener la configuración normal de los tejidos, pero si la secreción de estas glándulas salivales disminuyera, esta superficie padecería una especie de evolución regresiva (Neville, Damm, Allen, & Bouquot, 2002).

La mucosa oral está formada por dos capas de tejidos:

- Una cubierta superficial de tejido epitelial
- Otra capa de tejido conjuntivo.

Ambas cubiertas están unidas por una membrana, denominada membrana basal.

Es importante considerar que esta mucosa oral es más voluminosa y resistente que otras mucosas que revisten otros órganos, ya que se encuentran más salvaguardados.

Entonces histológicamente se divide la cavidad bucal en: epitelio, membrana basal y lámina propia (Martínez, 2009).

Epitelio

- Plano estratificado.
- Puede ser queratinizado, paraqueratinizado o no queratinizado.

Membrana Basal

- Separa el tejido epitelial del tejido conjuntivo.
- Consiste en un borde acelular uniforme.
- Formada por 2 zonas: la lámina basal que se origina a partir de las células epiteliales y otra lámina reticular.

→ “La membrana basal en la cavidad oral es más gruesa en los epitelios no queratinizados y con la edad disminuye” (Martínez, 2009)

Lámina Propia

- Brinda apoyo y nutrición al epitelio.
- Este tejido conjuntivo puede presentarse en forma laxa, densa o semidensa.

Submucosa

Formada por tejido conjuntivo laxo, cuya función es unir la mucosa a los tejidos adyacentes.

El desarrollo dentario en los seres humanos se inicia aproximadamente en la sexta semana de gestación, momento en el cual hay engrosamiento local del ectodermo estomatológico en respuesta a un estímulo ectomesenquimatoso que se origina a partir de la cresta neural (Matijevi, Damjanovi, Lazi, & Gardaševi, 2013), esto es seguido por el desarrollo de la lámina dental y la condensación de las células ectomesenquimales. La lámina dental más profunda, y los brotes de dientes deciduos se desarrollan en cada uno de los arcos maxilares y mandibulares. Durante esta etapa de desarrollo, se da lugar a los órganos del esmalte de los dientes permanentes. Luego se desarrollarán diversas células y restos de Serres de cada diente de la lámina dental que comienza a desintegrarse. Todas las etapas del desarrollo de diente involucran interacciones epitelio mesenquimal secuenciales y recíprocas (Matijevi, Damjanovi, Lazi, & Gardaševi, 2013).

Los investigadores creen que la lámina dental que da lugar a los órganos del esmalte de los molares permanentes, donde se extiende posteriormente muy profundo hacia la mucosa y se desintegran, dejan sus residuos dentro de la submucosa y hueso. Normalmente, los residuos de la lámina dental no se encuentran en las regiones molares de la mandíbula. Los filamentos de la lámina dental se encuentran con frecuencia en las paredes de los tumores odontogénicos queratoquísticos (Matijevi, Damjanovi, Lazi, & Gardaševi, 2013).

Características histológicas del Tumor Odontogénico Queratoquístico (Jung, Lee, & Park, 2005):

- Revestimiento epitelial regular paraqueratinizado estratificado y epitelio escamoso. El epitelio es delgado, donde se encuentra de seis a diez células de espesor, que producen la característica interfaz plana entre el epitelio y tejido conectivo. La separación del epitelio del tejido conectivo, que soporta al quiste es común y es causada por la degradación mediada por metaloproteinasas de colágeno en las regiones yuxtaepiteliales. Por definición, el Tumor Odontogénico Queratoquístico se compone de epitelio paraqueratinizado, aunque raramente se encontraran pequeños focos de ortoqueratinización.
- Zonas Paraqueratinizadas muestran una corrugación superficial, y puede haber presencia de queratina en el lumen.
- Hay una capa basal definida compuesta por columnas o células cuboidales.
- Áreas de ortoqueratinización contienen células basales que son más planas y compuestas de células escamosas cuboidales o aplanadas.
- Displasia epitelial se ha descrito en el Tumor Odontogénico Queratoquístico y carcinoma de células escamosas. La relación entre la displasia epitelial y malignidad que surge en estos quistes es confusa porque son sumamente raros.
- Fases de mitosis pueden verse en las regiones basales y parabasales epiteliales. La pared de tejido conectivo de un Tumor Odontogénico Queratoquístico está conformada de tejido fibroso rico en mucopolisacáridos por lo que está libre de inflamación.
- Pequeños quistes hijos o satélites pueden estar presentes en la pared de tejido conectivo del quiste, aunque este hallazgo es más común cuando el Tumor Odontogénico Queratoquístico se presenta como un componente del síndrome del Carcinoma Baso Celular Nevoide.
- El Tumor Odontogénico Queratoquístico presenta capilares fenestrados y degeneración del revestimiento endotelial con trombosis asociada, características no vistas por ejemplo en un quiste dentígero. Se ha sugerido

que estos cambios en el Tumor Odontogénico Queratoquístico puede deberse a un cambio rápido en el fluido del tumor quizás relacionado con la tasa alta de proliferación epitelial.

- También fue especulado que un aumento en el número de plaquetas en los trombos capilares de los Tumores Odontogénicos Queratoquísticos pueden estimular el crecimiento de células epiteliales y puedan ser viables quizás a través de factores de crecimiento indeterminados. (Jordán, 2003)

“La pared de tejido conectivo del Queratoquiste Odontogénico tiende a ser delgada y frágil y, con frecuencia, muestra pequeños islotes de epitelio similares a los del epitelio de revestimiento denominados ‘quistes hijas’.” (Howard, 2008: p. 80). Es decir, el quiste, en este proceso, tiende a crecer y generar nuevas patologías que perjudican aún más la salud del paciente.

En el epitelio de revestimiento se observa la presencia de paraqueratina, con uniformidad del grosor epitelial y ausencia de proyección dermoepidermal con un estrato espinoso delgado. Además, la superficie de recubrimiento epitelial es corrugado; el lumen es irregular y contiene cantidades variables de queratina descamada (Matijevi, Damjanovi, Lazi, & Gardaševi, 2013).

También se puede observar gemación epitelial del estrato de células basales y un revestimiento formado por epitelio ortoqueratinizado en lugar de paraqueratinizado. El concepto de neoplasia debe quedar claro, por lo cual decimos que una neoplasia es una masa anormal de tejido cuyo crecimiento excede y no está coordinado con el de los tejidos normales, persistiendo de la misma manera en exceso cuando finaliza el estímulo que suscitó el cambio (Matijevi, Damjanovi, Lazi, & Gardaševi, 2013).

La velocidad de crecimiento de un tumor está determinado por 3 pilares que son: el tiempo de duplicación de las células tumorales, la fracción de las células tumorales que integran la masa replicante y la velocidad a la que estas células se desprenden y pierden de la lesión en crecimiento (Matijevi, Damjanovi, Lazi, & Gardaševi, 2013).

Es importante tener en cuenta que los factores como la estimulación hormonal, el aporte sanguíneo adecuado e influencias desconocidas y ajenas pueden afectar al crecimiento de las neoplasias.

Por lo general, la mayoría de tumores benignos crecen como masas adherentes y que suelen expandirse y permanecen localizadas en su sitio de origen, además no tienen la capacidad de infiltrar, invadir o hacer metástasis a sitios distantes.

Como crecen y se expanden lentamente, es habitual que desarrollen una barrera de tejido conjuntivo comprimido, denominado cápsula fibrosa que los separa del tejido del huésped. Esta encapsulación no evita el crecimiento tumoral, pero mantiene la neoplasia benigna como una masa diferenciada (Matijevi, Damjanovi, Lazi, & Gardaševi, 2013).

Entre los tumores benignos de origen dentario, distinguimos: los tumores epiteliales, los tumores mesenquimatosos y los tumores a componente doble.

Los tumores epiteliales de origen dentario

A) El ameloblastoma:

El ameloblastoma es uno de los tumores que derivan de ameloblasto (células del esmalte). Estos ameloblastos perdieron su capacidad de fabricar esmalte. La edad promedio en el que se desarrollan es entre los 15 a 30 años. Alcanza la mandíbula en el 85 % de los casos, sobre todo en la región angulo-madibular. El ameloblastoma se presenta clínicamente como tumor benigno, con desarrollo progresivo, a punto de salida endo-ósea. El tumor acaba por exteriorizarse.

Radiológicamente, podemos observar de varias formas:

- Una imagen quística unilocular, con contornos netos, asociada eventualmente con dientes inclusos, pudiendo ser muy engañosa.
- Imágenes multiloculares: imágenes incompletas múltiples y separadas las unas de otras o imágenes en pompas de jabón, o llenas de imágenes en nido de abeja.
- Una imagen vasta e incompleta con algunos tabiques.

Los ameloblastomas están rodeados de una cápsula. Existen pseudópodos tumorales intra-óseos que se infiltra en los canales de Havers.

Después de fractura cortical, la invasión de las partes malladas por el tumor se hace por invasión y no por expulsión, como las modalidades de invasión de los tumores malignos, lo que hace que se considere que los ameloblastomas son unos tumores benignos a malignidad local. Jamás hay metástasis en el ameloblastomas.

El riesgo de degeneración es cada vez más frecuente a medida que las recidivas aparecen. El tratamiento es exclusivamente quirúrgico: exéresis pasando a distancia de la lesión. Esta modalidad sobreentiende un balance correcto de extensión del tumor intra-óseo, en particular con un examen de tomo- densitometría (Howard, 2008).

B) Otros tumores epiteliales de origen dentario son habitualmente diagnosticados sobre el examen anatomopatológico de la pieza operatoria.

Entre los tumores mesodérmicos de origen dentario distinguimos (Matijevi, Damjanovi, Lazi, & Gardaševi, 2013):

- El Mixoma y el Fibro-Mixoma odontogénicos
- Los fibromas odontogénicos
- El Cementoblastoma
- El Cementoma

La displasias cementarias peri - apicales. Son tumores raros, a menudo de diagnóstico fortuito sobre radiografía. Los tumores epiteliales y mesenquimatosos de origen dentario, más frecuentes de este tipo son los odontomas: aparecen frecuentemente, en general antes de la edad de 20 años. Al primer estadio, existen unas zonas radiolúcidas bien delimitadas, luego se nota una individualización progresiva de opacidad de tipo dentario que acaba en una masa compacta muy densa rodeada de un halo claro periférico. Por lo general el tratamiento es la enucleación quirúrgica simple (Matijevi, Damjanovi, Lazi, & Gardaševi, 2013).

Tumores benignos de origen no dentario:

La clasificación de estos tumores reposa en la identificación macroscópica y microscópica del tejido reproducido por el tumor, es decir el criterio de identificación no es la naturaleza hipotética de la célula de la que es considerado provenir por proliferación el tumor, pero el tipo de células y de tejido reproduce por la proliferación tumoral.

Entre los tumores óseos distinguimos(Shear, 2003):

- El osteoma ostéide y ostéoblastoma
- El osteoma (localización cráneo-facial muy frecuente).

Entre los tumores cartilagosos distinguimos(Shear, 2003):

- El condroma.
- El ostéocondroma (enfermedad exostósante y osteogénicamente solitario)
- El condroblastoma
- El fibroma condro-mixóide.

En el 2005, la Organización Mundial de la Salud expuso una nueva clasificación de los tumores odontogénicos, dividiéndolo en tumores malignos y benignos, los tumores malignos los subdivide en carcinoma odontogénicos y sarcomas odontogénicos, con respecto a los benignos los clasifica en tumores con epitelio odontogénico con estroma fibroso maduro sin ectomesénquima odontogénico y tumores del epitelio odontogénico con ectomesénquima odontogénico, con o sin formación de tejido dentario duro(Martínez, 2009). Entre los carcinomas odontogénicos se encuentran los siguientes:

- Ameloblastoma metastatizante (maligno)
- Carcinoma ameloblástico - tipo primario
- Carcinoma ameloblástico - tipo secundario (diferenciado), intraóseo

- Carcinoma ameloblástico - tipo secundario (diferenciado), periférico •
Carcinoma espino celular intraóseo primario - tipo sólido
- Carcinoma espino celular intraóseo primario derivado de Tumor Odontogénico Queratoquístico.
- Carcinoma espino celular intraóseo primario derivado de quistes odontogénicos
- Carcinoma odontogénico de células claras.
- Carcinoma odontogénico de células fantasmas
- Con relación los sarcomas odontogénicos se encuentran dos tipos de tumores:
- Fibrosarcoma ameloblástico
- Fibrodentino- y fibro-odontosarcoma ameloblástico

Los tumores benignos con epitelio odontogénico con estroma fibroso maduro sin ectomesénquima odontogénico son (Martínez, 2007):

- Ameloblastoma sólido / multiquístico
- Ameloblastoma extraóseo / tipo periférico
- Ameloblastoma tipo desmoplástico
- Ameloblastoma tipo uniuístico
- Tumor odontogénico escamoso
- Tumor odontogénico epitelial calcificante
- Tumor odontogénico adenomatoide
- Tumor odontogénico Queratoquístico (ex-queratoquiste)

Los Tumores con epitelio odontogénico con ectomesénquima odontogénico, sin formación de tejido dentario duro, son los siguientes (Martínez, 2007):

- Fibroma ameloblástico
- Fibroentinoma ameloblástico
- Fibro odontoma ameloblástico
- Odontoma
- Odontoma, tipo complejo
- Odontoma, tipo compuesto
- Odontoameloblastoma
- Tumor odontogénico quístico calcificante
- Tumor dentinogénico de células fantasmas
- Mesénquima y/o ectomesénquima odontogénico con o sin epitelio odontogénico
- Fibroma odontogénico (con abundante o escaso epitelio odontogénico)
- Mixoma odontogénico (mixofibroma)
- Cementoblastoma.

5.4.5. Malignidad

“El Tumor Odontogénico Queratoquístico se considera el quiste más agresivo y el segundo más común de los tumores odontogénicos”. (Pérez, 2009)

Los quistes inflamatorios son los que tienen la probabilidad más alta de malignizarse, ya que los Tumores Queratoquísticos odontogénicos pueden transformarse o desarrollar carcinomas a partir del revestimiento epitelial(Jung, Lee, & Park, 2005).

A nivel mundial se han reportado muy pocos casos que manifiestan que el tejido epitelial del Tumor Odontogénico Queratoquístico ha mostrado diversos grados de displasia; donde inclusive llega a evolucionar a un carcinoma de células escamosas (Shear, 2003).

Estos cambios epiteliales son pausados y asintomáticos por lo general, lo cual demuestra que es posible que se produzca una lesión maligna, con lo cual se puede ver comprometida la vida del paciente (Stoeltinga, 2003).

Debido a los casos aislados encontrados a nivel mundial no puede estimarse la posible frecuencia de malignización del Tumor Odontogénico Queratoquístico (Jordan, 2003).

La malignización de estos tumores se manifiesta al momento de realizar una biopsia, debido a los cambios que existen del tumor. Clínicamente va a ser exactamente igual, pero si se maligniza y es diagnosticado con la biopsia se deberá realizar tratamiento de tipo complementario (Marx & Stern, 2003).

5.5 Recidivas

Existe un sin número de posibles razones por las que recidiven con frecuencia los Tumores Odontogénicos Queratoquísticos. Por lo cual se requiere una planificación quirúrgica muy meticulosa (Arellano & González, 2004).

La elevada tasa de recidiva para los Tumores Odontogénicos Queratoquísticos se revela por la presencia de vestigios residuales de islas de tejido epitelial o quistes satélites o microquistes(Bell & Dierks, 2003).

Una de las razones es la multiplicidad de algunos quistes, lo que queda demostrado con la aparición de quistes satélites. Por ejemplo, si se realiza una enucleación incompleta, en algunos casos hay recurrencia por la presencia de estos quistes hijos (Howard, 2008).

Otro punto a tener en cuenta en la recidiva es que algunos Tumores Odontogénicos Queratoquísticos presentan paredes muy frágiles y delgadas, por lo cual son más difíciles

de enuclear que los Tumores Queratoquísticos de pared más gruesa. Parte del revestimiento puede quedar, lo cual constituye el origen de una recidiva (Stoeltinga, 2003).

También puede darse el caso de que en un intento de salvar los dientes cercanos vitales o los nervios durante la cirugía puede llevar a una erradicación incompleta, lo que trae como consecuencia una posible recidiva. (Shear, 2003)

Como toda patología con la consiguiente intervención quirúrgica, existen riesgos al momento de realizar los diversos tipos de tratamiento, ya que se puede encontrar con infecciones post quirúrgicas, hemorragias, lesiones de estructuras nerviosas cercanas a la lesión a ser tratada e incluso fracturas óseas, dando como resultado que no se realice la enucleación completa del tumor causando una recidiva a futuro (Jiménez, 2012).

Es importante recalcar que en tumores muy extensos la parte estética también cumple un importante papel para el paciente, pero como se ha expuesto la complicación más común es la recidiva del Tumor Odontogénico Queratoquístico (Arellano & González, 2004).

5.6 Síndrome de Gorlin-Goltz

El Síndrome de Gorlin Goltz es conocido también como (Shear, 2003):

- Síndrome de Hermans – Grosfeld – Spaas – Valk
- Síndrome de Wartz
- Nevo de células basales

“El síndrome de Gorlin Goltz o síndrome Nevo Baso Celular es un desorden genético caracterizado por la predisposición a desarrollar carcinomas nevo baso celulares de la piel, múltiples tumores Queratoquísticos odontogénicos en los maxilares en 75 % de los portadores, anomalías en las costillas y vertebras, meduloblastomas y fibromas ováricos, además de múltiples defectos de desarrollo. Se ve generalmente en niños entre la 1ra y 2da década de vida, debido a que se presenta un patrón autosómico dominante de expresividad variable.” (Gutiérrez-Vargas, 2009).

Cabe destacar que el síndrome Nevo baso celular es una patología muy familiar para los odontólogos especialistas Maxilofaciales (Marx & Stern, 2003).

El primer caso fue reportado en 1894 por Jarisch y White, y detallado posteriormente, entre 1950 y 1960 por Gorlin y Goltz. “Internacionalmente la prevalencia del síndrome de Gorlin y Goltz varía entre 1:56.000 y 1:114.000 (Marx & Stern, 2003).

Se han reportado casos de pacientes con carcinomas baso celulares con localización de preferencia en la cara y la espalda. En el 75 % de los casos se ha notificado la presencia de Tumores Odontogénicos Queratoquísticos mandibulares. El promedio de edad en que se realiza el diagnóstico del síndrome se ubica entre la primera y segunda década de vida. La edad promedio de aparición de carcinoma baso celular es a los 20 años de edad.” (Agurto, Mardones, & Nuñez, 2004).

Este síndrome es un desorden hereditario autosómico dominante. El cual se caracteriza por la aparición de “nódulos cutáneos que a medida que pasan los años tienden a malignizarse” (Pérez, 2009). También se caracteriza por la presencia de tumores quísticos odontogénicos múltiples, y una diversidad de malformaciones óseas(Jordan, 2003).

Según diversas investigaciones, este síndrome se genera por la “presencia de un gen supresor tumoral denominado PATCH que se localiza en el cromosoma 9.” (Pérez, 2009)

Las diversas mutaciones que puede sufrir este gen, incrementa el riesgo de cancerización. Cabe mencionar que los genes supresores tumorales dominan el crecimiento y muerte celular. “El primer gen se hereda; el desarrollo del cáncer se produce con la segunda mutación.” (Pérez, 2009).

En este síndrome podemos encontrar unos rasgos, divididos en mayores y menores, tomando en cuenta que un paciente portador del síndrome debe manifestar por lo menos (Agurto, Mardones, & Nuñez, 2003):

- 1) 2 rasgos mayores.
- 2) 1 rasgo mayor y 1 pariente de primera línea afectado.
- 3) 2 rasgos menores y 1 pariente de primera línea afectado.
- 4) Múltiples carcinomas baso celulares durante la etapa de infancia.

A continuación, se exponen los criterios o rasgos mayores o principales (Agurto, Mardones, & Núñez, 2003):

- Más de 2 carcinomas baso celulares o 1, en menores de 20 años.
- Queratoquistes múltiples de los maxilares.
- Calcificación bilaminar de la hoz del cerebro.
- Costillas bífidas, fusionadas o marcadamente expandidas.
- Pariete en primer grado con síndrome de nevos de células basales.

Entre los rasgos menores o criterios de segundo orden podemos encontrar (Agurto, Mardones, & Núñez, 2003):

- Macrocefalia
- Malformaciones congénitas:
 - Fisura labial o palatina
 - Prominencia frontal
 - Facies anchas
 - Hipertelorismo.
- Otras alteraciones del esqueleto:
 - deformación de Sprengel
 - Marcada deformación pectoral
 - Sindactilia.
- Anomalías radiográficas:
 - Puente en silla turca-

- Anomalías vertebrales tales como hemivértebras, fusión o elongación de los cuerpos vertebrales.
- Defecto de modelaje de manos y pies.
- o Fibroma de ovario.
- o Meduloblastoma.

En cuanto al tratamiento del síndrome de Gorlin Goltz, encontramos varias opciones, como ser la enucleación, descompresión, marzupialización, enucleación con osteotomía periférica, resección periférica y resección en bloque. Técnicas que serán detalladas más adelante. Y cada técnica a ser aplicada para el tratamiento dependerá del médico tratante(Howard, 2008).

En este proceso se deben destacar, además, “las ventajas de combinar procedimientos de enucleación y osteotomía periférica debido a la baja morbilidad y tasa de recurrencia que presenta.” (Agurto, Mardones, & Nuñez, 2004)

5.6.1 Clínica

Desde un enfoque clínico, encontramos múltiples variantes de esta clase de patología, que podrían ser agrupadas en dos grandes categorías: lesiones cutáneas y lesiones extra cutáneas. Estas, se describen en detalle en las siguientes líneas (Pogrel, 2003):

a) Lesiones cutáneas (Pérez, 2009):

- Epitelioma baso celular, con apariencia papuloideas, o bien presencia de manchas pigmentadas de aproximadamente 1 – 5 mm, de coloración oscura, que suele localizarse en la frente y en zonas como cara, cuello, tronco y extremidades.
- Epiteliomas de apariencia típica donde incluso algunos pueden llegar a destruir el globo ocular.

- Malformaciones y alteraciones cutáneas como quistes epidermoides y queratosis palmoplantares.
- b) Lesiones extracutáneas (Pérez, 2009):
- Óseas:
 - Quistes de maxilares (queratoquistes).
 - Anomalías costales (sinóstosis, costillas ensanchadas, costilla bífida).
 - Irregularidades vertebrales (escoliosis, cifosis, fusión de vértebras).
 - Amplia raíz nasal que determina, en ciertas ocasiones, hipertelorismo (aumento interpupilar).
 - Otras anomalías óseas como por ejemplo prognatismo y huesos supernumerarios.
 - Dentarias: acá se puede apreciar una implantación dentaria incorrecta.
 - Nerviosas: agenesia parcial del cuello calloso, meduloblastoma y gliomatosis, hidrocefalia.
 - Ováricas: fibroma de ovario.

Manifestaciones Orales

Comúnmente, los quistes máxilo mandibulares son asintomáticos y son descubiertos de forma casual, con imágenes radiolúcidas bien nítidas, esto es, en radiografías de rutina. En caso de que el paciente presente dolor, puede deberse a que estén infectados los quistes. Por lo general, desplazan los dientes, pudiendo ocasionar una reabsorción radicular o incluso erosión (Arellano & González, 2004).

El crecimiento quístico suele ser pausado y adaptativo, y puede acarrear perforación de las corticales óseas e incluso generar asimetría facial. Por lo general, “los quistes se desarrollan en dos etapas.” (Pérez, 2009)

Durante la primera etapa, suele observarse una proliferación epitelial con la consiguiente formación quística. Mientras que en la segunda se observa el aumento del tamaño de la

lesión quística; mediante el crecimiento epitelial y el aumento de la presión hidrostática en el interior de la cavidad con reabsorción ósea periférica.

5.6.2 Diagnóstico del Síndrome de Gorlin Goltz

El diagnóstico de este síndrome “debe sospecharse por la presentación de múltiples carcinomas baso celulares en una persona joven. Ayuda la presencia de facies típica, piqueteado palmoplantar y la radiografía de cráneo con la calcificación de la hoz del cerebro.” (Carbia, Marrero, Glorio, & Etchart, 2008)

Vale la pena mencionar que ayuda al diagnóstico la presencia de 2 criterios mayores, o 1 mayor y 2 menores; más existencia de familiar de primer grado con síndrome de Gorlin Goltz. Dichos criterios fueron expuestos anteriormente.

El diagnóstico del síndrome de Gorlin Goltz es muy complejo, por lo cual se debe considerar las diversas manifestaciones sistémicas y por ende ofrecer asesoramiento interdisciplinario con respecto a ciertos puntos a tener en cuenta como (Marx & Stern, 2003):

- Consejo genético, esto debido a que la herencia es autosómica dominante.
- Fotoeducación y estudios periódicos para detectar los carcinomas basocelulares, así como pits palmoplantares.
- Detectar y corregir alteraciones esqueléticas (sobre todo concernientes a las costillas y vértebras).
- Realizar exámenes odontológicos de forma periódica, acompañada de una radiografía panorámica de la mandíbula a fin de percibir de forma precoz los queratoquistes mandibulares.
- Estudios neurológicos con cierta frecuencia, sobre todo en niños menores de 5 años con antecedentes familiares, a fin de detectar la presencia de meduloblastomas, donde se incluye realizar una resonancia magnética del cerebro.

- Estudios genitourinario y ginecológico a fin de indagar si existieran otras neoplasias.
- Otro punto a tener en cuenta es el de evitar la radioterapia, debido a que puede aumentar el número y la agresividad de los carcinomas basocelulares y por lo tanto puede inducir al desarrollo de segundas neoplasias.
- Realizar estudios cardiológicos, en búsqueda de posibles fibromas cardíacos (realizar ecocardiografía).
- Otros exámenes incluyen pruebas genéticas, resonancia magnética, biopsia de los tumores, quistes y tomografía.

5.6.3 Diagnóstico Diferencial

A continuación se detalla el diagnóstico diferencial respecto a ciertas enfermedades que deben ser tomadas en cuenta al momento de diagnosticar a un paciente con el síndrome de Gorlin=Goltz(Shear, 2003).

- Síndrome Basex:
 - Atrofodermia folicular
 - Hipohidrosis
 - Hipotricosis.
- Síndrome Rombo:
 - Atrofodermia vermiculada
 - Hipotricosis
 - Cianosis
 - Tricoepiteliomas.
- Síndrome Torre-Muir:

- Adenomas sébaceos múltiples
- Queratoacantomas múltiples
- Neoplasias viscerales con predominancia del tracto digestivo.
- Síndrome Rasmussen:
 - Tricoepiteliomas múltiples
 - Milia
 - Cilindromas.
- Xenodermia pigmentado:
 - Fotofobias
 - Poiquilodermia
 - Efélides
 - Epiteliomas espinocelulares
 - Melanomas
 - Trastornos neurológicos.
- Carcinomas basocelulares congénitos de distribución lineal y unilateral.

5.6.4 Tratamiento

Entre los diferentes tipos de tratamiento para los Tumores Odontogénicos Queratoquísticos que existen en pacientes con síndrome de Gorlin-Goltz tenemos (Marx & Stern, 2003):

- a. Descompresión:

La técnica consiste en realizar una pequeña entrada y se procede a colocar un drenaje, a fin de lavar la cavidad quística diariamente.

Con esta técnica se obtiene una reducción de la presión intraquística, lo cual permite la regeneración ósea con la concomitante disminución del tamaño de la lesión.

Ventajas:

- Cuando el quiste es de gran tamaño o se encuentra próximo a estructuras vitales.
- Cuando encontramos riesgo significativo de daño con la enucleación.
- Menor recidiva.

Desventajas:

- Posteriormente se debe llevar a cabo una enucleación total.
 - a. Marzupialización:

La técnica consiste en remover todo el techo del quiste, quedando el remanente de este en continuidad con los tejidos anexos; donde se deberá suturar los bordes de dicha apertura con la mucosa.

Ventajas:

- La apertura debe ser mantenida y realizar lavados constantes de la cavidad y a veces manteniendo un taponamiento durante un tiempo recomendable para la reducción o desaparición del queratoquiste.
- Se fundamenta en la descompresión del quiste, con lo que se evitará la expansión de este.
- Lesiones de gran tamaño con el fin de reducir dicho tamaño antes de la extirpación quirúrgica.
- Incremento de las paredes de la cápsula (mayor facilidad para extirpar) y reducción del tamaño de la lesión (donde se observará menor riesgo de lesión de estructuras y fracturas).

Desventajas:

- Puede ocurrir recidiva entre un 10 % y 30 % de las lesiones.
- Puede no conducir a la desaparición del quiste, si no solamente a la reducción de este.
- Es posible que se requieran dos procedimientos quirúrgicos, así como el soporte de una cánula durante varios meses.

a. Enucleación con osteotomía periférica:

“La osteotomía involucra la remoción de alrededor de 2 mm de las paredes óseas.”
(Gutierrez-Vargas, Rosaura, 2009)

Esta técnica es utilizada en lesiones con un elevado grado de recurrencia.

El uso de agentes cauterizantes (como por ejemplo solución de Carnoy) destruye los posibles remanentes de epitelio dejados post enucleación.

Ventajas:

- Empleada en lesiones que presentan un elevado grado de recurrencia, como ocurre en el Tumor Odontogénico Queratoquístico
- Menor número de casos reincidentes.

Desventajas:

- Pueden ocurrir recidivas.

a. Resección periférica:

La técnica estriba en la remoción de la lesión con un margen de 5 mm.

Ventajas:

- En estas circunstancias la continuidad ósea se mantiene.
- Puede emplearse en casos donde exista la perforación de la mandíbula.

Desventajas:

- Es posible que el periostio pueda hallarse involucrado.

a. Resección en Block:

Se encuentra comprometida con esta técnica, la remoción de la lesión con un margen óseo de 1 cm aproximadamente.

Ventajas:

- Técnica conservadora.

Desventajas:

- Se ha perdido la continuidad ósea y el periostio se encuentra comprometido.
- Complicaciones de esta técnica de resección en bloque de los Tumores Odontogénicos Queratoquísticos son posibles infecciones y fracturas secundarias.

a. Cauterización Química:

Este procedimiento es útil porque tiende a prevenir la reincidencia de los quistes hijos o vestigios de la capa epitelial que no ha sido removida durante la técnica de enucleación.

5.6.5 Pronóstico

El control frecuente con una variedad de médicos es importante para tener un buen desenlace clínico. Favorece el pronóstico un diagnóstico temprano y oportuno.

El pronóstico del paciente dependerá de la presencia de patologías asociadas. Por lo cual es importante mantener al paciente con Síndrome de Gorlin Goltz, con controles radiográficos para observar posibles recidivas de los Tumores Odontogénicos Queratoquísticos (Schmidt, 2003)

5.7. TRATAMIENTOS

El tratamiento del Tumor Odontogénico Queratoquístico tiene los siguientes propósitos (Marx & Stern, 2003):

- Erradicar la entidad patológica;
- Reducir una posible recurrencia;
- Disminuir la morbilidad en el paciente.

El acercamiento general al tratamiento del Tumor Odontogénico Queratoquístico es la enucleación y curetaje, como terapias alternativas tenemos la marzupialización y resección que también son válidas pero tienen sus limitaciones (Marx & Stern, 2003).

El tratamiento, incluso en estos tiempos de alto desarrollo tecnológico, y los avances significativos en el campo de la medicina, sigue siendo polémico. Incluso, continúa la clasificación en tratamientos conservadores y agresivos. El tratamiento conservador incluye: la enucleación simple o con curetaje y la marzupialización (Matijevi, Damjanovi, Lazi, & Gardaševi, 2013).

Entre los tratamientos agresivos tenemos: curetaje químico con solución de Carnoy, crioterapia y la resección (Pogrel & Schmidt, The odontogenic keratocyst, 2003).

La elección de uno u otro tratamiento debe basarse en diversos factores como la edad del paciente, tamaño y la localización del quiste. El objetivo, en cualquier caso, es elegir la modalidad de tratamiento que lleva a menor riesgo de recurrencia y la menor morbilidad (Matijevi, Damjanovi, Lazi, & Gardaševi, 2013).

5.7.1 Marzupialización

La marzupialización, denominada también Partsch I o quistotomía fue descrita por primera vez en 1892 para el tratamiento de las lesiones quísticas (Vega, Ayuso, Teixidor, Salas, Marí, & López, 2013).

“Técnica que consiste en extirpar parte del quiste, generalmente el techo, para que la cavidad restante del quiste se pueda convertir en parte de la cavidad oral” (Jiménez, 2012)

Esta técnica fue desarrollada por el profesor Carl Franz Maria Partsch, dentista y cirujano, quien se destacó como primer director del Instituto de la Facultad de Odontología de la Universidad Médica de Silesia en Varsovia, en 1890(Ghali & Connor, 2003).

“Partsch desarrolló en particular los métodos de eliminación de quistes radiculares y los nombró después como cirugía de Quistes en 1892, primero la Cistotomía (Partsch *I* o marzupialización) y 1910 Cistectomía (Partsch *II*)” (Nuñez, 2011)

Este tratamiento “Se basa en el principio de lograr una amplia comunicación entre la lesión y la cavidad oral para lograr disminuir la presión intratumoral y su tamaño” (Pachecoma Cama, 2011, p. 18).

Con este procedimiento, lo que se pretende es aplacar la presión del líquido presente en el Tumor Odontogénico Queratoquístico y como consecuencia se reduce el espacio quístico, favoreciendo la aposición ósea a la pared del quiste(Stoelinga, Excision of the overlying, attached mucosa, in conjunction with cyst enucleation and treatment of the bony defect with carnoy solution, 2003).

La disminución de presión generará la desactivación de la actividad osteoclástica y la estimulación de la actividad reparadora.

En esta técnica “se sutura la mucosa oral con el revestimiento quístico para lograr la metaplasia, es decir, el epitelio del quiste se transforma en el epitelio de la mucosa oral”. (Pachecoma Cama, 2011, p. 18).

Por lo general se marzupializan las lesiones mandibulares, pero también se puede en los maxilares con las mucosas nasales del seno maxilar y de la cavidad oral.

Ocasionalmente, la marzupialización lleva a la completa resolución de la lesión en el plazo de unos meses. En el momento de la quistectomía, la cápsula está engrosada y se adhiere menos al hueso. Este engrosamiento de la membrana de la lesión facilita el retiro de la misma.

La selección de casos para este método debe ser cuidadoso, ya que el paciente debe llevar a cabo unas 2 irrigaciones diarias de clorhexidina durante varios meses (10 a 12 meses). Fracasa sobre todo en aquellos casos multicultados en que quedan cavidades que no están abiertas a la cavidad oral.

Ventajas (Marx & Stern, 2003):

- Simplicidad de ejecución
- Reducido riesgo de fractura o lesión neurovascular.
- Ninguna pérdida de vitalidad de elementos dentarios.
- Engrosamiento de la cápsula lo que brinda mayor facilidad de extirpación.
- Menor tasa de recidiva.

Desventajas (Marx & Stern, 2003):

- Resolución lenta de la afección.
- Cavidad accesoria de difícil limpieza. Mantenimiento de una cápsula durante varios meses.
- Lavados repetidos durante varios meses por halitosis y problemas de acumulación alimentaria relacionados con el punto precedente.
- En pacientes geriátricos se presenta el inconveniente, de que al ser un tratamiento extenso se necesita una excelente y cuidadosa higiene; existiendo posibilidad de una infección en las vías respiratorias, que puede agravarse.

Entre los pasos para realizar esta técnica (Matijevi, Damjanovi, Lazi, & Gardaševi, 2013):

1. Colgajo de acceso.
2. Osteotomía de acceso.
3. Apertura de lesión.

4. Mantenimiento de la apertura.

5.7.2 Enucleación y legrado

Este tratamiento "...es utilizado para lesiones benignas y busca retirar la lesión con instrumental que estará en contacto con la lesión. Puede ser complementada la enucleación con el curetaje de las paredes, pero no siempre es necesario realizarlo" (Pachecoma Cama, 2011).

Esta técnica también es conocida como procedimiento o técnica de Partsch II (Van Rensburg, Paquette, & Nortje', 2003).

Consiste en "...la eliminación total o limpia del tumor de su envoltura. También ha sido definida como el legrado o raspado quirúrgico de la pared de una cavidad dentro de los tejidos blandos o hueso para la eliminación de su contenido" (Riquelme Pereda, 2010).

El curetaje o legrado "consiste en abrir una ventana en la lesión y raspar con una cucharilla su contenido." (Jiménez, 2012)

Mientras que la enucleación "consiste en la remoción del quiste en su totalidad" (Jiménez, 2012) Por lo cual, utilizando ambas técnicas puede dar excelentes resultados y satisfacción en el tratamiento.

Ventajas (Riquelme Pereda, 2010):

- Resolución en una sola sesión operatoria.
- Acortamiento en los tiempos de curación

Desventajas (Riquelme Pereda, 2010):

- Costos biológicos elevados en caso de lesiones extensas con ápices dentarios.
- Riesgo de desvitalización de dientes.
- Riesgo de fractura de la mandíbula

Pasos para realizar este tratamiento (Riquelme Pereda, 2010):

1. Colocación de anestésico local.
2. Incisión vertical a través del mucoperiostio en el medio o sobre las raíces comprometidas.
3. Retracción del colgajo para exponer el tejido óseo.
4. Osteotomía de acceso.
5. Aspiración del contenido de la lesión.
6. Colocación de dispositivo de descompresión.

5.7.3 Crioterapia

Técnica también conocida como criocirugía ya que es un tratamiento térmico y se utiliza nitrógeno líquido. Está indicada no solamente para prevenir la recurrencia del Tumor Queratoquístico Odontogénico, sino también para el tratamiento de lesiones muy extensas donde pueden afectarse estructuras vitales (Ayuda cáncer, 2012).

Dicho tratamiento térmico tiene la capacidad de producir necrosis celular en el hueso, manteniendo los fragmentos óseos orgánicos. La necrosis se produce por daño directo intracelular y extracelular con la consiguiente formación de cristales de hielo, lo cual produce dicha necrosis celular (Bell & Dierks, 2003).

La temperatura de -20° centígrados es la considerada la base de la muerte celular, es importante el control de la aplicación de nitrógeno líquido en la cavidad, para evitar desvitalizar hueso sano.

Desde hace mucho tiempo, el frío extremo ha contribuido clínicamente para destruir cierto tipo de células. Hace más de 300 años Robert Boyle propinó los primeros informes que decían que mediante la congelación podría destruir células. Desde ahí, es que la criocirugía ha sido utilizada para diversos tipos de lesiones. Concomitante con este gran aporte de la

crioterapia se han desarrollado diversas técnicas para evitar efectos destructivos de la congelación (Matijevi, Damjanovi, Lazi, & Gardaševi, 2013).

Debe quedar claro que la crioterapia no es solamente aplicación de temperatura al tejido en cuestión, si no que el objetivo es matar y destruir células. Donde se involucra la congelación controlada (Jordan, 2003).

La crioterapia presenta el siguiente mecanismo:

- Formación de cristales de hielo intracelular y extracelular.
- Presión osmótica y disturbios a nivel de electrólitos.
- Desnaturalización de proteínas y lípidos.
- Estasis vascular, es decir, el bloque de hielo conduce a la muerte y necrosis isquémica de los tejidos a ser tratados.

Existe una discordancia con respecto a la temperatura exacta a ser empleada para matar las células de la especie mamífera en forma confiable. Ocurre congelación de los tejidos a 2,2 grados centígrados, pero temperatura inferior a 20 grados centígrados se cree que causa la muerte celular en forma consistente. Este desacuerdo en cuanto a la temperatura precisa necesaria para destruir las células es un reflejo de la complejidad técnica de medición de la temperatura del tejido después de la congelación. (Schmidt, 2003)

Los termopares pueden ser implantados en el tejido, pero se ha observado que son propensos a errores tridimensionales. Un termopar es una especie de transductor que produce una diferencia de potencial, expresado en milivoltios, y son utilizados como sensores de temperatura (Marx & Stern, 2003).

Las grabadoras ultravioletas también pueden ser sensibles, pero requiere una elevada impedancia de entrada, que técnicamente es difícil de obtener con un circuito de termocupla o termopar.

Si se utiliza una sonda de temperatura que grabe los gradientes de temperatura en varios puntos fijos en un que se extiende desde una criosonda, la naturaleza y el daño celular dentro de la bola de hielo fueron analizados por la luz y la microscopia electrónica; en

donde 48 horas después de la congelación, se pudo observar una línea de demarcación aguda entre la zona necrótica central y la zona viable. Esta línea de demarcación ocurre donde los tejidos fueron congelados a -15 grados centígrados aproximadamente. (Schmidt, 2003)

Es importante concluir que debido a las diversas técnicas y agentes utilizados para la crioterapia, una razonable persuasión es que debe alcanzarse una temperatura de -20 grados centígrados.

Respuesta de los tejidos orales a la crioterapia (Stoelinga, 2003):

a- Mucosa Oral:

Horas después de la congelación post criocirugía, el área tratada se encuentra hiperémica y edematosa.

Se produce necrosis y la zona se cubre con una pseudomembrana y tiende a curar lentamente.

Aproximadamente a los 12 días desaparece la pseudomembrana, y a los 15 – 16 días hay una re-epitelización completa.

Cuando la mucosa oral se pone en contacto con nitrógeno líquido se vuelve necrótica; y es importante que el paciente realice enjuagues con solución salina de forma diaria a fin de que curen las heridas.

b- Huesos:

Una gran ventaja de la crioterapia es que el hueso congelado pierde su vitalidad, pero conserva sus propiedades óseas.

Es importante tener en cuenta que el nitrógeno líquido puede llegar a debilitar el hueso, incluso provocar fractura; por lo cual se recomienda realizar un injerto óseo luego de la criocirugía; acompañada de dieta blanda por aproximadamente 8 a 10 semanas.

c- Dientes:

El efecto de la criocirugía en los dientes es muy variable, donde se incluye cambios inflamatorios crónicos y recuperación espontánea. Algunos estudios sugieren que la criocirugía produce cambios degenerativos pulpares.

d- Nervio dentario inferior:

El daño celular es evidente 24 horas después del tratamiento; la vaina y el axón se encuentran afectados. La revitalización del nervio comienza aproximadamente a las 2 semanas luego de la lesión y hay una restauración de la estructura normal del nervio al mes aproximadamente.

Técnica de la criocirugía (Marx & Stern, 2003):

Son aceptables para la criocirugía oral la: criosonda con gelatina soluble en agua y aerosol de nitrógeno líquido.

1. Criosonda con gelatina soluble en agua:

La criosonda de óxido nitroso se activa una vez que esta se halle inmersa en la cavidad llena de jalea.

El proceso de congelación se desarrolla durante 2 minutos y luego se procede a descongelar. Es importante observar la cristalización de hielo a lo largo de la corteza externa.

Una de las limitaciones de la terapia con criosonda es que la técnica debe ser empleada en pequeñas áreas o cavidades solamente.

2. Nitrógeno líquido en spray:

Este spray puede ser introducido en la cavidad después de una enucleación. Una desventaja de esta técnica es el daño que puede producir en tejidos anexos debido al derrame de nitrógeno líquido. Por lo cual se deberá tener especial cuidado en resguardar los tejidos blandos intraorales.

Indicaciones crioquirúrgicas para aplicar al Tumor Odontogénico Queratoquístico

Existen varias razones para lo cual está indicada la crioterapia, como ser (Jung, Lee, & Park, 2005):

- ✓ Frecuencia de quistes satélites.
- ✓ Quiste epitelial de pared delgada.
- ✓ Proliferación de quistes hijos.
- ✓ En casos de quistes que han perforado el hueso, con resto de epitelio enquistado que tiende a proliferar.
- ✓ Complejas lesiones mandibulares en la que la enucleación del quiste puede ser difícil y lesiones que puedan involucrar estructuras vitales, como por ejemplo el nervio alveolar inferior.

5.7.4 Solución de Carnoy

Es un tratamiento químico, que tiene como objetivo evitar la recidiva de la lesión mediante su penetración a través del margen óseo, la penetración es de 1,54 mm y el tiempo de exposición ideal no deberá exceder los 5 minutos para evitar la neurotoxicidad local. “La colocación de la solución de Carnoy se realiza posterior a la enucleación del Tumor Odontogénico Queratoquístico, curetaje y limpieza del nicho quirúrgico, directamente sobre el hueso y sin tocar los tejidos circundantes durante 3 minutos” (Arellano Flores & González Montelongo, 2004).

Posteriormente a la colocación de la solución de Carnoy se retira la gasa impregnada de la solución y sin lavar nuevamente el nicho quirúrgico, se procede a la sutura de los tejidos y se da por terminado el acto quirúrgico.

La solución de Carnoy consiste en (Bell & Dierks, 2003):

- Alcohol 6ml
- Cloroformo 3ml
- Ácido acético 1ml
- Clorhídrico férrico 0,1 ml

El empleo de la solución de Carnoy, actúa como un agente de cauterización, al causar desnaturalización de moléculas orgánicas. Su penetración en el tejido causa la fijación rápida local y una acción hemostática. Algunos autores sugieren que las desventajas principales de la solución de Carnoy se refieren a su toxicidad sistémica y el efecto local cáustico que causa un daño de estructuras vitales anatómicas, sobre todo a lo concerniente a los nervios. Sin embargo, uso de la solución de Carnoy en la cavidad del Tumor Odontogénico Queratoquístico durante 3 minutos después de la aclaración no debería dañar el nervio dentario inferior. (Matijevic, Damjanovic, Lazic, Gardasevic, & Radenovic, 2012)

Es muy probable, que el empleo de la solución de Carnoy como una medida de ayuda en el tratamiento quirúrgico de Tumores Odontogénico Queratoquísticos y su uso correcto es de no la importancia cuestionable, a fin de obtener una curación total (Todd & August, 2003).

5.7.5 Resección

Dicha técnica se refiere a la extirpación quirúrgica de un segmento de la mandíbula o el maxilar sin mantener la continuidad del hueso (resección segmentada) o la extirpación quirúrgica de un tumor intacto, con un anillo de hueso no afectado lo que implica mantener la continuidad de los bordes inferiores o posteriores de la mandíbula (resección del hueso marginal). Es de conocimiento que algunos Tumores Odontogénicos Queratoquísticos presentan un comportamiento clínico que puede ser muy agresivo. Y como consecuencia, dicho Tumor Queratoquístico pueda que se extienda a otras regiones anatómicas vitales, donde pueda afectar la base del cráneo incluso hasta la fosa infratemporal de la órbita (Bell & Dierks, 2003).

La resección debe ser considerada para algunos Tumores Odontogénicos Queratoquísticos grandes, que se alojan en cualquier sitio maxilofacial, que implica la órbita maxilar posterior, fosa pterigopalatina, base del cráneo o fosa infratemporal como ya ha sido mencionado. (Bells & Dierks, 2003)

6. PLANTEAMIENTO DEL PROBLEMA

¿Qué factores contribuyen a la aparición y desarrollo del Tumor Odontogénico Queratoquístico, y cuál sería, en consecuencia, el tratamiento más efectivo?

7. REVISIÓN DE CASOS CLÍNICOS

7.1 Discusión

Considerando las características y complicaciones que presenta el Tumor Odontogénico Queratoquístico, es de radical importancia el diagnóstico temprano, sobre todo por el riesgo de que la patología se expanda e infiltre al hueso, lo que podría provocar asimetría facial, desplazamiento de los dientes y reabsorción radicular de las piezas adyacentes, como efectos más visibles y que representan la mayor complicación para el paciente.

En este proceso, el apoyo de técnicas radiográficas como la radiografía panorámica y cortes tomográficos ya sean axiales, coronales, sagitales y reconstrucciones en 3D, son fundamentales para tener una visión completa de ambas arcadas dentarias y las estructuras vecinas.

7.2. Caso clínico 1

7.2.1 Datos generales de la paciente

Se trata de una paciente de sexo masculino, de 56 años, lo cual coincide con la bibliografía consultada, en la que se evidencia una mayor predisposición en los varones no coincide en la edad, pues se observa la mayor frecuencia en personas entre la segunda y la tercera década de vida.

En cuanto a la ocupación, el paciente refiere ser comerciante, radica en la ciudad de Quito, profesa la religión católica y su estado civil es casado. En la bibliografía consultada no se identificó ninguno de estos factores como decisivo.

7.2.2 Reseña clínica

En el caso clínico analizado, el Tumor Odontogénico Queratoquístico se alojó en la mandíbula, lo cual coincide con la bibliografía consultada, pues la mayor prevalencia se da a nivel mandibular.

Por lo expuesto, se presentó un caso clínico con un Tumor Odontogénico Queratoquístico y se han descrito las técnicas radiográficas útiles para su diagnóstico, como la TAC tercio medio facial, radiografía panorámica y la reconstrucción en 3D.

En cuanto al proceso del tumor en la paciente, se presenta una reseña de los síntomas y signos más evidentes:

- Manejada como infección dental por Odontólogo general con antibiótico terapia por tres años aproximadamente debido a que paciente refería dolor
- Consulta a varios odontólogos generales, quienes le indican que se trata de problemas neurológicos, otros indican que es un problema de descalcificación y finalmente dolor por falta de piezas dentales.
- Acude a especialista Cirujano Máxilo Facial debido a que su dolor no cede y se vuelve intolerable por varios meses
- Se procede a la revisión de aparatos y sistema donde no se encuentra ninguna enfermedad de importancia
- En cuanto a los antecedentes quirúrgicos, el paciente señala haber recibido una cirugía de apendicitis bajo anestesia general.

Los antecedentes patológicos familiares más resaltables son:

1. Padre: Hipertensión
2. Madre: Cáncer de mamas
3. Abuelo Paterno: Artritis

Los hábitos diarios son:

- a) Alimentario: 3 veces/día
- b) Miccional: 4 veces/día
- c) Defecatorio: 2 veces/día
- d) Alcohol: no.

e) Tabaco: no.

El examen físico reveló las siguientes condiciones:

A. Signos vitales:

- Tensión arterial: 130/80
- Frecuencia Respiratoria: 19 x minuto
- Temperatura: 37. C.

A. Cabeza: Normo cefálico, implantación de cabello acorde a su edad y sexo

B. Nariz: Pirámide nasal conservada, fosa nasal izquierda con mayor permeabilidad

C. Boca: mucosas orales húmedas. ORF no congestiva, edéntulo parcial, movilidad dentaria grado II, presencia de terceros molares superiores retenidos piezas 18 y 28

D. Cuello: cilíndrico, no adenomegalias, movimientos conservados

E. Oídos: CAE permeable.

Por otra parte, los análisis de laboratorio revelaron:

○ Biometría Hemática:

- Leucocitos: 9000
- Neutrófilos: 67.70%
- Linfocitos: 26.5%
- Plaquetas: 221000
- Htco: 46.3%
- Hb: 14.12g/dl

○ Bioquímica:

- Glucosa: 97mg/dl
- Urea: 37.4 mg/dl
- Creatinina: 1.03 mg/d

○ Tiempos:

- TP: 12.5
- TTP: 19.2
- INR: 0.96%
- EMO: No infeccioso

Imagenología

La Imagenología aplicada en este caso, consistente en la radiografía panorámica, TAC tercio medio facial y la reconstrucción en 3D, revela la presencia de una sombra radiolúcida que involucra cuerpo mandibular del lado derecho compatible con Tumor Odontogénico Queratoquístico, tal como se evidencia en las siguientes imágenes:

Radiografía Panorámica

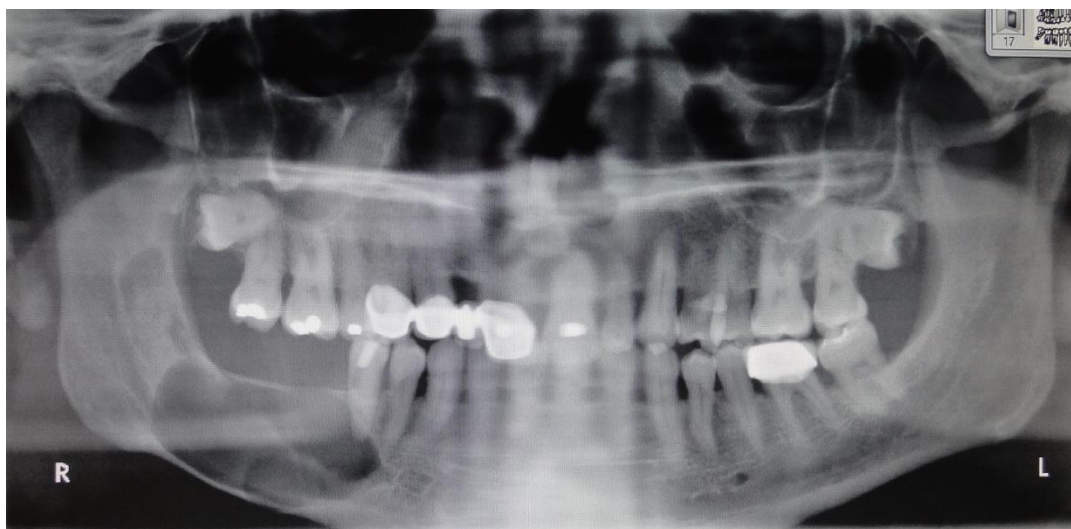


Figura 1. Radiografía Panorámica con sombra radiolúcida de bordes definidos

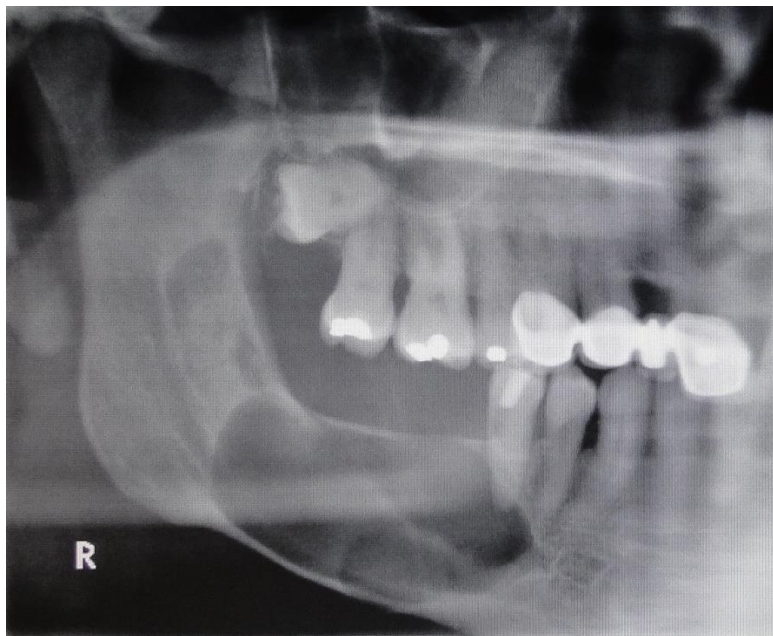


Figura 2. Radiografía Panorámica con sombra radiolúcida de bordes definidos

Reconstrucción en 3D

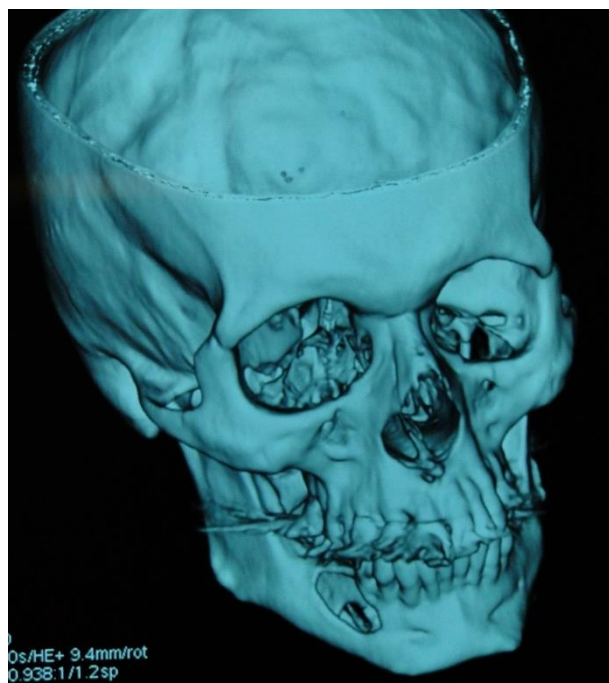

Figura 3. Reconstrucción 3D

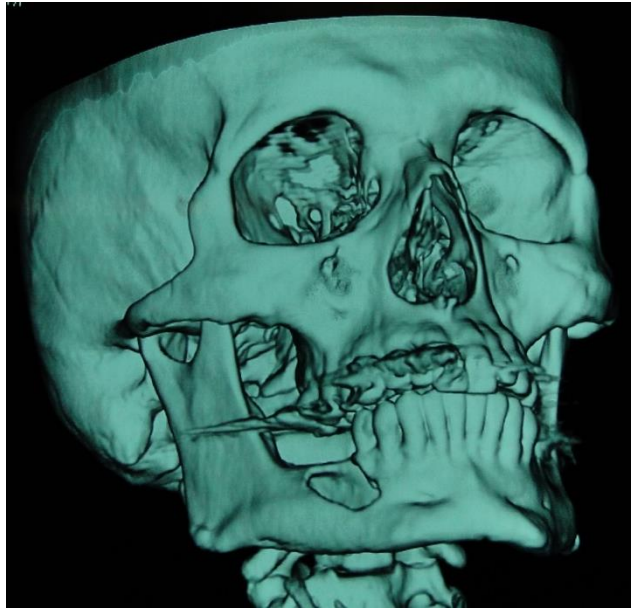


Figura 4. Reconstrucción 3D

7.2.3 Plan de tratamiento

El plan de tratamiento contempló los siguientes pasos y procedimientos:

- ✓ Biopsia Incisional: según la biopsia la lesión puede ser compatible con:
 - A. Ameloblastoma
 - B. Tumor Odontogénico Queratoquístico
 - C. Quiste dentígero
 - D. Quiste residual
 - E. Mixoma



Nombre:	INFORME N. : 626 - 2011
ARCE MORALES JAIME ENRIQUE	Servicio : CIRUGIA I
Historia C : 3016701	Habitación :
Edad : 51a 5m 26d	Plan : PLN:0 PLAN NORMAL
Cédula : 1705966206	Fecha Pedido: 31/03/2011
Instrucción: OTROS	Pedido N. : 5348329

MEDICO(S) SOLICITANTE(S):

MEDICO AUTORIZADO

SANDOVAL PORTILLA FERNANDO JOSE

Descripción Macroscópica:

- 1) Rotulado "Tumor queratoquístico" se recibe una cápsula quística que mide 3 x 2 x 0.2 cm, sus paredes son lisas grisáceas. SPPR. (1c).
- 2) Rotulado "Encía vestibular" se recibe dos fragmentos irregulares de tejido que miden 0.6 y 1 cm en una de sus caras se identifica mucosa blanquecina lisa. SPT. (1c).
- 3) Rotulado "encía lingual" se recibe dos fragmentos laminares de tejido que miden 1 x 0.3 cm y 0.5 x 0.2 cm. SPT. (1c).
- 4) Rotulado "Infiltración de tejido blando piso de la boca" se recibe un fragmento irregular de tejido blando violáceo de 0.5 cm. SPT. (1c).

Descripción Microscópica:

- 1) Los cortes histológicos muestran pared de quiste con revestimiento epitelial cilíndrico estratificado, en áreas de aspecto escamoso con láminas de queratina y paraqueratosis en su superficie, con aspecto ondulante, estroma fibroso con proliferación de fibroblastos reactivos, áreas mixoides, histiocitos y ocasionales células gigantes multinucleadas, presencia de dispersos linfocitos, células plasmáticas y polimorfonucleares.
- 2) Mucosa tapizada por epitelio escamoso acántosico reactivo, el estroma muestra edema con proliferación de capilares congestivos, moderado infiltrado inflamatorio linfoplasmocitario con polimorfonuclear, focos de necrosis con restos celulares y células inflamatorias.
- 3) Mucosa de epitelio escamoso, acántosico con hiperplasia de las redes, denso proliferación de capilares congestivos en las papilas, edema cúmulos de linfoplasmocitos y polimorfonucleares dispersos.
- 4) Tejido fibroconectivo y muscular con capilares congestivos y dispersos linfocitos.

✓ Eucleación de lesión

Con esta técnica se busca eliminar el tumor de la cavidad oral, con el propósito de mantener la mayor cantidad de hueso para a futuro realizar reconstrucción más colocación de implantes dentales.

Protocolo operatorio:

1. Diéresis: incisión fondo de surco desde incisivo central inferior lado izquierdo hasta espacio retromolar mandibular lado derecho.
2. Exposición: amplia, manual e instrumental de colgajos mucoperiósticos.
3. Procedimiento operatorio:
 - Anestesia general con intubación nasotraqueal
 - Asepsia y antisepsia más colocación de campos quirúrgicos.
 - Colocación de tapón faríngeo
 - Infiltración de Xilocaina con epinefrina
 - Incisión.
 - Eucleación de la lesión.
 - Limpieza de cavidad
 - Regularización Ósea
 - Colocación de placa de reconstrucción de 2.0
 - Colocación de Plasma rico en plaquetas
 - Sutura.

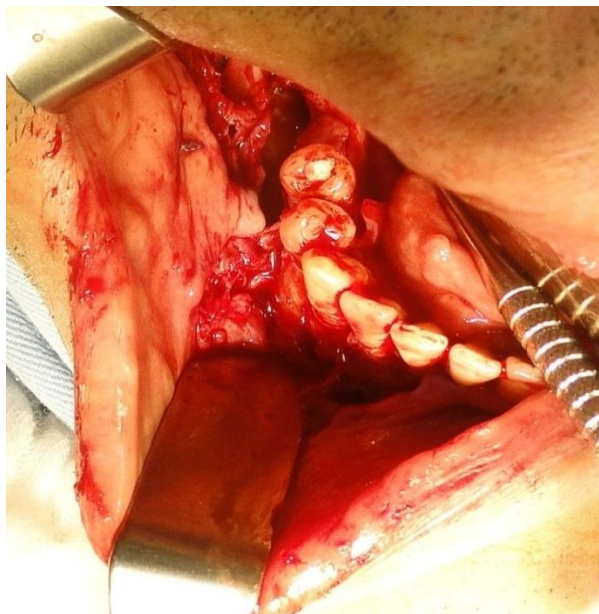


Figura 5. Incisión festoneada fondo de surco

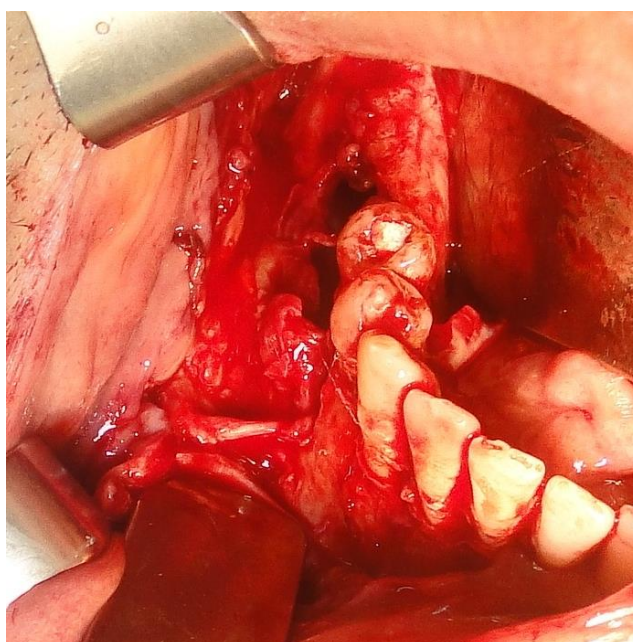


Figura 6. Decolación de tejido

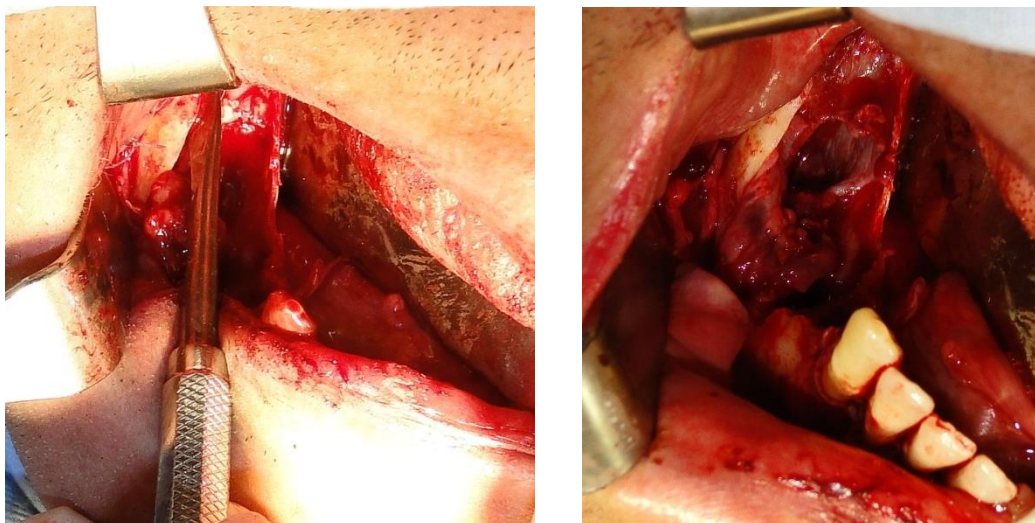


Figura 7 y 8 Enucleación de Tumor Odontogénico Queratoquístico

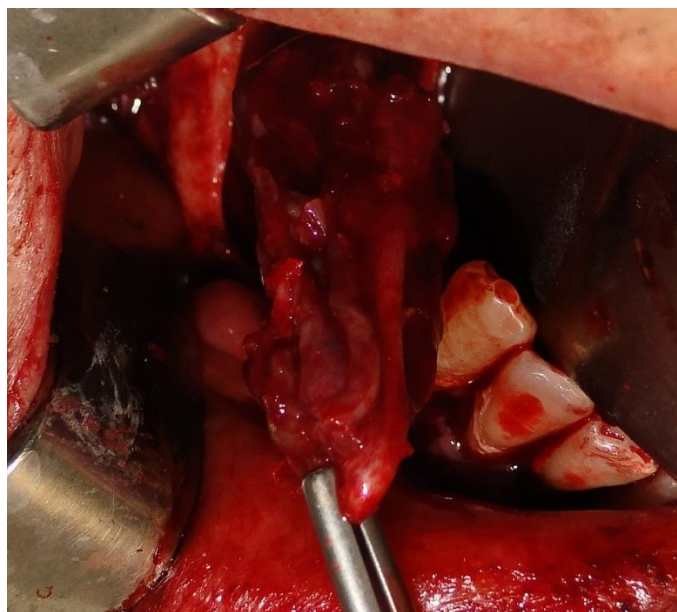


Figura 9. Retiro de saco de revestimiento

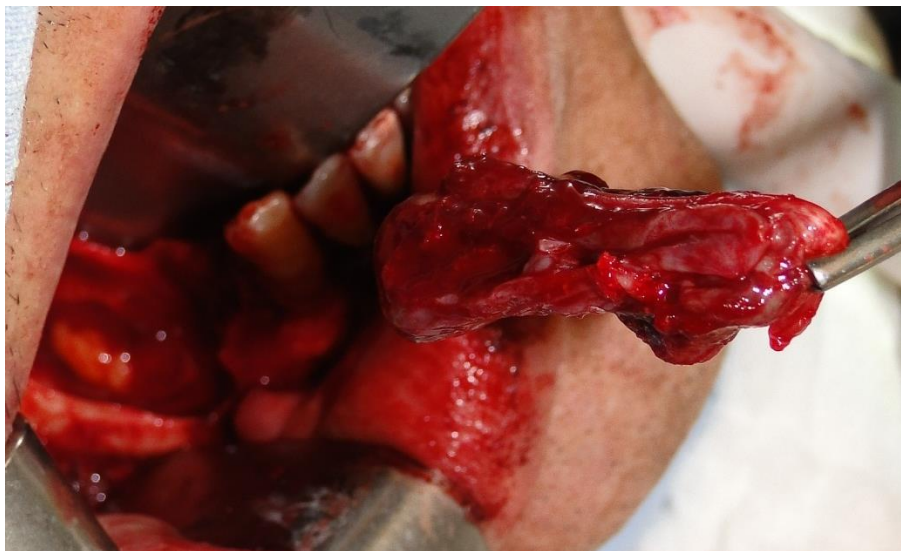

Figura 10. Retiro de saco de revestimiento

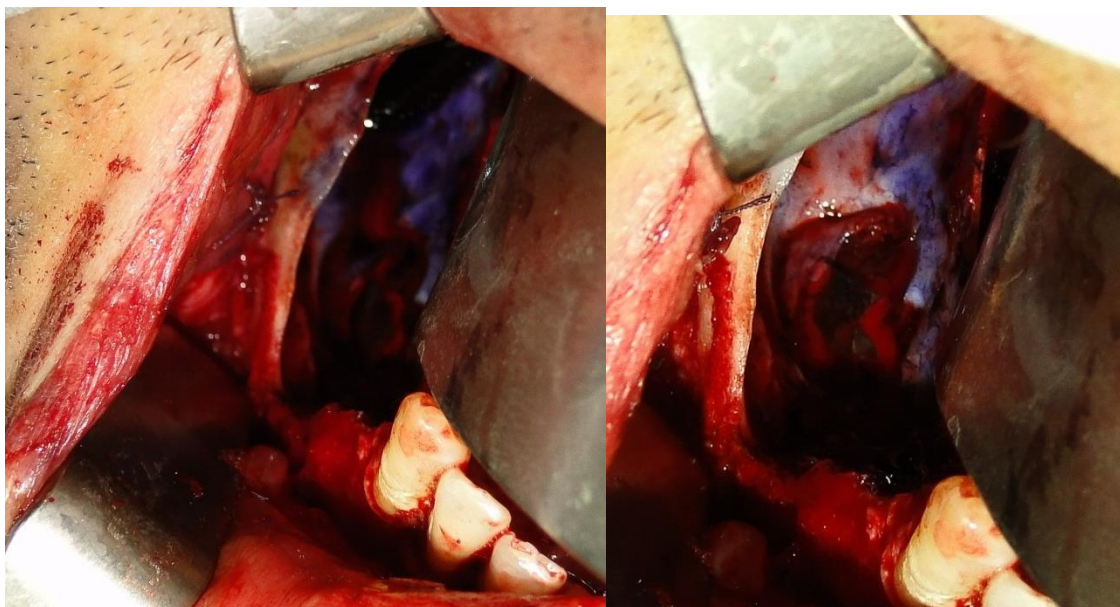
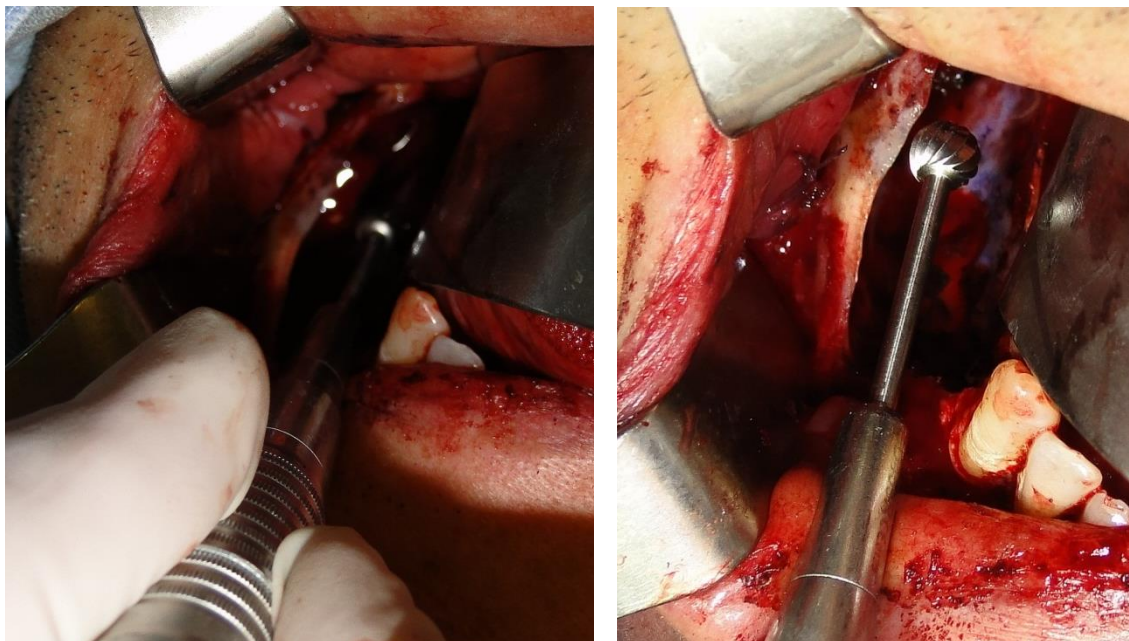
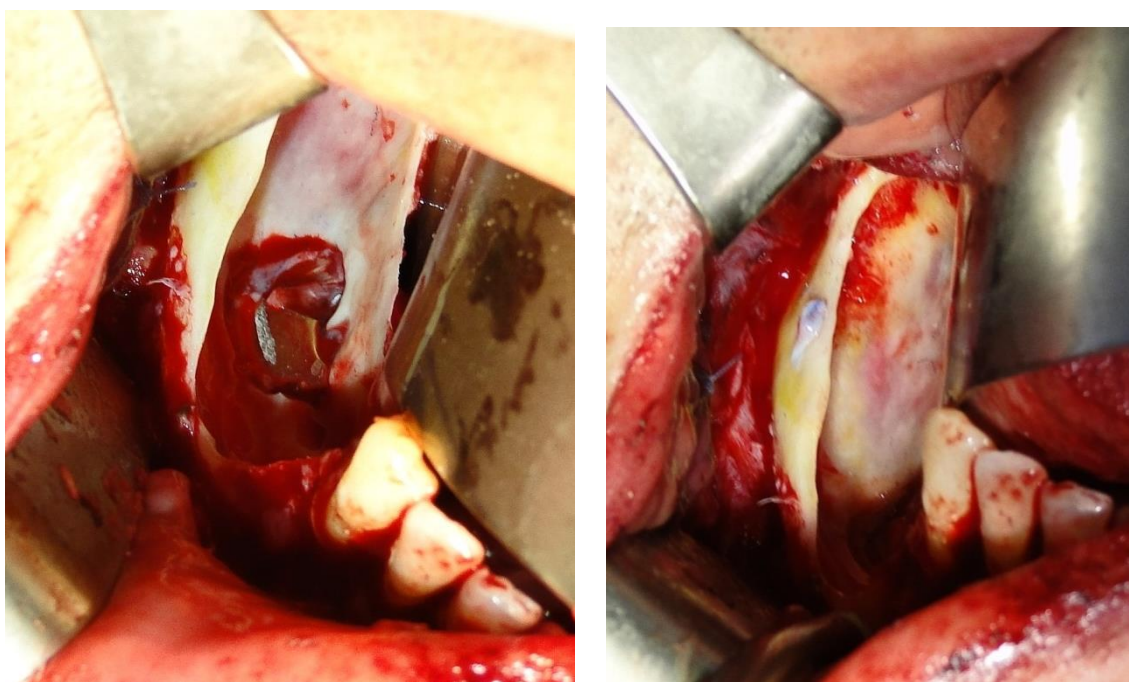


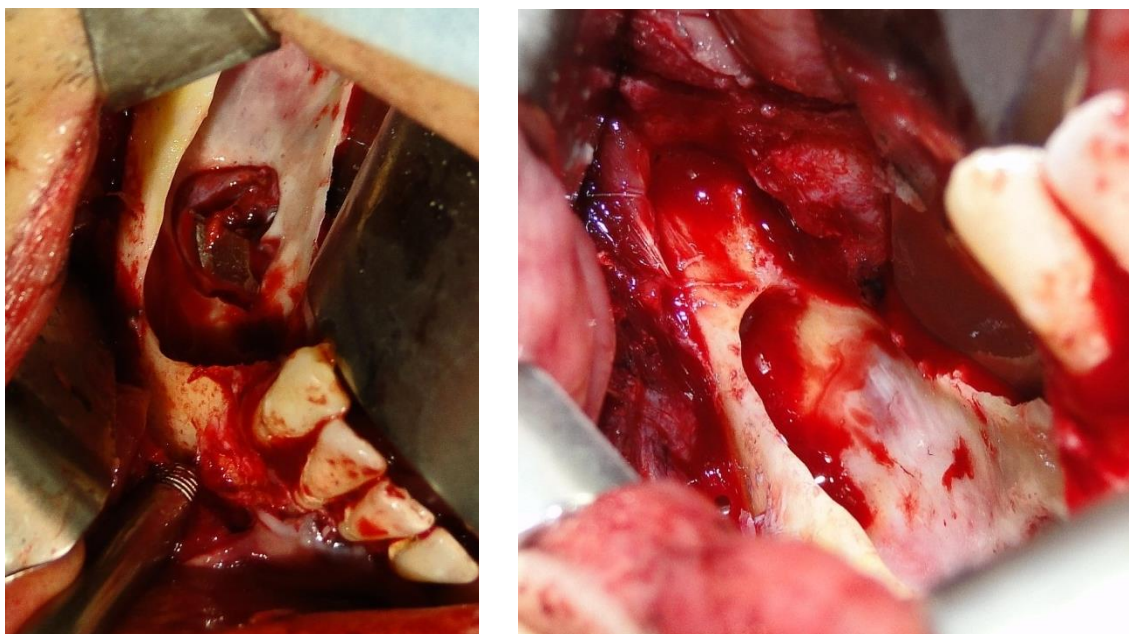
Figura 11 y 12 Limpieza de cavidad



Figuras 13 y 14 Tallado de Cavidad y Bordes



Figuras 15 y 16 Cavidades totalmente limpias y desinfectadas



Figuras 17 y 18 Cavidades totalmente limpias y desinfectadas

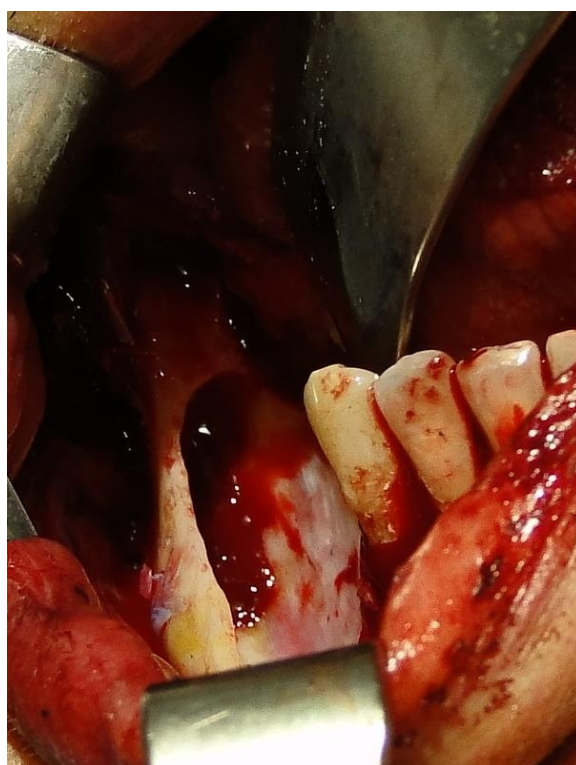

Figura 19 Cavity limpia y desinfectada

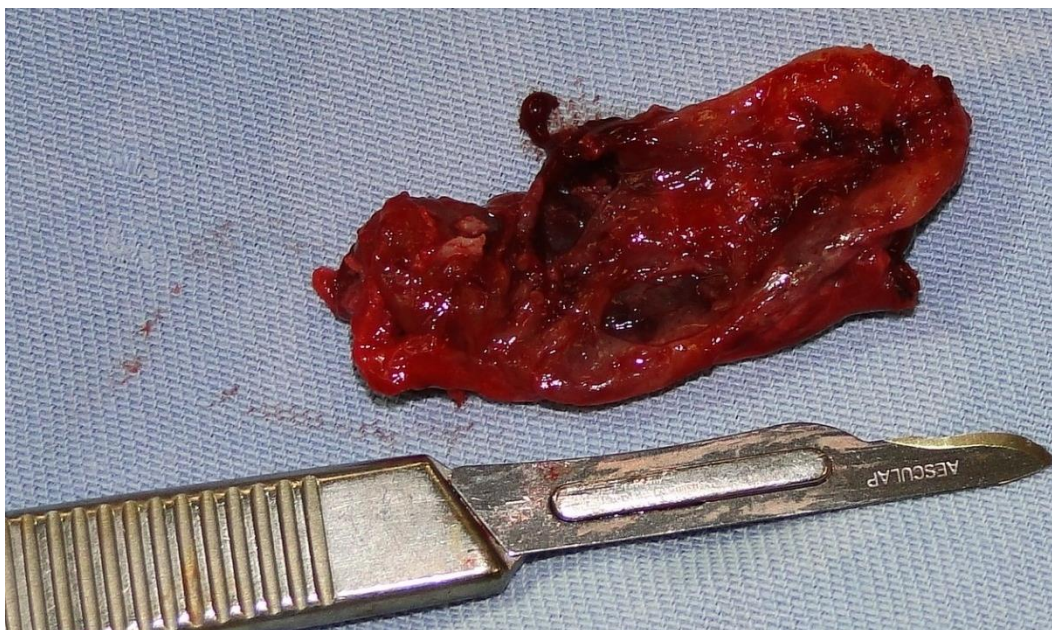
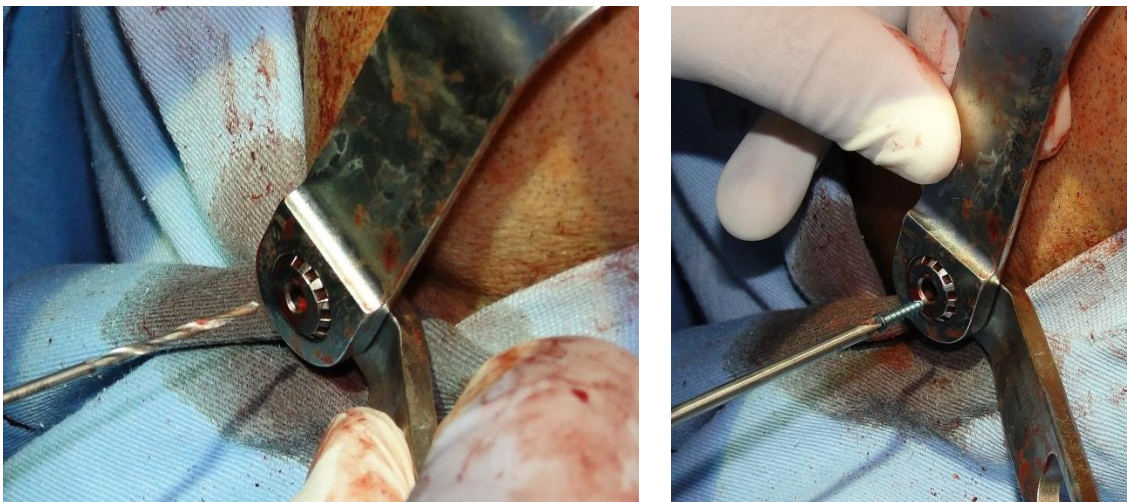


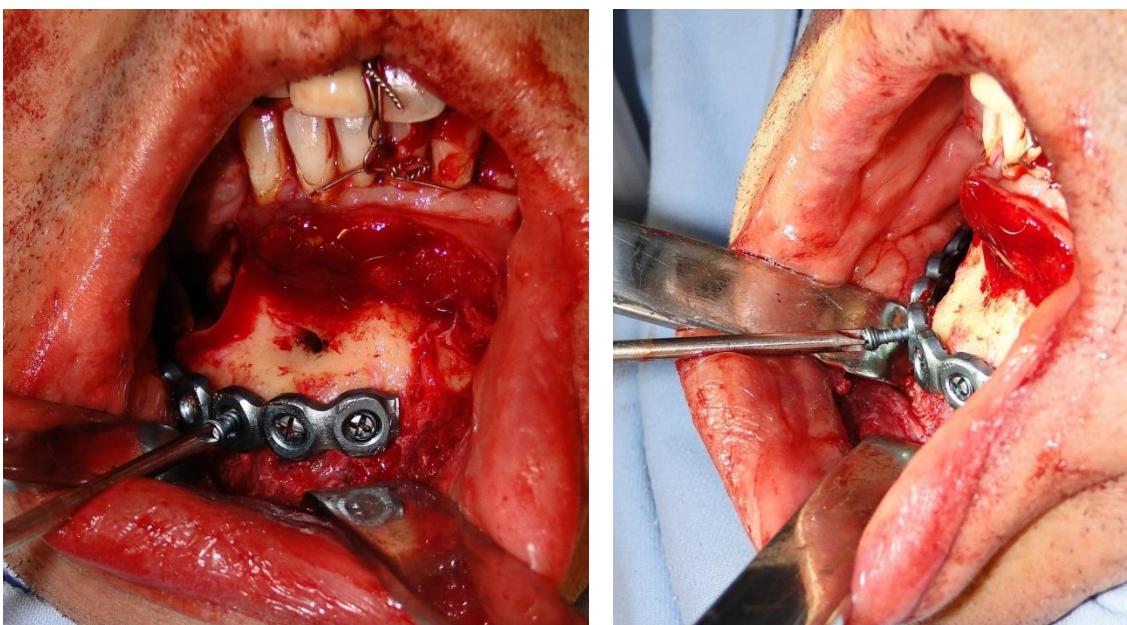
Figura 20 Tejido enucleado

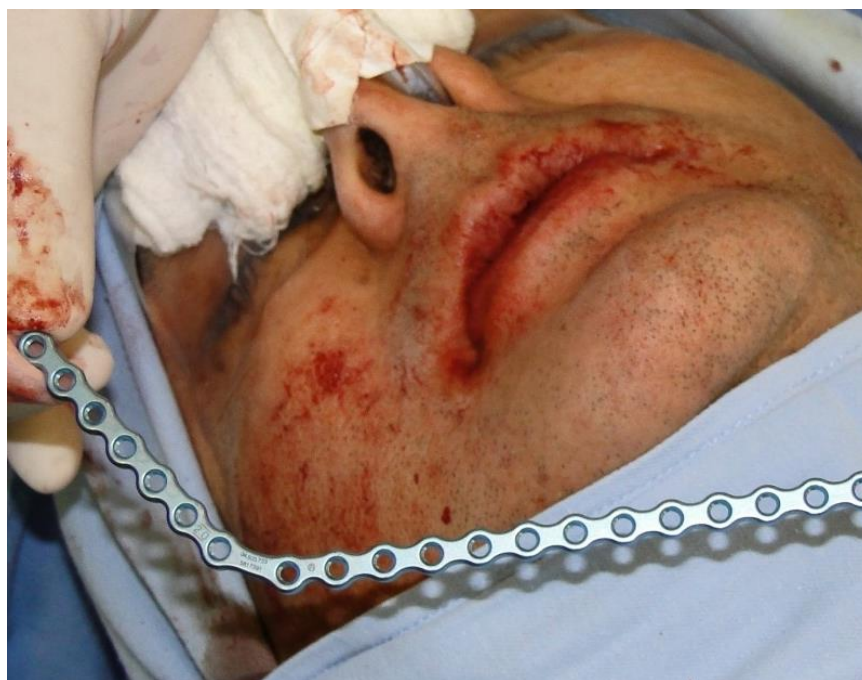

Figura 21 Placa de reconstrucción de 2.0



Figuras 22 y 23 Colocación de tornillos a través de percutáneo



Figuras 24 y 25 Colocación de Tornillos intraoralmente

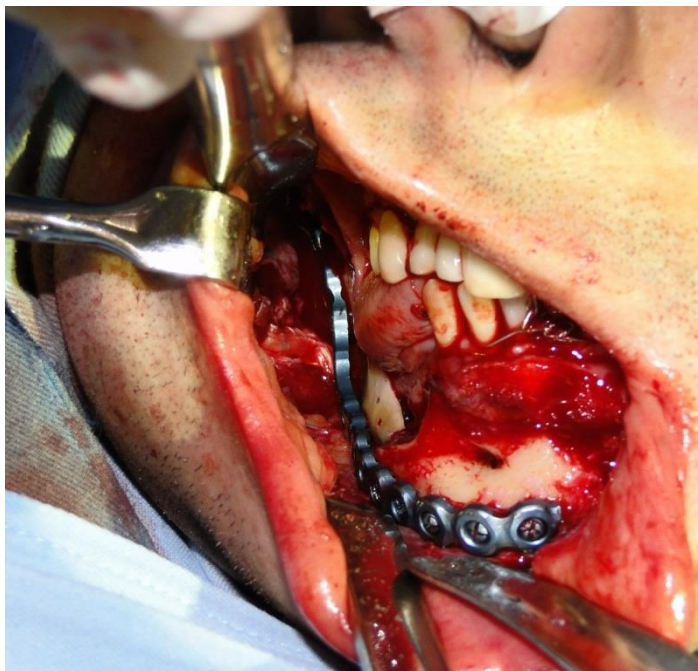


Figura 26. Placa de reconstrucción 2.0

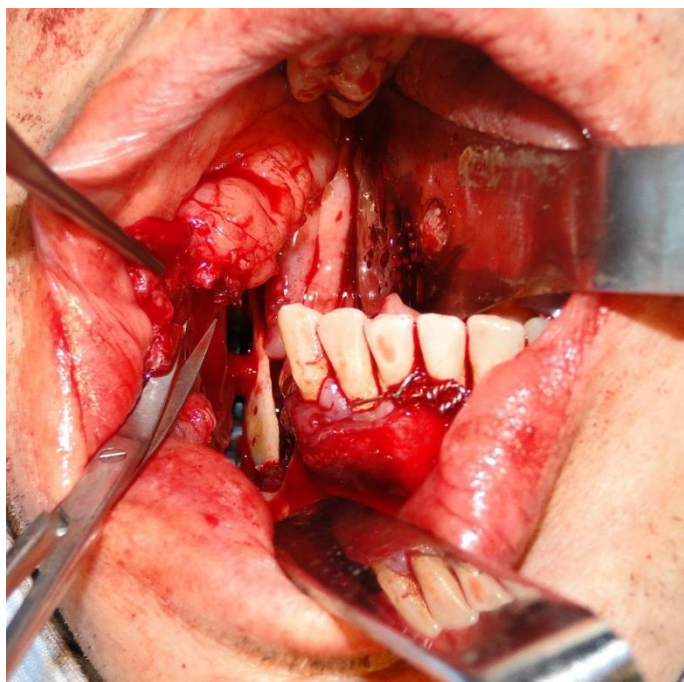
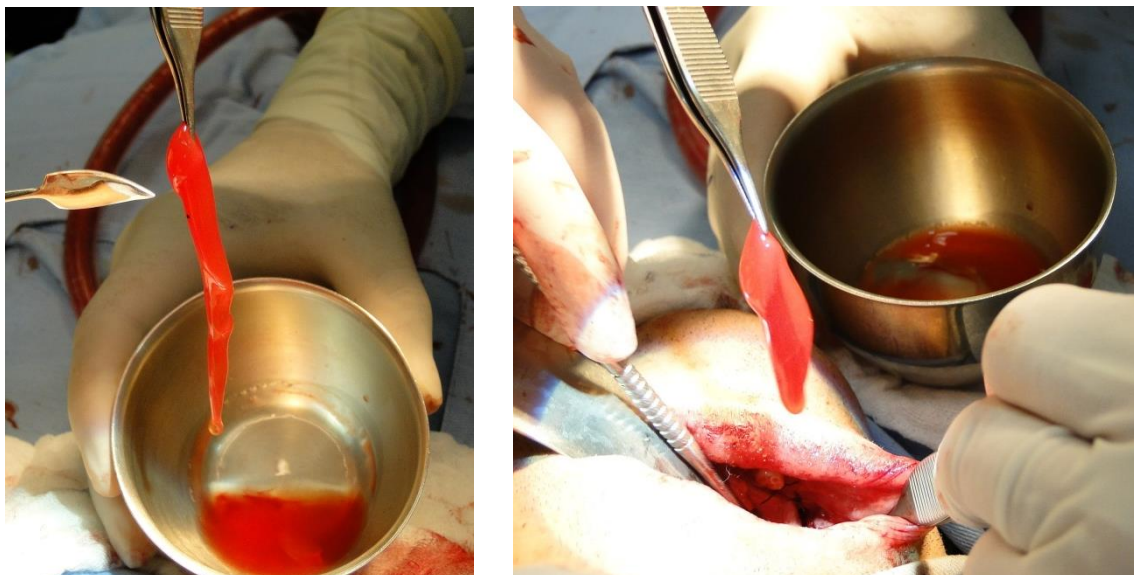


Figura 27. Reposición de colgajo



Figuras 28 y 29 Preparación de plasma rico en plaquetas

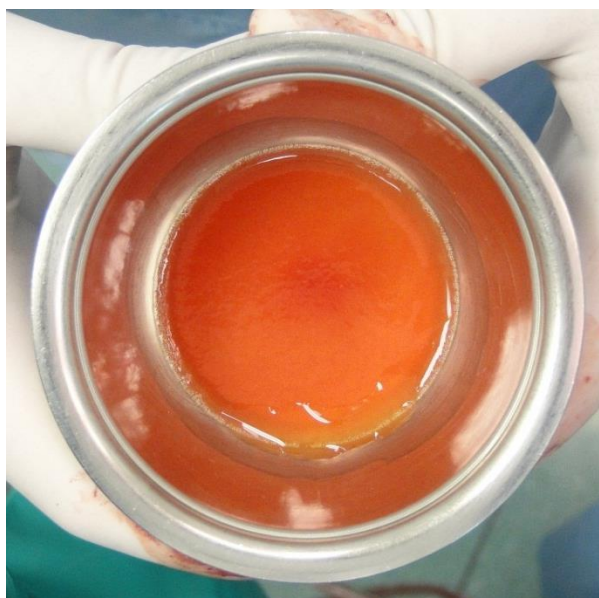


Figura 30. Plasma rico en plaquetas

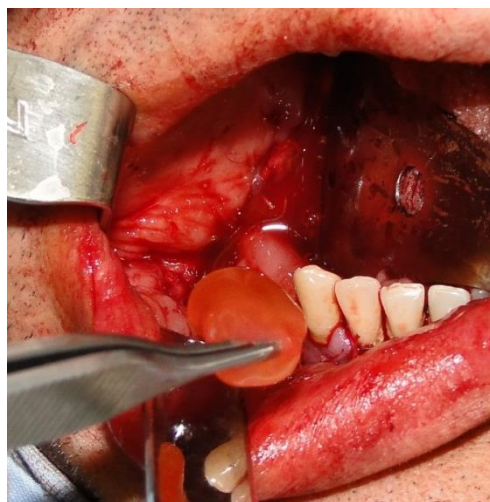
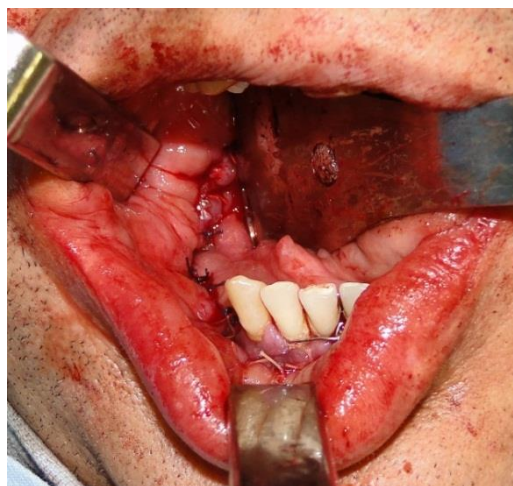
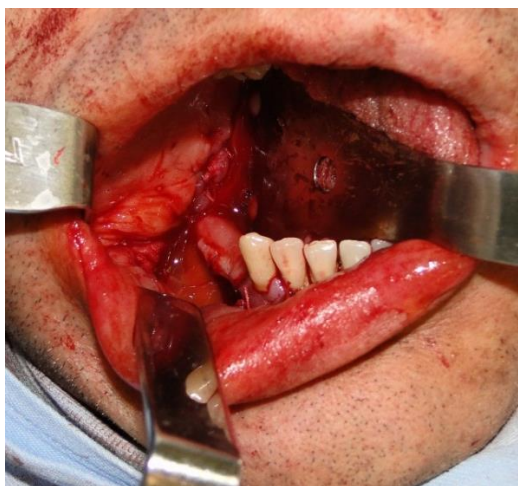Figura 31. Colocación de plasma rico en plaquetas en fondo de cavidad



Figuras 32 y 33 Sutura intra oral

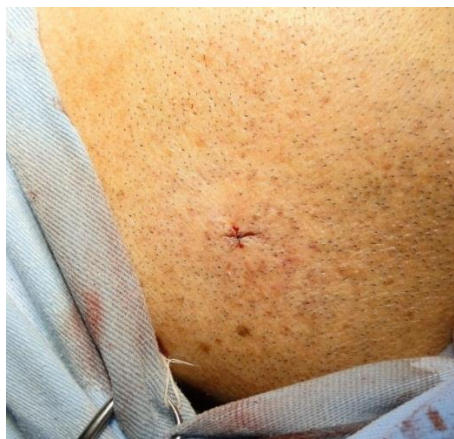

Figura 34. Sutura extra oral

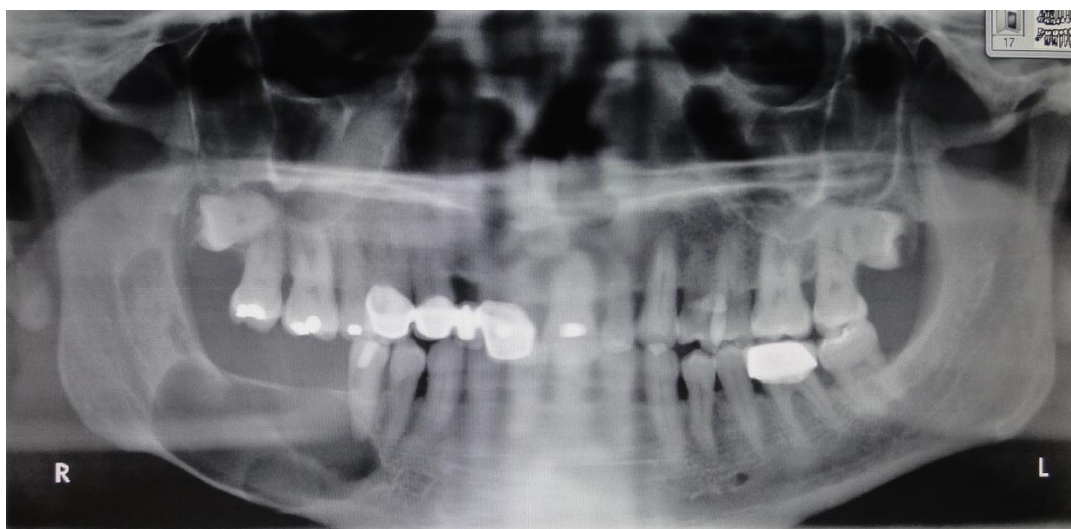


Figura 35. Radiografía panorámica antes

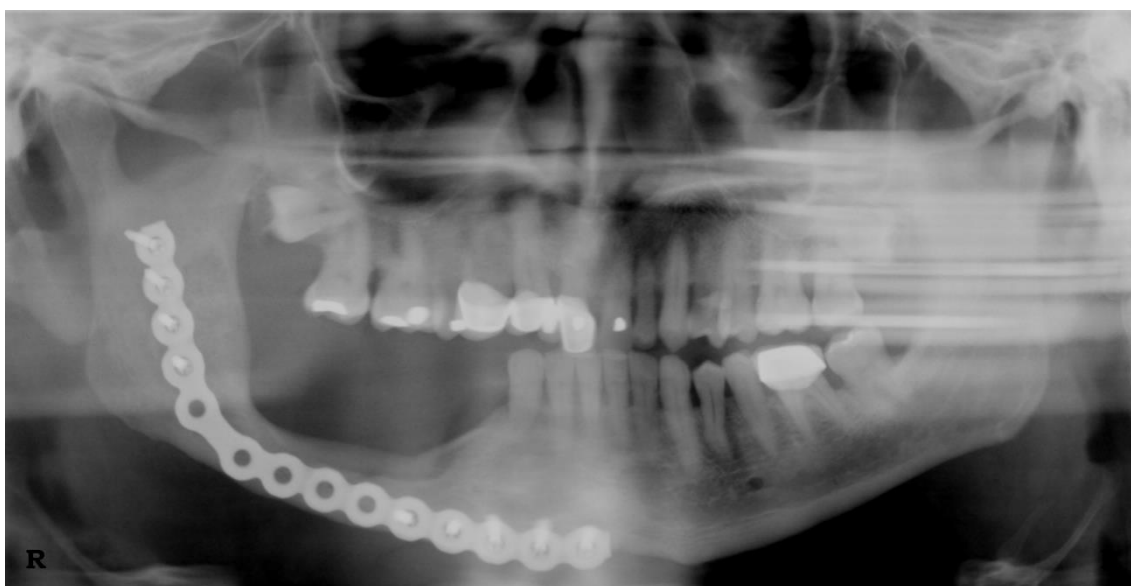

Figura 36. Radiografía panorámica después de tres años

- Control a los 3 años

7.3 Segundo caso

7.3.1 Datos generales de la paciente

Se trata de una paciente de sexo femenino, de 64 años, lo cual no coincide con la bibliografía consultada, en la que se evidencia una mayor predisposición en los varones ni en la edad, pues se observa la mayor frecuencia en personas entre la segunda y la tercera década de vida.

En cuanto a la ocupación, la paciente declara ser ama de casa, radica en la ciudad de Quito, profesa la religión católica y su estado civil es divorciado. En la bibliografía consultada no se identificó ninguno de estos factores como decisivo.

7.3.2 Reseña clínica

En el caso clínico analizado, el Tumor Odontogénico Queratoquístico se alojó en el maxilar superior, lo cual no coincide con la bibliografía consultada, pues la mayor prevalencia se da a nivel mandibular.

Por lo expuesto, se presentó un caso clínico con un Tumor Odontogénico Queratoquístico y se han descrito las técnicas radiográficas útiles para su diagnóstico, como el TAC tercio medio facial, radiografía panorámica y la reconstrucción en 3D.

En cuanto al proceso del tumor en la paciente, se presenta una reseña de los síntomas y signos más evidentes:

- Aumento de volumen leve a nivel maxilar superior lado izquierdo.
- Aproximadamente seis meses antes de la primera consulta, la paciente siente un aumento de volumen en zona edentula del maxilar superior, dolor de leve intensidad y movilidad dentaria en zona anterior. Consulta a varios odontólogos generales, quienes le indican que se trata de problemas periodontales y dolor por falta de piezas dentales.

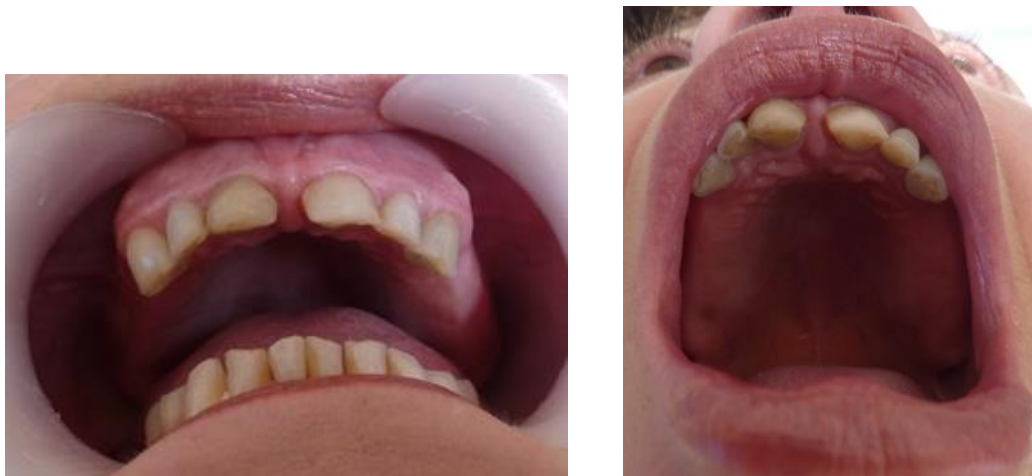

Figura 37 y 38 Examen intraoral

- Se procede a la revisión de aparatos y sistemas, diagnosticándose hipertensión arterial, gastritis, rinitis, enfermedades propias de la infancia
- En cuanto a los antecedentes quirúrgicos, la paciente señala haber recibido una cirugía de dientes impactados bajo anestesia local, histerectomía

Los antecedentes patológicos familiares más resaltables son:

4. Padre: Embolia pulmonar
5. Madre: Hipertensión
6. Abuelo Paterno: Artritis

Los hábitos diarios son:

- f) Alimentario: 3 veces/día
- g) Miccional: 4 veces/día
- h) Defecatorio: 2 veces/día
- i) Alcohol: no.
- j) Tabaco: no.

El examen físico reveló las siguientes condiciones:

F. Signos vitales:

- Tensión arterial: 140/90
- Frecuencia Respiratoria: 18 x minuto
- Temperatura: 36.5 C.

G. Cabeza: Normo cefálico, implantación de cabello acorde a su edad y sexo

H. Nariz: Pirámide nasal conservada, fosa nasal derecha con mayor permeabilidad

I. Boca: mucosas orales húmedas. ORF no congestiva, edentula parcial, movilidad dentaria grado II.

J. Cuello: cilíndrico, no adenomegalias, movimientos conservados

K. Oídos: CAE permeable.

Por otra parte, los análisis de laboratorio revelaron:

○ Biometría Hemática:

- Leucocitos: 7800
- Neutrófilos: 66.76%
- Linfocitos: 27.8%
- Plaquetas: 225000
- Htco: 43.5%
- Hb: 17.10g/dl

○ Bioquímica:

- Glucosa: 115mg/dl
- Urea: 36.6mg/dl
- Creatinina: 1.07mg/d

- Tiempos:
 - TP: 11.8
 - TTP: 20.3
 - INR: 0.98%
- EMO: No infeccioso

Imagenología

La Imagenología aplicada en este caso, consistente en la radiografía panorámica, TAC tercio medio facial y la reconstrucción en 3D, revela la presencia del Tumor Odontogénico Queratoquístico, tal como se evidencia en las siguientes capturas de imagen:

Radiografía Panorámica

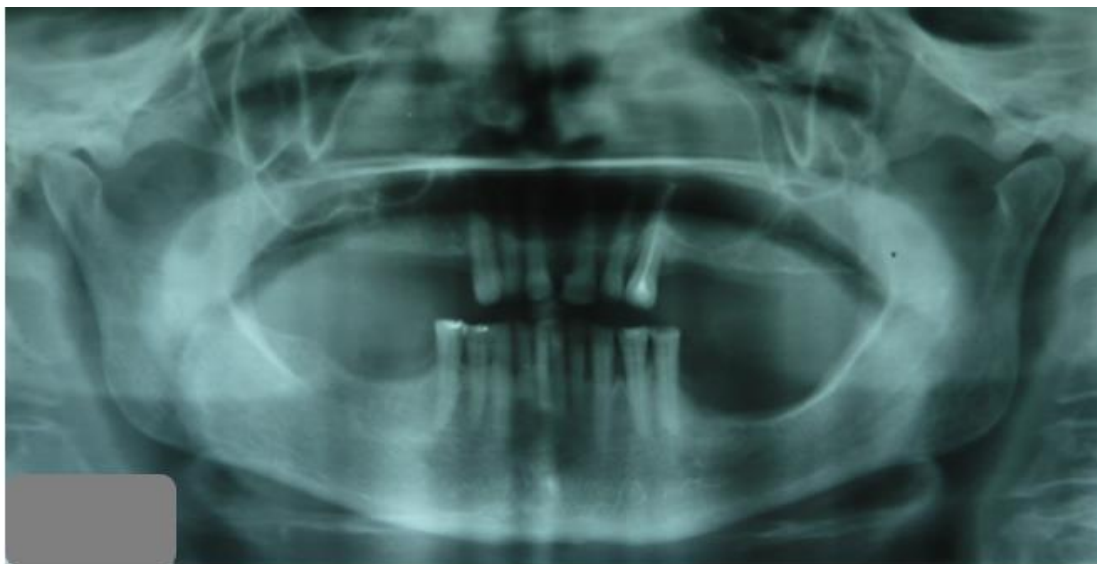


Figura 39. Radiografía panorámica inicial

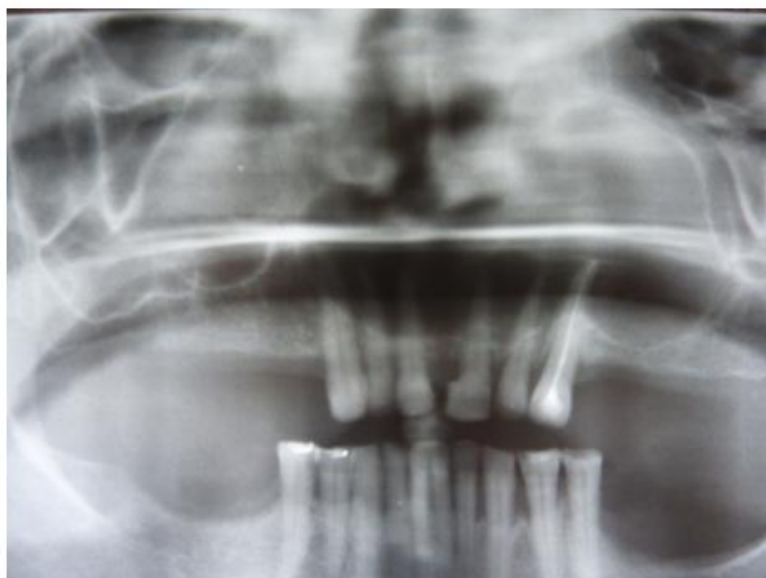

Figura 40. Radiografía panorámica

TAC tercio medio facial

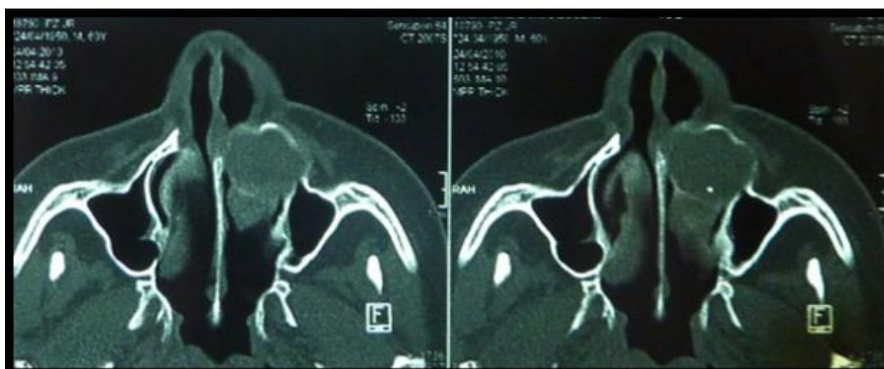


Figura 41. Tomografía cortes axiales

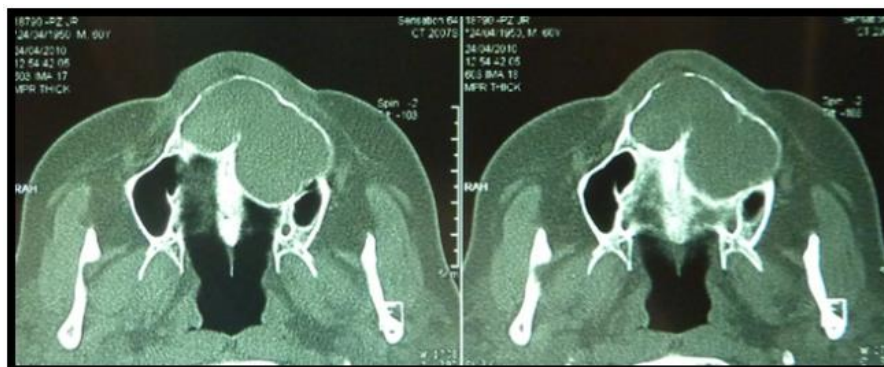


Figura 42. Tomografía cortes axiales

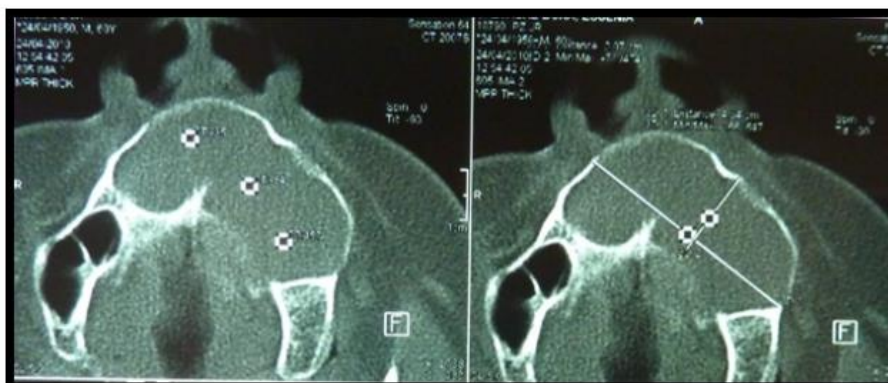


Figura 43. Tomografía cortes axiales

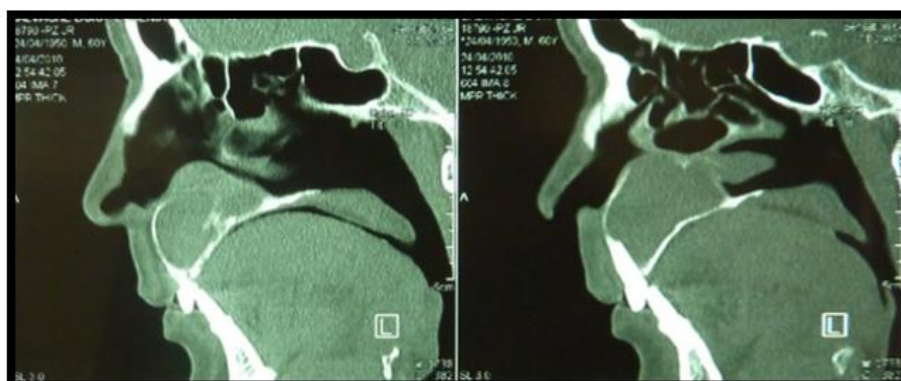


Figura 44. Tomografía cortes sagitales

Reconstrucción en 3D

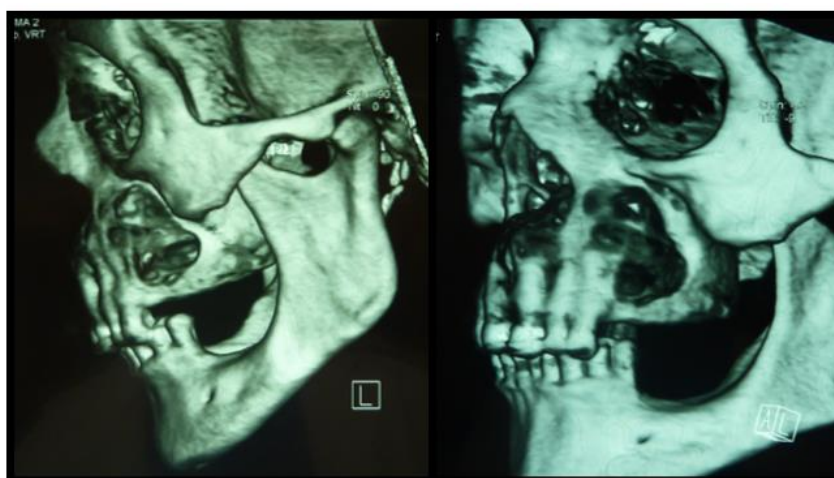


Figura 45. Reconstrucción 3D

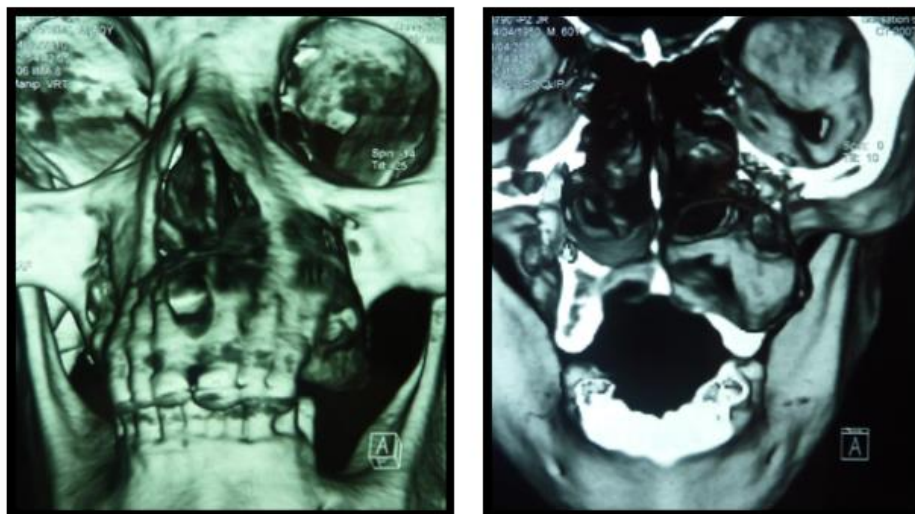
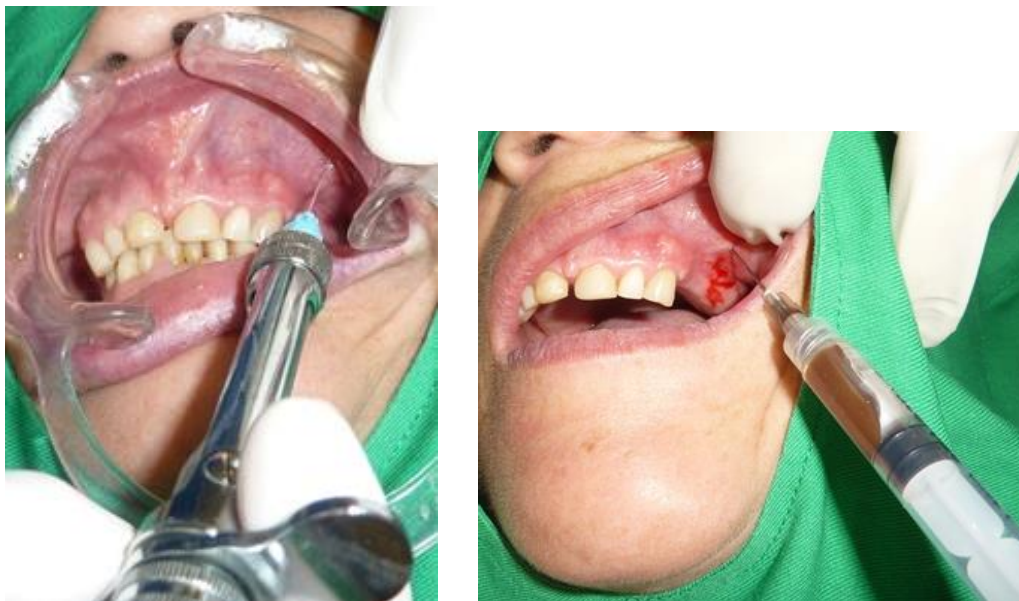

Figura 46. Reconstrucción 3D

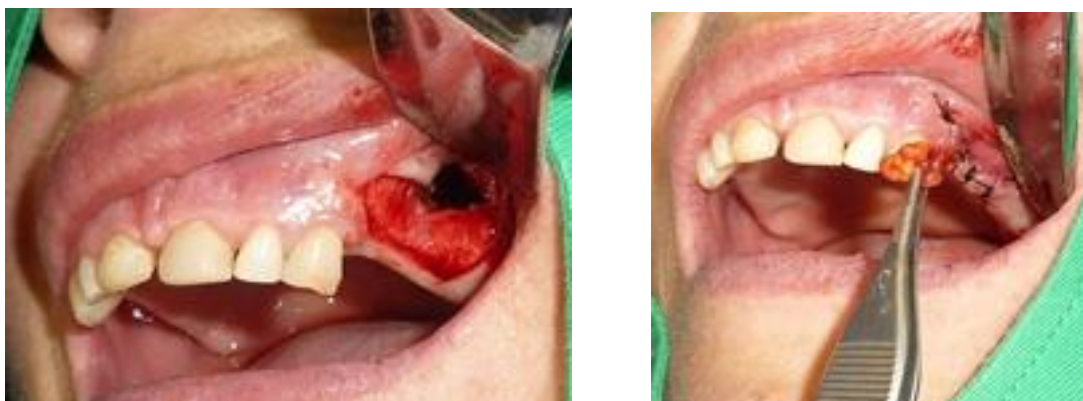7.3.3 Plan de tratamiento

El plan de tratamiento contempló los siguientes pasos y procedimientos:

- ✓ Biopsia Incisional: según la biopsia la lesión es compatible con:
 - F. Ameloblastoma
 - G. Tumor Odontogénico Queratoquístico
 - H. Quiste dentígero
 - I. Quiste residual
 - J. Mixoma



Figuras 47 y 48 Anestesia y Aspiración previo a la toma de biopsia



Figuras 49 y 50 Muestra incisional para realizar biopsia

Según el estudio microscópico se determinó que: Lesión sacular cuya cápsula presenta epitelio escamoso estratificado de grosor uniforme, paraqueratinizado y con áreas disquetósicas, en relación a corión fibroso con moderado infiltrado celular inflamatorio crónico, presencia de cristales de colesterol, con reacción a “cuerpo extraño” hemosiderina.

Por lo cual el diagnóstico se refiere a lesión compatible con Queratoquiste inflamado (Tumor Odontogénico Queratoquístico).

- ✓ Tratamientos de conducto de las piezas dentales involucradas

“La endodoncia, más conocida como tratamiento de conducto, es la prevención, diagnóstico y tratamiento de desórdenes de la pulpa dental (el tejido blando dentro del diente conocido popularmente como "nervio"). La pulpa dentaria contiene nervios, vasos sanguíneos, células y otros tejidos que son importantes en el desarrollo del diente. Un tratamiento de conducto es una manera segura y efectiva de salvar un diente dañado que de otro modo tendría que ser extraído” (CIPO Odontología, 2013).

En este procedimiento los conductos dentarios deben ser limpiados para luego ser cerrados o sellados. Buscando restaurar el diente.

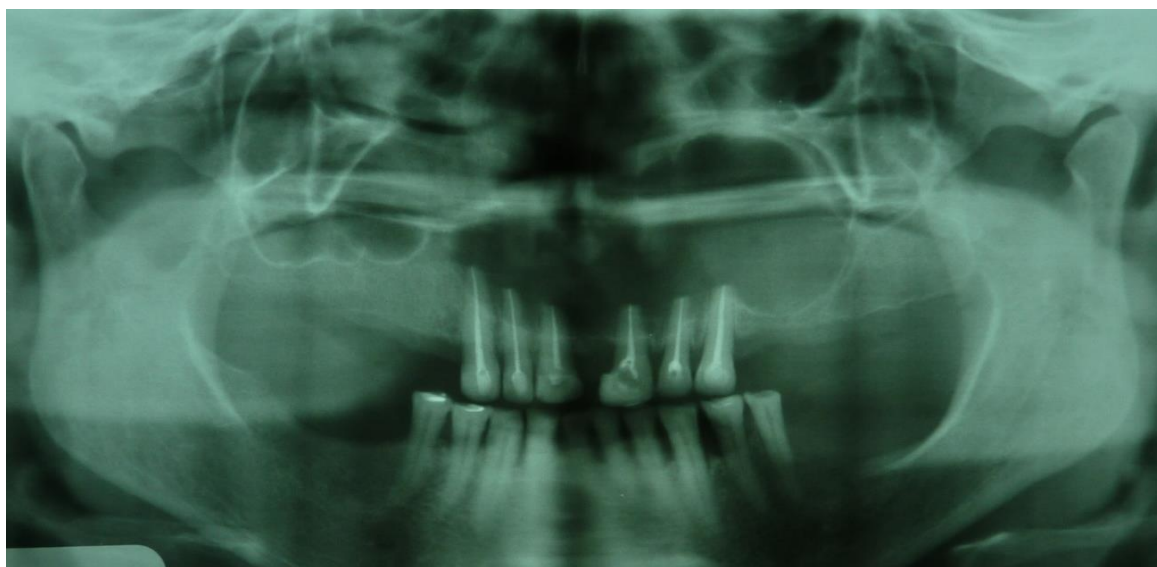

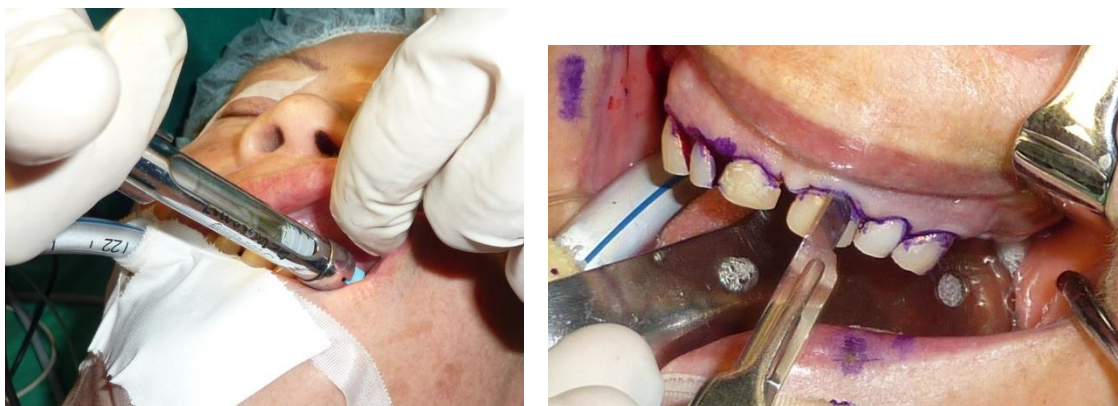Figura 51. Radiografía panorámica donde se evidencia tratamientos de conducto

- ✓ Enucleación de lesión

Con esta técnica se busca eliminar el tumor de la cavidad oral, con el propósito de mantener las piezas dentarias.

Protocolo operatorio:

4. Diéresis: incisión festoneada de canino a canino para maxilar con doble liberatriz.
5. Exposición: amplia, manual e instrumental de colgajos mucoperiósticos.
6. Procedimiento operatorio:
 - Anestesia general oro traqueal
 - Asepsia y antisepsia más colocación de campos quirúrgicos.
 - Incisión.
 - Enucleación de la lesión.
 - Apicectomía
 - Limpieza de cavidad.
 - Sutura.



Figuras 52 y 53 Infiltración de Xilocaina con epinefrina. Incisión festoneada de canino a canino en maxilar

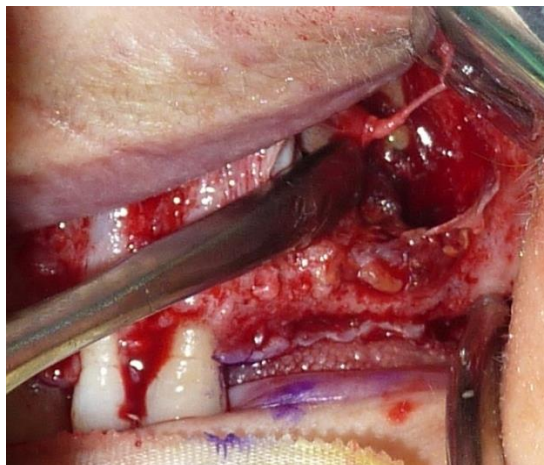
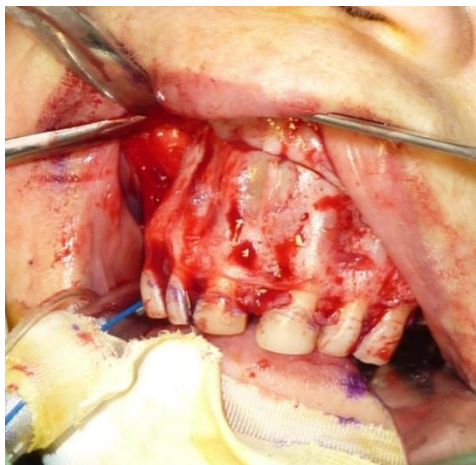


Figura 54 y 55 Levantamiento de colgajo

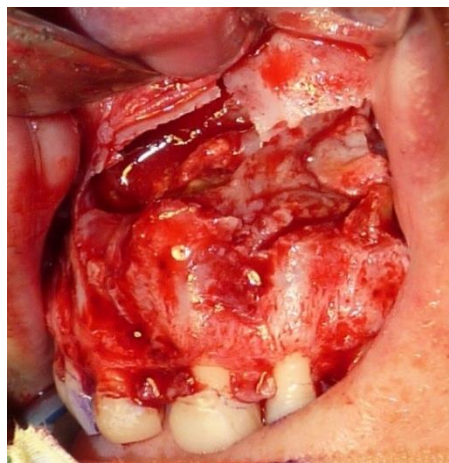
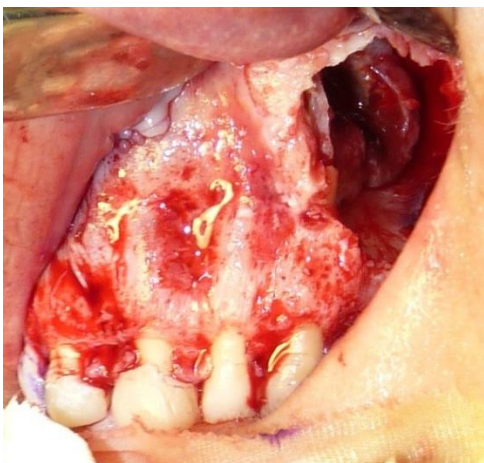


Figura 56 y 57 Exposición de lesión tumoral

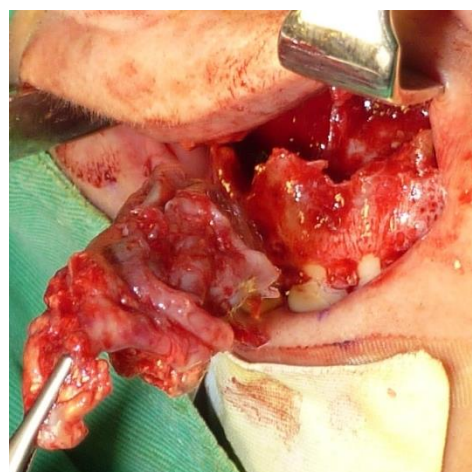
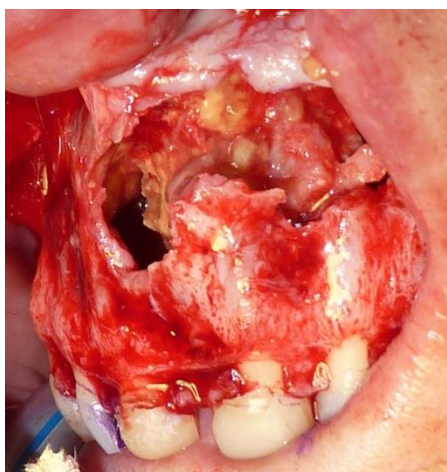
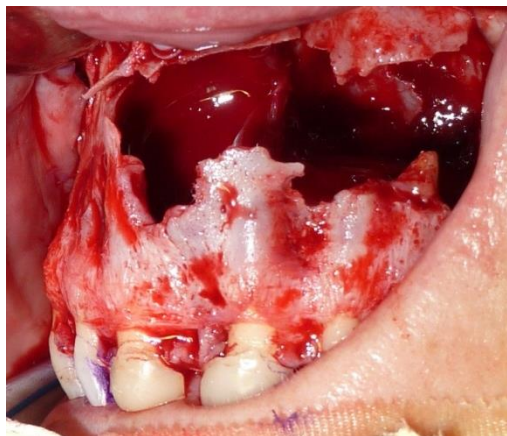
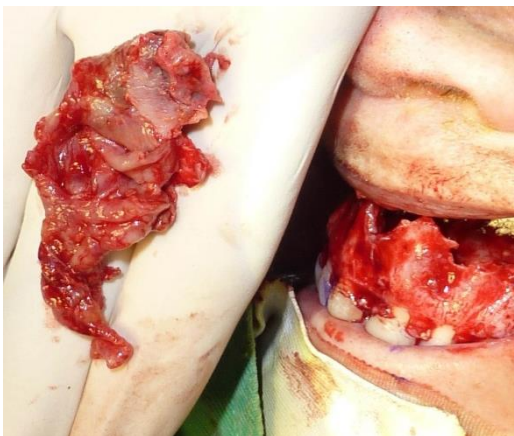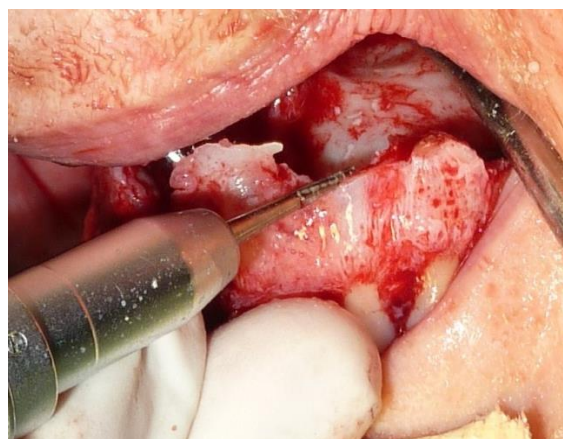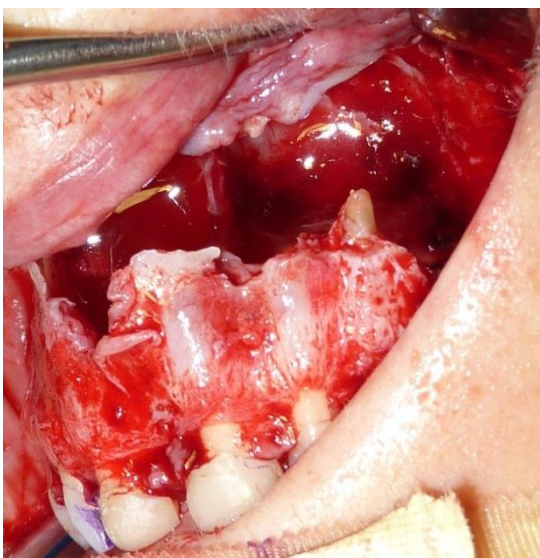


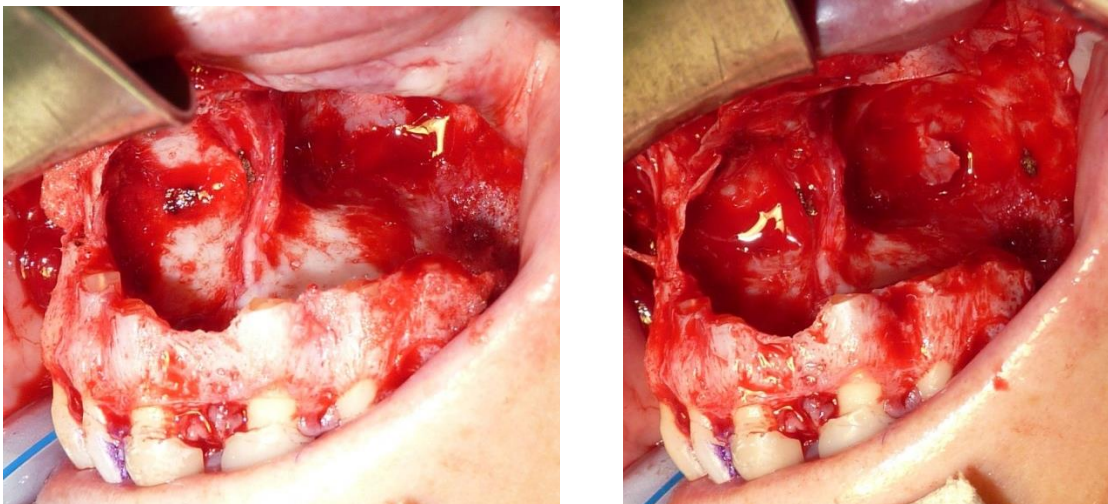
Figura 56 y 57 Exposición de lesión tumoral



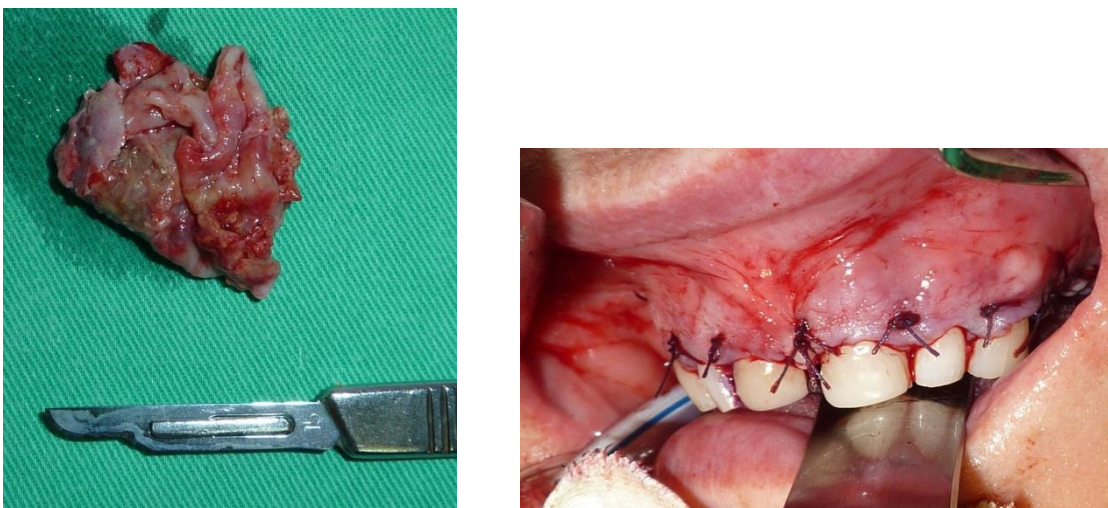
Figuras 58 y 59 Saco de Tumor Odontogénico Queratoquístico y lecho quirúrgico



Figuras 60 y 61 Regularización de bordes

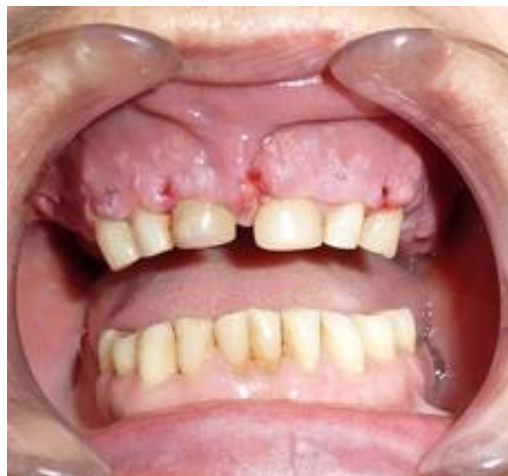
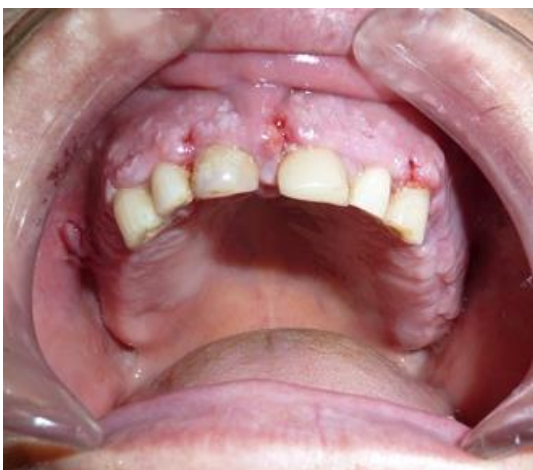
Figuras 62 y 63 Lecho quirúrgico totalmente limpio

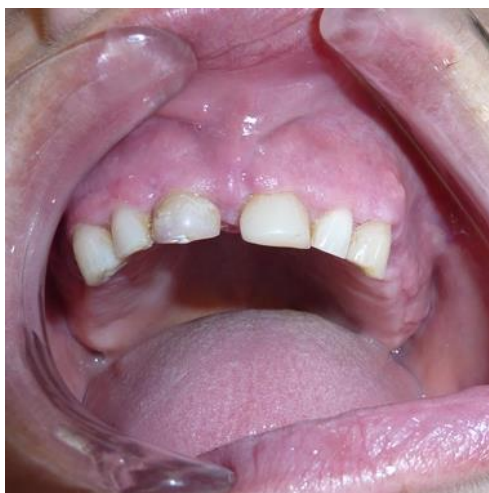
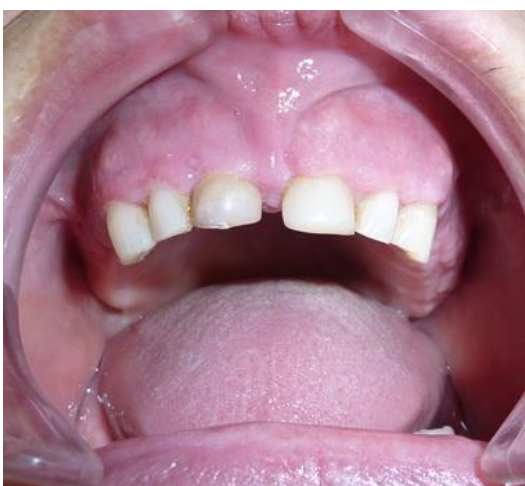
Figuras 64 y 65 Tumor Odontogénico Queratoquístico. Sutura

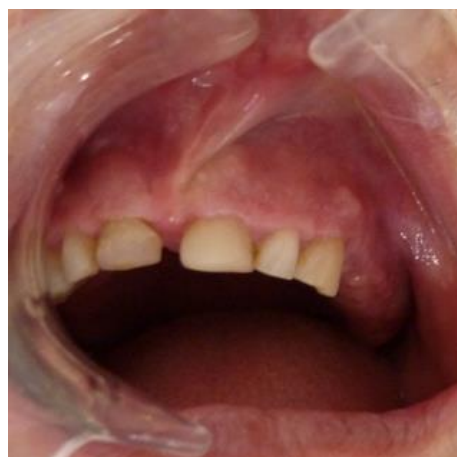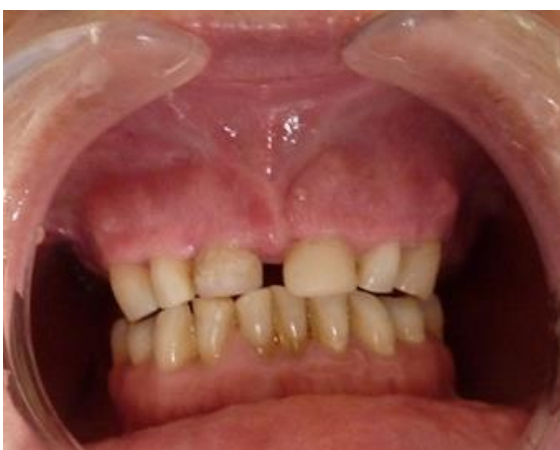- ✓ Controles post operatorios a fin de complementar el tratamiento quirúrgico



Figuras 66 y 67 Control de Tejidos intraoral a los 15 días

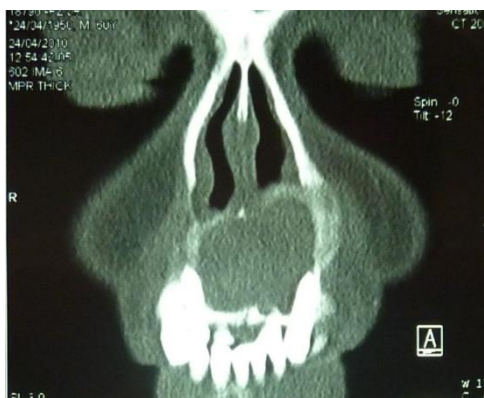

Figuras 68 y 69 Control de Tejidos intraoral a los 25 días

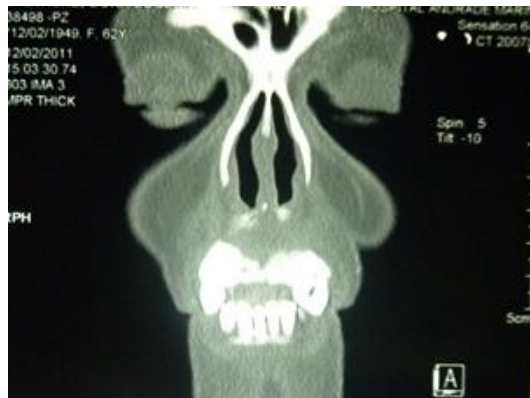

Figuras 70 y 71 Control de Tejidos intraoral a los 45 día

- Control al año. (comparación de imágenes)

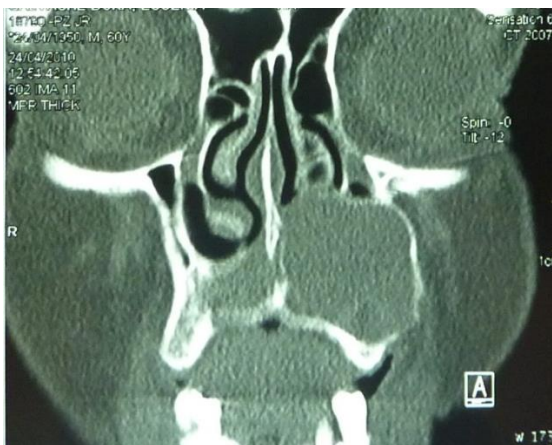

ANTES

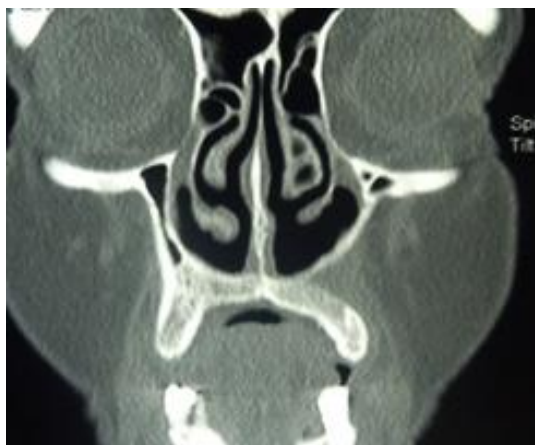

DESPUES DE 1 AÑO

Figuras 72 y 73 Control de imágenes un año después

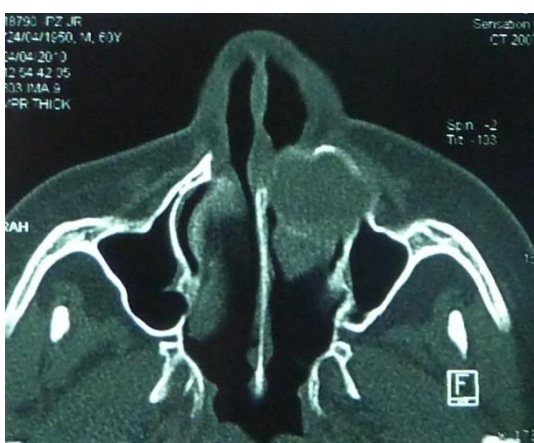

ANTES

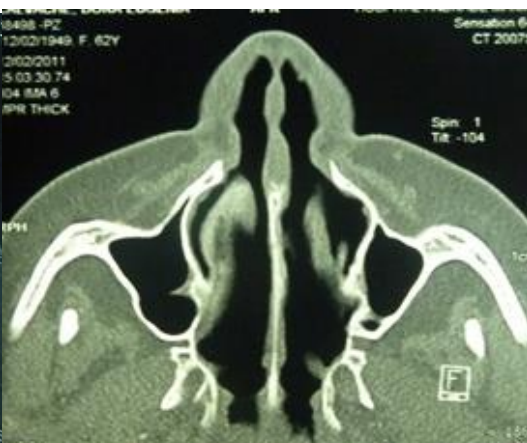

DESPUES DE 1 AÑO

Figuras 74 y 75 Control de imágenes un año después

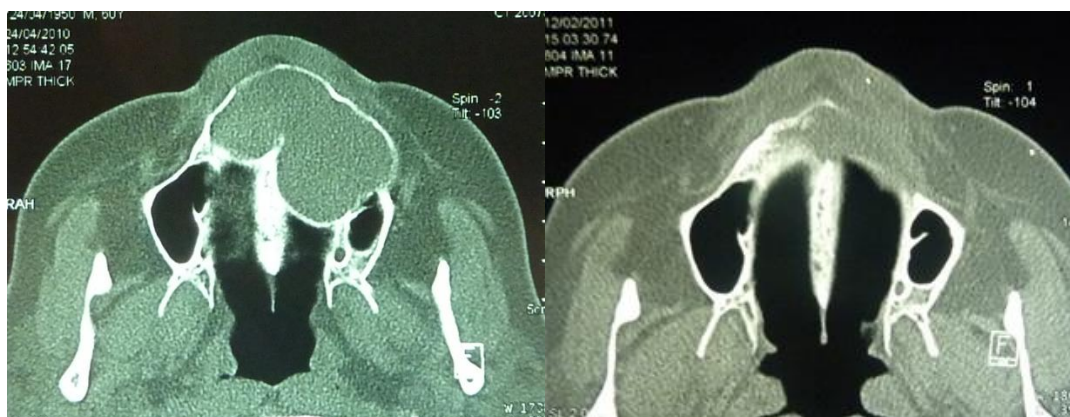


ANTES



DESPUES DE 1 AÑO

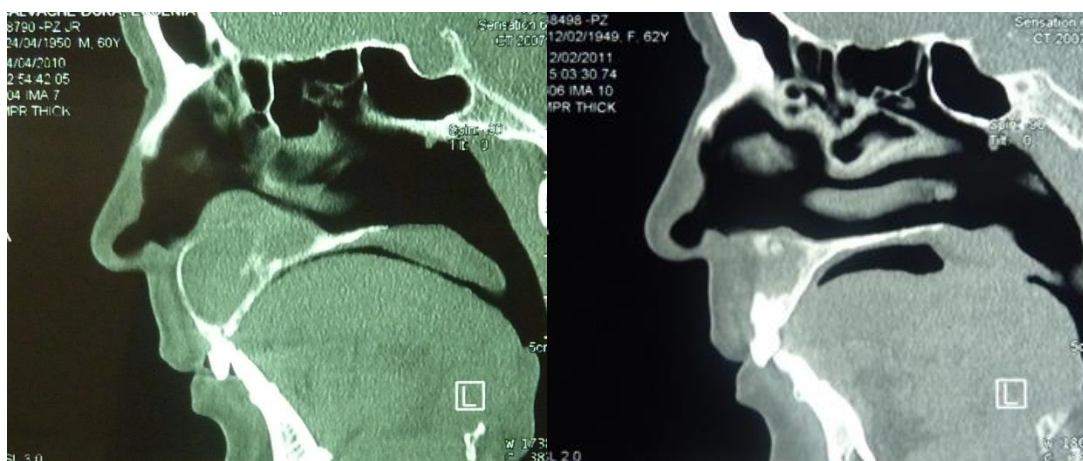
Figuras 76 y 77 Control de imágenes un año después



ANTES

DESPUES DE 1 AÑO

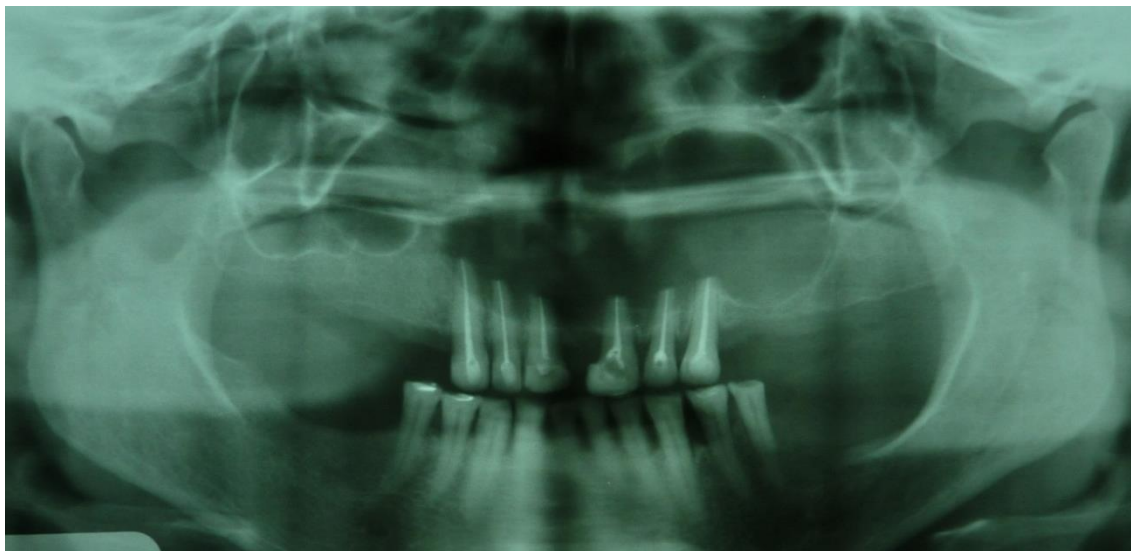Figuras 78 y 79 Control de imágenes un año después



ANTES

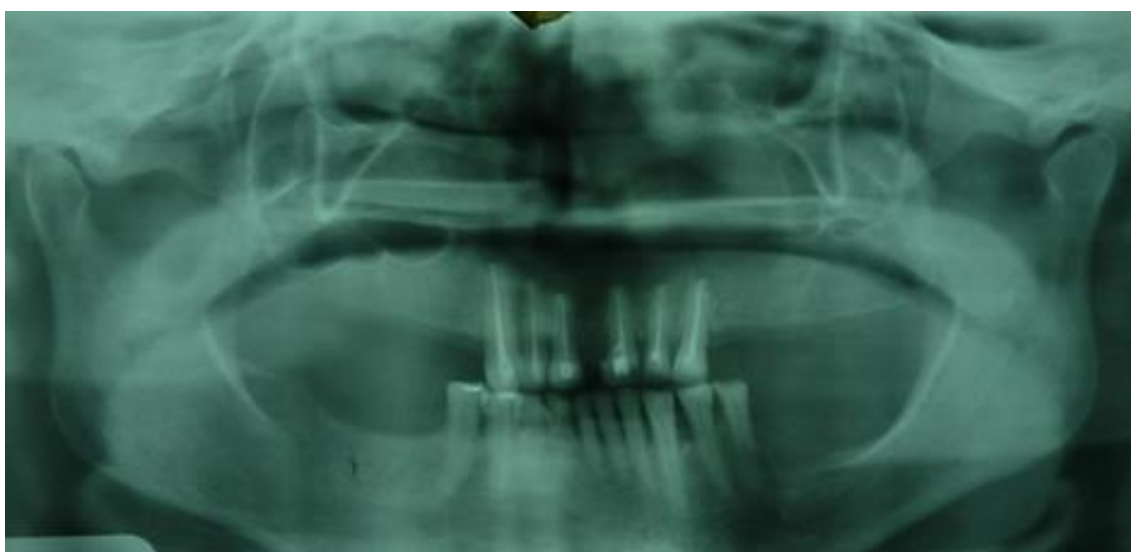DESPUES DE 1 AÑO

Figuras 80 y 81 Control de imágenes un año después



ANTES

Figura 82. Radiografía panorámica inicial



DESPUES

Figura 83 Radiografía panorámica un año después

Conclusiones

Este estudio permitió llegar a las siguientes conclusiones:

- En la literatura consultada se halló que el Tumor Odontogénico Queratoquístico es explicado con tres enfoques de crecimiento: mural, hidrostático y por factores reabsorventes del hueso. En los tres casos, los estudios se apoyan en diversas características que tendría el tumor Queratoquístico odontogénico.
- El tumor presenta diversas características clínicas, como un notable potencial de crecimiento, su carácter asintomático en un comienzo, pero que posteriormente se asocia con dolor, drenaje e hinchazón de tejidos blandos y otras manifestaciones neurológicas.
- Es más frecuente en hombres que en las mujeres.
- Afecta más la mandíbula, que el maxilar.
- Cerca de la mitad de los Tumores Odontogénicos Queratoquísticos ocurren en el ángulo de la mandíbula, pudiendo extenderse hacia la rama ascendente y el cuerpo mandibular.
- El diagnóstico diferencial incluye la consideración de varias entidades como: quiste dentígero, ameloblastoma, quiste odontogénico calcificado con calcificación mínima, entre otros, y en pacientes jóvenes se incluye los tumores no odontogénicos como granuloma central de células gigantes, quiste óseo traumático y quiste óseo aneurismático.
- El Tumor Odontogénico Queratoquístico es una anomalía del desarrollo que surge del epitelio odontogénico. La mayoría de la evidencia disponible apunta a dos fuentes principales: la lámina dental o su remanente y las extensiones de las células basales del epitelio subyacente oral.
- La frecuencia de aplasia de los dientes es relativamente alta en comparación con la de los tumores odontogénico Queratoquísticos y la distribución de sitio de estos quistes y dientes supernumerarios difieren de forma significativa.

Recomendaciones

- Desarrollar estudios similares en pacientes jóvenes, a fin de describir su etiología, y si ésta corresponde con la aportada en la literatura consultada.
- Incluir en futuras investigaciones los hallazgos de investigaciones en clínicas universitarias, de forma que se adquiera una mayor relación con la actividad académica.

Bibliografía

- Agurto, J., Mardones, M., & Núñez, C. (18 de Agosto de 2003). *Sociedad de Cirugía y Traumatología Bucal y Máxilo Facial de Chile*. Recuperado el 6 de Abril de 2014, de Sitio web de la Sociedad de Cirugía y Traumatología Bucal y Máxilo Facial de Chile: [http://www.sochiorl.cl/uploads/08\(25\).pdf](http://www.sochiorl.cl/uploads/08(25).pdf)
- Arellano, A., & González, M. (4 de Octubre de 2004). *Medigraphic*. Recuperado el 8 de Abril de 2014, de Sitio web de Medigraphic: <http://www.medigraphic.com/pdfs/adm/od-2008/od081f.pdf>
- Ayuda cáncer. (5 de Junio de 2012). *Ayuda cáncer*. Recuperado el 7 de Abril de 2014, de Sitio web de Ayuda cáncer: <http://www.ayudacancer.com/tratamientos-en-desarrollo/crioterapia.html>
- Bell, R., & Dierks, E. (2003). Treatment options for the recurrent odontogenic keratocyst. *Oral and Maxillofacial Surgery Clinic N Am 15*, 429-446.
- Benítez Cañas, A., & Perales Ruiz, M. (21 de Diciembre de 2005). *Eusalud*. Obtenido de Eusalud: http://eusalud.uninet.edu/apuntes/tema_19.pdf
- CIPO Odontología. (16 de Marzo de 2013). *CIPO Odontología*. Recuperado el 5 de Mayo de 2014, de Sitio web de CIPO Odontología: <http://www.cipo.cl/endodoncia.html>
- Ghali, G., & Connor, S. (2003). Surgical management of the odontogenic keratocyst. *Oral Maxillofacial Surg Clin N Am 15*, 383-392.
- Howard, M. (10 de Octubre de 2008). Recuperado el 5 de Mayo de 2014, de Revistas UCR: <http://revistas.ucr.ac.cr/index.php/Odontos/article/view/4824/4634>
- Jiménez, M. (2012). Odontopediatría en atención primaria. En M. E. Jiménez Romera, *Odontopediatría en atención primaria* (págs. 170-178). México: Editorial Publicaciones Vértice.
- Jordan, R. (2003). Histology and ultrastructural features of the odontogenic keratocyst. *Oral Maxillofacial Surgery Clinics*, 325-334.
- Jung, Y., Lee, S., & Park, H. (2005). Decompression of Large Odontogenic Keratocysts of the Mandible. *Journal Oral and Maxillofacial Surgery*, 267-271.
- Martínez, J. (2009). Cirugía oral y maxilofacial. En J. A. Martínez Treviño, *Cirugía oral y maxilofacial* (págs. 135-137). Madrid: El manual moderno.
- Marx, & Stern. (2003). *Oral and Maxillofacial Pathology: A Rational for Diagnosis and Treatment*. Chicago: Quintessence.
- Matijevi, S., Damjanovi, Z., Lazi, Z., & Gardaševi, M. (16 de Febrero de 2013). *VMA*. Recuperado el 2 de Mayo de 2014, de Sitio web de VMA: www.vma.mod.gov.rs/vsp_02_2013.pd
- Neville, B., Damm, D., Allen, C., & Bouquot, J. (2002). *Oral and maxillofacial pathology*. New York: W.B. Saunders Company.

- Pogrel, M. (2003). The history of the odontogenic keratocyst. *Oral and Maxillofacial Surgery Clinic*, 311-315.
- Pogrel, M., & Schmidt, B. (2003). The odontogenic keratocyst. *Oral Maxillofacial Surg Clin N Am* 15, xi.
- Schmidt, B. (2003). The use of liquid nitrogen cryotherapy in the management of the odontogenic keratocyst. *Oral Maxillofacial Surg Clin N Am*, 393-405.
- Shear, M. (2003). Odontogenic keratocysts: clinical features. *Oral and maxillofacial Surgery Clinics*, 335-345.
- Stoelinga, P. (2003). Etiology and pathogenesis of keratocysts. *Oral and Maxillofacial Surgery Clinic*, 317-324.
- Stoelinga, P. (2003). Excision of the overlying, attached mucosa, in conjunction with cyst enucleation and treatment of the bony defect with carnoy solution. *Oral Maxillofacial Surgery Clinic N Am* 15, 407-414.
- Todd, R., & August, M. (2003). Molecular approaches to the diagnosis of sporadic and nevoid basal cell carcinoma syndrome-associated odontogenic keratocysts. *Oral Maxillofacial Surgery Clinic N Am* 15, 447-461.
- Van Rensburg, L., Paquette, M., & Nortje, C. (2003). Correlative MRI and CT imaging of the odontogenic keratocyst: a review of twenty-one cases. *Oral Maxillofacial Surgery and Clinic American*, 363-382.