

UNIVERSIDAD SAN FRANCISCO DE QUITO

Colegio de Postgrados

**La situación actual: Clínico – Neuroimagen-
Electroencefalográfica de la Neurocistecercosis en el Hospital
Carlos Andrade Marín de Quito**

Colón Eloy Tomalá Pinto

Tesis de grado presentada como requisito para la obtención del título de
Especialista en Neurología

Quito, julio de 2012

UNIVERSIDAD SAN FRANCISCO DE QUITO

Colegio de Postgrados


HOJA DE APROBACIÓN DE TESIS

Juan Francisco Fierro Renoy, M.D.
Director del Programa de Postgrados en
Especialidades Médicas




Handwritten signature of Juan Francisco Fierro Renoy, M.D., written in blue ink over a horizontal dashed line.

Nombre, Título Académico
Dr. Víctor Paredes González
Director del Postgrado de Neurología



Handwritten signature of Víctor Paredes González, written in blue ink over a horizontal dashed line.

Gonzalo Mantilla Cabeza de Vaca
Decano del Colegio de Ciencias de la Salud
USFQ



Handwritten signature of Gonzalo Mantilla Cabeza de Vaca, written in blue ink over a horizontal dashed line.

Víctor Viteri Breedy, Ph.D
Decano del Colegio de Postgrados

Quito, Julio de 2012

UNIVERSIDAD SAN FRANCISCO DE QUITO

Colegio de Postgrados

DESCRIPCIÓN DE LOS TRABAJOS PUBLICADOS Y LUEGO DE LAS CONFERENCIAS Y POSTERS PRESENTADOS

Autor **Colón Eloy Tomalà Pinto**

Tomalá CE, Martínez B, Montenegro R; La situación actual: Clínico-neuroimagen- electroencefalográfica de la Neurocistecercosis en el Hospital Andrade Marín de Quito/Ecuador. Rev. CAMbios 2011 19:69-73.

Tomalá CE, Bossano R, Espín VH Descripción de una familia con Distrofia Miotónica caracterización clínica y revisión de la literatura reciente Rev. CAMbios 2011 19:130-134.

Tomalá CE, Evaluación de la cefalea primaria, 2do Congreso Nacional de Salud IESS-APMOF-P del 25 al 28 Noviembre del 2009 en Quito/Ecuador.

Tomalá CE, Ataque cerebral isquémico transitorio, 3er Congreso Nacional de Salud IESS-APMOF-P del 17 al 20 de Noviembre del 2010 en Quito/Ecuador.

Tomalá CE, Presentación Pseudotumoral de las enfermedades desmielinizantes, VII Congreso Internacional de Neurocirugía Contemporánea del 4 al 6 Agosto del 2011 en Quito/Ecuador.

Trabajo de titulación presentado como requisito para la obtención
del título de Especialista en NEUROLOGIA
Quito, Julio de 2012

COMISIÓN EJECUTIVA DEL
CONGRESO

PRESIDENTE
Dr. Julio Enríquez

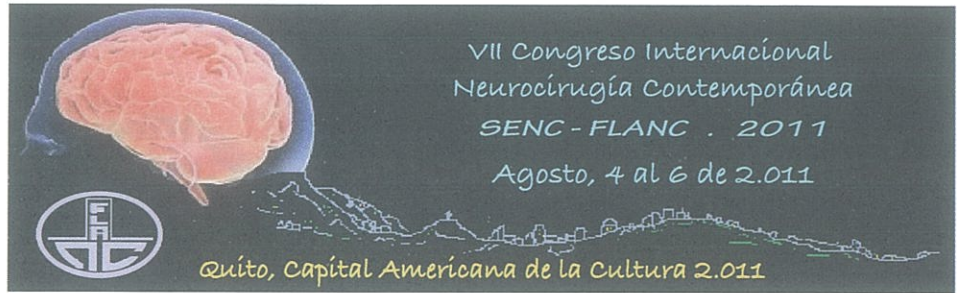VICEPRESIDENTE
Dr. Andrés Madera

SECRETARIO
Dr. Jesús Castro

TESORERO
Dr. Rodolfo Bernal

COMISIÓN CIENTÍFICA
Dr. Carlos Barzallo
Dr. Ricardo Arroyo
Dr. Fred Sigcha

LOGÍSTICA
Dr. Ernesto Vargas



Quito, 27 de septiembre de 2011

Certificado

La Sociedad Ecuatoriana de Neurocirugía, Capítulo Pichincha certifica que él **Dr. Colón Eloy Tomala Pinto** participó como **Expositor** del Tema Libre: **“Presentación Pseudotumoral de las Enfermedades Desmielinizantes”** en el **“VII CONGRESO INTERNACIONAL NEUROCIURUGÍA CONTEMPORÁNEA”** realizado del 4 al 6 de agosto de 2011 en la ciudad de Quito (Duración académica 32 horas).

El Evento científico contó con el **AVAL INSTITUCIONAL** del Ministerio de Salud Pública; Y con el **AVAL ACADÉMICO** del Colegio de Ciencias de la Salud de la Universidad San Francisco de Quito.

El/la interesado/a, puede hacer uso del presente, como mejor creyere conveniente.

Atentamente,

Dr. Ricardo Arroyo
Comisión Científica del Congreso



Mañana

TEMAS LIBRES

Fecha: 05-agosto-2011

Hora: 10:00

Título: Prevalencia de Tumores Intracraneales en el Servicio de Neurocirugía del Hospital Carlos Andrade Marín

Autor: Dr. Diego Alvarez

Coautores: Dr. Patricio Vásquez, Dr. Fred Sigcha

Fecha: 05-agosto-2011

Hora: 10:15

Título: Adenoma de Hipófisis Clasificación por Inmunohistoquímica

Autor: Dr. Patricio Vásquez

Coautores: Dr. Diego Alvarez, Dr. Christian Diez, Dr. Fred Sigcha,
Dr. Raúl Endara. Dra. Mónica Cachimuel

Fecha: 05-agosto-2011

Hora: 10:30

Título: Quiste Aracnoideo Epidural Espinal, a propósito de un caso

Autor: Dra. Alicia Torres

Coautores: Dr. Rodolfo Bernal, Dr. Julio Enríquez

Fecha: 05-agosto-2011

Hora: 10:45

Título: Enfermedad de Lhermitte - Duclos, reporte de un caso

Autor: Dr. Christian Diez

Coautores: Dra. Mónica Cachimuel, Dr. Fred Sigcha, Dr. Diego Alvarez,
Dr. Patricio Vásquez, Dra. Nathalia Cuenca, Dr. Franz Matamoros
Dr. Carlos León, Dr. Gustavo Calderón

Fecha: 05-agosto-2011

Hora: 11:00

Título: Esclerosis mesial temporal, evaluación por Espectroscopía RM
Presentación de 3 casos

Autor: Dr. Edison Cevallos

Coautores: Dr. Carlos Alarcón

Fecha: 05-agosto-2011

Hora: 11:15

Título: Utilidad de la cirugía mínimamente invasiva para evacuación de hematomas intraparenquimatosos

Autor: Dr. Henin Mora Benítez

Fecha: 05-agosto-2011

Hora: 11:30

Título: Lesiones Craneoencefálicas por arma de fuego en niños

Autor: Dr. Daniel Manzano

Coautores: Dra. Laura González, Dra. Fernanda Chagüeza
Dra. María Tandazo, Dr. Jefferson Criollo, Dr. Roberto Escobar

Fecha: 05-agosto-2011

Hora: 11:45

Título: Presentación seudotumoral de las enfermedades desmielinizantes

Autor: Dr. Colón Tomalá

MINISTERIO DE SALUD PÚBLICA
COLEGIO DE CIENCIAS DE LA SALUD DE LA UNIVERSIDAD SAN FRANCISCO DE QUITO
FEDERACIÓN LATINOAMERICANA DE SOCIEDADES DE NEUROCIRUGÍA
SOCIEDAD ECUATORIANA DE NEUROCIRUGÍA

Confieren el Presente

Diploma

Al Señor (a): **Doctor COLÓN ELOY TOMALA PINTO**

Por haber participado en calidad de:

**Autor de Tema Libre: "Presentación Pseudotumoral
de las Enfermedades Desmielinizantes"**

En el **VII CONGRESO INTERNACIONAL "NEUROCIRUGÍA CONTEMPORÁNEA"**
celebrado del 4 al 6 de agosto de 2011 en la ciudad de Quito.

Duración Académica: 32 Horas

Quito, 6 de agosto de 2011

DR. ROGELIO REVUELTA G.

Presidente
Federación Latinoamericana de Sociedades de Neurocirugía

DR. ENRIQUE GUZMÁN C.

Presidente
Sociedad Ecuatoriana de Neurocirugía

DR. GONZALO MANTILLA

Decano Colegio de Ciencias de la Salud
Universidad San Francisco de Quito

DR. JULIO ENRIQUEZ V.

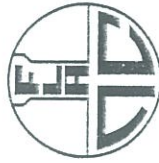Presidente
del Congreso



Ministerio de Salud Pública



Universidad
San Francisco
de Quito





APMOF-P

**ASOCIACIÓN DE PROFESIONALES MÉDICOS, ODONTÓLOGOS, QUÍMICOS
Y BIOQUÍMICOS FARMACÉUTICOS DEL IESS DE PICHINCHA**

APMOF-P

Quito DM, 19 de Julio del 2011

*Directiva Período
2008-2010*

*PRESIDENTE
Dr. Iván Riofrio*

*VICEPRESIDENTE
Dr. Heriberto Loachamin*

*SECRETARIO
Dr. Guido Montalvo Ramos*

*TESORERO
Dr. Byron Troncoso*

*PRO-SECRETARIO
Dr. Guillermo Barragán*

*VOCALES
Dr. Marcelo Noboa
Dr. Henry Guerra
Dr. Rubén Miño
Dr. Silvio Granja
Dr. Marco Flores
Dra. Norma Chantry
Dr. Fredy Maya
Dr. Iván Medina
Dr. Ricardo Arroyo
Dr. César Naranjo*

Certificado

La Asociación de Profesionales Médicos, Odontólogos, Químicos y Bioquímicos-Farmacéuticos del IESS de Pichincha, "APMOF-P" Certifica que el **DR. COLÓN ELOY TOMALÁ PINTO**, asistió en calidad de **CONFERENCISTA AL III CONGRESO NACIONAL DE LA SALUD** organizado por APMOF-P, ICISSE, HCAM con el Tema: **ATAQUE HISQUEMICO TRANSITORIO** en el los días 17 al 20 de noviembre del 2010, con una duración de 44 horas.

Atentamente

Dr. Marco V. Flores B.
Presidente APMOF-P

Heriberto Loachamin O.
Secretario APMOF-P

APMOF-P

C/C Arch. APMOF-P

Hospital
"Carlos Andrade Marín"
Telf.: 2562-505 / 2564-939
Ext. 442 * Fax: 2562-505
Quito - Ecuador
apmofp@gmail.com




EL INSTITUTO ECUATORIANO DE SEGURIDAD SOCIAL,
LA ASOCIACIÓN DE PROFESIONALES MÉDICOS, ODONTÓLOGOS, QUÍMICOS Y
BIOQUÍMICOS FARMACÉUTICOS DEL IESS PICHINCHA - APMOF-P,
EL INSTITUTO DE CAPACITACIÓN E INVESTIGACIÓN DE LA SEGURIDAD
SOCIAL ECUATORIANA - ICISSE



Confieren el presente
CERTIFICADO

Al: *Doctor Bolón Eloy Tomala Pinto*
Por haber asistido al "TERCER CONGRESO NACIONAL DE SALUD DEL IESS-APMOF-P".
En calidad de: *conferencista Tema: Ataque Isquémico Transitorio*
Realizado en la ciudad de Quito, del 17 al 20 de noviembre del 2010,
con una duración de 44 horas



María Sof Larrea

Ec. María Sof Larrea
DIRECTORA ADM. H.CAM

Iván Riofrío

Dr. Iván Riofrío
PRESIDENTE DEL APMOF-P

Ramón Torres Pazmiño

Lcdo. Ramón Torres Pazmiño
DIRECTOR DEL ICISSE



APMOF-P

ASOCIACIÓN DE PROFESIONALES MÉDICOS, ODONTÓLOGOS, QUÍMICOS
Y BIOQUÍMICOS FARMACÉUTICOS DEL IESS DE PICHINCHA

APMOF-P

Quito DM, 19 de Julio del 2011

Directiva Periodo
2008-2010

PRESIDENTE
Dr. Iván Riofrio

VICEPRESIDENTE
Dr. Heriberto Loachamin

SECRETARIO
Dr. Guido Montalvo Ramos

TESORERO
Dr. Byron Troncoso

PRO-SECRETARIO
Dr. Guillermo Barragán

VOCALES
Dr. Marcelo Noboa
Dr. Henry Guerra
Dr. Rubén Miño
Dr. Silvio Granja
Dr. Marco Flores
Dra. Norma Chantry
Dr. Fredy Maya
Dr. Iván Medina
Dr. Ricardo Arroyo
Dr. César Naranjo

Certificado

La Asociación de Profesionales Médicos, Odontólogos, Químicos y Bioquímicos-Farmacéuticos del IESS de Pichincha, "APMOF-P" Certifica que el **DR. COLÓN ELOY TOMALÁ PINTO**, asistió en calidad de **CONFERENCISTA AL II CONGRESO NACIONAL DE LA SALUD** organizado por APMOF-P, ICISSE, HCAM con el Tema: **EVALUACION DE LAS CEFALEAS PRIMARIAS** en el los días 25 al 28 de noviembre del 2009, con una duración de 44 horas.

Atentamente

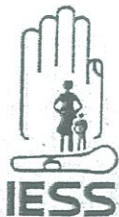Dr. Marco V. Flores B.
Presidente APMOF-P

Heriberto Loachamin O.
Secretario APMOF-P

APMOF-P

C/C Arch. APMOF-P

Hospital
"Carlos Andrade Marín"
Telf.: 2562-505 / 2564-939
Ext. 442 * Fax: 2562-505
Quito - Ecuador
apmofp@gmail.com



EL INSTITUTO ECUATORIANO DE SEGURIDAD SOCIAL,
LA ASOCIACIÓN DE PROFESIONALES MÉDICOS, ODONTÓLOGOS, QUÍMICOS Y
BIOQUÍMICOS FARMACÉUTICOS DEL IESS PICHINCHA - APMOF-P,
EL INSTITUTO DE CAPACITACIÓN E INVESTIGACIÓN DE LA SEGURIDAD
SOCIAL ECUATORIANA - ICISSE



Confieren el presente

CERTIFICADO

Dr. Colón Tomala

Al:

Por haber asistido al "SEGUNDO CONGRESO NACIONAL DE SALUD DEL IESS-APMOF-P".

En calidad de: *Conferencista Tema: "Evaluación de las Cefaleas Primarias"*

Realizado en la ciudad de Quito, del 25 al 28 de noviembre del 2009,
con una duración de 44 horas.

Quito, 28 de noviembre del 2009

Ec. María Sol Larrea
DIRECTORA ADM. H.CAM

Dr. Iván Riofrío
PRESIDENTE DEL APMOF-P

Lcdo. Ramón Torres Pazmiño
DIRECTOR DEL ICISSE



INSTITUTO ECUATORIANO DE SEGURIDAD SOCIAL
HOSPITAL "CARLOS ANDRADE MARIN"
DIRECCIÓN TÉCNICA DE INVESTIGACIÓN Y DOCENCIA
AV. 18 DE SEPTIEMBRE S/N - TELÉFONO 2546-255

Quito, 5 de enero de 2012
111011241-JR-0013

La Dirección Técnica de Investigación y Docencia

C E R T I F I C A

Que el Trabajo de investigación "SITUACIÓN ACTUAL: CLINICO-NEUROIMAGEN - ELECTROENCEFALOGRAFIA DE LA NEUROCISTEERCOSIS", ha sido entregado en esta Dirección Técnica y será publicadas en la revista CAMBIOS volumen XII, No. 19 del mes de julio a diciembre del 2011 y el doctor Colón Tómalá Pinto consta como autor.

Atentamente,

Dr. Ricardo De La Roche Martínez
DIRECTOR TÉCNICO DE INVESTIGACIÓN Y DOCENCIA
"Hospital Carlos Andrade Marin"



Ximena M.





Quito, 26 de marzo de 2012
111011241-JR-228

La Dirección Técnica de Investigación y Docencia

C E R T I F I C A

- Que el Trabajo de Investigación **"DESCRIPCIÓN DE UNA FAMILIA CON DISTROFIA MIOTONICA (ENFERMEDAD DE STEINER). CARACTERIZACIÓN CLINICA Y REVISIÓN DE LA LITERATURA."** **"SITUACIÓN ACTUAL: CLINICO-NEUROIMAGEN – ELECTROENCEFALOGRAFIA DE LA NEUROCISTECERCOSIS"** presentados por el doctor Colón Tómalá Pinto para la Revista CAMBIOS, correspondientes al periodo julio a diciembre del 2011, serán publicada en el mes de abril del 2012 y consta como autor de los mismos.

Atentamente,

Dra. Jenny Sandoval Flores
COORDINADOR DOCENTE MÉDICO
"Hospital Carlos Andrade Marin"



Ximena M.

índice

Homenaje

Dr. Humberto Ramos Latorre	6
----------------------------------	---

La higiene de las manos.

¡Una Atención Limpia. Una Atención Segura!	10
---	----

Autor: Dr. M.Sc. Byron Núñez Freile

Trabajos de Investigación

Frecuencia de Bloqueo Neuromuscular Residual en el Centro de Recuperación Post-Anestésica después del uso de relajante de acción intermedia en el Hospital Carlos Andrade Marín	18
---	----

Autores: Dr. Roberto Benavides Erazo / Dra. María Menéndez Arteaga / Dr. Enrique Cueva Montalvo / Dr. Mario Toscano

Epidemiología de los pacientes ingresados a la Unidad Coronaria (UCO) del HCAM en el año 2010	22
---	----

Autores: Dra. Tatiana Sánchez Insuasty / Dr. Estuardo Salgado Yépez / Dra. Andrea Pico Aguilar / Dra. Elizabeth Jiménez Bazurto

Ruptura del Septo Interventricular, posterior a un infarto agudo de miocardio	27
---	----

Autores: Dra. Tatiana Sánchez Insuasty / Dr. Estuardo Salgado Yépez / Dr. Gilberto González Vásquez

Diagnóstico situacional de las Infecciones Intrahospitalarias (IIH) en el Área de Cuidados Intensivos (ACI) del Hospital Carlos Andrade Marín (HCAM) Quito-Ecuador	31
--	----

Autores: Dr. Fausto Guerrero Toapanta / Dr. Edisón Ramos Tituaña / Dr. Guillermo Falconí Morales

Causas de Sangrado Digestivo Alto según reporte endoscópico en pacientes hospitalizados en el Servicio de Gastroenterología del Hospital Carlos Andrade Marín en el segundo semestre del año 2011 (junio a noviembre)	39
---	----

Autores: Dra. Adriana Proaño Castelo / Dra. Margarita Mensías

Prevalencia del Síndrome de Burnout en los internos rotativos médicos del Hospital "Carlos Andrade Marín" período septiembre 2009 - agosto 2010	44
---	----

Autores: Dr. Andrés González Montenegro / Dr. César Garzón Collahuazo / Dra. Paola Cáceres Gaibor

Evaluación de la Adherencia y Riesgo Cardiovascular en pacientes tratados con Bloqueadores de los Receptores de Angiotensina II (ARA II) en Ecuador	49
---	----

Autores: Dr. Ricardo Mármol / Dr. José Bustamante / Dr. Jorge Chehab / Dr. Walter De la Torre / Dr. Santiago Domínguez / Dr. Diego Espinoza / Dra. Irma Flores / Dr. Marco Gaibor / Dr. Patricio Maldonado / Dr. Harvey Rojas / Dr. Vladimir Ullauri / Dr. Rafael Valenzuela

Análisis de Supervivencia de pacientes en Hemodiálisis en el período 2000 - 2010 en el Centro de Diálisis Dialcentro	53
--	----

Autores: Dr. Oswaldo Alcocer / Dr. Jorge Chonata / Dr. César Garzón / Dra. Angelita Manzano

Adenomas de Hipófisis: Clasificación por Inmunohistoquímica	57
---	----

Autores: Dr. Patricio Vásquez Miranda / Dr. Diego Álvarez Pico / Dr. Fred Sigcha Báez / Dr. Raúl Endara Moreno / Dr. Ricardo Arroyo Toledo

Infecciones Nosocomiales en el Servicio de Neurología del HCAM. Período septiembre de 2010 a septiembre 2011	60
--	----

Autores: Dra. Angélica Ortiz Y. / Dr. Braulio Martínez / Dr. Ramiro Montenegro

Prevalencia de Tumores Intracraneales en el Servicio de Neurocirugía del "Hospital Carlos Andrade Marín"	67
--	----

Autores: Dr. Diego Álvarez Pico / Dr. Patricio Vásquez Miranda / Dra. Karla Quisiguiña Sánchez / Dr. Raúl Endara Moreno / Dr. Fred Sigcha Báez / Dr. Ricardo Arroyo / Dr. Ricardo Arroyo

La situación Actual: Clínico - Neuroimagen Electroencefalográfica de la Neurocistecercosis en el Hospital Carlos Andrade Marín de Quito-Ecuador	69
---	----

Autores: Dr. Colón Tomalá Pinto / Dr. Braulio Martínez Burbano / Dr. Ramiro Montenegro López

Puente Miocárdico como causa de Cardiopatía Isquémica. Descripción de un caso y Revisión bibliográfica	74
--	----

Autores: Dr. Juan Carlos Heredia Cedeño / Dr. Hugo Romo Castillo / Dr. Guillermo Barragán

Casos Clínicos

Lipoma Gigante de Hombro. A propósito de un caso	78
--	----

Autores: Dr. Orlando Santillán Escobar / Dra. María Fernanda Andrade Lascano / Dra. Diana Cecilia Cueva Tello / Dr. Darwin Santillán Escobar

Gangrena de Fournier Secundario a Absceso Ano Rectal. A propósito de 2 casos.....	80
Autores: Dr. Fausto P. Rodas Alvarez / Dra. Mónica Albán Galarraga / Dra. Angela Porcellato Ortega / Dr. Galo Venegas Toro / Dr. Fernando Gallegos / Dra. Tannia Raza S. / Dra. Tatiana Parra Sánchez / Dr. Patricio Galarza	
Obstrucción Intestinal completa por Seminoma de testículo derecho no descendido.....	85
Autores: Dr. Mauricio Puente Caizapanta / Dr. Germán Morillo Esparza / Dr. Iván Cevallos Miranda	
Enfermedad Poliquística Hepática Aislada. A propósito de un caso	91
Autoras: Dra. Lorena Novillo A. / Dra. Margarita Mencías	
Ascitis Fetal Aislada. A propósito de un caso	95
Autores: MD. Ma. Fernanda López / Dr. Santiago Chávez / Dr. Ramiro Hidalgo / Dr. Pablo Alvarado / Dr. Ricardo De La Roche / Dr. Rubén Bucheli T.	
Alveolitis Alérgica Extrínseca o Neumonitis por Hipersensibilidad: A propósito de un caso	98
Autores: Dr. Hugo Lara Santana / Dra. Fernanda Rosales / Dr. Santiago Cadena Mosquera / Dr. Fernando Moncayo	
Linfoma Pulmonar No-Hodking. A propósito de un caso	104
Autores: Dr. Hugo Lara Santana / Dr. Santiago Nuñez Espinoza / Dr. Alexander Castro Altuna / Dra. Sonia Sotomayor / Dra. Jeaneth Salazar / Dr. Fernando Moncayo	
Tumores Intramedulares. A propósito de un caso	109
Autores: Dra. Angélica Ortiz Y. / Dra. Fernanda Rosales / Dr. Ramiro Montenegro	
Síndrome de Eagle	114
Autores: Dra. Karla Quisigüña Sánchez / Dr. Carlos Ríos Deidán / Dra. María Fernanda Peña Vásquez / Dr. Luis Pacheco Ojeda / Dra. Mercedes Narváez Black / Dr. Marco Guevara	
Edema Agudo Pulmonar de Reascenso / Reentrada. Caso clínico y Revisión bibliográfica.....	118
Autores: Dr. Estuardo Salgado Yépez / Dr. Jennifer Tricallotis Guerra / Dr. Wilson Echeverría Mora / Grupo de estudio: Clínica La Merced	
Inestabilidad Atlantoaxoidea por Artritis Reumatoidea: Reporte de un caso.....	122
Autores: Dr. Fabricio Aguilar Erazo / Dr. Diego Pastor Mayorga / Dra. Monserrat Pavón / Dra. Mónica Espinosa	
Calcinosis Escrotal, patología extremadamente rara. Descripción de Caso clínico y Revisión bibliográfica.....	126
Autores: Dr. Edison Llamuca Naranjo / Dra. Gabriela Moya Jácome / Dr. Eduardo Camacho	
Revisión Bibliográfica	
Descripción de una familia con Distrofia Miotónica (Enfermedad de Steiner). Caracterización clínica y Revisión de la literatura reciente.....	130
Autores: Dr. Colón Tomalá Pinto / Dr. Rodrigo Bossano / Lcda. Verónica Carvajal López / Dr. Víctor Hugo Espín	
Endometriosis.....	135
Autores: Dra. Isabel Jibaja / Dr. Ramiro Siguenza / Dr. Rubén Bucheli T.	
Tema de Revisión: Bloqueo del Nervio Pudendo.....	146
Autores: Dr. Diego Calderón / Md. Lilian Fiallos / Md. Julia Lucía Mena / Dr. Rubén Bucheli T.	
Síndrome de Aspiración Meconial.....	150
Autores: Dr. Luis Chancusig Paladines / Dra. Katherine Figueroa Espín / Dr. Gabriel Ordoñez	
Contribución Especial	
Atlasprofilax	155
Autores: Dr. Federico Zambrano Suárez / Dra. Daniela Zambrano Espinoza	
El Área de Cuidados Intensivos, en sus primeros 40 años (1972 – 2012).....	159
Autor: Dr. Guillermo Falconí Morales	
Propuestas de CAMóico	
Biblioteca del Hospital “Carlos Andrade Marín” para atención a pacientes, familiares y cuerpo médico.....	168
Autores: Dr. Ricardo De La Roche / Dra. Julia Lucía Mena	

LA SITUACIÓN ACTUAL: CLÍNICO - NEUROIMAGEN ELECTROENCEFALOGRÁFICA DE LA NEUROCISTECERCOSIS EN EL HOSPITAL CARLOS ANDRADE MARÍN DE QUITO-ECUADOR

Dr. Colón Tomalá Pinto

Egresado del posgrado de Neurología – USFQ-HCAM

Dr. Braulio Martínez Burbano

Médico Tratante de Neurología – HCAM

Dr. Ramiro Montenegro López

Jefe del Servicio de Neurología – HCAM

Correspondencia:

Dr. Colón Tomalá Pinto

E-mail: eloytom@hotmail.com

RESUMEN

Determinamos el perfil clínico y epidemiológico de la neurocisticercosis en el mayor centro de referencia de pacientes afiliados al instituto ecuatoriano de seguridad social a nivel de la región sierra central y norte del Ecuador, tomando en consideración que en los últimos años no se han generado publicaciones acerca de datos estadísticos y de cómo se halla actualmente esta infección parasitaria del sistema nervioso central en las regiones no costeras de nuestro país.

Se revisaron las historias clínicas, los datos de imagen sugestivos de cisticercosis cerebral, descartando otros tipos de lesiones ocupantes de espacio, los hallazgos de laboratorio, estudios electroencefalográficos, y el manejo terapéutico individualizado entre Julio del 2010 y Julio del 2011. En total 12 pacientes fueron diagnosticados de neurocisticercosis de inicio reciente en base a los criterios emitidos en la última guía de consenso para el diagnóstico y manejo de la neurocisticercosis publicada en las revisiones de "Clinical Microbiology" del año 2002.

PALABRAS CLAVE: Cisticercosis cerebral, epidemiología, cisticercosis celulosae.

INTRODUCCIÓN

Cisticercosis, es la infección causada por la fase larvaria de la *Tenia Solium*, es la enfermedad parasitaria más común del sistema nervioso en los humanos y la más común de las causas de crisis epilépticas adquiridas en países en vías de desarrollo, donde el predominio de tasa de epilepsia activa es dos veces mayor que en los países desarrollados.¹

Antes de la introducción de las técnicas de diagnóstico de neuroimagen modernas el conocimiento de la historia natural de la enfermedad humana, estaba limitado y principalmente basado en el diagnóstico de casos por la presencia de nódulos hipodérmicos, por los hallazgos en los Rayos X de las calcificaciones en el cerebro o los tejidos

ABSTRACTS

We determine the clinical and epidemic profile of the neurocysticercosis in the biggest center of reference of affiliated patients to the social safe-deposit Ecuadorian institute to level of the region Central Mountain and north of the Ecuador. Taking into account that in the last year's publications have not taken place about new statistical data and of like he/she is this parasitic infection of the central nervous system at the moment in the non coastal regions of our country.

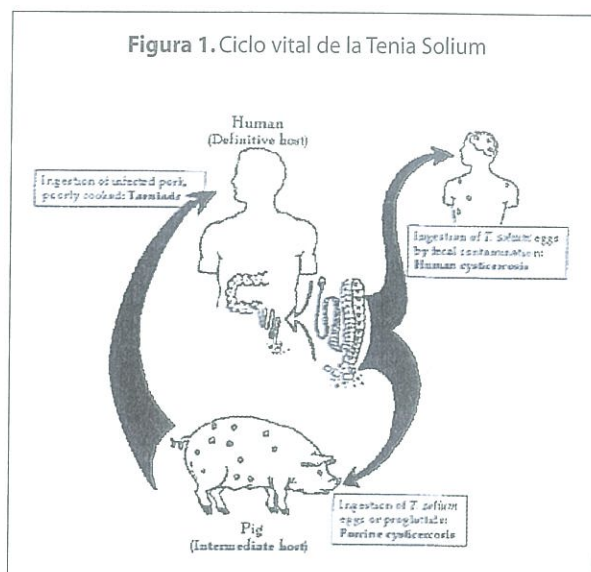
The clinical histories were revised, the suggestive image data of cysticercosis discarding other types of lesions space occupants, the laboratory discoveries, studies electroencephalographic and the therapeutic handling individualized between July of the 2010 and July of the 2011.

In total 12 patients they were diagnosed of brain cysticercosis based on the approaches emitted in consent guide it finishes it for the diagnosis and handling of the neurocysticercosis published in the revisions of "Clinical Microbiology" of the year 2002.

KEYWORDS: Brain cysticercosis, epidemiology, cysticercosis cellulose.

blandos, por cirugía de casos realizada debido a hipertensión intracraneal, o a los datos de las necropsias.³⁻⁶

Durante las últimas dos décadas, la introducción de la tomografía (CT) y la imagen de resonancia magnética más tarde (MRI) permitió la identificación de casos leves con sólo unos pocos quistes del parénquima, y las condiciones de cisticercosis benigna y maligna fueron acuñadas. Después, los estudios en India mostraron que una inmensa mayoría de lesiones solitarias que mejoraban espontáneamente, hasta entonces atribuidas a la tuberculosis, eran cisticercos en fase de degeneración. La introducción de praziquantel y albendazol como los agentes antiparasitarios específicos se adoptó entusiásticamente por muchos segmentos de la comunidad médica debido a que modificaron



el pronóstico de esta entidad, sin embargo el valor de éstos agentes ha sido cuestionado por algunos autores y una intensa controversia todavía existe.⁴

La neurocisticercosis es adquirida a través de la contaminación fecal-oral, y el curso de la enfermedad es complejo, con dos huéspedes intermediarios (los cerdos y humanos) y un huésped definitivo (los humanos) Figura 1.

Tabla 1. Criterios diagnósticos para neurocisticercosis

Criterios	
Absolutos	<ul style="list-style-type: none"> • Demostración histológica del parásito de biopsia del cerebro o del cordón espinal. • Lesión quística que muestran es escólex en la TAC o la RMN. • Visualización directa del parásito subretinal en el fondo de ojo.
Mayores	<ul style="list-style-type: none"> • Lesiones altamente sugestivas de neurocisticercosis en estudios de neuroimagen. • Inmunoblot serico positivo para detección de anticuerpos anticisticercosis. • Reducción de las lesiones quísticas intracraneales después de la terapia con albendazol y praziquantel. • Resolución espontanea de pequeñas lesiones solitarias que realzan con contraste.
Menores	<ul style="list-style-type: none"> • Lesiones compatibles con neurocisticercosis en estudios de imagen. • Manifestaciones clínicas sugestivas de cisticercosis. • Antígenos positivos por ELISA en el LCR para neurocisticercosis. • Cisticercosis fuera del SNC.
Epidemiología	<ul style="list-style-type: none"> • Evidencia de contacto con un huésped sospechoso de ser portador de tenia solium. • Historia de viajes frecuentes a áreas endémicas de la enfermedad.

Tradicionalmente, ha sido clasificada en forma activa (aracnoiditis con y sin obstrucción ventricular y vasculitis con o sin infarto) y no activa (calcificaciones) según la situación de la enfermedad. Los criterios diagnósticos están soportados de acuerdo a la última guía de consenso para el diagnóstico y manejo de la neurocisticercosis publicada en las revisiones de "Clinical Microbiology" del año 2002. Tabla 1.

En el diagnóstico radiológico los resultados de la investigación del parásito dependen de varios factores, como estadio del ciclo vital de la tenia solium al momento de la presentación (formas evolutivas radiológicas: no quística, vesicular, vesicular coloidal, nodular granular y calcificada); el número y situación (ejemplo, subaracnoidea, cisternal, o intraventricular) de los parásitos; y las complicaciones asociadas como el involucramiento vascular (arteritis con o sin infarto), la respuesta inflamatoria (edema, gliosis, o aracnoiditis), y en las formas ventriculares grado de obstrucción.¹⁸⁻¹⁹

La enfermedad sintomática es el resultado casi exclusivamente de la invasión del sistema nervioso y del ojo. La presentación usual de neurocisticercosis del parénquima son las crisis epilépticas observándose en más del 70% de los casos, las mismas que pueden ser controladas con terapia anti-epiléptica. De vez en cuando, los quistes pueden crecer y pueden producir un efecto de masa, así la infección extra parenquimatosa puede causar hidrocefalia por obstrucción mecánica de los ventrículos o las cisternas basales por una reacción inflamatoria a los quistes (ependimitis y/o aracnoiditis), la hipertensión endocraneal tiende tener un curso lento y progresivo, en algunos casos asociarse a episodios súbitos de pérdida de conciencia relacionados con movimientos de la cabeza a esto se conoce como síndrome de Bruns cuando la causa es un cisticercosis en el IV ventrículo. La variedad llamada racemosa ocurre en los ventrículos o las cisternas basales y se caracteriza por crecimiento anormal de membranas císticas con la degeneración de la cabeza del parásito (el escólex).¹¹⁻¹²

En la mayoría de los pacientes, los neurocisticercosis pueden producir los síntomas aun años después de la invasión inicial del sistema nervioso por el parásito, por cualquier inflamación alrededor del parásito, el efecto de masa, o la lesión residual que provoca una cicatriz.¹⁴

Así, el acercamiento diagnóstico, manejo y pronóstico para la neurocisticercosis difieren dependiendo ampliamente del estadio evolutivo del parásito.

MATERIALES Y MÉTODOS

Se realizó un estudio Prospectivo de tipo Descriptivo transversal, en pacientes ingresados al área de Hospitalización del Servicio de Neurología del Hospital Carlos Andrade Marín en el período de Julio del año 2010 a Julio

Figura 2

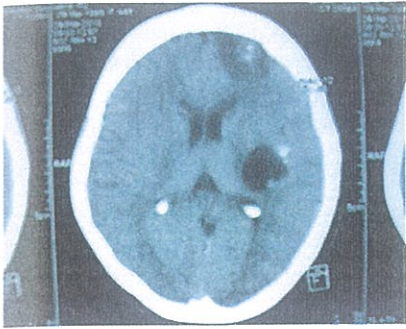


Figura 3

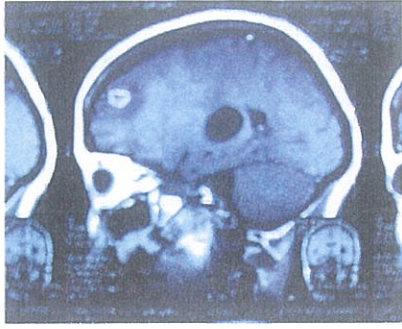
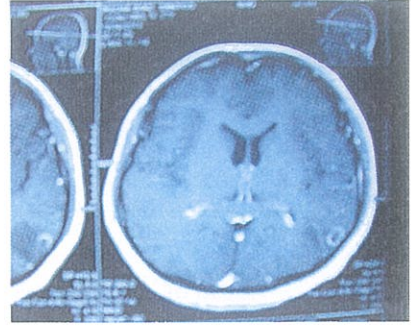


Figura 4



del año 2011, se recolectó los pacientes de acuerdo a los siguientes Criterios de Inclusión: Pacientes con Neurocisticercosis (no conocida) diagnosticada por cualquier clínica neurológica de debut que motivó su atención hospitalaria, basados en los criterios mencionados en la Tabla 1. Criterios de Exclusión: Pacientes con antecedentes de diagnóstico de cisticercosis cerebral, atendidos por la misma clínica neurológica o por sintomatología diferente.

Se recolectó la siguiente información: 1. Datos clínicos: edad, sexo, presentación clínica; 2. Datos imagenológicos: localización y fase evolutiva de la cisticercosis; 3. Datos de estudios de gabinete: electroencefalograma; 4. Datos de tratamiento: medicamentos utilizados para la clínica del paciente, y fármacos específicos para la infección parasitaria.

RESULTADOS

Se encontró 12 pacientes de acuerdo a los criterios de Inclusión, que constituyen el 1,7% de todos los ingresos hospitalarios al servicio de Neurología HCAM en el periodo mencionado, de éstos el 66,66% pertenecen al sexo masculino, con edades entre los 19 hasta los 58 años, la presentación clínica más frecuente fue crisis convulsivas en el 83,33% de pacientes, de las cuáles el 50% correspondieron a crisis parciales y el otro 50% a crisis tónico clónicas generalizadas y el 16,6% restante correspondió a cefalea en 2 pacientes. El estudio de neuroimagen más empleado fue la TAC Cerebral simple realizada en el 100% de pacientes con positividad para el diagnóstico de la patología; la forma evolutiva del parásito en base a los hallazgos radiológicos, encontrada con más frecuencia fue el quiste vesicular en el 100% de los casos, de éstos el 33,3% de pacientes tuvieron calcificaciones nodulares (forma no activa) mas quiste vesicular; el 91,6% de pacientes presentó cisticercosis de localización parenquimatosa y 1 paciente (8,4%) con localización extra-parenquimatosa el cual fue un quiste intraventricular que desarrolló como complicación hidrocefalia aguda. Dentro de los estudios de gabinete se realizó 9 EEG: 6 anormales con datos de descarga focal en región Frontal en el 55,5% de casos, 1 (11,1%) EEG con actividad generalizada, 3 (33,3%) fueron normales; 3 pacientes no contaron con dicho estudio porque

la manifestación clínica no fue crisis convulsivas en 2 pacientes, y en un paciente porque se extravió el estudio.

El 100% de los pacientes recibió terapia antiparasitaria específica a base de albendazol y el 83,33% recibió tratamiento sintomático a base de antiepilépticos.

Además se incluyeron imágenes radiológicas de algunos casos, como ejemplos. Figura 2, 3 y 4.

CONCLUSIONES

La neurocisticercosis es una de las primeras causas de epilepsia adquirida del adulto en países de América latina como Brasil, Colombia, Perú y Ecuador, la principal manifestación clínica de esta infección parasitaria son las crisis convulsivas, en nuestro estudio el porcentaje de ésta manifestación alcanzó el 83,33% dato que se correlaciona con los de la literatura existente que está en el rango de 50-80%.²³

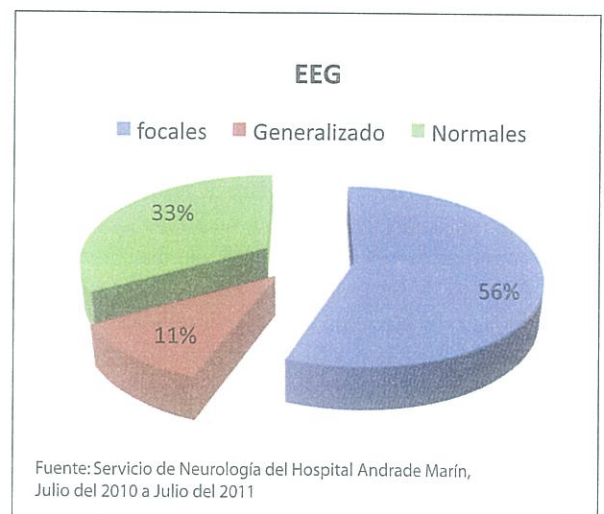
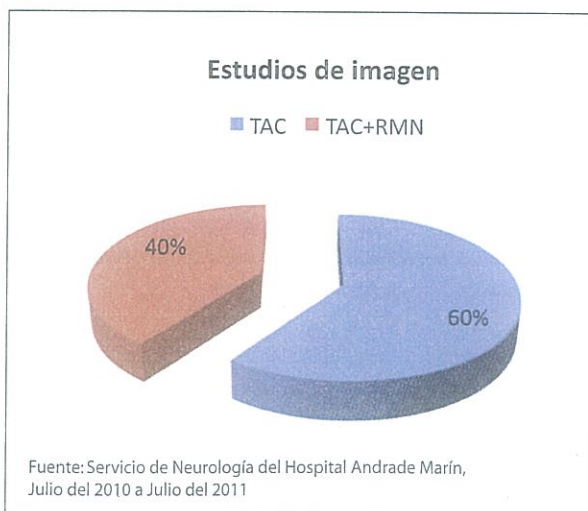
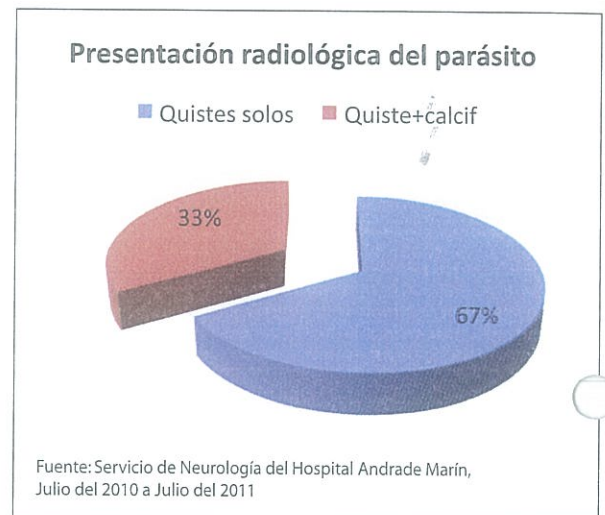
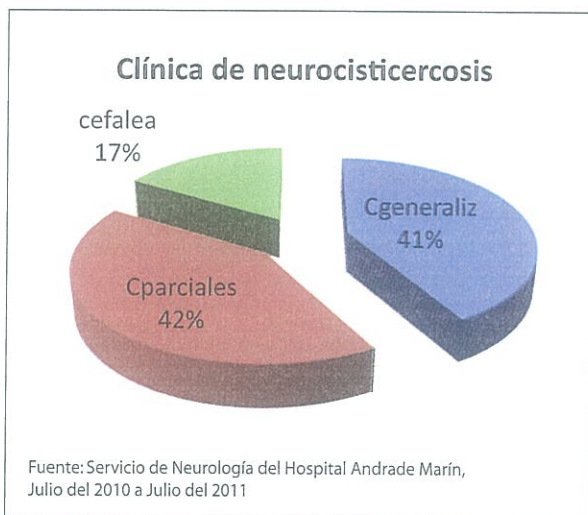
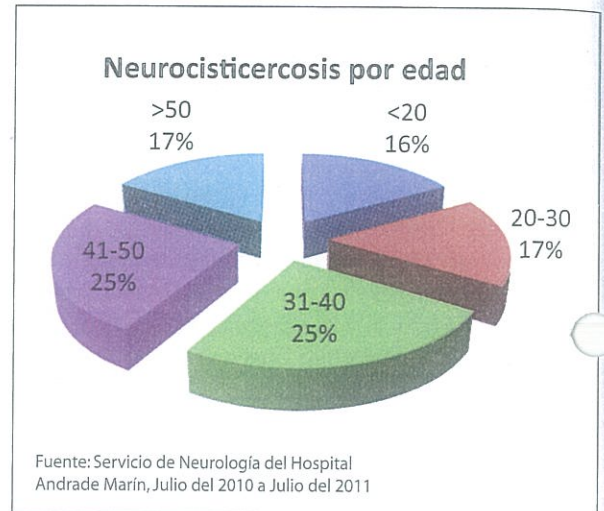
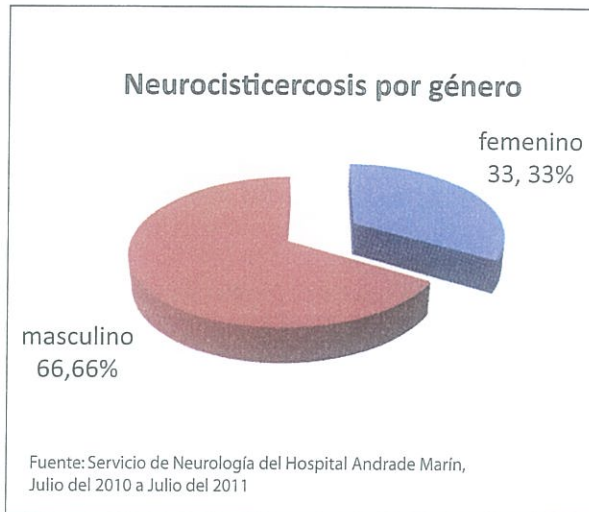
Existe además una adecuada correspondencia clínica entre los hallazgos electroencefalográficos con patrón de descarga focal y la sintomatología clínica de crisis focales con una correlación del 100%.

Con respecto al patrón epidemiológico en el presente estudio se encontró que en 1 año de recopilación de casos de un total de 696 pacientes hospitalizados en el servicio de neurología del hospital Andrade Marín, por diferentes patologías neurológicas, el 1,7% correspondió a infección aguda por cisticercosis cerebral, según los datos de la literatura publicada, cabe reseñar que el departamento de Estadística del Hospital Eugenio Espejo registró 435 casos de neurocisticercosis entre los pacientes tratados en el departamento de Neurología entre 1987 y 1997, es decir en un porcentaje de 15% anual, cifra que es mucho más alta que en los resultados del presente estudio, lo que sugeriría que el control de la infección parasitaria endémica se lo ha venido mejorando con el pasar de los años y menos probable un sesgo por el tipo de población atendida en referencia al estatus socioeconómico. Los datos publicados en el Ecuador indican una prevalencia de cisticercosis en zonas endémicas que llegó al 21,4% hasta el año 2007, lo que contrasta con la cifra de 1,7% que es tomada de una población cautiva de un hospital

de especialidades médicas de 3er nivel-centro de referencia de la región sierra centro norte. Otro hallazgo importante en el estudio es que de todos los casos con debut clínico por cisticercosis activa, 4 pacientes que corresponde al 33,33% del total, tenían ya una forma inactiva de la infección (calcificación) que permaneció asintomática lo que eleva el porcentaje de infestación en el contexto de prevalencia e incidencia, sin embargo esto nos indica que el dato exacto es difícil obtenerlo porque hay pacientes que no expresan la enfermedad pero son potencialmente reservorios y posibles fuentes de contaminación.²²⁻²³

neció asintomática lo que eleva el porcentaje de infestación en el contexto de prevalencia e incidencia, sin embargo esto nos indica que el dato exacto es difícil obtenerlo porque hay pacientes que no expresan la enfermedad pero son potencialmente reservorios y posibles fuentes de contaminación.²²⁻²³

ANEXOS



BIBLIOGRAFÍA

1. OPAS. Epidemiología y control de la teniasis /cisticercosis en América Latina. Versión 3.0. Washington: Organización Panamericana de la Salud 1994.
2. Carpio A, Sander JWAS. Neurocysticercosis and epilepsy in developing countries. *JNeurol Neurosurg Psychiatry* 2000; 68:137-143.
3. H. Garcia, Carlton A. W. Evans, Theodore E. Nash, Osvaldo M. Takayanagi Robert H. Gilman, 1,2,16 and Oscar H. Del Brutto 17 Current Consensus Guidelines for Treatment of Neurocysticercosis 10.1128/CMR.15.4.747-756.2002. *Clin. Microbiol. Rev.* 2002, 15(4):747.
4. Alarcón, F, L. Escalante, G. Dueñas, M. Montalvo, and M. Roman. 1989. Neurocysticercosis. Short course of treatment with albendazole. *Arch. Neurol.* 46:1231-1236.
5. Bandres, J. C., A. C. White, Jr., T. Samo, E. C. Murphy, and R. L. Harris. 1992. Extraparenchymal neurocysticercosis: report of five cases and review of management. *Clin. Infect. Dis.* 15:799-811.
6. Baranwal, A. K., P. D. Singhi, N. Khandelwal, and S. C. Singhi. 1998. Albendazole therapy in children with focal seizures and single small enhancing computerized tomographic lesions: a randomized, placebo-controlled, double blind trial. *Pediatr. Infect. Dis. J.* 17:696-700.
7. Baranwal, A. K., P. D. Singhi, S. C. Singhi, and N. Khandelwal. 2001. Seizure recurrence in children with focal seizures and single small enhancing computed tomography lesions: prognostic factors on long-term followup. *J. Child. Neurol.* 16:443-445.
8. Del Brutto, O. H., V. Rajshekhar, A. C. White, Jr., V. C. Tsang, T. E. Nash, O. M. Takayanagi, P. M. Schantz, C. A. Evans, A. Flisser, D. Correa, D. Botero, J. C. Allan, E. Sarti, A. E. Gonzalez, R. H. Gilman, and H. H. Garcia. 2001. Proposed diagnostic criteria for neurocysticercosis. *Neurology* 57:177-183.
9. Del Brutto, O. H., R. Santibanez, C. A. Noboa, R. Aguirre, E. Diaz, and T. A. Alarcon. 1992. Epilepsy due to neurocysticercosis: analysis of 203 patients. *Neurology* 42:389-392.
10. Del Brutto, O. H., and J. Sotelo. 1988. Neurocysticercosis: an update. *Rev Infect. Dis.*
11. Commission on Tropical Diseases of the International League Against Epilepsy. Relationship between epilepsy and tropical diseases. *Epilepsia* 1994; 35: 89-93.
12. Garcia HH, Del Brutto OH. Neurocysticercosis: updated concepts about an old disease. *Lancet Neurol* 2005; 4: 653-61. Disease worldwide. *Clin Infect Dis* 1997; 24: 101-13.
13. Sheth TN, Lee C, Kucharczyk W, Keystone J. Reactivation of neurocysticercosis: case report. *Am J Trop Med Hyg* 1999; 60: 664-67.
14. Nash TE, Pretell J, Garcia HH. Calcified cysticerci provoke perilesional edema and seizures. *Clin Infect Dis* 2001; 33: 1649-53.
15. Sheth TN, Pillon L, Keystone J, Kucharczyk W. Persistent MR contrast enhancement of calcified neurocysticercosis lesions. *AJNR* 1998; 19: 79-82.
16. Park SY, Barkovich AJ, Weintrub PS. Clinical implications of calcified lesions of neurocysticercosis. *Pediatric Infect Dis J* 2000; 19: 581-83.
17. Antoniuk SA, Bruck I, Dos Santos LH, et al. Seizures associated with calcifications and edema in neurocysticercosis. *Pediatr Neurol* 2001; 25: 309-11.
18. Gupta RK, Kathuria MK, Pradhan S. Magnetisation transfer magnetic resonance imaging demonstration of perilesional gliosis—relation with epilepsy in treated or healed neurocysticercosis. *Lancet* 1999; 354: 44.
19. Correa D, Medina E. Host-parasite immune relationship in *Taenia solium* taeniosis and cysticercosis. In: Garcia HH, Martinez SM, eds. *Taenia solium Taeniasis/Cysticercosis*, 2nd ed. Lima: Ed. Universo; 1999:1524.
20. Garcia HH, Gilman RH, Catacora M, Verastegui M, Gonzalez AE, Tsang VC. Serologic evolution of neurocysticercosis patients after antiparasitic therapy: Cysticercosis Working Group in Peru. *J Infect Dis* 1997;175: 486 - 489.
21. Coyle CM, Tanowitz HB. Diagnosis and treatment of neurocysticercosis. *Interdiscip Perspect Infect Dis* 2009; 2009:180742. Epub 2009 Aug 27.
22. Nash TE, Del Brutto OH, Butman JA, et al. Calcific neurocysticercosis and epileptogenesis. *Neurology* 2004;62.
23. Del Brutto OH, Santibañez R, Noboa CA, Aguirre R, Díaz E, Alarcón TA. Epilepsy due to neurocysticercosis: analysis of 203 patients. *Neurology* 1992; 42(2):389-392.
24. Lobato RD, Lamas E, Portillo JM, et al. Hydrocephalus in cerebral cysticercosis: pathogenic and therapeutic considerations. *J Neurosurg* 1981;55(5): 786-793.
25. Sotelo J, Marín C. Hydrocephalus secondary to cysticercotic arachnoiditis: a long-term follow-up review of 92 cases. *J Neurosurg* 1987;66(5):686-689.

LA SITUACION ACTUAL: CLINICO - NEUROIMAGEN ELECTROENCEFALOGRAFICA DE LA NEUROCISTECERCOSIS EN EL HOSPITAL CARLOS ANDRADE MARIN DE QUITO-ECUADOR

**Dr. Colón Tomalá Pinto Egresado del posgrado de Neurología USFQ- HCAM (*)
Dr. Braulio Martínez Burbano – Médico Tratante de Neurología HCAM (**)
Dr. Ramiro Montenegro López – Jefe del Servicio de Neurología HCAM (***)**

RESUMEN

Determinamos el perfil clínico y epidemiológico de la neurocisticercosis en el mayor centro de referencia de pacientes afiliados al instituto ecuatoriano de seguridad social a nivel de la región sierra central y norte del Ecuador, tomando en consideración que en los últimos años no se han generado publicaciones acerca de datos estadísticos y de cómo se halla actualmente esta infección parasitaria del sistema nervioso central en las regiones no costeras de nuestro país.

Se revisaron las historias clínicas, los datos de imagen sugestivos de cisticercosis cerebral, descartando otros tipos de lesiones ocupantes de espacio, los hallazgos de laboratorio, estudios electroencefalográficos, y el manejo terapéutico individualizado entre Julio del 2010 y Julio del 2011. En total 12 pacientes fueron diagnosticados de neurocisticercosis de inicio reciente en base a los criterios emitidos en la última guía de consenso para el diagnóstico y manejo de la neurocisticercosis publicada en las revisiones de "Clinical Microbiology" del año 2002.

Palabras Claves: cisticercosis cerebral, epidemiología, cisticercosis celulosae

ABSTRACS

We determine the clinical and epidemic profile of the neurocysticercosis in the biggest center of reference of affiliated patients to the social safe-deposit Ecuadorian institute to level of the region Central Mountain and north of the Ecuador. Taking into account that in the last year's publications have not taken place about new statistical data and of like is this parasitic infection of the central nervous system at the moment in the non coastal regions of our country.

The clinical histories were revised, the suggestive image data of cysticercosis discarding other types of lesions space occupants, the laboratory discoveries, studies electroencephalographic and the therapeutic handling individualized between July of the 2010 and July of the 2011.

In total 12 patients they were diagnosed of brain cysticercosis based on the approaches emitted in consent guide it finishes it for the diagnosis and handling of the neurocysticercosis published in the revisions of "Clinical Microbiology "of the year 2002.

Keywords: brain cysticercosis, epidemiology, cysticercosis cellulose

INTRODUCCION

Cisticercosis, es la infección causada por la fase larvaria de la *Tenia Solium*, es la enfermedad parasitaria más común del sistema nervioso en los humanos y la más común de las causas de crisis epilépticas adquiridas en países en vías de desarrollo, donde el predominio de tasa de epilepsia activa es dos veces mayor que en los países desarrollados (1)

Antes de la introducción de las técnica de diagnóstico de neuroimagen modernas el conocimiento de la historia natural de la enfermedad humana, estaba limitado y principalmente basado en el diagnostico de casos por la presencia de nódulos hipodérmicos, por los hallazgos en los Rayos X de las calcificaciones en el cerebro o los tejidos blandos, por cirugía de casos realizada debido a hipertensión intracraneal, o a los datos de las necropsias. (3-6)

Durante las últimas dos décadas, la introducción de la tomografía (CT) y la imagen de resonancia magnética más tarde (MRI) permitió la identificación de casos leves con sólo unos pocos quistes del parénquima, y las condiciones de cisticercosis benigna y maligna fueron acuñadas . Después, los estudios en India mostraron que una inmensa mayoría de lesiones solitarias que mejoraban espontáneamente, hasta entonces atribuidas a la tuberculosis, eran cisticercos en fase de degeneración. La introducción de praziquantel y albendazol como los agentes antiparasitarios específicos se adoptó entusiásticamente por muchos segmentos de la comunidad médica debido a que modificaron el pronóstico de esta entidad, sin embargo el valor de éstos agentes ha sido cuestionado por algunos autores y una intensa controversia todavía existe. (4)

La neurocisticercosis es adquirida a través de la contaminación fecal-oral, y el curso de la enfermedad es complejo, con dos huéspedes intermediarios (los cerdos y humanos) y un huésped definitivo (los humanos) Figura 1.

Tradicionalmente, ha sido clasificada en forma activa (aracnoiditis con y sin obstrucción ventricular y vasculitis con o sin infarto) y no activa (calcificaciones) según la situación de la enfermedad. Los

criterios diagnósticos están soportados de acuerdo a la última guía de consenso para el diagnóstico y manejo de la neurocisticercosis publicada en las revisiones de "Clinical Microbiology" del año 2002. TABLA 1.

En el diagnóstico radiológico los resultados de la investigación del parásito dependen de varios factores, como estadio del ciclo vital de la *Tenia solium* al momento de la presentación (formas evolutivas radiológicas: no quística, vesicular, vesicular coloidal, nodular granular y calcificada); el número y situación (ejemplo, subaracnoidea, cisternal, o intraventricular) de los parásitos; y las complicaciones asociadas como el involucramiento vascular (arteritis con o sin infarto), la respuesta inflamatoria (edema, gliosis, o aracnoiditis), y en las formas ventriculares el grado de obstrucción. (18-19)

La enfermedad sintomática es el resultado casi exclusivamente de la invasión del sistema nervioso y del ojo. La presentación usual de neurocisticercosis del parénquima son las crisis epilépticas observándose en más del 70 % de los casos, las mismas que pueden ser controladas con terapia anti-epiléptica. De vez en cuando, los quistes pueden crecer y pueden producir un efecto de masa, así la infección extra parenquimatosa puede causar hidrocefalia por obstrucción mecánica de los ventrículos o las cisternas basales por una reacción inflamatoria a los quistes (ependimitis y/o aracnoiditis), la hipertensión endocraneal tiende tener un curso lento y progresivo, en algunos casos asociarse a episodios súbitos de pérdida de conciencia relacionados con movimientos de la cabeza a esto se conoce como síndrome de Bruns cuando la causa es un cisticerco en el IV ventrículo. La variedad llamada racemosa ocurre en los ventrículos o las cisternas basales y se caracteriza el crecimiento anormal de membranas císticas con la degeneración de la cabeza del parásito (el escólex). (11-12)

En la mayoría de los pacientes, los neurocisticercos pueden producir los síntomas aun años después de la invasión inicial del sistema nervioso por el parásito, por cualquier inflamación alrededor del parásito, el efecto de masa, o la lesión residual que provoca una cicatriz. (14)

Así, el acercamiento diagnóstico, manejo y pronóstico para la neurocisticercosis difieren dependiendo ampliamente del estadio evolutivo del parásito.

MATERIALES Y METODOS

Se realizó un estudio Prospectivo de tipo Descriptivo transversal, en pacientes ingresados al área de Hospitalización del Servicio de Neurología del Hospital Carlos Andrade Marín en el período de Julio del año 2010 a Julio del año 2011, se recolectó los pacientes de acuerdo a los siguientes Criterios de Inclusión: Pacientes con Neurocisticercosis (no conocida) diagnosticada por cualquier clínica neurológica de debut que motivó su atención hospitalaria, basados en los criterios mencionados en la Tabla 1. Criterios de Exclusión: Pacientes con antecedentes de diagnóstico de cisticercosis cerebral, atendidos por la misma clínica neurológica o por sintomatología diferente.

Se recolectó la siguiente información: 1. Datos clínicos: edad, sexo, presentación clínica; 2. Datos imagenológicos: localización y fase evolutiva de la cisticercosis; 3. Datos de estudios de gabinete: electroencefalograma; 4. Datos de tratamiento: medicamentos utilizados para la clínica del paciente, y fármacos específicos para la infección parasitaria.

RESULTADOS

Se encontró 12 pacientes de acuerdo a los criterios de Inclusión, que constituyen el 1,7 % de todos los ingresos hospitalarios al servicio de Neurología HCAM en el periodo mencionado, de éstos el 66,66% pertenecen al sexo masculino, con edades entre los 19 hasta los 58 años, la presentación clínica más frecuente fue crisis convulsivas en el 83,33% de pacientes, de las cuáles el 50% correspondieron a crisis parciales y el otro 50% a crisis tónico clónicas generalizadas y el 16,6% restante correspondió a cefalea en 2 pacientes. El estudio de neuroimagen más empleado fue la TAC Cerebral simple realizada en el 100% de pacientes con positividad para el diagnóstico de la patología; la forma evolutiva del parásito en base a los hallazgos radiológicos, encontrada con más frecuencia fue el quiste vesicular en el 100% de los casos, de éstos el 33,3% de pacientes tuvieron calcificaciones nodulares (forma no activa) mas quiste vesicular; el 91,6% de pacientes presentó cisticercosis de localización parenquimatosa y 1 paciente (8,4%) con localización extra-parenquimatosa el cual fue un quiste intraventricular que desarrolló como complicación hidrocefalia aguda. Dentro de los estudios de gabinete se realizó 9 EEG: 6 anormales con datos de descarga focal en región Frontal en el 55,5% de casos, 1 (11,1%) EEG con actividad generalizada, 3 (33,3%)

fueron normales; 3 pacientes no contaron con dicho estudio porque la manifestación clínica no fue crisis convulsivas en 2 pacientes, y en un paciente porque se extravió el estudio.

El 100% de los pacientes recibió terapia antiparasitaria específica a base de albendazol y el 83,33% recibió tratamiento sintomático a base de antiepilépticos.

Además se incluyeron imágenes radiológicas de algunos casos, como ejemplos. Figura 2,3 y 4.

CONCLUSIONES

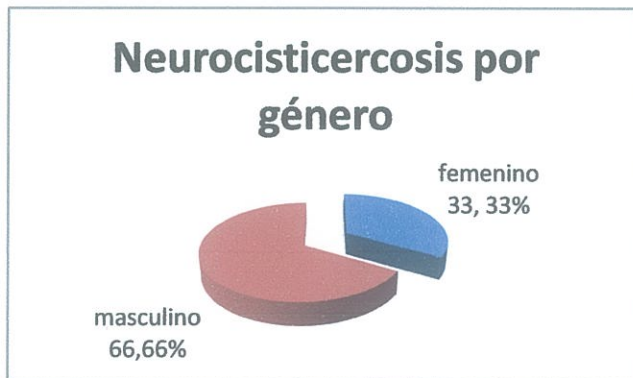
La neurocisticercosis es una de las primeras causas de epilepsia adquirida del adulto en países de América latina como Brasil, Colombia, Perú y Ecuador, la principal manifestación clínica de esta infección parasitaria son las crisis convulsivas, en nuestro estudio el porcentaje de ésta manifestación alcanzó el 83,33% dato que se correlaciona con los de la literatura existente que está en el rango de 50-80%. (23)

Existe además una adecuada correspondencia clínica entre los hallazgos electroencefalográficos con patrón de descarga focal y la sintomatología clínica de crisis focales con una correlación del 100%.

Con respecto al patrón epidemiológico en el presente estudio se encontró que en 1 año de recopilación de casos de un total de 696 pacientes hospitalizados en el servicio de neurología del hospital Andrade Marín, por diferentes patologías neurológicas, el 1,7% correspondió a infección aguda por cisticercosis cerebral, según los datos de la literatura publicada, cabe reseñar que el departamento de Estadística del Hospital Eugenio Espejo registró 435 casos de neurocisticercosis entre los pacientes tratados en el departamento de Neurología entre 1987 y 1997, es decir en un porcentaje de 15% anual, cifra que es mucho más alta que en los resultados del presente estudio, lo que sugeriría que el control de la infección parasitaria endémica se lo ha venido mejorando con el pasar de los años y menos probable un sesgo por el tipo de población atendida en referencia al estatus socioeconómico. Los datos publicados en el Ecuador indican una prevalencia de cisticercosis en zonas endémicas que llegó al 21,4 % hasta el año 2007, lo que contrasta con la cifra de 1,7% que es tomada de una población cautiva de un hospital de especialidades médicas de 3er nivel-centro de referencia de la región sierra centro norte. Otro hallazgo importante en el estudio es que de todos los casos con debut clínico por cisticercosis activa, 4 pacientes que

corresponde al 33,33% del total, tenían ya una forma inactiva de la infección (calcificación) que permaneció asintomática lo que eleva el porcentaje de infestación en el contexto de prevalencia e incidencia, sin embargo esto nos indica que el dato exacto es difícil obtenerlo porque hay pacientes que no expresan la enfermedad pero son potencialmente reservorios y posibles fuentes de contaminación.(22-23)

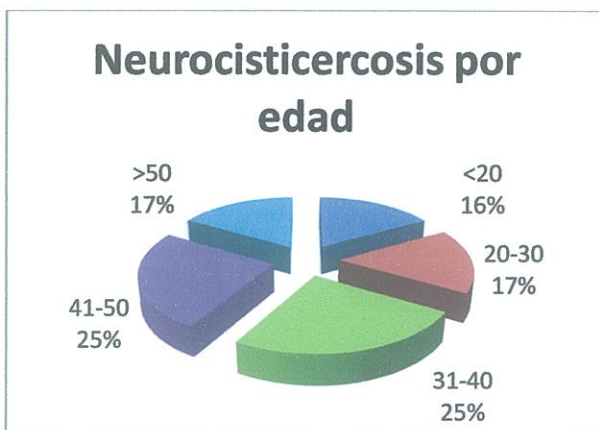
ANEXOS



Género

femenino	4
masculino	8

Fuente: Servicio de Neurología del Hospital Andrade Marín, Julio del 2010 a Julio del 2011

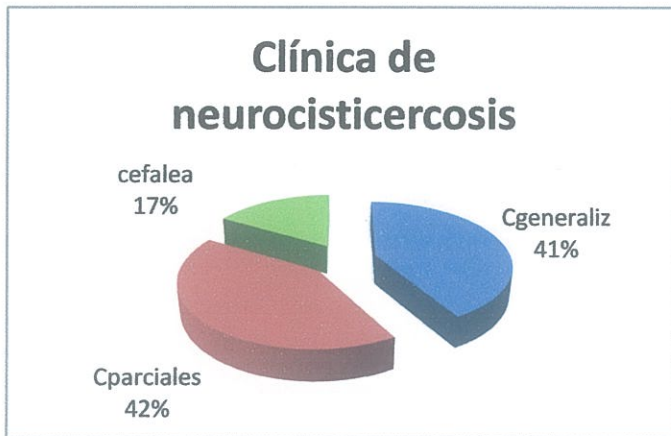


Edad

<20	2
20-30	2
31-40	3
41-50	3
>50	2

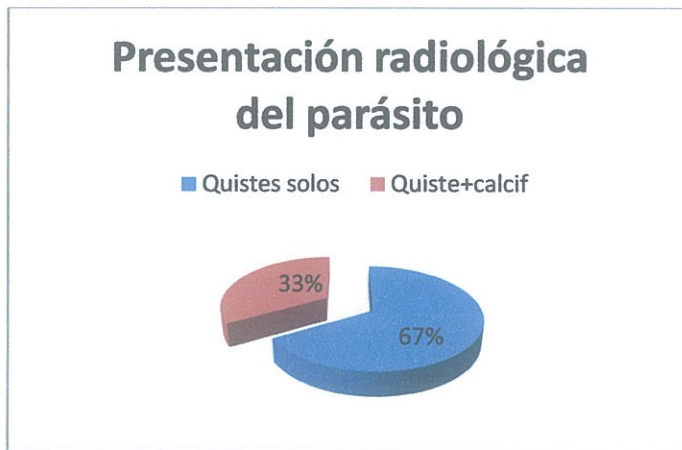Fuente: Servicio de Neurología del Hospital Andrade Marín,

Julio del 2010 a Julio del 2011



Clínica	
C. generaliz	5
C. parciales	5
cefalea	2

Fuente: Servicio de Neurología del Hospital Andrade Marín,
Julio del 2010 a Julio del 2011

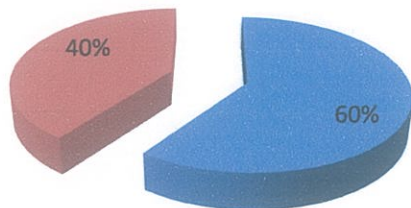


Presentación radiológica	
Quistes solos	8
Quiste+calcif	4

Fuente: Servicio de Neurología del Hospital Andrade Marín,
Julio del 2010 a Julio del 2011

Estudios de imagen

■ TAC ■ TAC+RMN



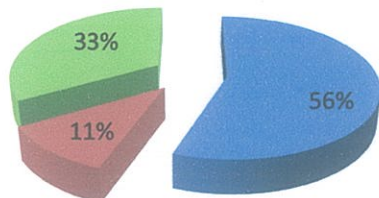
Estudios de imagen

TAC	12
TAC+RMN	8

*Fuente: Servicio de Neurología del Hospital Andrade Marín,
Julio del 2010 a Julio del 2011*

EEG

■ focales ■ Generalizado ■ Normales



Electroencefalografía

focales	5
Generalizado	1
Normales	3

Fuente: Servicio de Neurología del Hospital Andrade Marín,
Julio del 2010 a Julio del 2011

Figura 1. Ciclo vital de la Tenia Solium

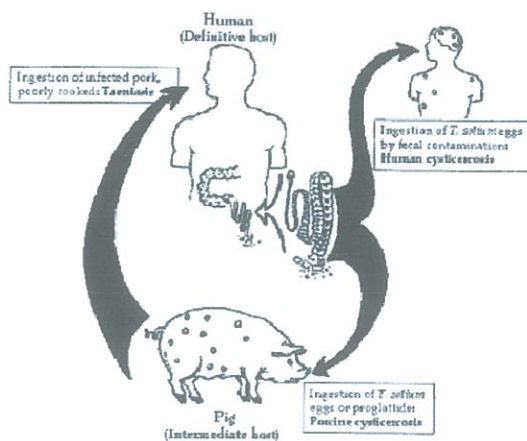


TABLA 1. Criterios diagnósticos para neurocisticercosis

Criterios	
Absolutos	<ul style="list-style-type: none"> Demostración histológica del parásito de biopsia del cerebro o del cordón espinal Lesión quística que muestran es escólex en la TAC o la RMN Visualización directa del parásito subretinal en el fondo de ojo
Mayores	<ul style="list-style-type: none"> Lesiones altamente sugestivas de neurocisticercosis en estudios de neuroimagen Inmunoblot serico positivo para detección de anticuerpos anticisticercosis Reducción de las lesiones quísticas intracraneales después de la terapia con albendazol y praziquantel. Resolución espontanea de pequeñas lesiones solitarias que realzan con contraste
Menores	<ul style="list-style-type: none"> Lesiones compatibles con neurocisticercosis en estudios de imagen Manifestaciones clínicas sugestivas de cisticercosis Antígenos positivos por ELISA en el LCR para neurocisticercosis Cisticercosis fuera del SNC
Epidemiología	<ul style="list-style-type: none"> Evidencia de contacto con un huésped sospechoso de ser potador de tenia solium Historia de viajes frecuentes a áreas endémicas de la enfermedad.

Figura 2.

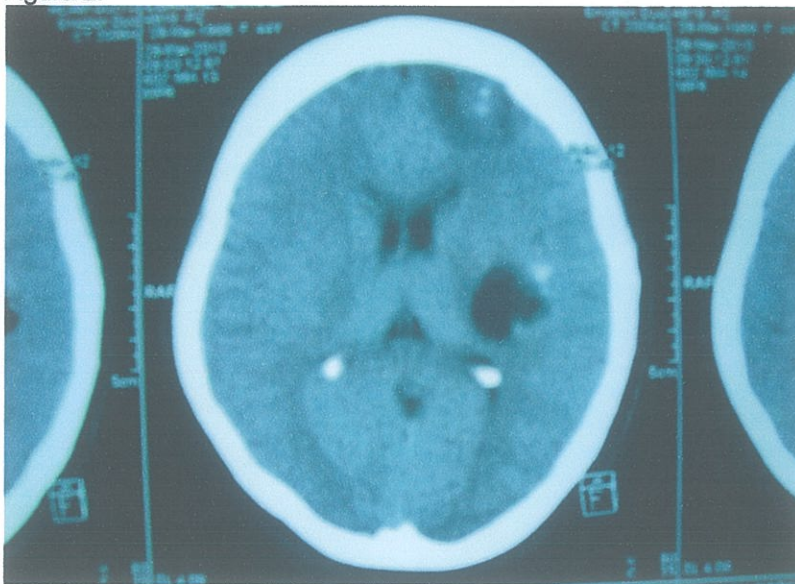

Figura 3.

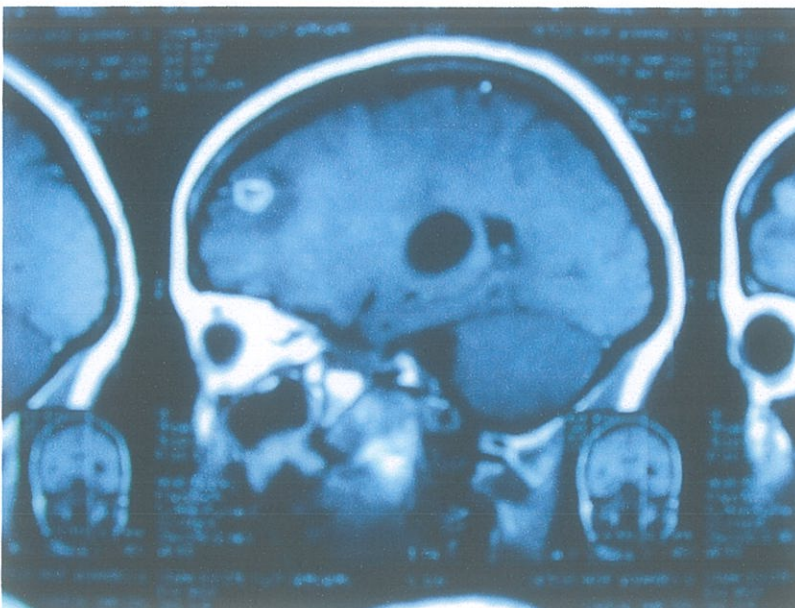
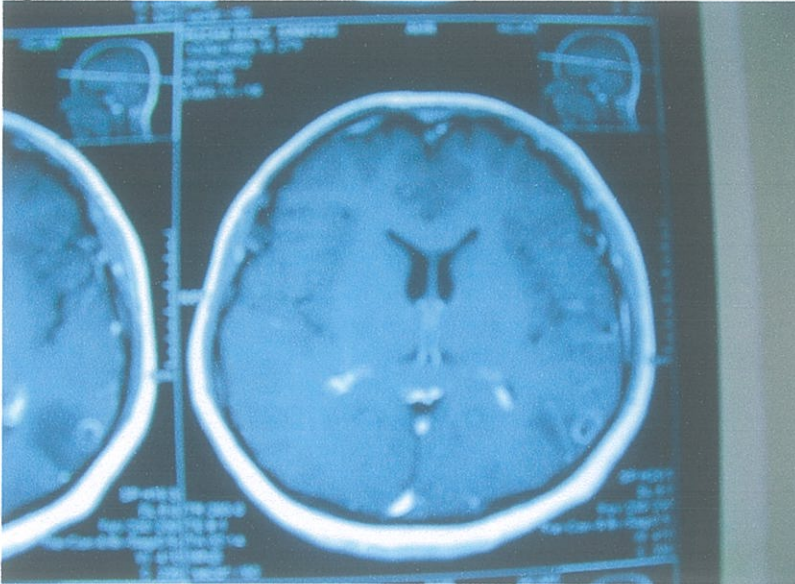


Figura 4.



BIBLIOGRAFIA

1. OPAS. *Epidemiología y control de la teniasis /cisticercosis en América Latina. Versión 3.0.* Washington: Organización Panamericana de la Salud 1994.
2. Carpio A, Sander JWAS. *Neurocysticercosis and epilepsy in developing countries.* *JNeurol Neurosurg Psychiatry* 2000; 68:137-143.
3. H. Garcia, Carlton A. W. Evans, Theodore E. Nash, Osvaldo M. Takayanagi Robert H. Gilman, 1,2,16 and Oscar H. Del Brutto¹⁷ *Current Consensus Guidelines for Treatment of Neurocysticercosis* 10.1128/CMR.15.4.747-756.2002. *Clin. Microbiol. Rev.* 2002, 15(4):747.
4. Alarcón, F., L. Escalante, G. Dueñas, M. Montalvo, and M. Roman. 1989. *Neurocysticercosis. Short course of treatment with albendazole.* *Arch. Neurol.* 46:1231–1236.
5. Bandres, J. C., A. C. White, Jr., T. Samo, E. C. Murphy, and R. L. Harris. 1992. *Extraparenchymal neurocysticercosis: report of five cases and review of management.* *Clin. Infect. Dis.* 15:799–811.

6. Baranwal, A. K., P. D. Singhi, N. Khandelwal, and S. C. Singhi. 1998. *Albendazole therapy in children with focal seizures and single small enhancing computerized tomographic lesions: a randomized, placebo-controlled, double blind trial. Pediatr. Infect. Dis. J.* 17:696–700.
7. Baranwal, A. K., P. D. Singhi, S. C. Singhi, and N. Khandelwal. 2001. *Seizure recurrence in children with focal seizures and single small enhancing computed tomography lesions: prognostic factors on long-term followup. J. Child. Neurol.* 16:443–445.
8. Del Brutto, O. H., V. Rajshekhar, A. C. White, Jr., V. C. Tsang, T. E. Nash, O. M. Takayanagui, P. M. Schantz, C. A. Evans, A. Flisser, D. Correa, D. Botero, J. C. Allan, E. Sarti, A. E. Gonzalez, R. H. Gilman, and H. H. Garcia. 2001. *Proposed diagnostic criteria for neurocysticercosis. Neurology* 57:177–183.
9. Del Brutto, O. H., R. Santibanez, C. A. Noboa, R. Aguirre, E. Diaz, and T. A. Alarcon. 1992. *Epilepsy due to neurocysticercosis: analysis of 203 patients. Neurology* 42:389–392.
10. Del Brutto, O. H., and J. Sotelo. 1988. *Neurocysticercosis: an update. Rev Infect. Dis.*
11. Commission on Tropical Diseases of the International League Against Epilepsy. *Relationship between epilepsy and tropical diseases. Epilepsia* 1994; 35: 89–93.
12. Garcia HH, Del Brutto OH. *Neurocysticercosis: updated concepts about an old disease. Lancet Neurol* 2005; 4: 653–61. *Disease worldwide. Clin Infect Dis* 1997; 24: 101–13.
- 13 Sheth TN, Lee C, Kucharczyk W, Keystone J. *Reactivation of neurocysticercosis: case report. Am J Trop Med Hyg* 1999; 60: 664–67.
- 14 Nash TE, Pretell J, Garcia HH. *Calcified cysticerci provoke perilesional edema and seizures. Clin Infect Dis* 2001; 33: 1649–53.
- 15 Sheth TN, Pillon L, Keystone J, Kucharczyk W. *Persistent MR contrast enhancement of calcified neurocysticercosis lesions. AJNR* 1998; 19: 79–82.
- 16 Park SY, Barkovich AJ, Weintrub PS. *Clinical implications of calcified lesions of neurocysticercosis. Pediatric Infect Dis J* 2000; 19: 581–83.
- 17.- Antoniuk SA, Bruck I, Dos Santos LH, et al. *Seizures associated with calcifications and edema in neurocysticercosis. Pediatr Neurol* 2001; 25: 309–11.
- 18.- Gupta RK, Kathuria MK, Pradhan S. *Magnetisation transfer magnetic resonance imaging demonstration of perilesional gliosis—relation with epilepsy in treated or healed neurocysticercosis. Lancet* 1999; 354: 44–
19. Correa D, Medina E. *Host-parasite immune relationship in Taenia solium taeniosis and cysticercosis. In: Garcia HH, Martinez SM, eds. Taenia solium Taeniasis/Cysticercosis, 2nd ed. Lima: Ed. Universo; 1999:1524.*

20. Garcia HH, Gilman RH, Catacora M, Verastegui M, Gonzalez AE, Tsang VC. Serologic evolution of neurocysticercosis patients after antiparasitic therapy: Cysticercosis Working Group in Peru. *J Infect Dis* 1997;175: 486 – 489.
21. Coyle CM, Tanowitz HB. Diagnosis and treatment of neurocysticercosis. *Interdiscip Perspect Infect Dis* 2009; 2009:180742. Epub 2009 Aug 27.
22. Nash TE, Del Brutto OH, Butman JA, et al. Calcific neurocysticercosis and epileptogenesis. *Neurology* 2004;62:
23. Del Brutto OH, Santibañez R, Noboa CA, Aguirre R, Díaz E, Alarcón TA. Epilepsy due to neurocysticercosis: analysis of 203 patients. *Neurology* 1992; 42(2):389–392.
24. Lobato RD, Lamas E, Portillo JM, et al. Hydrocephalus in cerebral cysticercosis: pathogenic and therapeutic considerations. *J Neurosurg* 1981;55(5): 786–793.
25. Sotelo J, Marin C. Hydrocephalus secondary to cysticercotic arachnoiditis: a long-term follow-up review of 92 cases. *J Neurosurg* 1987;66(5):686–689



Quito, 20 de enero de 2012
111011241-JR-0044

La Dirección Técnica de Investigación y Docencia

C E R T I F I C A

- Que la Revisión Bibliográfica "**DESCRIPCIÓN DE UNA FAMILIA CON DISTROFIA MIOTONICA (ENFERMEDAD DE STEINER). CARACTERIZACIÓN CLINICA Y REVISIÓN DE LA LITERATURA RECIENTE.**", ha sido entregado en esta Dirección Técnica y será publicadas en la revista CAMBIOS volumen XII, No. 19 del mes de julio a diciembre del 2011 y el doctor Colón Tómalá Pinto consta como autor.

Atentamente,

Dr. Diego Calderón Masón
DIRECTOR TÉCNICO DE INVESTIGACIÓN Y DOCENCIA
"Hospital Carlos Andrade Marin"

Ximena M.



DESCRIPCIÓN DE UNA FAMILIA CON DISTROFIA MIOTÓNICA (ENFERMEDAD DE STEINER) CARACTERIZACIÓN CLÍNICA Y REVISIÓN DE LA LITERATURA RECIENTE

Dr. Colón Tomalá Pinto

Egresado del Posgrado de Neurología – USFQ-HCAM

Dr. Rodrigo Bossano

Jefe del Servicio de Pediatría – HCAM

Lcda. Verónica Carvajal López

Enfermera Servicio de Pediatría – HCAM

Dr. Víctor Hugo Espín

Jefe del Servicio de Genética – HCAM

Correspondencia:

Dr. Colón Tomalá Pinto

E-mail: eloytom@hotmail.com

RESUMEN

La distrofia miotónica (MIM 160900) es una enfermedad genética autosómica dominante que se caracteriza clínicamente por miotonía, degeneración distrófica del músculo; cataratas y anomalías en el sistema nervioso, aparato digestivo y glándulas endocrinas. Existen dos formas clínicamente y molecularmente definidas de distrofia de miotónica: (1) Distrofia miotónica tipo 1 (DM1), también conocido como la enfermedad de 'Steiner'; y (2) Distrofia miotónica tipo 2 (DM2), también conocida como miopatía miotónica proximal. DM1 es la forma más común de distrofia muscular de inicio en edad adulta. Esta revisión se enfocará en los rasgos clínicos, diagnóstico y manejo de DM1 en base a la presentación de varios miembros en varias generaciones de una misma familia afectada por la enfermedad de "Steiner" y el caso de un infante de la misma familia con la forma clínica de miotonía congénita, además se comentará los adelantos en la comprensión de la patogénesis molecular de esta enfermedad con la referencia particular a nuevos tratamientos que usan la terapia genética.

PALABRAS CLAVE: Distrofia Miotónica, Herencia autosómica dominante, miotonía congénita.

INTRODUCCIÓN

La distrofia miotónica (MIM 160900) es una enfermedad genética autosómica dominante que se caracteriza clínicamente por miotonía, degeneración distrófica del músculo; cataratas y anomalías en el sistema nervioso, aparato digestivo y glándulas endocrinas. Existen dos formas clínicamente y molecularmente definidas de distrofia de miotónica: (1) Distrofia miotónica tipo 1 (DM1), también conocido como la enfermedad de 'Steiner'; y (2) Distrofia miotónica tipo 2 (DM2), también conocida como miopatía miotónica proximal.¹

ABSTRACT

The dystrophy myotonic (MIM 160900) is a genetic condition inherited by an autosomic dominant trait. It is associate to muscle dystrophy, myotonia, retard in the relapse of the muscle and anomalies in other organs like eyes, nervous system, digestive and endocrine glands. There are two forms, well defined by clinical and molecular characteristics: (1) Myotonic dystrophy type 1 (DM1), also well-known as 'Steiner dystrophy'; and (2) Myotonic dystrophy type 2 (DM2), also well-known as miopatý myotonic proximal. DM1 and the DM2 are multisystem genetic disorders. The DM1 is the commonest of the muscular dystrophy of adult onset. This revision will be focused in the clinical features, diagnosis and management of DM1. We present a family which several members in several generations are affected by Steiner disease and the situation of the last infant of the family who is affected by the congenital form of myotonic dystrophy. It was also commented the advances in the understanding of the molecular pathogenesis and reference of the a new treatments of gene therapy.

KEYWORDS: Myotonic Dystrophy, Autosomic dominant inheritance, Myotonic Congenital

DM1 es causada por una expansión de trinucleotido de CTG inestable que se repiten en la región 3 de translocación (UTR) del gen DMPK (proteína de la kinasa de la distrofia miotónica) que codifica para una kinasa de la mio-sina expresado en la proteína kinasa miotónica del musculo esquelético, el gen se localiza en el cromosoma 19q13.3.

Los individuos normales tienen entre 5 y 37 repeticiones de CTG, las CTG que se repiten en longitudes excediendo las 37 son anormales (Ver Figura 1). Los alelos con penetrancia completa ocurren con repeticiones mayores a 50 CTGs y se asocia casi siempre con la enfermedad sintomática. La

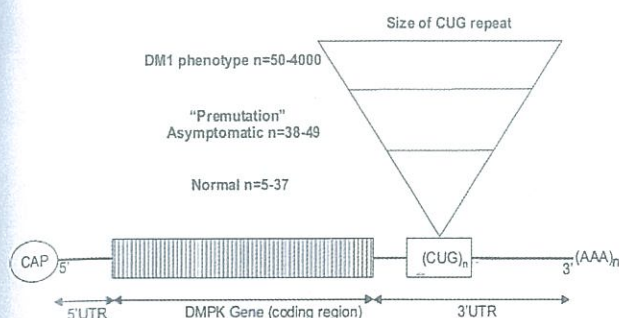


Figura 1. Correlación entre fenotipo y número de repeticiones del CTG.

comprobación genética molecular detecta las mutaciones en 100% de individuos afectados. La longitud de los Alelos fueron establecidas por el Segundo Consorcio Internacional de Distrofia Miotónica (IDMC) en 1999.⁵⁻⁷⁻¹²

El análisis de PCR se usa para detectar las longitudes de las repeticiones menores a 100 y el análisis de Southern blot descubra las expansiones más grandes.

Existe además el fenómeno de Anticipación así los alelos de DMPK mayor a 37 repeticiones de CTG en longitud son muy inestables y tienden a expandirse en longitud durante la mitosis y la meiosis. Los niños de un padre con DM1 pueden heredar repeticiones en longitudes considerablemente más grandes que aquéllos presentes en el padre transmisor. Este fenómeno es la causa de la llamada "anticipación" que es la ocurrencia de un incremento de la severidad en la enfermedad y un decremento en la edad de aparición de los síntomas en las generaciones sucesivas. La presencia de repeticiones de mayor longitud determina una enfermedad más severa y desarrollo temprano de los síntomas causando el fenotipo de "DM1 congénito" un niño con DM1 congénito casi siempre hereda el DMPK mutante extendido del alelo de su madre, en contraste con otros desórdenes de repeticiones donde la anticipación tiende a ocurrir a través del linaje paternal, como ejemplo, la enfermedad de Huntington.

La herencia paternal de DM1 congénito se ha descrito pero el mismo es raro; por consiguiente la severidad de la anticipación es dependiente del tamaño de las repeticiones y del sexo del padre que ha heredado las repeticiones expandidas.

En la evaluación diagnóstica se emplean además test no genéticos como:

- Electromiografía era el estudio más útil antes de que las pruebas genéticas estuvieran disponibles. La combinación de las descargas miotónicas y miopatía que aparecen las unidades motoras, predominantemente, en los músculos distales y la cara, es muy sospechoso de DM1. Las descargas miotónicas características ocurren como los estallidos de potenciales repetitivos en la inserción de la aguja, los potenciales varían en amplitud y fre-

cuencia, y cuando se los escucha por un altavoz ellos se parecen el sonido de las hélices de un avión y se llama bombardero en picada'

- La creatina kinasa del suero puede elevarse ligeramente en los pacientes con DM1 pero es a menudo normal en individuos asintomáticos.
- La biopsia del músculo es groseramente anormal en los pacientes afectados. Los rasgos incluyen la variabilidad en el tamaño de fibra, la fibrosis, la atrofia de fibra y los números aumentados de fibras musculares intrafusales.
- Las pruebas de la función hepática están elevadas en 50% de pacientes.¹⁶⁻²⁰

En cuanto a los rasgos clínicos, los pacientes con DM1 pueden ser divididos en cuatro subtipos principales: fenotipo premutación asintomático, forma clásica, forma de inicio en la infancia, forma congénita esta última que corresponde a la descripción del caso Ila cual no es una forma temprana severa de la DM1 clásico más bien es un fenotipo clínico distinto con rasgos clínicos diferentes (figura 2). DM1 congénito se presenta a menudo antes del nacimiento como polihidramnios y movimientos fetales reducidos. Después del parto, los rasgos principales son la debilidad generalizada, severa hipotonía y compromiso respiratorio. Los infantes afectados tienen el labio superior invertido en forma de V (también llamado en forma de pez) lo cual es característico de la debilidad facial severa y dificultad en la lactación, la mortalidad por fracaso respiratorio tiende a ser alta.

El retardo en los hitos del desarrollo con dificultades cognitivas, de aprendizaje que requieren instrucción especial mas los trastornos de alimentación son problemas comunes, pero los infantes supervivientes experimentan la mejora gradual en la función motora.

Los pacientes desarrollan a menudo problemas severos como complicaciones cardiorespiratorias en la tercera o cuarta décadas de la vida. Cabe señalar, que la madre del lactante al momento actual se halla asintomática (excepto por la miotonia moderada) y su hijo motivo del caso, ha presentado varios episodios de infecciones del tracto respiratorio inferior los estudios de extensión en el no han demostrado cardiopatía, oftalmopatía, endocrinopatía que se pueden presentar en esta enfermedad.

CASOS CLÍNICOS

Presentamos el caso de un niño de 1 año 10 meses de edad el cual había presentado síndrome de hipotonía neonatal siendo diagnosticado de enfermedad muscular no especificada, al momento de la consulta persistía sin un diagnóstico definitivo, y cuya madre de 30 años edad residente en Quito, de instrucción secundaria presentaba contracturas miotónicas en la manos ella no tenía conocimiento acerca del pronóstico y manejo de su propia enfermedad la de su hijo.

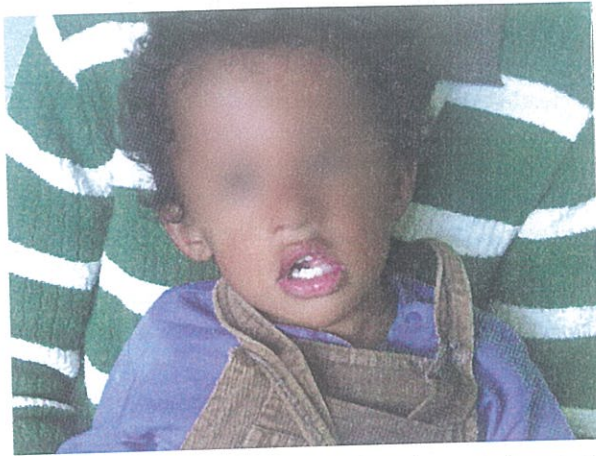

Figura 2. Fascias miopáticas del lactante, observese leve ptosis palpebral asimétrica a predominio derecho con la forma característica de boca en pez.

ANTECEDENTES PATOLÓGICOS EN HIJOS ANTERIORES

La madre refirió el fallecimiento de su primer hijo que fue producto parto por cesárea debido a labor prolongada y antecedentes de polihidramnios. A los 8 días de vida al hallarse en internación conjunta presenta distres respiratorio fue catalogado como neumonía, fallece a las 48 horas.

ANTECEDENTES OBSTÉTRICOS

- **Prenatal:** controles prenatales a partir del 4to mes al 7mo mes de embarazo tuvo amenaza de parto pretermino.
- **Natal:** producto de cesárea iterativa, segunda gesta, presentación cefálica, sufrimiento fetal, ruptura prematura de membranas y Polihidramnios severo.

EVALUACIÓN CLÍNICA DEL RECIÉN NACIDO

El niño tuvo los siguientes parámetros antropométricos: edad gestacional 37 semanas según Fum, Peso 2770 gr, talla 44 cm, PC 33c, Apgar 8/9.

Desde el primer día de vida requirió apoyo con oxigenoterapia debido a distres respiratorio leve, cianosis, alteraciones gasométricas, hipotonía generalizada, se identificó parálisis facial bilateral, fue considerado los diagnósticos: asfixia perinatal, patología muscular y cromosomopatía. (**)

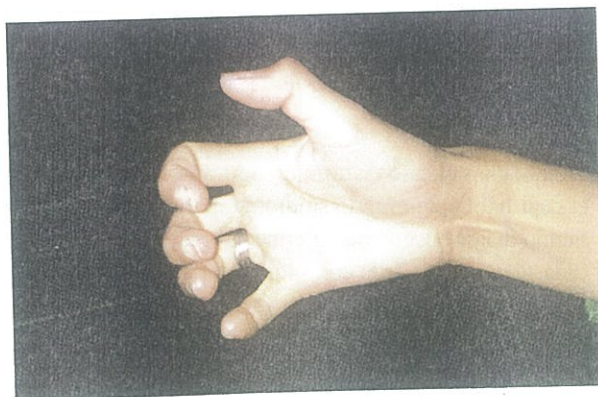


Figura 3. Fascias miopáticas en la madre con ptosis palpebral leve mas hipotrofia facial.

Luego de los estudios respectivos con biometría, hormonas, creatinquinasa todos normales, la rx de tórax no fue concluyente para alteraciones cardiacas, los 15 días de vida fue diagnosticado de enfermedad muscular congénita probable miotonía, no se efectuaron estudios genéticos la etiología permaneció presuntiva.

EVALUACIÓN ACTUAL

Lactante con hipotonía escapular y pélvica, rasgos dismórficos con ptosis palpebral leve, dientes cónicos, paladar ojival, cuya madre presenta rasgos fenotípicos similares y se logra identificar en ella contractura en manos y dedos luego de movimientos repetidos de abrir y cerrar las manos hallazgo clásico conocido como fenómeno miotónico. (Ver Figura 2-3-4)

La investigación de la historia genética logro determinar un pedigree: en la 1era generación, el abuelo paterno afecto de la enfermedad de Steiner, tuvo 4 hijos con el primer compromiso dos de los cuales varón y mujer fueron sintomáticos, dos portadores varón y mujer, pero además en el 2do segundo compromiso tuvo también 4 hijos, 3 afectados y uno fallecido de causa desconocida.

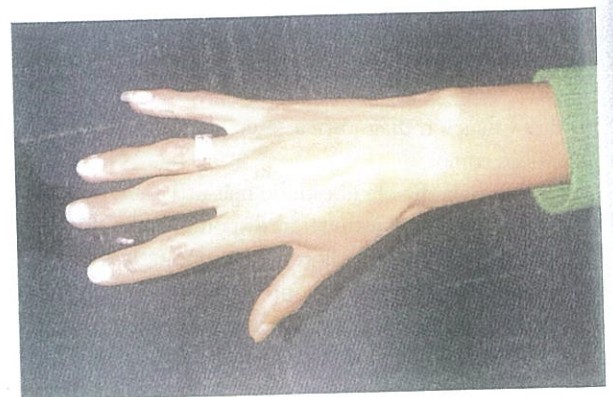

Figura 4. Fenómeno miotónico: falta de relajación muscular con contractura luego de abrir y cerrar las manos.

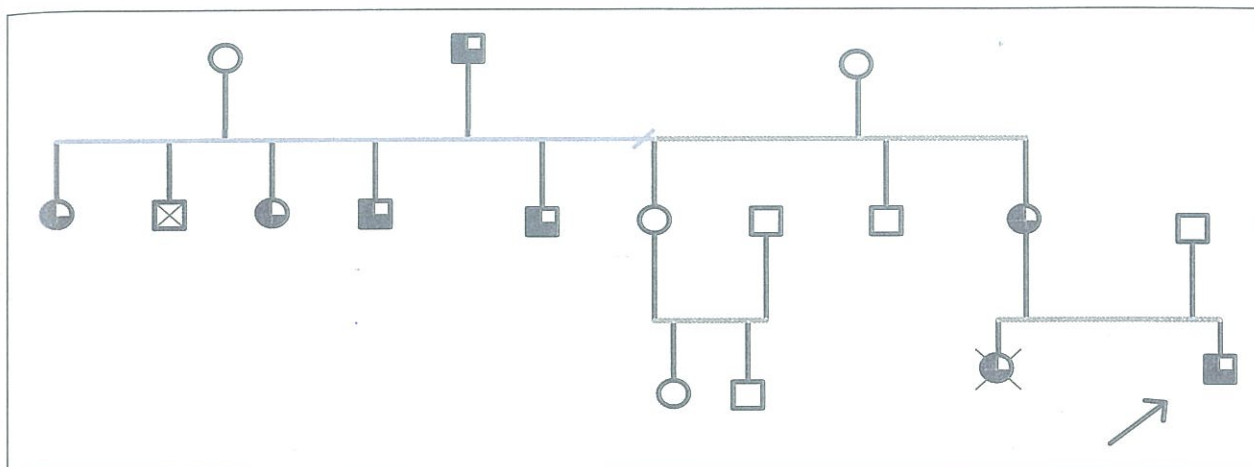


Figura 5. Pedigree que demuestra el patrón autosómico dominante donde el 50% de los descendientes están afectados con la enfermedad de Steiner.

En la segunda generación que corresponde al caso de la forma congénita, la madre cuyos síntomas iniciaron en la edad adulta a los 20 años, tuvo dos hijos, uno falleció por falla respiratorio debido a hipotonía severa y el 2 hijo es el paciente que actualmente está siendo manejado en la consulta externa de pediatría del Hospital Andrade Marín. (Ver Figura 5)

DISCUSIÓN

No existen estimaciones del predominio de distrofia miotónica en nuestro país, a nivel mundial la prevalencia varía en el rango de aproximadamente 1:100 000 en algunas áreas de Japón a aproximadamente 1:10 000 en Islandia, con un predominio europeo de 3 a 15 por 100 000.

La prevención primaria basándose en técnicas de medicina reproductiva (diagnóstico prenatal, diagnóstico preimplantacional; fecundación in vitro con gameto donado) en familias afectadas podría tener mayor efectividad que las actuales medidas existentes de tratamiento basadas en

la sintomatología que se vaya presentando: Terapia ocupacional o incluso cirugía y aparatos ortopédicos en caso de deformidades; control oftalmológico por el riesgo de cataratas y control cardiológico por el riesgo de arritmias; algunos individuos han respondido bien al tratamiento con mexiletene y la carbamazepina.⁴³⁻⁴⁵

Al no existir intervención terapéutica curativa, se está intentado a través de la vía de la terapia génica bloquear el gen mutante que presenta sobreexpresión. Se ha intentado utilizar terapia antisentido con resultados prometedores.⁴⁸

Se hace muy importante que luego del diagnóstico preciso de la dolencia, se debe recibir asesoría genética. En esta se debe enfatizar el riesgo de recurrencia existente del 50% de heredar el gen alterado, explicando también el fenómeno de anticipación dado por la amplificación de los tripletes que puede generar que la sintomatología en las siguientes generaciones sea mucho más severa. La terapia génica se encuentra en etapa experimental con expectativas prometedoras.⁴⁸

BIBLIOGRAFÍA

1. Harper PS. Myotonic dystrophy, 3rd edn. London: Saunders, 2001.
2. Yotova V, Labuda D, Zietkiewicz E, et al. Anatomy of a founder effect: myotonic dystrophy in Northeastern Quebec. *Hum Genet* 2005; 117:177e87.
3. Brook JD, McCurrach ME, Harley HG, et al. Molecular basis of myotonic dystrophy: expansion of a trinucleotide (CTG) repeat at the 3-prime end of a transcript encoding a protein kinase family member. *Cell* 1992; 68:799e808.
4. Harris S, Moncrieff C, Johnson K. Myotonic dystrophy: will the real gene please Step forward! *Hum Mol Genet* 1996;5 Spec No:1417e23.
5. Martorell L, Monckton DG, Sanchez A, et al. Frequency and stability of the myotonic dystrophy type 1 premutation. *Neurology* 2001; 56:328e35.
6. International Myotonic Dystrophy Consortium (IDMC). New nomenclature and DNA testing guidelines for myotonic dystrophy type 1 (DM1). *Neurology* 2000; 54:1218e21.
7. de Die-Smulders CE, Land JA, Dreesen JC, et al. Results from 10 years of Preimplantation-genetic diagnostics in The Netherlands. *Ned Tijdschr Geneesk* 2004; 148:2491e6.
8. de Temmerman N, Sermon K, Seneca S, et al. Intergenerational instability of the expanded CTG repeat in the DMPK gene: studies in human gametes and preimplantation embryos. *Am J Hum Genet* 2004; 75:325e9.
9. Rakocevic-Stojanovic V, Savic D, Pavlovic S, et al. Intergenerational changes of CTG repeat depending on the sex of the transmitting parent in myotonic dystrophy type 1. *Eur J Neurol* 2005;12:236e7.

10. Zeesman S, Carson N, Whelan DT. Paternal transmission of the congenital form of myotonic dystrophy type 1: a new case and review of the literature. *Am J Med Genet* 2002; 107:222–6.
11. Brunner HG, Bruggenwirth HT, Nillesen W, et al. Influence of sex of the transmitting Parent as well as of parental allele size on the CTG expansion in myotonic dystrophy (DM). *Am J Hum Genet* 1993; 53:1016e23.
12. de Die-Smulders CE, Smeets HJ, Loots W, et al. Paternal transmission of congenital myotonic dystrophy. *J Med Genet* 1997; 34:930e3.
13. Dean NL, Loredó-Ostí JC, Fujiwara TM, et al. Transmission ratio distortion in the Myotonic dystrophy locus in human preimplantation embryos. *Eur J Hum Genet* 2006; 14:299e306.
14. Gharehbaghi-Schnell EB, Finsterer J, Korschineck I, et al. Genotype-phenotype correlation in myotonic dystrophy. *Clin Genet* 1998; 53:20e6.
15. Hamshere MG, Harley H, Harper P, et al. Myotonic dystrophy: the correlation of (CTG) repeat length in leucocytes with age at onset is significant only for patients With small expansions. *J Med Genet* 1999; 36:59e61.
16. Lavedan C, Hofmann-Radványi H, Shelbourne P, et al. Myotonic dystrophy: size- and sex-dependent dynamics of CTG meiotic instability, and somatic mosaicism. *Am J Hum Genet* 1993; 52:875e83.
17. Miaux Y, Chiras J, Eymard B, et al. Cranial MRI findings in myotonic dystrophy. *Neuroradiology* 1997; 39:166e70.
18. Ashizawa T. Myotonic dystrophy as a brain disorder. *Arch Neurol* 1998; 55:291e3.
19. Spranger M, Spranger S, Tischendorf M, et al. Myotonic dystrophy. The role of large triplet repeat length in the development of mental retardation. *Arch Neurol* 1997; 54:251e4.
20. Joseph JT, Richards CS, Anthony DC, et al. Congenital myotonic dystrophy pathology and somatic mosaicism. *Neurology* 1997; 49:1457e60.
21. Harper PS, Van Engelen B, Eymard B, et al. Myotonic dystrophy: present management, future therapy. Oxford: Oxford University Press, 2004:251.
22. Steyaert J, Umans S, Willekens D, et al. A study of the cognitive and psychological profile in 16 children with congenital or juvenile myotonic dystrophy. *Clin Genet* 1997; 52:135e41.
23. Krishnan AV, Kiernan MC. Axonal function and activity-dependent excitability changes in myotonic dystrophy. *Muscle Nerve* 2006; 33:627e36.
24. Redman JB, Fenwick RG Jr, Fu YH, et al. Relationship between parental trinucleotide CTG repeat length and severity of myotonic dystrophy in offspring. *JAMA* 1993; 269:1960e5.
25. de Die-Smulders CE, Howeler CJ, Thijs C, et al. Age and causes of death in adult-onset myotonic dystrophy. *Brain* 1998; 121:1557e63.
26. Mathieu J, Allard P, Potvin L, et al. 10-year study of mortality in a cohort of patients with myotonic dystrophy. *Neurology* 1999; 52:1658e62.
27. Cobo AM, Poza JJ, Martorell L, et al. Contribution of molecular analyses to the estimation of the risk of congenital myotonic dystrophy. *J Med Genet* 1995; 32:105e8.
28. Logigian EL, Blood CL, Dilek N, et al. Quantitative analysis of the "warm-up" phenomenon in myotonic dystrophy type 1. *Muscle Nerve* 2005; 32:35e42.
29. de Swart BJ, van Engelen BG, van de Kerkhof JP, et al. Myotonia and flaccid dysarthria in patients with adult onset myotonic dystrophy. *J Neurol Neurosurg Psychiatry* 2004; 75:1480e2.
30. Garrott HM, Walland MJ, O'Day J. Recurrent posterior capsular opacification and capsulorhexis contracture after cataract surgery in myotonic dystrophy. *Clin Experiment Ophthalmol* 2004; 32:653e5.
31. Bassez G, Lazarus A, Desguerre I, et al. Severe cardiac arrhythmias in young patients with myotonic dystrophy type 1. *Neurology* 2004; 63:1939e41.
32. Chebel S, Ben Hamda K, Boughammoura A, et al. [Cardiac involvement in Steinert's myotonic dystrophy] (in French). *Rev Neurol (Paris)* 2005; 161:932e9.
33. Dello Russo A, Pelargonio G, Parisi Q, et al. Widespread electroanatomic alterations of right cardiac chambers in patients with myotonic dystrophy type 1. *J Cardiovasc Electrophysiol* 2006; 17:34e40.
34. Montella L, Caraglia M, Addeo R, et al. Atrial fibrillation following chemotherapy for stage III diffuse large B-cell gastric lymphoma in a patient with myotonic dystrophy (Steinert's disease). *Ann Hematol* 2005; 84:192e3.
35. Phillips MF, Harper PS. Cardiac disease in myotonic dystrophy. *Cardiovasc Res* 1997; 33:13e22.
36. Groh WJ, Groh MR, Saha C, et al. Electrocardiographic abnormalities and sudden death in myotonic dystrophy type 1. *N Engl J Med* 2008; 358:2688e97.
37. van Engelen B, Eymard B, Wilcox D. Workshop report: 123rd ENMC International Workshop: Management and Therapy in Myotonic Dystrophy, 6e8 February 2004, Naarden, The Netherlands. *Neuromuscul Disord* 2005; 15:389e94.
38. Parisi M, Galderisi M, Sidiropoulos M, et al. Early detection of biventricular involvement in myotonic dystrophy by tissue Doppler. *Int J Cardiol* 2007; 118:227e32.
39. Gaul C, Schmidt T, Windisch G, et al. Subtle cognitive dysfunction in adult onset myotonic dystrophy type 1 (DM1) and type 2 (DM2). *Neurology* 2006; 67:350e2.
40. Modoni A, Silvestri G, Pomponi MG, et al. Characterization of the pattern of cognitive impairment in myotonic dystrophy type 1. *Arch Neurol* 2004; 61:1943e7.
41. Delaporte C. Personality patterns in patients with myotonic dystrophy. *Arch Neurol* 1998; 55:635e40.366
42. Canavese F, Sussman MD. Orthopaedic manifestations of congenital myotonic dystrophy during childhood and adolescence. *J Pediatr Orthop.* 2009; 29(2):208–13.
43. Ricker K, Grimm T, Koch MC, Schneider C, Kress W, Reimers CD, Schulte-Mattler W, Mueller-Myhsok B, Toyka KV, Mueller CR. Linkage of proximal myotonic myopathy to chromosome 3q. *Neurology.* 1999; 52:170–1
44. Logigian EL, Martens WB, Moxley RT, McDermott MP, Dilek N, Wiegner AW, Pearson AT, Barbieri CA, Annis CL, Thornton CA, Moxley RT. Mexiletine is an effective antimyotonia treatment in myotonic dystrophy type 1. *Neurology.* 2010; 74(18):1441–8.
45. Sovari AA, Bodine CK, Farokhi F. Cardiovascular manifestations of myotonic dystrophy-1. *Cardiol Rev.* 2007; 15(4):191–4.
46. Magaña JJ, Cisneros B. Perspectives on gene therapy in myotonic dystrophy type 1. *J Neurosci Res.* 2011 Mar; 89(3):275–85.
47. Wheeler TM. Myotonic dystrophy: therapeutic strategies for the future. *Neurotherapeutics* 2008 Oct; 5(4):592–600
48. Langlois MA, Lee NS, Puymirat J. Hammerhead ribozyme-mediated destruction of nuclear foci in myotonic dystrophy myoblasts. *Mol Ther.* 2003 May; 7(5 Pt 1):670–80.

DESCRIPCION DE UNA FAMILIA CON DISTROFIA MIOTONICA (ENFERMEDAD DE STEINER). CARACTERIZACION CLINICA Y REVISION DE LA LITERATURA RECIENTE.

Dr. Colón Tomalá Pinto Egresado del Posgrado de Neurología USFQ- HCAM (*)

Dr. Rodrigo Bossano Jefe del Servicio de Pediatría HCAM (**)

Dr. Víctor Hugo Espín Jefe del Servicio de Genética HCAM (**)

Lcda. Verónica Carvajal López Enfermera Servicio de Pediatría HCAM (***)

RESUMEN

La distrofia miotónica (MIM 160900) es una enfermedad genética autosómica dominante que se caracteriza clínicamente por miotonía, degeneración distrófica del músculo; cataratas y anomalías en el sistema nervioso, aparato digestivo y glándulas endocrinas. Existen dos formas clínicamente y molecularmente definidas de distrofia de miotónica: (1) Distrofia miotónica tipo 1 (DM1), también conocido como la enfermedad de 'Steiner'; y (2) Distrofia miotónica tipo 2 (DM2), también conocida como miopatía miotónica proximal. DM1 es la forma más común de distrofia muscular de inicio en edad adulta. Esta revisión se enfocará en los rasgos clínicos, diagnóstico y manejo de DM1 en base a la presentación de varios miembros en varias generaciones de una misma familia afectada por la enfermedad de "Steiner" y el caso de un infante de la misma familia con la forma clínica de miotonía congénita, además se comentará los adelantos en la comprensión de la patogénesis molecular de esta enfermedad con la referencia particular a nuevos tratamientos que usan la terapia genética.

PALABRAS CLAVE: Distrofia Miotonica, Herencia autosomica dominante, miotonía congénita

ABSTRACT

The dystrophy myotonic (MIM 160900) is a genetic condition inherited by an autosomic dominant trait. It is associate to muscle dystrophy, myotonia, retard in the relapse of the muscle and anomalies in other organs like eyes, nervous system, digestive and endocrine glands. There are two forms, well defined by clinical and molecular characteristics: (1) Myotonic dystrophy type 1 (DM1), also well-known as 'Steiner dystrophy'; and (2) Myotonic dystrophy type 2 (DM2), also well-known as miopatya myotonic proximal. DM1 and the DM2 are multisystem genetic disorders. The DM1 is the commonest of the muscular dystrophy of adult onset. This revision will be focused in the clinical

features, diagnosis and management of DM1. We present a family which several members in several generations are affected by Steiner disease and the situation of the last infant of the family who is affected by the congenital form of myotonic dystrophy. It was also commented the advances in the understanding of the molecular pathogenesis and reference of the a new treatments of gene therapy.

KEYWORDS: Myotonic Dystrophy, Autosomic dominant inheritance, Myotonic Congenital

INTRODUCCION

La distrofia miotónica (MIM 160900) es una enfermedad genética autosómica dominante que se caracteriza clínicamente por miotonía, degeneración distrófica del músculo; cataratas y anomalías en el sistema nervioso, aparato digestivo y glándulas endocrinas. Existen dos formas clínicamente y molecularmente definidas de distrofia de miotónica: (1) Distrofia miotónica tipo 1 (DM1), también conocido como la enfermedad de 'Steinert'; y (2) Distrofia miotónica tipo 2 (DM2), también conocida como miopatía miotónica proximal. ¹

DM1 es causada por una expansión de trinucleótido de CTG inestable que se repiten en la región 3' de translocación (UTR) del gen DMPK (proteína de la quinasa de la distrofia miotónica) que codifica para una quinasa de la miosina expresado en la proteína quinasa miotónica del músculo esquelético, el gen se localiza en el cromosoma 19q13.3.

Los individuos normales tienen entre 5 y 37 repeticiones de CTG, las CTG que se repiten en longitudes excediendo las 37 son anormales (Ver Figura 1). Los alelos con penetrancia completa ocurren con repeticiones mayores a 50 CTGs y se asocia casi siempre con la enfermedad sintomática. La comprobación genética molecular detecta las mutaciones en 100% de individuos afectados. La longitud de los Alelos fueron establecidas por el Segundo Consorcio Internacional de Distrofia Miotónica (IDMC) en 1999. ⁵⁻⁷⁻¹²

El análisis de PCR se usa para detectar las longitudes de las repeticiones menores a 100 y el análisis de Southern blot descubra las expansiones más grandes.

Existe además el fenómeno de Anticipación así los alelos de DMPK mayor a 37 repeticiones de CTG en longitud son muy inestables y tienden a expandirse en longitud durante la mitosis y la meiosis. Los niños de un padre con DM1 pueden heredar repeticiones en longitudes considerablemente más grandes que aquéllos presentes en el padre transmisor. Este fenómeno es la causa de la llamada "anticipación " que es la ocurrencia de un incremento de la severidad en la enfermedad y un decremento en la edad de aparición de los síntomas en las generaciones sucesivas. La presencia de repeticiones de mayor longitud determina una enfermedad más severa y desarrollo temprano de los síntomas causando el fenotipo de "DM1 congénito" un niño con DM1 congénito casi siempre hereda el DMPK mutante extendido del alelo de su madre, en contraste con otros desórdenes de repeticiones dónde la anticipación tiende a ocurrir a través del linaje paternal, como ejemplo, la enfermedad de Huntington.

La herencia paternal de DM1 congénito se ha descrito pero el mismo es raro; por consiguiente la severidad de la anticipación es dependiente del tamaño de las repeticiones y del sexo del padre que ha heredado las repeticiones expandidas.

En la evaluación diagnóstica se emplean además test no genéticos como:

- Electromiografía era el estudio más útil antes de que las pruebas genéticas estuvieran disponibles. La combinación de las descargas miotónicas y miopatía que aparecen las unidades motoras, predominantemente, en los músculos distales y la cara, es muy sospechoso de DM1. Las descargas miotónicas características ocurren como los estallidos de potenciales repetitivos en la inserción de la aguja, los potenciales varían en amplitud y frecuencia, y cuando se los escucha por un altavoz ellos se parecen el sonido de las hélices de un avión y se llama bombardero en picada'
- La creatina kinasa del suero puede elevarse ligeramente en los pacientes con DM1 pero es a menudo normal en individuos asintomáticos.
- La biopsia del músculo es groseramente anormal en los pacientes afectados. Los rasgos incluyen la variabilidad en el tamaño de fibra, la fibrosis, la atrofia de fibra y los números aumentados de fibras musculares intrafusales.
- Las pruebas de la función hepática están elevadas en de 50% de pacientes. 16-20

En cuanto a los rasgos clínicos, los pacientes con DM1 pueden ser divididos en cuatro subtipos principales: fenotipo premutación asintomático, forma clásica, forma de inicio en la infancia, forma congénita esta última que corresponde a la descripción del caso la cual no es una forma temprana severa de la DM1 clásico más bien es un fenotipo clínico distinto con rasgos clínicos diferentes (figura 2). DM1 congénito se presenta a menudo antes del nacimiento como polihidramnios y movimientos fetales reducidos. Después del parto, los rasgos principales son la debilidad generalizada, severa hipotonía y compromiso respiratorio. Los infantes afectados tienen el labio superior invertido en forma de V (también llamado en forma de pez) lo cual es característico de la debilidad facial severa y dificultad en la lactación, la mortalidad por fracaso respiratorio tiende a ser alta.

El retardo en los hitos del desarrollo con dificultades cognitivas, de aprendizaje que requieren instrucción especial más los trastornos de alimentación son problemas comunes, pero los infantes supervivientes experimentan la mejora gradual en la función motora.

Los pacientes desarrollan a menudo problemas severos como complicaciones cardiorespiratorias en la tercera o cuarta décadas de la vida. Cabe señalar, que la madre del lactante al momento actual se halla asintomática (excepto por la miotonia moderada) y su hijo motivo del caso, ha presentado varios episodios de infecciones del tracto respiratorio inferior los estudios de extensión en el no han demostrado cardiopatía, oftalmopatía, endocrinopatía que se pueden presentar en esta enfermedad.

CASOS CLINICOS

Presentamos el caso de un niño de 1 año 10 meses de edad el cual había presentado síndrome de hipotonía neonatal siendo diagnosticado de enfermedad muscular no especificada, al momento de la consulta persistía sin un diagnóstico definitivo, y cuya madre de 30 años edad residente en Quito, de instrucción secundaria presentaba contracturas miotónicas en la manos ella no tenía conocimiento acerca del pronóstico y manejo de su propia enfermedad la de su hijo.

Antecedentes patológicos en hijos anteriores

La madre refirió el fallecimiento de su primer hijo que fue producto parto x cesárea debido a labor prolongada y antecedentes de polihidramnios, A los 8 días de vida al hallarse en internación conjunta presenta distres respiratorio fue catalogado como neumonía, fallece a las 48 horas.

Antecedentes Obstétricos

Prenatal: controles prenatales a partir del 4to mes al 7mo mes de embarazo tuvo amenaza de parto pretermino.

Natal: producto de cesárea iterativa, segunda gesta, presentación cefálica, sufrimiento fetal, ruptura prematura de membranas y Polihidramnios severo

Evaluación clínica del recién nacido:

El niño tuvo los siguientes parámetros antropométricos: edad gestacional 37 semanas según Fum, Peso 2770gr, talla 44cm, PC 33c, Apgar 8/9

Desde el 1er día de vida requirió apoyo con oxigenoterapia debido a distres respiratorio leve, cianosis, alteraciones gasométricas, hipotonía generalizada, se identifico parálisis facial bilateral, fue considerado los diagnosticos: asfixia perinatal, patología muscular y cromosomopatía, (**)

Luego de los estudios respectivos con biometría, hormonas, creatinkinasa todos normales, la rx de tórax no fue concluyente para alteraciones cardiacas, los 15 días de vida fue diagnosticado de enfermedad muscular congénita probable mionía , no se efectuaron estudios genéticos la etiología permaneció presuntiva.

Evaluación actual

Lactante con hipotonía escapular y pélvica, rasgos dismorficos con ptosis palpebral leve, dientes cónicos , paladar ojival , cuya madre presenta rasgos fenotípicos similares y se logra identificar en ella contractura en manos y dedos luego de movimientos repetidos de abrir y cerrar las manos hallazgo clásico conocido como fenómeno miotónico. (Ver Figura 2-3-4)

La investigación de la historia genética logro determinar un pedigree: en la 1era generación, el abuelo paterno afecto de la enfermedad de Steiner, tuvo 4 hijos con el primer compromiso dos de los cuales varón y mujer fueron sintomáticos, dos portadores varón y mujer, pero además en el 2do segundo compromiso tuvo también 4 hijos, 3 afectados y uno fallecido de causa desconocida.

En la segunda generación que corresponde al caso de la forma congénita, la madre cuyos síntomas iniciaron en la edad adulta a los 20 años, tuvo dos hijos, uno falleció por falla respiratorio debido a hipotonía severa y el 2 hijo es el paciente que actualmente está siendo manejado en la consulta externa de pediatría del Hospital Andrade Marín. (Ver Figura 5)

DISCUSION

No existen estimaciones del predominio de distrofia miotónica en nuestro país, a nivel mundial la prevalencia varía en el rango de aproximadamente 1:100 000 en algunas áreas de Japón a aproximadamente 1:10 000 en Islandia, con un predominio europeo de 3 a 15 por 100 000.

La prevención primaria basándose en técnicas de medicina reproductiva (diagnóstico prenatal, diagnóstico preimplantacional ; fecundación in vitro con gameto donado) en familias afectadas podría tener mayor efectividad que las actuales medidas existentes de tratamiento basadas en la sintomatología que se vaya presentando :Terapia ocupacional o incluso cirugía y aparatos ortopédicos en caso de deformidades ; control oftalmológico por el riesgo de cataratas y control cardiológico por el riesgo de arritmias ; algunos individuos han respondido bien al tratamiento con mexiletene y la carbamazepina. ⁴³⁻⁴⁵

Al no existir intervención terapéutica curativa, se está intentado a través de la vía de la terapia génica bloquear el gen mutante que presenta sobreexpresión Se ha intentado utilizar terapia antisentido con resultados prometedores. ⁴⁸

Se hace muy importante que luego del diagnóstico preciso de la dolencia, se debe recibir asesoría genética. En esta se debe enfatizar el riesgo de recurrencia existente del 50% de heredar el gen alterado, explicando también el fenómeno de anticipación dado por la amplificación de los tripletes que puede generar que la sintomatología en las siguientes generaciones sea mucho más severa. La terapia génica se encuentra en etapa experimental con expectativas prometedoras.⁴⁸

ANEXOS

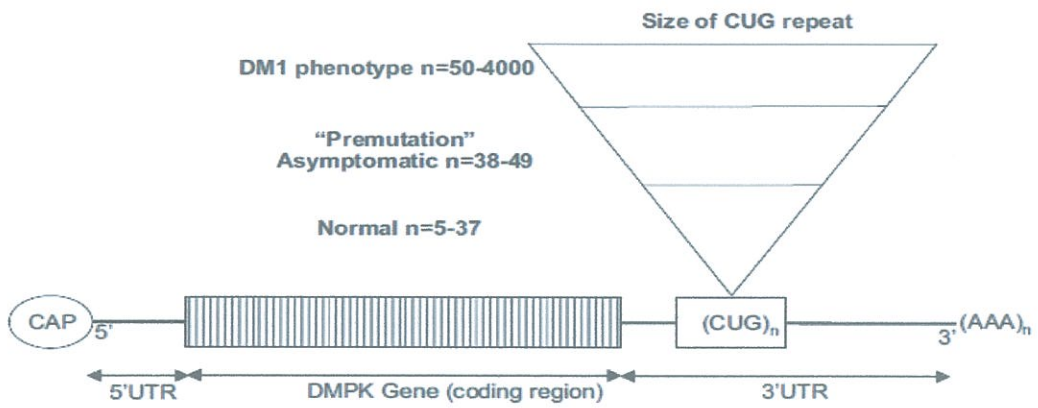


Figura 1.- Correlación entre fenotipo y número de repeticiones del CTG

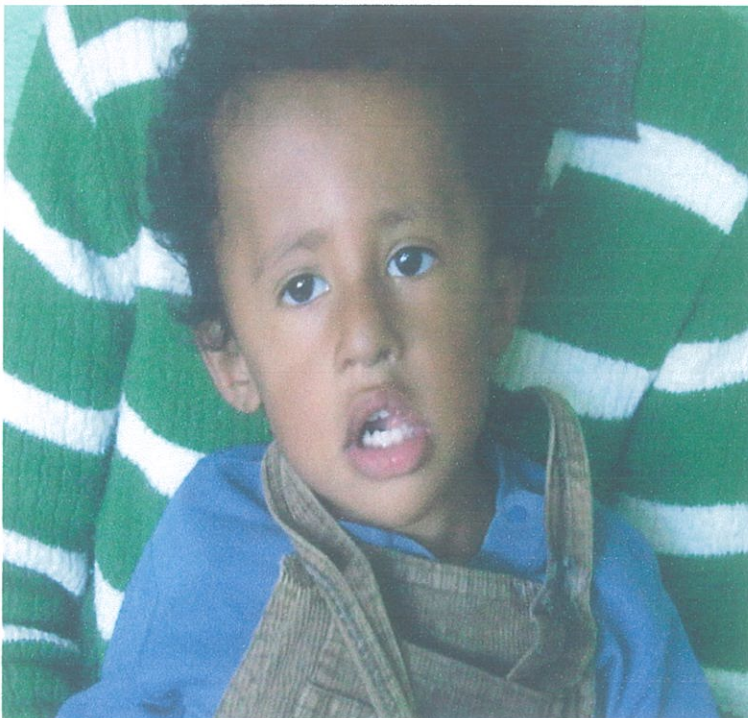

Figura 2.- Fascies miopáticas del lactante, observese leve ptosis palpebral asimétrica a predominio derecho con la forma característica de boca en pez

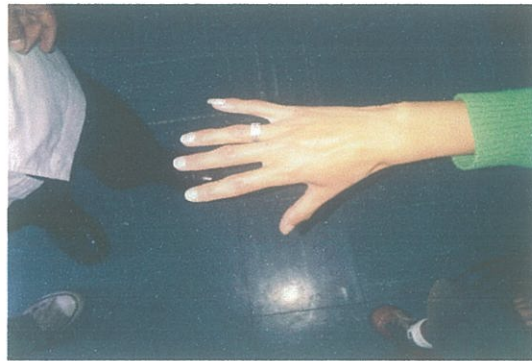
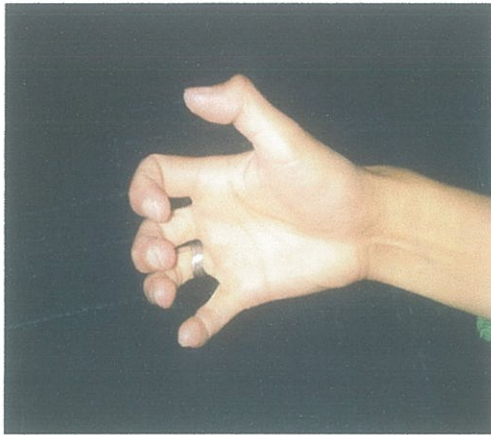
Figura 3 .Fenómeno miotónico: falta de relajación muscular con contractura luego de abrir y cerrar las manos

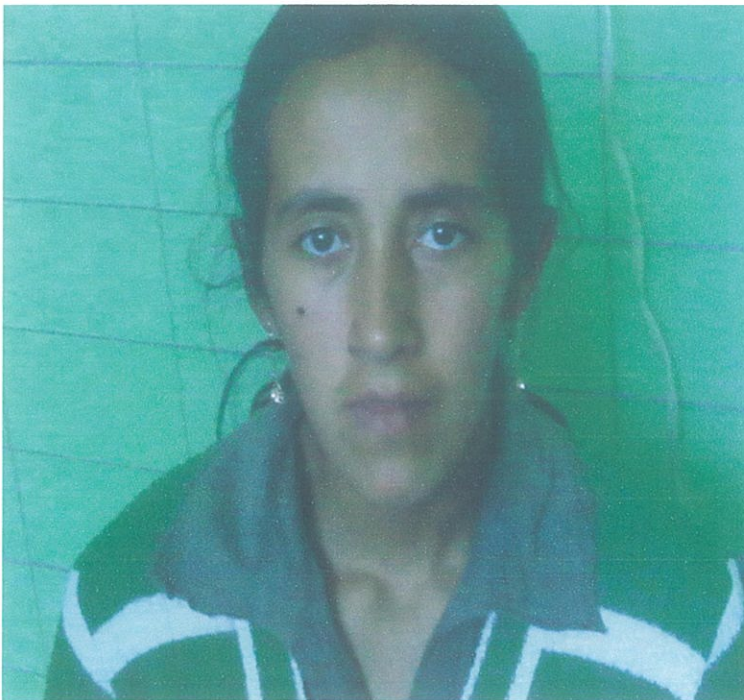

Figura 4. Fascias miopáticas en la madre con ptosis palpebral leve mas hipotrofia facial

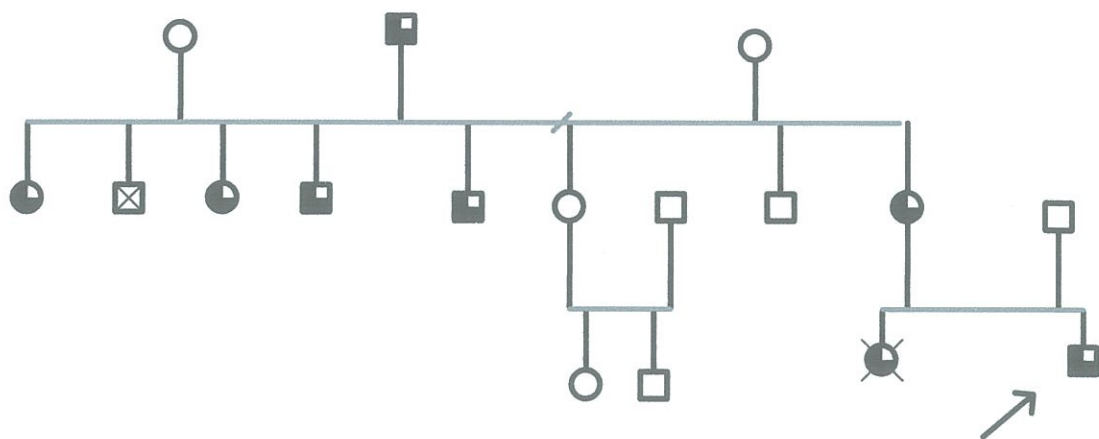


Figura 5 .- Pedigree que demuestra el patrón autosómico dominante donde el 50% de los descendientes están afectados con la enfermedad de Steiner .

BIBLIOGRAFIA

1. Harper PS. *Myotonic dystrophy*, 3rd edn. London: Saunders, 2001.
2. Yotova V, Labuda D, Zietkiewicz E, et al. Anatomy of a founder effect: myotonic dystrophy in Northeastern Quebec. *Hum Genet* 2005; 117:177e87.
3. Brook JD, McCurrach ME, Harley HG, et al. Molecular basis of myotonic dystrophy: expansion of a trinucleotide (CTG) repeat at the 3-prime end of a transcript encoding a protein kinase family member. *Cell* 1992; 68:799e808.
4. Harris S, Moncrieff C, Johnson K. Myotonic dystrophy: will the real gene please Step forward! *Hum Mol Genet* 1996;5 Spec No:1417e23.
5. Martorell L, Monckton DG, Sanchez A, et al. Frequency and stability of the myotonic dystrophy type 1 premutation. *Neurology* 2001; 56:328e35.
6. International Myotonic Dystrophy Consortium (IDMC). New nomenclature and DNA testing guidelines for myotonic dystrophy type 1 (DM1). *Neurology* 2000; 54:1218e21.
7. de Die-Smulders CE, Land JA, Dreesen JC, et al. Results from 10 years of Preimplantation-genetic diagnostics in The Netherlands. *Ned Tijdschr Geneeskd*

2004; 148:2491e6.

8. de Temmerman N, Sermon K, Seneca S, et al. Intergenerational instability of the expanded CTG repeat in the DMPK gene: studies in human gametes and preimplantation embryos. *Am J Hum Genet* 2004; 75:325e9.

9. Rakocevic-Stojanovic V, Savic D, Pavlovic S, et al. Intergenerational changes of CTG repeat depending on the sex of the transmitting parent in myotonic dystrophy type 1. *Eur J Neurol* 2005;12:236e7.

10. Zeesman S, Carson N, Whelan DT. Paternal transmission of the congenital form of myotonic dystrophy type 1: a new case and review of the literature. *Am J Med Genet* 2002; 107:222–6.

11. Brunner HG, Bruggenwirth HT, Nillesen W, et al. Influence of sex of the transmitting Parent as well as of parental allele size on the CTG expansion in myotonic dystrophy (DM). *Am J Hum Genet* 1993; 53:1016e23.

12. de Die-Smulders CE, Smeets HJ, Loots W, et al. Paternal transmission of congenital myotonic dystrophy. *J Med Genet* 1997; 34:930e3.

13. Dean NL, Loredó-Ostí JC, Fujiwara TM, et al. Transmission ratio distortion in the Myotonic dystrophy locus in human preimplantation embryos. *Eur J Hum Genet* 2006; 14:299e306.

14. Gharehbaghi-Schnell EB, Finsterer J, Korschineck I, et al. Genotype-phenotype correlation in myotonic dystrophy. *Clin Genet* 1998; 53:20e6.

15. Hamshere MG, Harley H, Harper P, et al. Myotonic dystrophy: the correlation of (CTG) repeat length in leucocytes with age at onset is significant only for patients With small expansions. *J Med Genet* 1999; 36:59e61.

16. Lavedan C, Hofmann-Radványi H, Shelbourne P, et al. Myotonic dystrophy: size- and sex-dependent dynamics of CTG meiotic instability, and somatic mosaicism. *Am J Hum Genet* 1993; 52:875e83.

17. Miaux Y, Chiras J, Eymard B, et al. Cranial MRI findings in myotonic dystrophy. *Neuroradiology* 1997; 39:166e70.

18. Ashizawa T. Myotonic dystrophy as a brain disorder. *Arch Neurol* 1998; 55:291e3.

19. Spranger M, Spranger S, Tischendorf M, et al. Myotonic dystrophy. The role of large triplet repeat length in the development of mental retardation. *Arch Neurol*

1997;54:251e4.

20. Joseph JT, Richards CS, Anthony DC, et al. Congenital myotonic dystrophy pathology and somatic mosaicism. *Neurology* 1997;49:1457e60.

21. Harper PS, Van Engelen B, Eymard B, et al. *Myotonic dystrophy: present management, future therapy*. Oxford: Oxford University Press, 2004:251.

22. Steyaert J, Umans S, Willekens D, et al. A study of the cognitive and psychological profile in 16 children with congenital or juvenile myotonic dystrophy. *Clin Genet* 1997;52:135e41.

23. Krishnan AV, Kiernan MC. Axonal function and activity-dependent excitability changes in myotonic dystrophy. *Muscle Nerve* 2006;33:627e36.

24. Redman JB, Fenwick RG Jr, Fu YH, et al. Relationship between parental trinucleotide CTG repeat length and severity of myotonic dystrophy in offspring. *JAMA* 1993;269:1960e5.

25. de Die-Smulders CE, Howeler CJ, Thijs C, et al. Age and causes of death in adult-onset myotonic dystrophy. *Brain* 1998;121:1557e63.

26. Mathieu J, Allard P, Potvin L, et al. 10-year study of mortality in a cohort of patients with myotonic dystrophy. *Neurology* 1999;52:1658e62.

27. Cobo AM, Poza JJ, Martorell L, et al. Contribution of molecular analyses to the estimation of the risk of congenital myotonic dystrophy. *J Med Genet* 1995;32:105e8.

28. Logigian EL, Blood CL, Dilek N, et al. Quantitative analysis of the "warm-up" phenomenon in myotonic dystrophy type 1. *Muscle Nerve* 2005;32:35e42.

29. de Swart BJ, van Engelen BG, van de Kerkhof JP, et al. Myotonia and flaccid dysarthria in patients with adult onset myotonic dystrophy. *J Neurol Neurosurg Psychiatry* 2004;75:1480e2.

30. Garrott HM, Walland MJ, O'Day J. Recurrent posterior capsular opacification and capsulorhexis contracture after cataract surgery in myotonic dystrophy. *Clin Experiment Ophthalmol* 2004;32:653e5.

31. Bassez G, Lazarus A, Desguerre I, et al. Severe cardiac arrhythmias in young patients with myotonic dystrophy type 1. *Neurology* 2004;63:1939e41.

32. Chebel S, Ben Hamda K, Boughammoura A, et al. [Cardiac involvement in Steinert's

myotonic dystrophy] (in French). *Rev Neurol (Paris)* 2005;161:932e9.

33. Dello Russo A, Pelargonio G, Parisi Q, et al. Widespread electroanatomic alterations of right cardiac chambers in patients with myotonic dystrophy type 1. *J Cardiovasc Electrophysiol* 2006;17:34e40.

34. Montella L, Caraglia M, Addeo R, et al. Atrial fibrillation following chemotherapy for stage IIIIE diffuse large B-cell gastric lymphoma in a patient with myotonic dystrophy (Steinert's disease). *Ann Hematol* 2005;84:192e3.

35. Phillips MF, Harper PS. Cardiac disease in myotonic dystrophy. *Cardiovasc Res* 1997;33:13e22.

36. Groh WJ, Groh MR, Saha C, et al. Electrocardiographic abnormalities and sudden death in myotonic dystrophy type 1. *N Engl J Med* 2008;358:2688e97.

37. van Engelen B, Eymard B, Wilcox D. Workshop report:123rd ENMC International Workshop: Management and Therapy in Myotonic Dystrophy, 6e8 February 2004, Naarden, The Netherlands. *Neuromuscul Disord* 2005;15:389e94.

38. Parisi M, Galderisi M, Sidiropulos M, et al. Early detection of biventricular involvement in myotonic dystrophy by tissue Doppler. *Int J Cardiol* 2007;118:227e32.

39. Gaul C, Schmidt T, Windisch G, et al. Subtle cognitive dysfunction in adult onset myotonic dystrophy type 1 (DM1) and type 2 (DM2). *Neurology* 2006;67:350e2.

40. Modoni A, Silvestri G, Pomponi MG, et al. Characterization of the pattern of cognitive impairment in myotonic dystrophy type 1. *Arch Neurol* 2004;61:1943e7.

41. Delaporte C. Personality patterns in patients with myotonic dystrophy. *Arch Neurol* 1998;55:635e40.366

42. Canavese F, Sussman MD. Orthopaedic manifestations of congenital myotonic dystrophy during childhood and adolescence. *J Pediatr Orthop.* 2009;29(2):208–13.

43. Ricker K, Grimm T, Koch MC, Schneider C, Kress W, Reimers CD, Schulte-Mattler W, Mueller-Myhsok B, Toyka KV, Mueller CR. Linkage of proximal myotonic myopathy to chromosome 3q. *Neurology.* 1999;52:170–1

44. Logigian EL, Martens WB, Moxley RT, McDermott MP, Dilek N, Wiegner AW, Pearson AT, Barbieri CA, Annis CL, Thornton CA, Moxley RT. Mexiletine is an effective antimyotonia treatment in myotonic dystrophy type 1. *Neurology.* 2010;74(18):1441–8.

45. Sovari AA, Bodine CK, Farokhi F. Cardiovascular manifestations of myotonic dystrophy-1. *Cardiol Rev.* 2007;15(4):191-4.
46. Magaña JJ, Cisneros B. Perspectives on gene therapy in myotonic dystrophy type 1. *J Neurosci Res.* 2011 Mar;89(3):275-85.
47. Wheeler TM. Myotonic dystrophy: therapeutic strategies for the future. *Neurotherapeutics* 2008 Oct;5(4):592-600.
48. Langlois MA, Lee NS, Puymirat J. Hammerhead ribozyme-mediated destruction of nuclear foci in myotonic dystrophy myoblasts. *Mol Ther.* 2003 May;7(5 Pt 1):670-80.