

UNIVERSIDAD SAN FRANCISCO DE QUITO

Colegio de Postgrados

**Fistula postraumática entre la Vena Renal izquierda y la Aorta.
Reporte de un caso y revisión de la Literatura**

Paúl Xavier Carrera Flores

Tesis de grado presentada como requisito para la obtención del título de
Especialista en Cirugía Vasculat

Quito, julio de 2012

UNIVERSIDAD SAN FRANCISCO DE QUITO

Colegio de Postgrados

HOJA DE APROBACIÓN DE TESIS

Paúl Xavier Carrera Flores

Juan Francisco Fierro Renoy, M.D.
Director del Programa de Postgrados en
Especialidades Médicas




Víctor Hugo Jaramillo Vergara, M.D.
Director del Postgrado de Cirugía Vascular



Gonzalo Mantilla Cabeza de Vaca
Decano del Colegio de Ciencias de la Salud
USFQ



Víctor Viteri Breedy, Ph.D
Decano del Colegio de Postgrados



Quito, Julio de 2012

UNIVERSIDAD SAN FRANCISCO DE QUITO

Colegio de Postgrados

1.- TRABAJOS PUBLICADOS:

González M, Carrera P. Oclusión endoluminal de safenas con espuma. Revista de la Sociedad Ecuatoriana de Angiología y Cirugía Vascul ar 2010;3:28-32.

Carrera P, González M, Betancourt A, Jaramillo VH. Fistula postraumática entre la vena renal izquierda y la aorta. Reporte de un caso y revisión de la literatura. Revista de la Sociedad Ecuatoriana de Angiología y Cirugía Vascul ar 2011;4:5-8.

González M, Carrera P. Pseudoaneurisma de la arteria temporal postraumático. Reporte de un caso y revisión de la literatura. Revista de la Sociedad Ecuatoriana de Angiología y Cirugía Vascul ar 2011;4:18-20.

Carrera P, González M. Transposición de la vena basílica: Un escalón en la construcción de accesos vasculares para hemodiálisis. Revista de la Sociedad Ecuatoriana de Angiología y Cirugía Vascul ar 2011;11:34-38

2.- CONFERENCIAS DICTADAS:

Carrera Paúl, Diagnóstico vascular en Urgencias, II Curso Internacional de Patología Venosa en la Practica Medica, II Curso de Métodos no invasivos. Quito, del 10 al 12 de septiembre de 2008.

Carrera Paúl, Trauma de Extremidades, 1er Congreso Nacional de Cirugía en Urgencias, Trauma y Transplante ANAMER 2011. Puyo, del 27 al 30 de abril de 2011.

Trabajo de titulación presentado como requisito para la obtención del título de Especialista en Cirugía Vascul ar


Quito, julio de 2012



OK 17/12

Revista de la Sociedad Ecuatoriana de Angiología y Cirugía Vasculuar

Volumen 3, número 8, Agosto del año 2010



**Sociedad Ecuatoriana de
Angiología y Cirugía Vascular**

COMITE EDITORIAL

Dr. Mario Ortega
Dr. Marcos Molina
Dra. Sandra Romero
Dr. Silvio Arias
Dr. Carlos Argotty

**PRESIDENTE DEL
COMITÉ EDITORIAL**

Dra. Sandra Romero

**DIRECTORIO
PERIODO 2009-2011**

Dr. Mario Ortega
PRESIDENTE

Dra. Sandra Romero
VICEPRESIDENTA

Dr. Silvio Arias
SECRETARIO

Dr. Carlos Argotti
TESORERO

VOCALES PRINCIPALES

Dr. Jaime Iturralde
Dra. Guadalupe Lamar
Dr. Fausto Leiva
Dr. Marco Rueda

COMITE ASESOR

Dr. Enrique Durango
Dr. Fernando Naranjo
Dr. Alonso Falconí
Dr. Mario Durán
Dr. Antonio Betancourt
Dr. Pablo Campos

**SECRETARIO
EJECUTIVO NACIONAL**

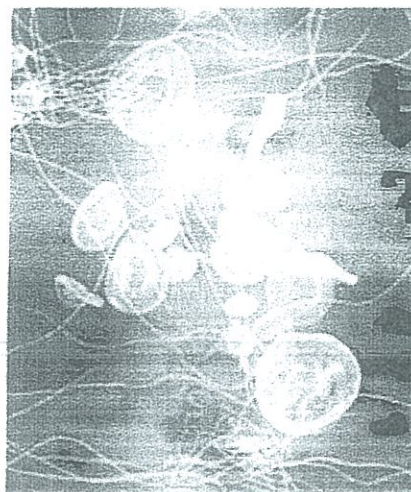
Dr. Bayardo García

Alemania N29-60 y Av. Eloy Alfaro.
Edificio Medical. 7° Piso
Teléfono: 02 2907 737
Quito - Ecuador



Revista de la Sociedad Ecuatoriana
de Angiología y Cirugía Vascular

Volumen 3, número 2, Agosto del año 2010



Contenido

| | |
|---|----|
| En Memoria del Sr. Dr. Nelson Vladimir Arellano Lascano | 5 |
| Presentación de caso y revisión de la literatura: Aneurisma Trombosado de Arteria Poplítea | 7 |
| Reporte de un caso: Corrección Endovascular de Pseudoaneurisma de Aorta Postquirúrgica | 13 |
| Estudio costo beneficio de la colocación de cateter con Reservorio Implantable en Quirófano versus Sala de Angiografía Digital en el Hospital General de las Fuerzas Armadas Hg-1 | 18 |
| Heridas penetrantes Abdominales con Lesión Vascular | 24 |
| Oclusión Endoluminal de Safenas con Espuma | 28 |
| Investigación de neoplasia oculta en pacientes con diagnóstico de Trombosis Venosa Profunda atendidos durante un año en el Hospital "Carlos Andrade Marín". | 33 |
| Normas para publicaciones | 36 |

*Los trabajos y su contenido son de
responsabilidad absoluta de los autores*

Tiraje: 1000 ejemplares
Impreso en Gráficas Ortega
Quito - Ecuador

Colegio Médico de Pichincha

Av. Naciones Unidas 1-2 17 e Ibaquito • Telefax: 245 4812 - 246 0218 - 225 4872
web: www.empichincha.med.ec • e-mail: empichincha@gmail.com
QUITO - ECUADOR



Noviembre, 20 del 2008
Of. No. 0481 CMP - 08

DIRECCIONIVA 2008 - 2010

PRESIDENTE

Dr. Juan Narváez Ojeda

VICEPRESIDENTE

Dr. Juan Pasquel Beltrán

VOCALES

Dr. Iván Rofrío Mora
Dr. José Cevallos Cevallos
Dr. Mario Rueda Buitrón
Dr. Julio Álvarez Suárez
Dr. Wladimir Herrera Camino
Dra. María Almagro Ranz
Dr. César Barrera Suárez
Dr. Luis Calvachi Maldonado
Dr. Iván Medina Baca
Dr. Jorge Washington Vélez
Dr. Eduardo Naranjo Paredes
Dr. Marco Flores Borda

SECRETARIO

Dr. Luis Espín Villamirra

TESORERA

Dr. Elsa Vasconcel Vasquez

PROSECRETARIO

Dr. Carlos Andrés Pizarro

Sociedad Ecuatoriana

de Angiología y

Cirugía


VASCULAR


Presente

De nuestra consideración:

El Directorio del Colegio Médico de Pichincha, después de la revisión y análisis de la "REVISTA DE ANGIOLOGIA Y CIRUGIA VASCULAR", resolvió conceder el Aval Académico a dicha obra a la vez felicitarnos por este importante aporte a la actividad científica del momento presente.

Atentamente


Dr. Juan Pasquel Beltrán
PRESIDENTE (CP)


Dra. Mercedes Almagro Ranz
PRESIDENTA
COMISION CIENTIFICA


Dr. Luis Espín Villamirra,
SECRETARIO

Cc: archivo
JPB/MAR/EFV/mrr

Oclusión Endoluminal de Safenas con Espuma

Marco González MD. *
Paúl Carrera Flores MD **

Resumen

Introducción. - En la actualidad existen varias alternativas para el tratamiento de la insuficiencia de los troncos safenos, que incluyen el láser, la radio frecuencia; el ENOF constituye otra alternativa eficaz, segura y de bajo costo para este propósito, desarrollando un método que combina las técnicas endoluminales guiadas con imagen y la escleroterapia.

Materiales y Métodos. - 52 extremidades de 37 pacientes con incompetencia de las venas safenas mayor y menor fueron intervenidas, con presencia de ángulos mayores a 90° en el trayecto de la safena y diámetros entre 5 y 12 mm en varias de ellas. Se describe la técnica paso a paso. Se realizó seguimiento a 12 meses.

Resultados. - Entre los 37 miembros intervenidos, se presentó 1 caso de trombosis venosa profunda, y 3 casos de mancha en el trayecto de la safena mayor. No se observaron complicaciones neurológicas periféricas, ni centrales. Observamos oclusión completa de la luz de las safenas a la primera semana en el 100% de los casos. Al mes se documentó 1 caso (2.7%) de permeabilidad de la safena de la extremidad tratada, con reflujo; 2 casos (5.4%) a los 6 meses y todos estos se resolvieron mediante la realización de un nuevo procedimiento de ENOF, con resultado y seguimiento satisfactorio a 12 meses.

Conclusiones. - El ENOF es simple, efectivo, seguro y económico. Presenta cuatro ventajas sobre láser y radiofrecuencia, sobretodo una dramática reducción de costos que hacen que este procedimiento endovenoso sea considerado seriamente como el estándar en el manejo endovascular del reflujo de los troncos safenos.

Palabras claves: escleroterapia, espuma

Abstract

Introduction. - Currently there are several alternatives for the treatment of insufficient saphenous trunks, which include laser, radio frequency; the ENOF alternative is effective, safe and affordable for this purpose, developing a method that combines the endoluminal techniques image-guided and foam sclerotherapy.

Materials and methods. - 52 limbs of 37 patients with incompetence of the greater and lesser saphenous veins were seized, with the presence of angles greater than 90° in the course of the saphenous and diameters between 5 and 12 mm in several of them. The technique is described step by step. The follow up was performed by 12 months

Results. - Among 37 members intervened, there was only 1 case of deep vein thrombosis, and 3 cases of stain in the course of the saphenous mayor. No peripheral neurological complications were observed. Complete occlusion was observed in 100% of cases in the first week. One month was documented 1 case (2.7%) of the saphenous permeability of the treated limb, with reflux; 2 cases (5.4%) at 6 months and all these were resolved by performing a new procedure ENOF, resulting and satisfactory follow-up to 12 months.

Conclusions. - The ENOF is simple, effective, safe and economical. It has four advantages over laser and radiofrequency, especially a dramatic reduction in costs, which make the procedure intravenous be considered seriously as the standard in the endovascular management of reflux of the saphenous trunks.

Key words: foam, sclerotherapy

* Cirujano Vascular

** Postgradista R5 Cirugía Vascular USFQ-HCAM

e-mail: magonzales70@yahoo.com

Introducción

Cuando se decide hacer una intervención para el tratamiento de la insuficiencia venosa, el cirujano vascular debe tener 3 objetivos en mente: 1) eliminación permanente de las varicosidades con el origen de la hipertensión venosa, 2) que el resultado sea lo más estético posible, y 3) que las complicaciones sean mínimas¹ o no existan; la técnica de oclusión endoluminal de los troncos safenos con escleroespuma ofrece estas características¹.

Las ventajas frente a los otros procedimientos endoluminales son²:

1. No se requiere catéter, por lo que no hay que franquear angulaciones de las safenas.
2. No hay necesidad de crear un espacio virtual entre la vena y la piel con anestesia tumescente ya que el riesgo de lesión térmica a la piel es inexistente y la espuma endoluminal es indolora cuando es aplicada apropiadamente.
3. Como no existe instrumentación externa o lesión térmica en los tejidos aledaños al tronco safeno, no existe riesgo de neuralgia del safeno interno, una seria complicación reportada en la literatura con cifras que alcanzan hasta el 58% con técnicas convencionales e inclusive ha sido descrita con técnicas endovenosas.
4. El procedimiento es de muy bajo costo, en relación al laser y la radiofrecuencia.

Materiales y Métodos

Este estudio fue realizado a nivel de práctica privada. Los pacientes que dieron su consentimiento informado fueron incluidos en el protocolo. 37 pacientes, de los cuales, 52 extremidades fueron incorporadas entre marzo del 2008 y mayo del 2010. Todos fueron tratados por insuficiencia venosa crónica superficial. Se trataron 44 safenas mayores y 8 safenas menores. El estudio es no-aleatorio, no-ciego y prospectivo. La población femenina fue el 81% y la edad media fue de 51 años (rango 28-75). Los exámenes clínicos siempre fueron realizados por el mismo investigador al igual que el ultrasonido dúplex.

Se incluyó en el estudio a los pacientes con incompetencia de las venas safenas mayores y menores. El diámetro máximo de la vena safena mayor fue de 12 mm (rango 5-12 mm) en bipedestación; el diámetro máximo de la vena safena menor fue de 10 mm.

El reflujo se estableció con pruebas de respuesta a la Valsalva y compresión distal en bipedestación. Se tomo en consideración como reflujo positivo la duración > 0,5 s.

La clasificación CEAP³ preoperatoria fue usada en todos los pacientes, así como el score de severidad venoso⁴ para medir la gravedad de la sintomatología.

Distribución por Sexo



Figura 1.- Distribucion por sexo (n=37).
Mujeres n=30, Hombres n=7

Complicaciones



Figura 2.- Tasa de complicaciones

Permeabilidad




Figura 3.- Tasa de recanalización luego de el procedimiento

Técnica

Bajo normas de asepsia y antisepsia, el paciente en decúbito supino, se localiza ultrasonográficamente a la vena safena mayor en su porción infragenicular a 5 cm por debajo del cóndilo femoral y en el caso de la vena safena menor el acceso se realiza a nivel del pliegue de la rodilla para inyección retrograda. Se coloca un catéter intra-

venoso ecoguiado #21 o 22 para la inyección de espuma. El segmento tratado se limitó al muslo y tercio proximal de la pierna en todos los casos; y del trayecto total de la vena safena menor.




Figura 4.- Materiales para el procedimiento

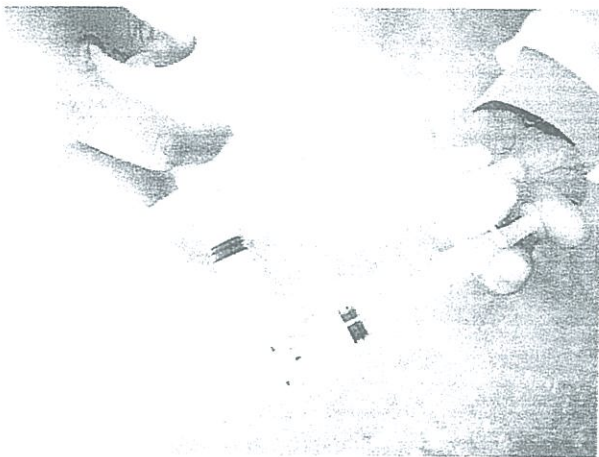


Figura 5.- Obtención de la espuma por el método de Tessari

Para la obtención de la espuma se mezclan 2cc de solución esclerosante, (polidocanol al 3%) con 8 cc de aire ambiente y lo convierte en espuma utilizando el método de la llave de tres vías de Tessari⁵. Se obtienen 10cc de espuma y se procede a inyectar. Por la propiedad hipercogénica de la espuma, la introducción se realiza ecoguiada⁶ con control de unión safeno-femoral mediante compresión con el transductor por el lapso de 10 minutos, para que la espuma se fije al endotelio venoso, posteriormente se retira la compresión y se comprueba la permeabilidad del sistema venoso profundo y la oclusión de la vena safena. Acto seguido, si es pertinente, se realiza microflebectomías de los trayectos varicosos accesorios con anestesia local. Al terminar el procedimiento se coloca vendaje elástico compresivo, con énfasis en el trayecto tratado (bandas de espuma) y se inicia la deambulación precoz, el paciente es dado de alta una vez que haya cumplido el ambulatorio por 30 minutos satisfactoriamente. Al día siguiente el vendaje es susti-

tuido por una media de compresión elástica de 15 a 20 mm de Hg, que se mantiene durante un mes.

Se hicieron dúplex y evaluaciones clínicas al tercer día, primer mes, sexto y doceavo mes. El seguimiento fue planificado a 12 meses.



Figura 6.- Localización de la vena a tratar mediante ecografía

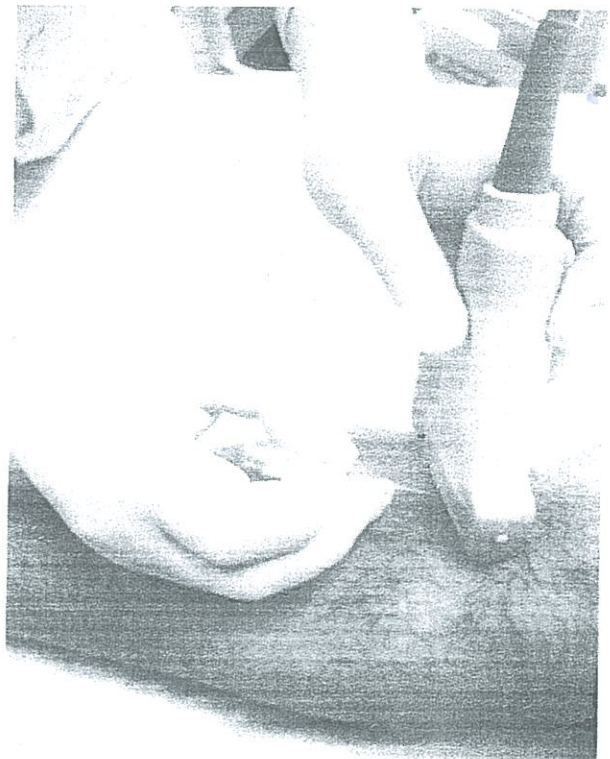

Figura 7.- Punción ecoguiada

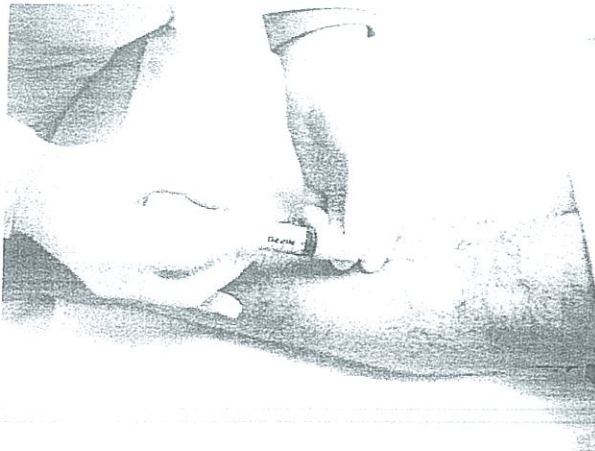
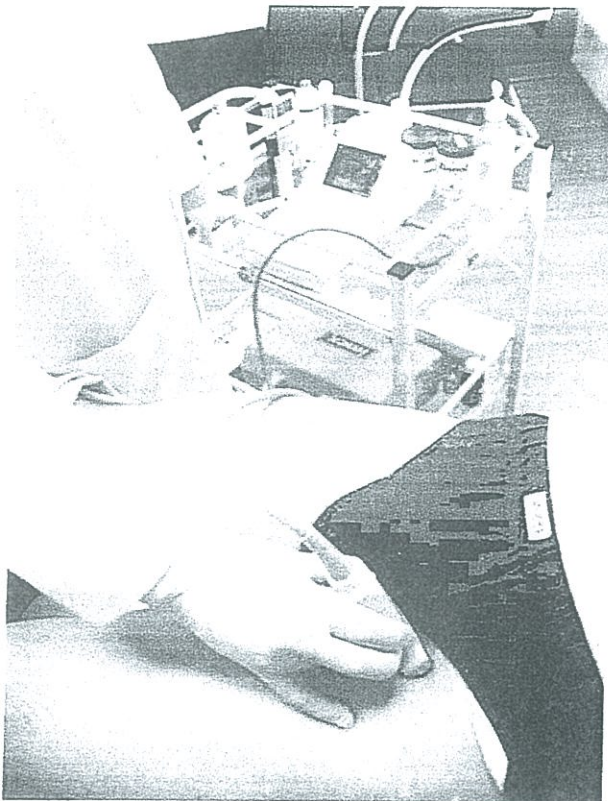
Figura 8.- Inyección de la espuma



Resultados

Entre los 37 miembros intervenidos, se presentó 1 caso de trombosis venosa profunda, que fue diagnosticado posteriormente con lupus eritematoso sistémico, 3 casos de mancha en el trayecto de la safena mayor que fueron resueltas con laser dermatológico y crema despigmentante.

No se observaron parestesias o alguna otra manifestación de déficit nervioso en ninguno de los miembros examinados. Observamos oclusión completa de la luz de las safenas a la primera semana del 100%. Al mes se documento 1 caso (2.7%) de permeabilidad de la safena de

la extremidad tratada, con reflujo; 2 casos (5.4%) a los 6 meses y todos estos se resolvieron mediante la realización de un nuevo procedimiento de ENOF, con resultado y seguimiento satisfactorio a 12 meses.

En la primera semana se registraron ocasionales síntomas menores como equimosis y dolor leve en el sitio de punción. Todos estos síntomas remitieron en la segunda visita. Se notó una induración no detectada por el paciente en la trayectoria de la safena interna en cinco pacientes que mantuvo un curso de mejoría hasta el sexto mes postoperatorio.

Todos los pacientes manifestaron una mejoría en sus síntomas originales y en su calidad de vida.

Discusión

La perspectiva de un tratamiento de las venas varicosas, rápido, mínimamente invasivo y duradero, es atractiva. Parece que estos objetivos pueden conseguirse sin intervención quirúrgica utilizando espuma esclerosante para el tratamiento de los troncos safenos, que hemos podido comprobar en nuestra serie. Hasta hace varios años muchos cirujanos vasculares habían minimizado la utilidad de la escleroterapia con espuma en los troncos safenos, pero desde los trabajos de Juan Cabrera y cols.⁷, E. J. Orbach y Tessari el interés por la técnica de la espuma para tratar la insuficiencia venosa llamo nuevamente la atención por las posibles ventajas sobre la cirugía y las técnicas actuales de laser y radiofrecuencia.

A pesar de los resultados iniciales con tasas elevadas de complicaciones como tromboembolismo venoso y recanalización, las mejoras en la técnica han llevado a esta intervención a igualar o superar las ventajas y disminuir las complicaciones comprándolos con los otros procedimientos disponibles.

Actualmente las tasa de tromboembolismo son similares a los reportados con la cirugía, la radio frecuencia y el laser.⁸

En nuestra serie se presento un caso de trombosis venosa profunda ilio-femoral que se manifestó dentro del primer mes post procedimiento y se investigo las probables causas, determinándose que la paciente era portadora de lupus eritematoso sistémico. Fue manejada con anticoagulación y en el seguimiento mostro mejoría escasa de los síntomas.

No se presentaron alteraciones neurológicas centrales, tales como trastornos visuales o cefalea luego de la administración de la espuma; ni periféricas, como la neuropaxia del nervio safeno que se reportan con los otros procedimientos.

La pigmentación del trayecto tratado es una complicación que puede presentarse hasta en el 30% de los pacientes tratados con escleroterapias convencionales es dependiente del fototipo de piel y la extravasación de eritrocitos, que puede ser controlado por la velocidad y presión de la inyección de espuma y la posterior compresión del segmento tratado. Para esta complicación utilizamos laser dermatológico de diodo con potencia de 30 watts y ancho de haz de luz de 60 mm, combinado con la aplicación de ácido fítico, kójico y glicólico en vehículo de crema, 2 veces por día, con resultados favorables.

A los pacientes tratados, no se les sometió a un chequeo cardiológico previo por considerarlo innecesario.

Las tasa de permeabilidad con reflujo son bajas en comparación con la cirugía, la radiofrecuencia y el laser.^{9,10,11}

En conclusión, la escleroterapia ecoguiada con espuma de los troncos safenos es simple, efectiva, segura y económica. Presenta cuatro ventajas sobre láser y radiofrecuencia, sobretudo una dramática reducción de costos que hacen que este procedimiento endovenoso sea considerado seriamente para el manejo endovascular de la insuficiencia venosa crónica superficial.

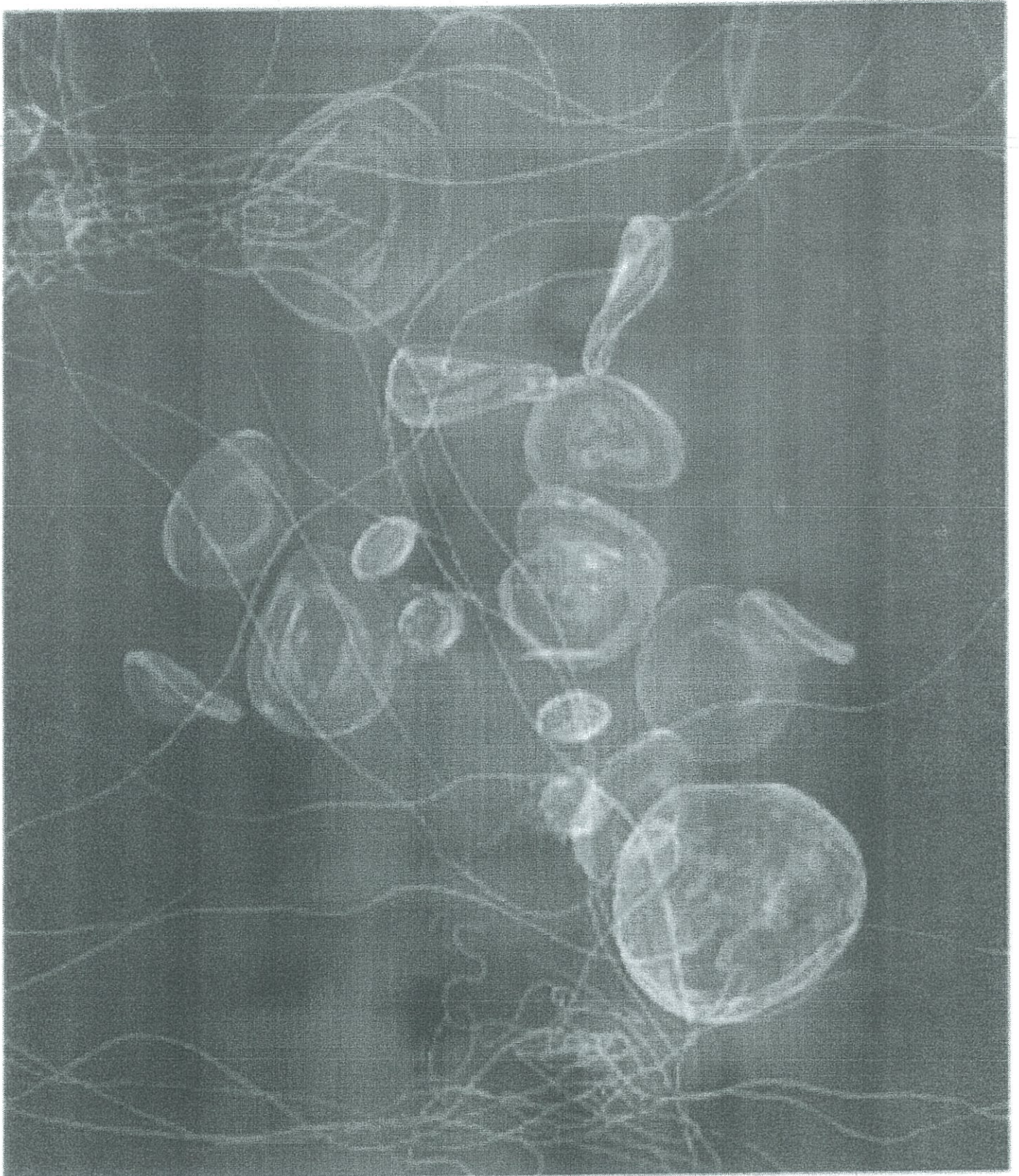
Referencias:

1. Bergan JJ. Et al. Atlas of venous surgery. Philadelphia. WB Saunders. 1992
2. Ulloa J. Ulloa JH. Escleroespuma. Ed Distribuna. Bogota 2007
3. Eklöf et al Revision of the CEAP classification for chronic venous disorders: Consensus statement, J Vasc Surg, Vol 40, Number 6, 2004
4. Robert B. Rutherford, Frank T. Padberg Jr, Anthony J. Comerota, Robert L. Kistner, Mark H. Meissner, Gregory L. Moneta Venous severity scoring: An adjunct to venous outcome assessment Journal of Vascular Surgery, Volume 31, Issue 6, June 2000, Pages 1307-1312
5. Tessari L. Nouvelle technique d'obtention de la sclero-mousse, Phlebologie 1997; 53:129
6. Hjalte M. Thorisson. The Role of Ultrasound in the Diagnosis and Treatment of Chronic Venous Insufficiency Ultrasound Quarterly & Volume 23, Number 2, June 2007
7. Redondo P; Cabrera J. Microfoam Sclerotherapy. Semin Cutan Med Surg 2005; 24(4): 175-83
8. Andrew W. Bradbury, Gareth Bate, Karl Pang, Katy A. Darvall, Donald J. Adam Ultrasound-guided foam sclerotherapy is a safe and clinically effective treatment for superficial venous reflux. Corrected Proof, 20 July 2010 Journal of Vascular Surgery DOI: 10.1016/j.jvs.2010.04.077
9. Chapman-Smith P. Browne A. Prospective five-year study of ultrasound-guided foam sclerotherapy in the treatment of great saphenous vein reflux. Phlebology 2009;24:183-8.
10. Luebke T, Brunkwall J. Systematic review and meta-analysis of endovenous radiofrequency obliteration, endovenous laser therapy, and foam sclerotherapy for primary varicosis. J Cardiovasc Surg 2008;49:213-33.
11. Nijsten T, van den Bos RR, Goldman MP, Kockaert MA, Proebstle TM, Rabe E, et al. Minimally invasive techniques in the treatment of saphenous varicose veins. J Am Acad Dermatol 2009;60:110-9.



Revista de la Sociedad Ecuatoriana de Angiología y Cirugía Vascular

Volumen 4, número 10, Abril de 2011



**Sociedad Ecuatoriana de
Angiología y Cirugía Vascular**

COMITE EDITORIAL

Dr. Mario Ortega
Dr. Marcos Molina
Dra. Sandra Romero
Dr. Silvio Arias
Dr. Carlos Argotty

**PRESIDENTE DEL
COMITÉ EDITORIAL**

Dra. Sandra Romero

**DIRECTORIO
PERIODO 2009-2011**

Dr. Mario Ortega
PRESIDENTE

Dra. Sandra Romero
VICEPRESIDENTA

Dr. Silvio Arias
SECRETARIO

Dr. Carlos Argotti
TESORERO

VOCALES PRINCIPALES

Dr. Jaime Iturralde
Dra. Guadalupe Lamar
Dr. Fausto Leiva
Dr. Marco Rueda

COMITE ASESOR

Dr. Enrique Durango
Dr. Fernando Naranjo
Dr. Alonso Falconí
Dr. Mario Durán
Dr. Antonio Betancourt
Dr. Pablo Campos

**SECRETARIO
EJECUTIVO NACIONAL**

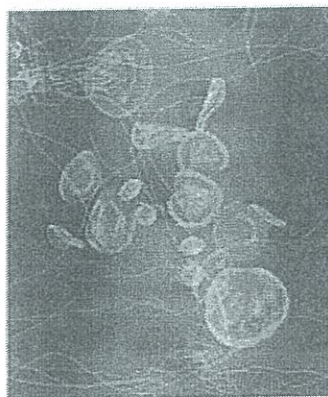Dr. Bayardo García

Alemania N29-60 y Av. Eloy Alfaro.
Edificio Medical. 7° Piso
Teléfono: 02 2907 737
Quito - Ecuador



Revista de la Sociedad Ecuatoriana
de Angiología y Cirugía Vascular

Volumen 4, número 10, Abril del año 2011



Contenido

| | |
|--|----|
| Editorial | 2 |
| Fistula postraumática entre la vena renal izquierda y la aorta | 3 |
| Arteria de Adamkiewicz y su importancia en la corrección endovascular de la disección aórtica tipo B, Isquemia Medular | 9 |
| Pseudoaneurisma tardío de arteria femoral superficial en muñón de amputación supracondilea: revisión de caso clínico en el hospital Enrique Garcés | 15 |
| Pseudoaneurisma de la arteria temporal superficial postraumático | 18 |
| Simposio - Taller de Cirugía Endovascular | |
| Aneurismas abdominales complejos ¿Es útil el manejo endovascular? | 21 |
| EVAR vs Corrección Abierta | 28 |
| Manejo endovascular de la enfermedad oclusiva del sector ilíaco | 32 |
| Manejo endovascular del trauma vascular | 35 |

*Los trabajos y su contenido son de
responsabilidad absoluta de los autores*

Tiraje: 1000 ejemplares
Impreso en Gráficas Ortega
Quito - Ecuador

Reporte de un caso y revisión de la literatura

Fistula postraumática entre la vena renal izquierda y la aorta

Carrera Flores Paul Xavier MD*
González Avila Marco Eduardo MD*
Betancourt Merlo Oscar Antonio MD*
Jaramillo Vergara Victor Hugo MD*

Introducción

Las lesiones vasculares abdominales son la causa más frecuente de mortalidad después de un trauma abdominal penetrante.

El trauma abdominal penetrante debido a impactos de proyectiles de arma de fuego de alta velocidad, fragmentos y puñaladas provocan del 10 al 20% de las fistulas aortocavas.

La mayor incidencia de a las fistulas de los vasos renales se producen iatrogénicamente, especialmente secundarias a biopsias renales. Otros procedimientos que se asocian a esta complicación son litotripsia, colocación de nefrostomías percutáneas y menos frecuentemente por trauma abdominal cerrado.

Las fistulas entre la aorta y la vena renal izquierda post traumáticas son particularmente raras y generalmente resultan de la ruptura de un aneurisma aórtico hacia la vena renal izquierda retro aórtica. Las fistulas postraumáticas tienen una incidencia aun menor.

Caso Clínico

En septiembre del 2006, un paciente masculino de 21 años de edad sufre trauma abdominal penetrante por herida con arma blanca, con sitio de entrada anterior en el cuadrante superior izquierdo del abdomen. Por este antecedente es sometido a laparotomía exploratoria de emergencia, donde se evidenció una perforación del íleon proximal resuelta con rafia primaria y la identificación de un hematoma retroperitoneal que no fue explorado. El paciente fue dado de alta sin ninguna complicación aparente.

En septiembre del 2007 el paciente acude a la consul-

ta de medicina general con queja de disnea, edema de miembros inferiores y masa pulsátil abdominal con soplo a la auscultación, por este antecedente es remitido a la consulta de cirugía vascular. En la valoración clínica de especialidad reveló una presión arterial sistémica de 145/60 mm Hg, taquicardia, rales pulmonares bilaterales y edema de las extremidades inferiores. En el abdomen se identifica las heridas correspondientes a la laparotomía y al sitio de entrada del arma blanca, la presencia de masa abdominal pulsátil de aproximadamente 5 cm de diámetro, thrill a la palpación y soplo sistodiastólico. El electrocardiograma demostró taquicardia sinusal, la radiografía estándar de tórax revela cardiomegalia con crecimiento de las cuatro cámaras cardiacas. El ecocardiograma demostró buena función ventricular izquierda, crecimiento ventricular derecho, con incremento de la presión de la arteria pulmonar y ausencia de patología valvular. En el dúplex abdominal se vio imágenes compatibles con fistula arteriovenosa (mosaico) pero no se identificó el sitio exacto de la comunicación.

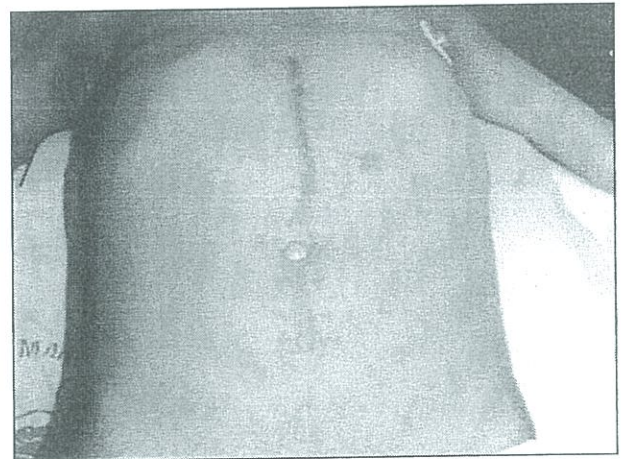


Figura 1. Pre quirúrgica que demuestra el sitio del trauma primario (flecha) y la herida de la laparotomía exploratoria

Se realizó una angiotomografía (4 cortes) que no aportó datos diagnósticos concluyentes, por lo que se sometió a angiografía con sustracción digital donde se demostró una comunicación entre la aorta abdominal y una dilatación considerable de la vena renal izquierda.

* Cirujano Vascolar
Hospital "Carlos Andrade Marín"
Correspondencia: Marco González Avila
Edificio Meditrópoli PB Of 5 Telfs.: 02 2 460 406 - 02 2 444 473
Mail: magonzales70@yahoo.com

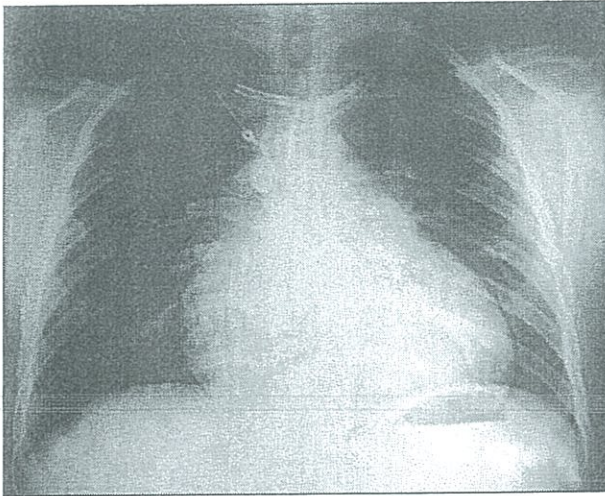


Figura 2. Radiografía estándar de tórax que demuestra la cardiomegalia

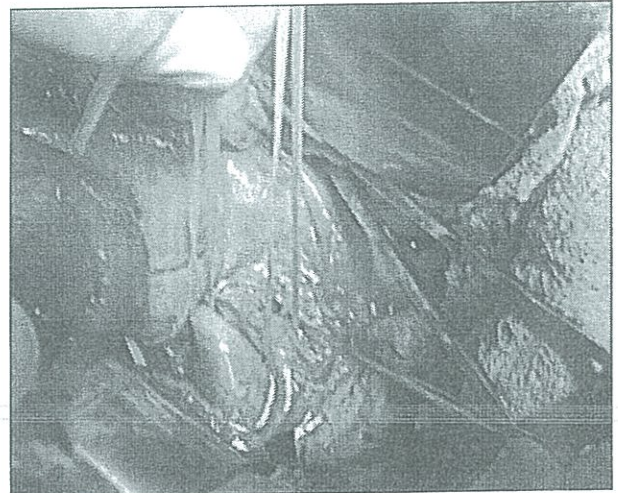


Figura 4. Vena renal izquierda dilatada

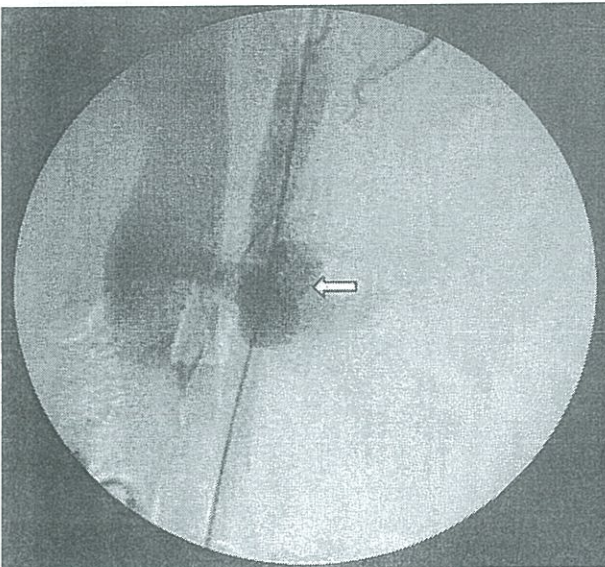


Figura 3. Arteriografía de aorta y vasos renales que demuestra la comunicación así como la ausencia de contraste en el riñón izquierdo

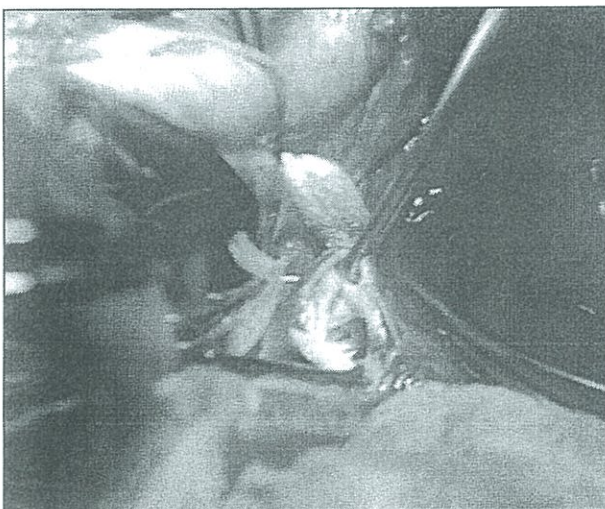
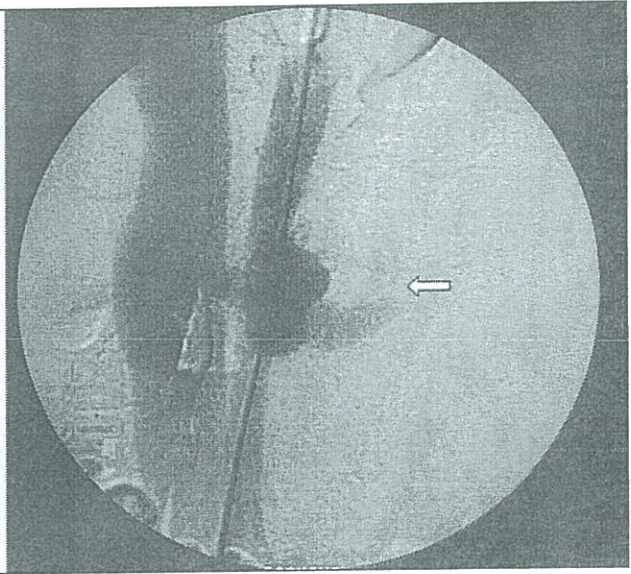


Figura 5. FAV vista a través de la apertura de la vena renal

La cirugía fue realizada el 13 de noviembre del 2007, mediante laparotomía supra e infra umbilical xifo pubiana encontrándose dilatación de la vena renal izquierda y la vena cava inferior, se palpa el thrill en el sitio de la comunicación. Se decide realizar el acercamiento quirúrgico a través de la vena renal izquierda para preservar la perfusión renal y periférica, identificándose engrosamiento y remodelación de la pared de la vena renal izquierda. El tamaño de la comunicación fue de 5 mm aproximadamente. Se realizó cierre con sutura continua de monofilamento no absorbible 5-0. Luego del reparo de la vena, al soltar los clamps el thrill desapareció y la vena renal disminuyó de calibre.

En el post operatorio el paciente refiere mejoría de los síntomas. En la evolución post quirúrgica no presentó complicaciones, el paciente fue dado de alta en excelentes condiciones generales.

Tabla I
Comparación de los signos y resultados del tratamiento
de las fistulas aorto renales izquierdas traumáticas y espontáneas

| | Fístulas traumáticas (6 casos) | Fístulas espontáneas (14 casos) |
|---|--------------------------------|---------------------------------|
| Media de edad (años) | 26 | 61 |
| Retraso en el diagnóstico | 4 años | 6 días |
| Dolor abdominal más masa palpable más soplo % | 30 | 90 |
| Falla cardíaca % | 16 | 14 |
| Hematuria % | 16 | 93 |
| Riñón silente en urograma% | 33 | 100 |
| Tamaño de fístula mm ² | 80 | 250 |
| Posición de la vena renal izquierda | Preaortica | Retroaortica* |
| Mortalidad operatoria % | 0 | 14 |

*Excepto un caso

Tomado de Batt M, Reda Hassen-Khodja et. al. Traumatic fistula between the aorta and the left renal vein: Case report and review of the literatura. J VAsc Surg 1989;9:812-6

En evaluaciones posteriores el paciente no presento complicaciones o manifestaciones relativas a su problema.

Discusión

Las fistulas postraumáticas entre la aorta y la vena renal izquierdas son entidades extremadamente raras y ocurren excepcionalmente secundarias al trauma. El primer caso fue reportado en 1958 por DeBaakey et al.¹ y fue una fistula secundaria a una puñalada. Hasta el 2005 se han reportado en la literatura inglesa un total de 25 casos².

Todos los casos reportados en la literatura fueron posteriores a heridas penetrantes en el abdomen (arma de fuego, arma blanca o casos anecdóticos de objetos inusuales). Dos de los casos descritos involucraron un falso aneurisma que se rompieron secundariamente dentro de la vena renal izquierda³.

Uno de los hallazgos constantes de esta serie de casos, es el hallazgo del hematoma retroperitoneal que no se explora en la operación inicial. La exploración inmediata podría permitir un reparo vascular abierto más sencillo.

La fistula tiene generalmente un defecto longitudinal de 1 cm y la dilatación de la vena renal es constante en todos los casos descritos⁴.

La falla cardíaca y el edema de las extremidades, causado por la hipertensión venosa, son menos frecuentes en este tipo de fistulas, que en las fistulas aortocavas⁵.

Los casos de fistulas postraumáticas se manifestaron por

signos menos dramáticos, y el dolor abdominal fue menos frecuente; el grupo de edad de los afectados es de pacientes jóvenes.

El tiempo del diagnóstico desde la lesión inicial hasta la detección de la fistula fue de 4 años en promedio; todas las características enunciadas se ajustan al caso descrito.

Las fistulas secundarias a la ruptura de un aneurisma aórtico abdominal son de crecimiento más rápido y más dramático que las postraumáticas⁶, porque la pared aórtica es aneurismática y friable.

Las fistulas que se presentan posterior a las rupturas de aneurisma aórtico se relacionan con venas renales retro aórticas y las postraumáticas se forman con venas de trayecto habitual⁷.

El diagnóstico de las fistulas arteriovenosas está basado en la clínica. El antecedente, el soplo continuo con aumento de intensidad en sístole y el thrill son signos constantes.

Para el diagnóstico por imagen es indispensable una evaluación completa con dúplex, angioTAC y arteriografía, y en casos complejos se puede recurrir a cateterización selectiva de las arterias viscerales⁸.

La mortalidad reportada en las series de las fistulas de las fistulas postraumáticas fue de 0%.

No está definido cual es el tratamiento de elección para el manejo de estos problemas en cuanto al acercamiento abierto o endovascular, debido a que no existen series formales sino únicamente reportes de casos.

Conclusiones

Las fistulas entre la vena renal izquierda y la aorta secundarias a trauma son entidades extremadamente raras.

La mayoría de pacientes con estos problemas son varones y se puede sospechar del cuadro en presencia del antecedente traumático, presencia de masa abdominal

pulsátil con soplo y signos de falla cardiaca derecha.

Las anomalías renales o cardiacas que pueden presentar estos pacientes son rápidamente revertidas una vez conseguido el cierre de la fistula.

Referencias

1. DeBakey ME, Cooley DA, Morris GC, Collins H. Arteriovenous fistula involving the abdominal aorta: report of four cases with successful repair. *Ann Surg* 1958; 147:646-58
2. Mansour MA, Rutherford RB, et al. Spontaneous aorto-left renal vein fistula: the abdominal pain, hematuria, silent left kidney syndrome. *Surgery* 1991;109:101-6
3. Meyerson SL, Haider SA, et al. Abdominal aortic aneurism with aorto-left renal vein fistula with left varicocele. *J Vasc Surg* 2000;31:802-5
4. Merlen JF. Physiopathologie de la fistule artorio-veineuse. *Angeiologie* 1957;3:19-20.
5. Petetin L, Pelouze GA, Mercier V, et al. Rupture des aneurysmes de l'aorte abdominale dans la veine cave inférieure: a propos de sept cas. *Ann Clair Vasc* 1987;1:572-7.
6. Suzuki M, Collins GM, Bassinger GT, Dilley RB. Aorto-left renal vein fistula: an unusual complication of abdominal aortic aneurysm. *Ann Surg* 1976;184:31-4.
7. Karkos CD, Bruce IA, Thomson GJ, Lambert ME. Retroaortic left renal vein and its implications in abdominal aortic surgery. *Ann Vasc Surg* 2001;15:703-8.
8. Brickman RD, Yates AJ, Crisler C, Schwentker E, Bron K, Bahnson HT. Circulatory arrest during profound hypothermia for treatment of complicated disease of major vessels. *Arch Surg* 1971;103:259-64

Pseudoaneurisma de la arteria temporal superficial postraumático

González Avila Marco Eduardo MD*
Carrera Flores Paul Xavier MD*

Introducción

Los pseudoaneurismas de la arteria temporal superficial son entidades raras y potencialmente son parte del diagnóstico diferencial de las masas faciales. La mayoría son resultado de trauma cerrado y se presentan como masa pulsátil, indolora de crecimiento progresivo. Sin una evaluación apropiada, los pseudoaneurismas pueden ser mal diagnosticados y manejados inadecuadamente. Pueden ser diagnosticados con éxito mediante el examen físico y tratados con ligadura quirúrgica y resección. Presentamos un caso de este tipo de patología, su diagnóstico y sus opciones de tratamiento.

Palabras clave: pseudoaneurisma, arteria temporal superficial, aneurisma postraumático

Caso Clínico

Se valora ambulatoriamente a un paciente de sexo masculino de 23 años de edad sin antecedentes clínicos ni quirúrgicos de importancia por presentar una masa pulsátil localizada en la región frontal izquierda de 6 meses de evolución. Tiene como antecedente el haber sufrido un traumatismo cerrado con una botella, no presentó pérdida de la conciencia ni herida en el sitio de impac-

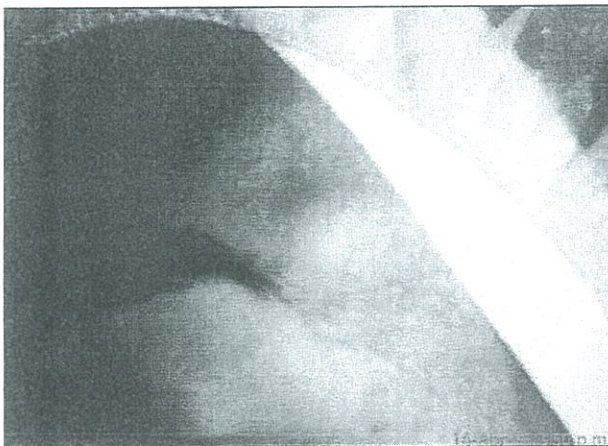


Imagen 1. Foto prequirúrgica de la masa frontal

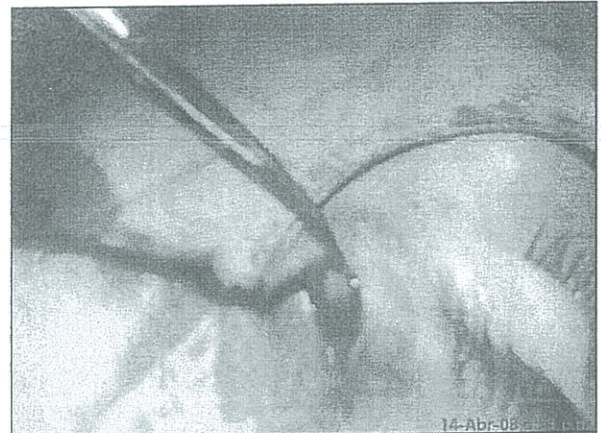


Imagen 2. Pseudoaneurisma

to, solamente complejo secundario con edema local y equimosis. Luego del traumatismo el paciente no busca ayuda médica inmediata. Al examen físico se aprecia una masa de 1 cm aproximadamente en la región frontal izquierda, compresible a la presión digital, pulsátil, no dolorosa a la palpación y sin alteraciones en la piel. (Imagen N°1). No se ausculta soplos ni se palpa thrill en el área comprometida. La pulsatilidad desapareció al comprimir el segmento proximal de la arteria temporal. La exploración de los pares craneales fue normal. Con estos antecedentes se procede a la realización de una ecografía duplex evidenciando una dilatación arterial segmentaria de 1 cm de diámetro con flujo doppler trifásico de alta resistencia. El paciente es sometido bajo anestesia local a resección de la masa, en el procedimiento se encontró un pseudoaneurisma de 1 cm de

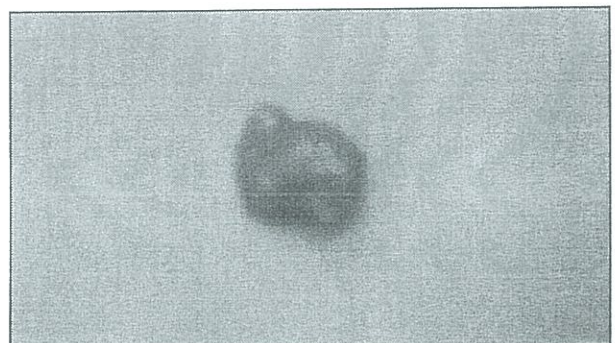


Imagen 3. Pieza quirúrgica

* Cirujano Vascular
Edificio Meditrópoli PB Of 5 Teléfonos 02 2 460 406 • 02 2 444 473
magonzales70@yahoo.com

diámetro alimentado por 2 ramos arteriales que fueron ligados para proceder a la resección. (Imagen N°2) No hubo complicaciones en el procedimiento y el paciente se recupera satisfactoriamente. Se envió la muestra obtenida para estudio histopatológico que confirmó el diagnóstico de pseudoaneurisma de la arteria temporal superficial. (Imagen N°3)

Discusión

Los pseudoaneurismas o aneurismas falsos son una causa rara de tumores faciales, sin embargo esta condición debe ser considerada dentro del diagnóstico diferencial en pacientes que presentan lesiones traumáticas recientes.

Es importante una entrevista y examen físico detallado incluyendo la palpación, auscultación y estudios auxiliares para diferenciarlos de quistes, lesiones dermatológicas y otras lesiones.

Las posibles complicaciones son la hemorragia, el crecimiento y la compresión de nervios y vasos adyacentes.

Aproximadamente 337 pseudoaneurismas de la arteria temporal superficial han sido reportados en la literatura desde 1641.

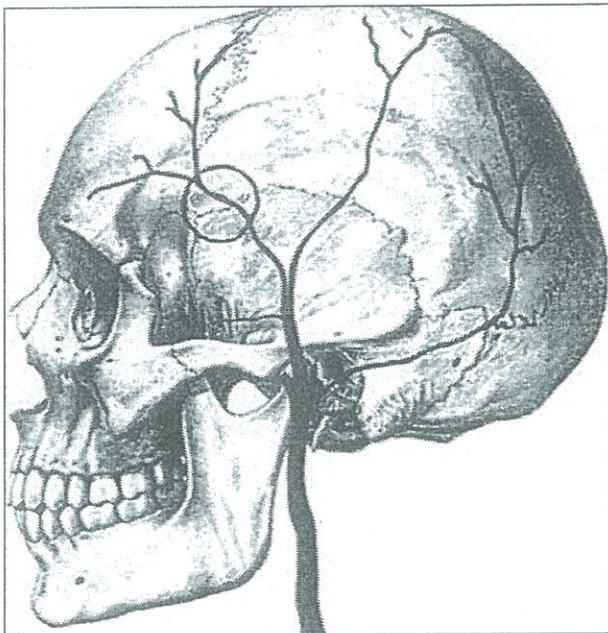


Imagen 4. Localización de las ramas anteriores, medias y posterior de la arteria temporal superficial.

Tomado de Francisco Sérgio Cavalcante Barros Leal, Carla Ceres Villas Miranda, Antônio Celso Alvarenga Guimarães. TRAUMATIC PSEUDOANEURYSM OF THE SUPERFICIAL TEMPORAL ARTERY Case report Arq Neuropsiquiatr 2005;63(3-B):859-861

La arteria carótida externa da 3 ramas anteriores, 3 posteriores y 2 ramas terminales. Las ramas terminales (arteria temporal superficial y arteria maxilar interna) y una de sus ramas anteriores (arteria facial) son los vasos más susceptibles a los traumatismos². (Imagen N°4)

Un aneurisma puede ser clasificado como verdadero, falso o disecante. En los aneurismas verdaderos están tomadas las tres paredes intactas del vaso y constituyen la mayoría de los aneurismas, un porcentaje de los aneurismas son pseudoaneurismas y se desarrollan de la ruptura completa o incompleta de la íntima arterial, posiblemente debido a la necrosis inducida por el trauma de una sección de la pared arterial³. Esta ruptura permite la extravasación y la formación de un saco aneurismático que es encapsulado solamente por la adventicia arterial o el tejido subcutáneo. La pared arterial es reemplazada por una pseudocapsula fibrosa compuesta por tejido conectivo rico en mucopolisacáridos³, posteriormente el hematoma se cavita secundario a un infiltrado de leucocitos. El tejido se reorganiza y el trombo se recanaliza por la lisis y la destrucción del trombo intraluminal y extramural, esto permite la circulación de flujo a través de la pared arterial dañada permitiendo la expansión³.

La mayoría de los casos (alrededor del 75%) son resultado de traumatismo craneal contuso, pero hay casos relacionados con los implantes capilares, lesiones penetrantes del cuero cabelludo, drenaje ventricular externo, uso de dispositivos craneales de fijación de columna cervical (halo craneal), sitios previos de craneotomías⁴. La formación de pseudoaneurismas espontáneos es el resultado de defectos congénitos o de aterosclerosis⁵.

Para el diagnóstico es útil los rayos x del cráneo para evaluar la presencia de pseudoaneurismas inducidos por fracturas pero son de sensibilidad baja. El eco doppler puede revelar ondas de flujo turbulento y de resistencia vascular alta, lo cual ayuda a diferenciar de una fístula arteriovenosa⁶. La TAC o RMI pueden encontrar masas intra y extracraneales⁷. La arteriografía con sustracción digital es el estudio diagnóstico de elección. Sin embargo en términos de costo-beneficio el diagnóstico se basa en la historia y el examen físico. Los exámenes son indispensables cuando el factor desencadenante no está claro.

El tratamiento está encaminado a prevenir el sangrado, aliviar los síntomas y por propósitos cosméticos. Algunos autores han reportado buenos resultados usando la embolización para el tratamiento, pero la cirugía es el tratamiento de elección con ligadura proximal y distal de los vasos y resección de la lesión, esto puede ser hecho bajo anestesia local con excelentes resultados⁸.

Conclusiones

Se debe considerar la presencia de pseudoaneurisma a la hora de evaluar un paciente con la presencia de una masa temporal y antecedente de trauma. Los pseudoaneurismas de la arteria temporal superficial son raros, pueden crecer y romperse causando hemorragia significativa.

La entrevista y el examen físico a menudo son suficientes para concluir el diagnóstico de esta entidad, reservando los estudios complejos para casos donde los antecedentes no son claros y requieren de diagnóstico diferencial.

La resección quirúrgica con ligadura proximal y distal de las arterias sigue siendo el tratamiento de elección.

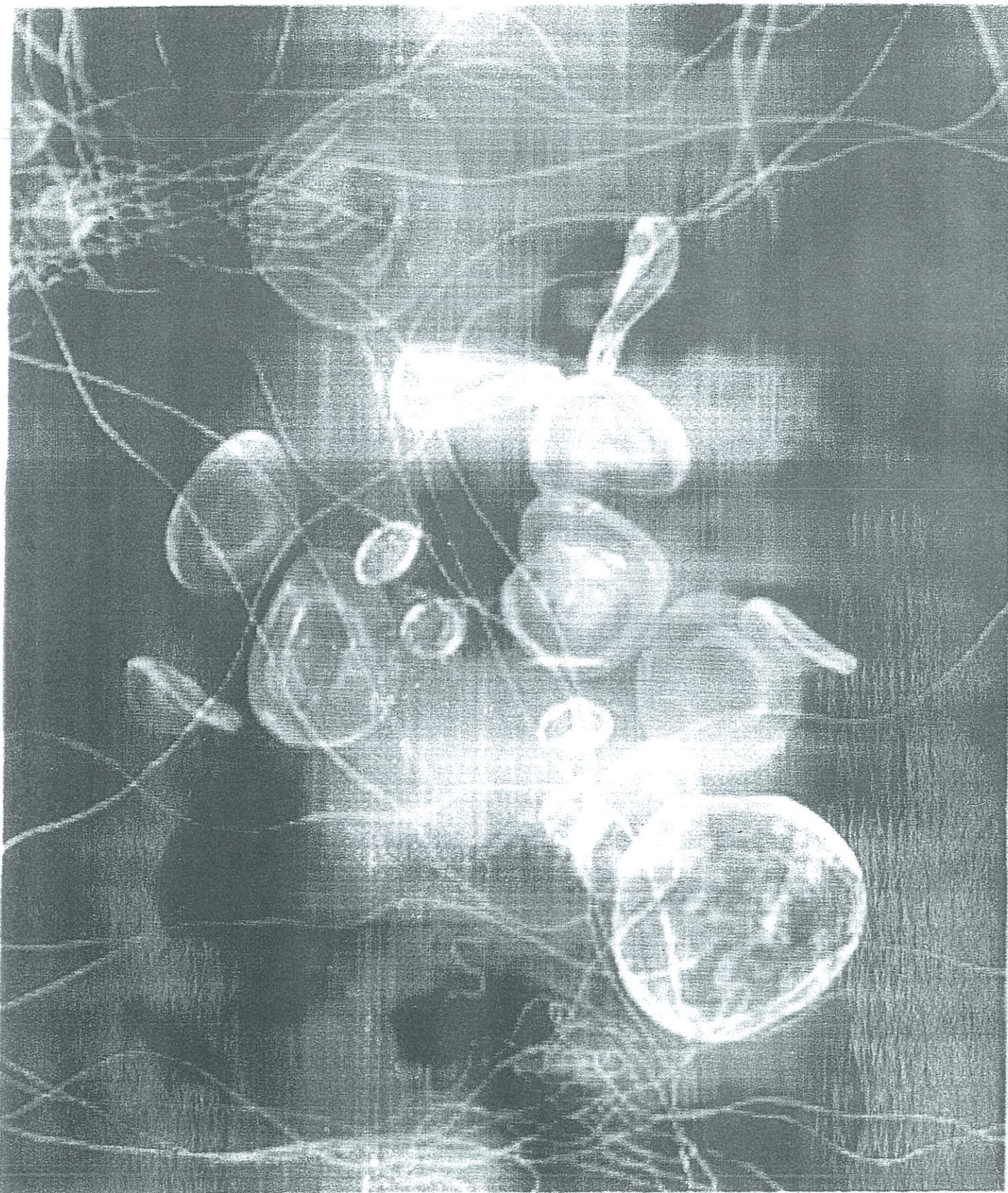
Referencias

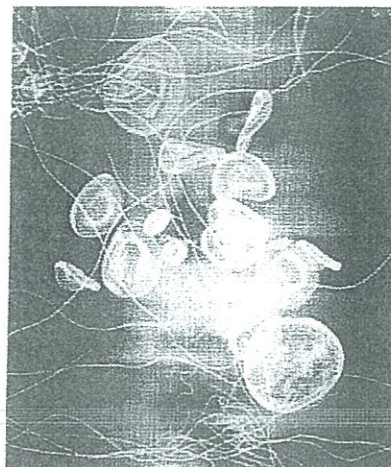
1. Conner WCH, Rohrich RJ, Pollock RA. Traumatic aneurysms of the face and temple: a patient report and literature review, 1644 to 1998. *Ann Plastic Surg* 1998;41:321-326.
2. Choo MJ, Yoo IS, Song HK. A traumatic pseudoaneurysm of the superficial temporal artery. *Yonsei Med J* 1998;39:180-183.
3. Manz HJ, Gomes MN. Sports injury as a cause of traumatic pseudoaneurysm of superficial temporal artery. *Arch Pathol Lab Med* 1984;108:775-776.
4. Bole PV, Munda R, Purdy RT, et al. Traumatic pseudoaneurysm: a review of 32 cases. *J Trauma* 1976;16:63-70.
5. Lalak NJ, Farmer E. Traumatic pseudoaneurysm of the superficial temporal artery associated with facial nerve palsy. *J Cardiovasc Surg* 1996;37:119-123.
6. Merkus JWS, Nieuwenhuijzen GAP, Jacobs PPM, van Roye SFS, Kopman R, et al. Traumatic pseudoaneurysm of the superficial temporal artery. *Injury* 1994;25:468-471.
7. Fernández-Portales I, Cabezudo JM, Lorenzana L, Gómez L, Porras L, Rodríguez JA. Traumatic aneurysm of the superficial temporal artery as a complication of pin-type head-holder device: case report. *Surg Neurol* 1999;52:400-403.
8. Kasdon DL, Altemus LR, Stein BM. Embolization of a traumatic arteriovenous fistula of the scalp with radiopaque gelfoam pledgets: case report and technical note. *J Neurosurg* 1976;44:753-756.



Revista de la Sociedad Ecuatoriana de Angiología y Cirugía Vascular

Volumen 4, número 11, Agosto del año 2011





COMITE EDITORIAL

Dr. Mario Ortega
Dr. Marcos Molina
Dra. Sandra Romero
Dr. Silvio Arias
Dr. Carlos Argotty

**PRESIDENTE DEL
COMITÉ EDITORIAL**

Dra. Sandra Romero

**DIRECTORIO
PERIODO 2009-2011**

Dr. Mario Ortega
PRESIDENTE

Dra. Sandra Romero
VICEPRESIDENTA

Dr. Silvio Arias
SECRETARIO

Dr. Carlos Argotti
TESORERO

VOCALES PRINCIPALES

Dr. Jaime Iturralde
Dra. Guadalupe Lamar
Dr. Fausto Leiva
Dr. Marco Rueda

COMITE ASESOR

Dr. Enrique Durango
Dr. Fernando Naranjo
Dr. Alonso Falconí
Dr. Mario Durán
Dr. Antonio Betancourt
Dr. Pablo Campos

**SECRETARIO
EJECUTIVO NACIONAL**

Dr. Bayardo García

Alemania N29-60 y Av. Eloy Alfaro.
Edificio Medical. 7º Piso
Teléfono: 02 2907 737
Quito - Ecuador

CONTENIDO

| | |
|--|----|
| Golpe del estado humano | 5 |
| Tromboprolifaxis en el trauma | 7 |
| Reconstrucción mandibular con colgajo de peroné en el Hospital Enrique Garcés de Quito - Ecuador | 14 |
| Tratamiento endovascular de la insuficiencia de safenas mediante laser diodo 810 nm. Evtl | 18 |
| Filtro vena cava experiencia en el Hospital General de las Fuerzas Armadas G-I | 25 |
| Uso del sistema de compresión multicapa en el tratamiento de úlceras venosas crónicas. | 29 |
| Transposición de la vena basilica: Un escalón en la construcción de accesos vasculares para hemodiálisis | 34 |

*Los trabajos y su contenido son de
responsabilidad absoluta de los autores*

Tiraje: 1000 ejemplares
Impreso en Gráficas Ortega
Quito - Ecuador

Transposición de la vena basilíca: Un escalón en la construcción de accesos vasculares para hemodiálisis

Paúl Carrera Flores MD*
Marco González MD*

Resumen

Introducción: A pesar de existir numerosos reportes en la literatura con tasas de éxito aceptables a favor de la transposición de la vena basilíca, este tipo de acceso no es usado en nuestro medio, dando preferencia a la colocación de injertos de PTFE y catéteres permanentes en los pacientes que se presume carecen de venas autólogas en las extremidades superiores. Presentamos nuestra serie.

Materiales y Métodos: Entre mayo del 2008 y junio del 2009 se valoraron 10 pacientes que requerían la construcción de accesos vasculares para HD. Se prefirió la transposición a la colocación de un injerto sintético.

Resultados: Permeabilidad primaria del 100% a los 12 meses de seguimiento sin complicaciones como infección, trombosis, estenosis, aneurismas y robo. Se presentó 1 caso de red venosa colateral torácica resuelta con escleroterapia con espuma de las colaterales.

Conclusiones: La transposición de la de la vena basilíca es superior en términos de permeabilidad y baja tasa de complicaciones frente a la construcción de accesos de HD con injertos sintéticos y constituye una alternativa más en busca de accesos autólogos para HD. Se requieren más estudios en nuestro medio que apoyen estas conductas.

Palabras clave: Transposición, basilíca, fístula arteriovenosa.

Abstract

Introduction: Although, there are numerous reports in the literature with acceptable success rates for the transposition of basilic vein, this type of access is not used in our environment, giving preference to the placement of PTFE grafts and permanent catheters in patients who are presumed lack of autologous veins in the upper limbs. We report our own series.

Materials and methods: Between May 2008 and June 2009 evaluated 10 patients who required the construction of vascular access for hemodialysis. Transposition was preferred to the placement of a synthetic graft.

Results: 100% primary patency at 12 months follow up, no complications such as infection, thrombosis, stenosis, aneurysms and steal phenomenon. Was presented 1 case of thoracic collateral veins resolved with foam sclerotherapy.

Conclusions: The transposition of the basilic vein is superior in terms of patency and low complications rate compared to the construction of access with synthetic grafts and is an alternative in autologous seeking access. Further studies are required in our environment that support this behaviors.

Key Words: Transposition, basilic vein, arteriovenous fistula.

* Cirujano Vascular

Correspondencia: Marco González Avila

Teléfonos 02 2 460 406 - 02 2 444 473

magonzales70@yahoo.co

Introducción

La transposición de la vena basílica para la construcción de accesos vasculares (AV) para hemodialisis (HD) fue reportada por primera vez en 1976 por Dagher F, et al.¹ y a pesar de existir numerosos reportes en la literatura con tasas de éxito aceptables, este tipo de acceso no es usado en nuestro medio, dando preferencia a la colocación de injertos de PTFE y cateteres permanentes en los pacientes que se presume carecen de venas autologas en las extremidades superiores. Numerosos estudios han confirmado la tasa de permeabilidad mejorada y la menor frecuencia de infección de las fístulas arteriovenosas (FAV) en comparación con los injertos arteriovenosos (IAV)². El uso del mapeo con ultrasonido doppler de los vasos de las extremidades superiores incide en el aumento de confección de accesos autólogos³ y particularmente de la transposición de la vena basílica. Presentamos nuestra serie analizando la permeabilidad a 1 año, la morbilidad y complicaciones.

Materiales y Métodos

Entre mayo del 2008 y junio del 2009 se valoraron 10 pacientes que requerían la construcción de accesos vasculares para HD. La indicación de la valoración primaria fue de la interposición de un injerto de PTFE o catéter permanente para HD, según el criterio clínico. Estos pacientes fueron sometidos a una evaluación clínica vascular y de ecografía doppler de las extremidades superiores, demostrando la presencia de una vena basílica patente y con diámetro ≥ 2.5 mm; además se comprobó la permeabilidad de las venas axilar y subclavia, así como la ausencia de estenosis proximales.

En lugar de la construcción del acceso protésico o la colocación del catéter permanente, se decidió la confección de la FAV mediante la transposición de la vena basílica.

Los pacientes se encontraban en enfermedad renal estadio 5, de los cuales 8 fueron hombres y 2 mujeres. Las edades estaban comprendidas entre los 28 a los 56 años, se trató de seguir la regla del brazo no dominante, sin embargo se realizó 1 acceso en el brazo dominante por la ausencia de una vena apropiada en el lado contralateral.

En este grupo de pacientes se habían agotado los sitios de construcción de accesos preferidos (muñeca y pliegue del codo).

En las valoraciones ecográficas se encontraron arterias permeables, con patrón de onda trifásica y diámetros apropiados. Tabla 1

Técnica

Todo el brazo, la axila y el hombro se preparan de forma esteril. Mediante ultrasonido doppler se identificó el trayecto de la vena, marcando el mismo.

Bajo anestesia regional con bloqueo axilar, realizado por el anestesiólogo, se procedió a la construcción de todos los accesos descritos.

Se realiza una incisión sobre el trayecto de la vena desde el epicóndilo medial hasta la axila, profundizando la disección a los planos anatómicos subyacentes con la preservación del nervio braquiocutáneo en todo su trayecto. Figura 1.

Tabla 1.

Criterios no invasivos de selección de arterias y venas para la construcción de accesos vasculares de HD

| | |
|----------------------|---|
| Exploración Venosa | Diametro luminal >2.5 mm Ausencia de estenosis segmentarias Continuidad con el sistema profundo en la parte superior del brazo Ausencia de estenosis venosa central ipsolateral u oclusión |
| Exploración Arterial | Diametro de la luz arterial >2 mm Ausencia de calcificación obliterante Ausencia de diferencias de la presión arterial >20 mm Hg Arco palmar permeable |

Tomado de: Silva, MB Jr, Hobson RW II, Pappas PJ, et al: A strategy for increasing of autogenous hemodialysis access procedures: Impact of preoperative noninvasive evaluation. *J Vasc Surg* 27:302-308. 1998

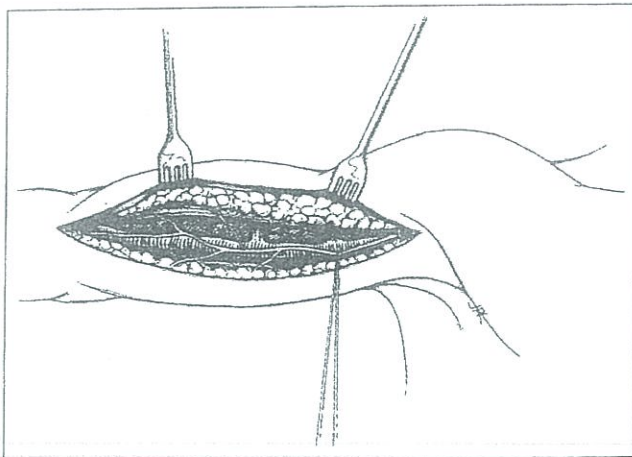


Figura 1. Exposición de la vena basilica mediante incisión medial en el brazo. Se puede apreciar el trayecto del nervio braquicutáneo que debe ser preservado. Los ramos venosos deben ser seccionados y ligados⁵.

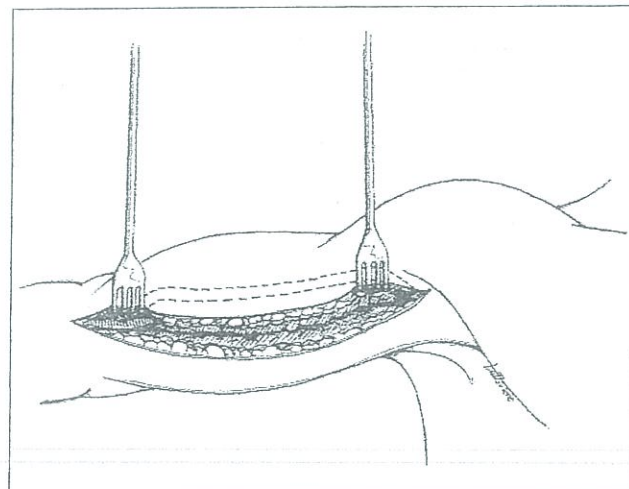


Figura 3. Aspecto del acceso terminado

Las ramas venosas se ligan y dividen cuando se moviliza la vena basilica hasta su unión con la vena braquial. Figura 2

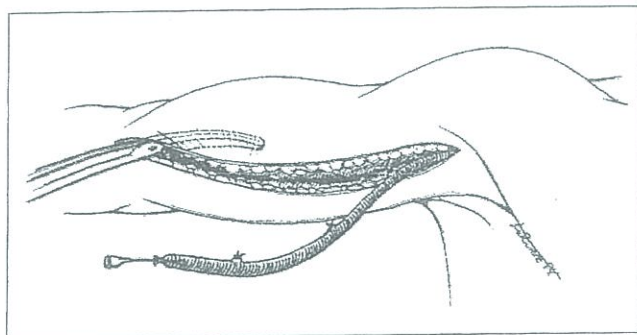
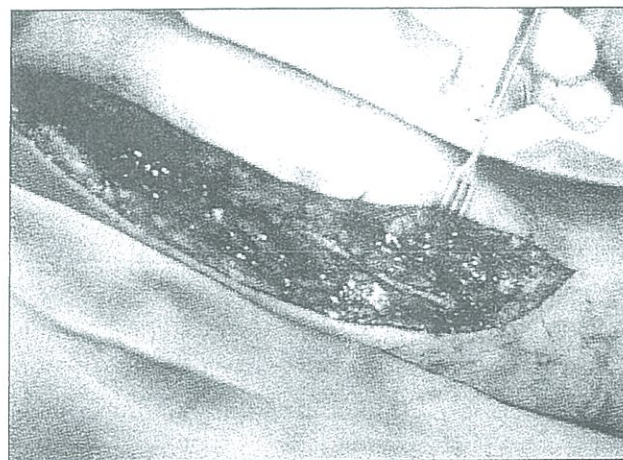

Figura 2. Luego de la ligadura y transección distal de la vena, esta se moviliza y se construye el tunel subcutáneo.



La arteria braquial se expone a travez de la misma incisión.

La vena basilica es dividida cerca de la fosa antecubital, se limpia y se distiende con suero salino heparinizado y se procede al marcaje de la misma con un marcador estéril para evitar la torsión de la vena cuando atraviesa por el tunel subcutáneo en la cara anterior del brazo.

Una vez liberada la vena, ésta es tunelizada para su superficialización y exteriorización y se construye una anastomosis termino lateral entre la vena y la arteria braquial con una sutura de polipropileno 6-0. Figura 3

Se inspecciona manualmente la presencia de thrill en el transquirurgico. Figura 4 y 5

Una vez concluido el procedimiento se comprueba el correcto funcionamiento mediante ultrasonido doppler.

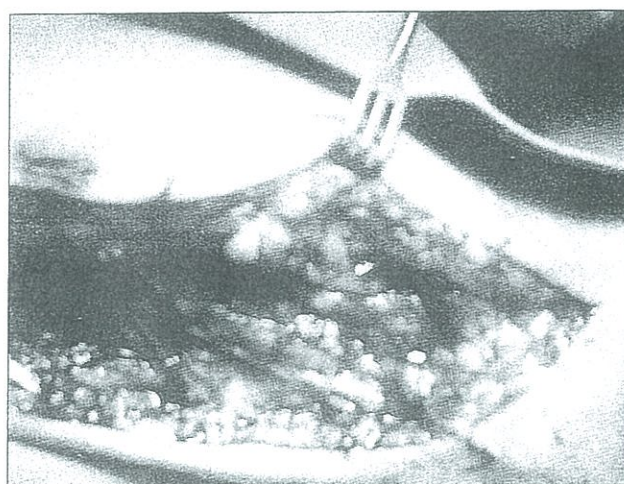


Figura 4 y 5. Visión del abordaje, el trayecto del nervio braquicutáneo y la anastomosis del acceso terminado.

Resultados

El seguimiento se hizo por 12 meses. el 100% de los casos estaban con los accesos permeables y funcionantes (permeabilidad primaria). 1 acceso requirió revisión de la anastomosis en las primeras 24 horas posterior a un traumatismo y permaneció patente hasta el fin del seguimiento (permeabilidad primaria asistida).

Se desarrollo red venosa colateral en 1 paciente en las venas de la pared toraccica anterior que fue resuelto con escleroterapia con espuma. sin afectación de acceso.

No se presentaron dilataciones aneurismaticas, trombosis, estenosis, robo ni infecciones en los accesos descritos. Tabla 2

Discusión

Actualmente, se prefieren las fistulas autologas a los injertos protesicos debido a sus proporciones de permeabilidad primaria superiores y a la frecuencia inferior de estenosis, trombosis e infección⁴.

Anteriormente se preferian los injertos protesicos, ya que el tiempo de maduracion es mas corto y se creia erroneamente que la permeabilidad primaria era superior a los accesos autólogos.

Para aumentar al máximo las opciones de acceso vasculares autologos, muchas instituciones incorporan las técnicas de transposicion venosa, cuando las opciones de las fistulas tradicionales no son posibles.

La creación de un acceso utilizando la vena basilica proximal seideo basandose en los beneficios teoricos del uso de una vena superficial no utilizada para veno-

punciones repetidas y con un diametro relativamente grande y de gran longitud. Como con todas las transposiciones venosas, solo se necesita una anastomosis y se mantiene la continuidad anatomica con la vena axilar.

La proporción de permeabilidad global de las transposiciones braquial basilica autologa es superior a la de los injertos de diálisis de la parte superior del brazo con PTFE. En el estudio de Coburn y Carney se comparó las fistulas construidas con PTFE y la transposición de la vena basilica en un periodo de 5 años, demostrandose una diferencia estadisticamente significativa en la permeabilidad primaria y la reducción en las complicaciones, a favor del acceso autologo⁵.

En algunos subgrupos de pacientes, como los que tienen venas cefalicas pequeñas, enfermedades vasculares perifericas y diabetes, la proporción de maduración de la fistula radial cefálica ha sido baja. En estos pacientes la transposición braquial basilica ha sido una segunda buena opción.

Debido a la permeabilidad excelente de estas fistulas Ascher, E y colaboradores propusieron un algoritmo para la colocación de las fistulas arterio venosas. Si no es factible una fistula radial cefálica, debe intentarse primero una fistula braquial cefálica. Si la FAV braquial cefálica fracasa, debe colocarse una fistula braquial basilica antes del injerto protésico⁶.

Con los accesos arteriovenosos tradicionales no se consiguen los objetivos propuestos por las guias internacionales, ni se pueden conseguir que todos los accesos de HD sean autologos, es por eso que las transposiciones dan mas opciones a los pacientes de diálisis. Los métodos de diagnóstico no invasivo preoperatorio y la utilización de las técnicas de transposición venosa pueden ser eficaces para aumentar los accesos autologos.

Tabla 2.
Resultados

| n | 10 | | |
|-----------------------|-----|-----|----------|
| | 1 | 6 | 12 meses |
| Permeabilidad % | 100 | 100 | 100 |
| Trombosis | - | - | - |
| Estenosis | - | - | - |
| Aneurismas | - | - | - |
| Infección | - | - | - |
| Robo | - | - | - |
| Red colateral (casos) | - | 1 | - |

Referencias

1. Dagher F, Gelber R, Ramos E, Sadler J: The use of basilic vein and braquial artery as an A-V fistula for long term hemodialysis. *J Surg Res* 1976; 20: 373-6.
2. Singh N, Starnes BW, Andersen CA: Acceso vascular con éxito. *Surg Clin N Am* 87 (2007) 1213-1228.
3. Ives CL, Akoh JA, George J, Vaughan-Huxley E, Lawson H. Pre-operative vessel mapping and early post-operative surveillance duplex scanning of arteriovenous fistulae. *J Vasc Access*. 2009 Jan-Mar;10(1):37-42.
4. 2006 Updates Clinical Practice Guidelines and Recommendations. ©2006 National Kidney Foundation, Inc. All Rights Reserved.
5. Coburn, M, Carney, W Jr.: Comparison of basilic vein and polytetrafluoroethylene for brachial arteriovenous fistula. *J Vasc Surg* 1994;20:896-904.
6. Ascher, E, et. al.: The value and limitation of cephalic an basilic vein for arteriovenous Access. *Ann Vasc Surg* 15:89-97. 2001.

Hospital "Carlos Andrade Marín"
Servicio de Angiología y Cirugía Vasкуляр,

y la

Universidad San Francisco de Quito.

Confieren el presente Diploma a:

DR. PAUL CARRERA

En calidad de **CONFERENCIST** en:

Curso Internacional de Patología
enosa en la Práctica Médica.

Curso de Métodos no Invasivos.

realizado en Quito, Ecuador, del 10 al 12 de Septiembre del 2008

Dr. Víctor Hugo Jaramillo.
Director de Postgrado en
Cirugía Vasculár HCAM


Dr. Pablo Divalos Dillon.
Jefe del Servicio de Angiología
y Cirugía Vasculár HCAM

Dr. Enrique Noboa
Decano del Colegio de
Ciencias de la Salud HCAM

Diagnóstico vascular en urgencias




DR. PAUL CARRERA FLORES
RESIDENTE B3
POSTGRADO DE CIRUGÍA VASCULAR
HOSPITAL CARLOS ANDRADE MARIN
UNIVERSIDAD SAN FRANCISCO DE QUITO




● “Errar es de humanos”

Por error...

- E.U. 44000 a 98000 muertes
- 1000000 sufren injurias
- 180000 muertes anuales



Instituto Of Medicine. "To Err Is Human: Building a safer health system". The National academies Press. 2000



Causas

- Inexperiencia clínica
- Nuevos procedimientos
- Extremos de edad
- Manejo complejo
- Manejo de urgencias
- Pobre comunicación enfermera-médico y relación medico-paciente

Weingart, S., et al.: "Epidemiology of medical error". BMJ Mar 2000; 320: 774-777

Sueño...

- Privación del sueño mayor a 24 horas duplica o triplica la posibilidad de cometer errores
- Riesgo de accidente de tránsito luego de un turno incrementa en 168%
- Eventos inesperados en 460%

1. Barger LK, Ayas NT, Cade BE, Cronin JW, Rosner B, et al. (2006) Impact of Extended-Duration Shifts on Medical Errors, Adverse Events, and Attentional Failures. PLoS Med 3(12): e487 doi:10.1371/journal.pmed.0030487 [1]
2. When Doctors Don't Sleep, Talk of the Nation, National Public Radio, 13 Dec 2006.

Problemas vasculares

- Epidemiología nacional de los problemas vasculares es desconocida
- Urgencias del HCAM 2006
 - Menos de 1% (0.52%)
 - Problemas venosos más que los arteriales
 - Confusión
- Screening

Estadísticas HCAM Período 2006

El cirujano vascular...

- Alcanzar el diagnóstico clínico
- Usar medidas diagnósticas no invasoras
- Sopesar el grado de incapacidad y evolución natural de la enfermedad
- Cuando se necesita intervenga, confirmar el diagnóstico y la extensión o grado de afectación

Rutherford Robert. Bases de la valoración clínica, en Rutherford, Cirugía Vascular, vol. 1, sec. 1, cap. 1, pag. 1-13, España: Elsevier, 2006

Tipos de errores

- Diagnóstico equivoco
- Administración errónea de fármacos
- Administración de drogas con interacciones perjudiciales
- Sitio quirúrgico equivocado
- Olvido de material quirúrgico

- Pasa en pacientes con patología vascular?

Estudio

Sensibilidad Del Diagnóstico Clínico De Urgencias De Enfermedad Arterial Periférica Comparado Con El Índice Tobillo Brazo

Finalidad

- Determinar la eficacia del diagnóstico clínico de enfermedad arterial periférica en Urgencias mediante la sensibilidad del diagnóstico enfermedad arterial periférica a través de los síntomas, signos y factores de riesgo
- Introducir la utilización del índice tobillo brazo para la elevación de la sensibilidad del diagnóstico en el servicio de Urgencias para enfermedad arterial periférica.
- Generar guías para reducir al mínimo el error diagnóstico y estandarizar las prácticas

Importancia

- No existen estudios preliminares realizados en el país.
- Las conclusiones ayudarían a mejorar la atención de los pacientes en el servicio de Urgencias disminuyendo el error diagnóstico, haciendo posible la correcta derivación de los pacientes a otros servicios, a la consulta ambulatoria o a la hospitalización y/o la correcta implementación de esquemas de tratamiento.

Hipotesis

- La sensibilidad del diagnóstico presuntivo de enfermedad arterial periférica (EAP) es baja en el servicio de Urgencias, debido a la no utilización del índice tobillo brazo como método de detección.

Metodología

- Estudio en educación médica
- Corte transversal
- Retrospectivo
- Periodo enero - diciembre del 2006
- N=69000
- n=44

| Parametros clinicos | |
|--|--|
| Síntomas: | Signos: |
| <ul style="list-style-type: none"> • edad • sexo • frialdad • dolor en reposo • claudicación • parestesias • parálisis • edema • déficit de cicatrización • palidez • dolor de la extremidad • revascularización anterior • cianosis • amputación anterior | <ul style="list-style-type: none"> • ausencia de pulsos • úlcera • gangrena • déficit neurológico • parálisis • edema • cambios tróficos • palidez • cianosis • frialdad • lividez • presiones sistólicas pedia y TP |

| Parametros clinicos | |
|---|--|
| Factores de riesgo | |
| <ul style="list-style-type: none"> • Tabaquismo, • Dislipidemia, • Hipertensión arterial, • Hiabetes mellitus, • Insuficiencia renal crónica, • Enfermedad cerebro vascular, • Fibrilación auricular, • EPOC • Infarto agudo de miocardio. | |

Resultados

- Edad de los pacientes fue de 72.5 años y estuvo comprendida entre 49 y 90 años.
- Sexo, el 86.3% de la muestra fueron varones y el 13.6% fueron mujeres.
- La coexistencia de enfermedad coronaria y enfermedad arterial periférica fue del 11.3%; y la concomitancia de enfermedad cerebrovascular y enfermedad arterial periférica fue del 6.8%.

Resultados

- Factor de riesgo:
- hipertensión arterial 45.4%
- diabetes mellitus 25%
- Tabaquismo 20.45%
- Insuficiencia renal 13.63%
- Dislipidemia 2.27%
- EPOC 2.27%
- Fibrilación auricular 6.81%.

Resultados

- A pesar de no realizarse ITB en el examen físico de urgencias, el 43.18% de los pacientes (19 pacientes) fueron diagnosticados de insuficiencia arterial que se correlaciona con el diagnóstico de enfermedad arterial periférica. Un dato importante es que el 20.45% (9 pacientes) recibieron un diagnóstico de enfermedad venosa (trombosis venosa profunda), a pesar de los hallazgos de la historia clínica para patología arterial. 9 pacientes fueron diagnosticados de úlcera en el miembro inferior, 5 pacientes de gangrena, 1 paciente de pie diabético y 1 paciente de dolor del miembro inferior.

Resultados

- Con estos datos se realizó la tabla de 2 x 2 comparando los datos de la exploración clínica y el diagnóstico presuntivo de urgencias con el ITB y se obtuvieron los siguientes resultados:
- la sensibilidad es del 44.2% y la especificidad del 100% con un valor predictivo positivo del 100% y un valor predictivo negativo del 4.0%.

Discusion

- Similar a los datos reportados en la literatura internacional, la enfermedad arterial periférica en la muestra de este estudio es mas frecuente entre los varones con una relación hombre mujer de 6-7:1.
- La edad media de los pacientes fue del 72.5 años demostrando que la frecuencia del diagnostico de EAP incrementa conforme la edad avanza.
- Hipertensión arterial el más frecuente en la población
- La coexistencia de enfermedad vascular en otros lechos arteriales esta en relación con los datos publicados en los estudios epidemiológicos internacionales, siendo uno de los mas importantes el estudio PARTNERS quienes obtuvieron datos de coexistencia de enfermedad cerebrovascular del 13% y de enfermedad coronaria del 16% en los sujetos con un ITB ≤ 0.90 . En nuestro estudio la coexistencia de enfermedad cerebrovascular y EAP fue del 6.8% y de enfermedad coronaria y EAP fue del 11.3%.

Discusión

- En cuanto a la finalidad del estudio de determinar la sensibilidad y la exactitud diagnóstica de enfermedad arterial periférica en la presunción de urgencias se demuestra que las mismas son bajas debido a la falta de pericia en el acercamiento clínico de los problemas vasculares y de la disponibilidad de medios no invasivos de bajo costo y aplicables a una gran población como el ITB. Es importante tener en cuenta que en varias ocasiones (20.45% de la población estudiada) se diagnosticó trombosis venosa profunda que constituye un problema vascular venoso puro, con factores de riesgo y clínica propios y que no constituye el diagnóstico diferencial de la enfermedad arterial periférica.

Discusión

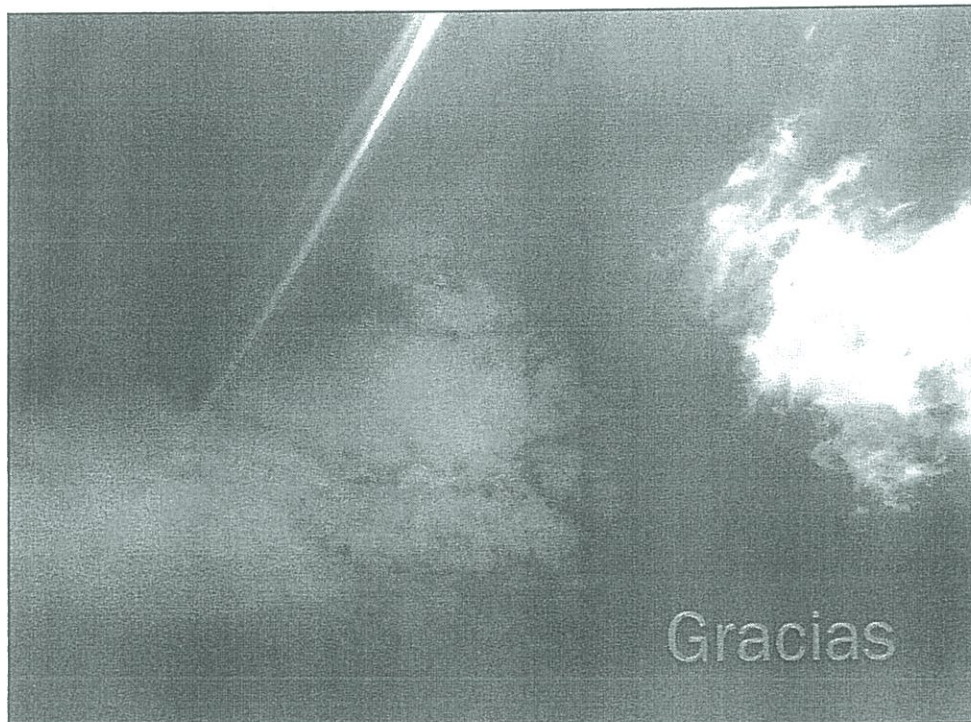- Si bien los otros diagnósticos considerados son componentes de la patología arterial, la consulta al cirujano vascular no fue por la sospecha del problema de base (EAP) sino por sus consecuencias, descritas como úlcera, gangrena o dolor de difícil caracterización, lo que retrasa el diagnóstico y tratamiento correcto de dicho grupo de pacientes.

Conclusión

- Inexperiencia
- Falta de disponibilidad del medio
- Sensibilidad y especificidad son bajas
- Derivación y tratamientos inadecuados en los pacientes
- Perdida de tiempo
- Perdida de recursos
- Consecuencias en los pacientes

Recomendaciones

- Entrenamiento del personal
- Disponibilidad de doppler manual
- Realización de screening
- Generar guías para el manejo de pacientes
- Estandarizar la practicas
- Certificaciones y acreditaciones
- Registro estadístico (diagnósticos, tratamientos, procedimientos y complicaciones)



LA UNIVERSIDAD AUTÓNOMA DE LOS ANDES
 EL MINISTERIO DE SALUD PÚBLICA
 Y LA ASOCIACIÓN NACIONAL DE MÉDICOS RURALES FILIAL PASTAZA



Ministerio de Salud Pública

Al:



A.N.A.M.R.
 FILIAL PASTAZA

Dr@. Paúl carrera

Por su participación en calidad de EXPOSITOR en el
 "Ier. CONGRESO NACIONAL DE CIRUGIA EN URGENCIAS, TRAUMA
 Y TRASPLANTE ANAMER 2011"
 Realizado en la ciudad de Payo del 27 al 30 de abril
 VALOR CURRICULAR: 60 HORAS

Confieren el Presente

Certificado



UNIVERSIDAD AUTÓNOMA
 DE LOS ANDES



Con el tema:

TRAUMA DE EXTREMIDADES



Dr. Octavio Miranda
 DIRECTOR GENERAL DEL MINISTERIO DE SALUD PÚBLICA



Dr. Rieley Traviñez
 DIRECTOR DE LA UNIDAD DE TRAUMA Y SHOCK



Dr. Irma Navada
 PRESIDENTA DE LA SOCIEDAD ECUATORIANA DE TRAUMA Y SHOCK



Dr. Gato Vinuesa
 PRESIDENTA DE LA SOCIEDAD ECUATORIANA DE TRAUMA Y SHOCK



Dr. Gabriel Yalverde
 PRESIDENTE DE LA SOCIEDAD ECUATORIANA DE TRAUMA Y SHOCK

Dr. Luis Freire
 PRESIDENTE DE LA SOCIEDAD ECUATORIANA DE TRAUMA Y SHOCK

PAUL CARRERA FLORES

Teléfono: 022869395

Móvil: 089442502

Mail: pcarreraflores@gmail.com

1 CONGRESO NACIONAL DE CIRUGÍA EN URGENCIA, TRAUMA Y TRANSPLANTE ANAMER 2011

PUYO - ECUADOR

| | MIÉRCOLES 27 DE ABRIL | JUEVES 28 DE ABRIL | VIERNES 29 DE ABRIL | SABADO 30 DE ABRIL |
|-------------|--|---|---|--|
| 08:00-08:40 | TRATAMIENTO QUIRÚRGICO DE ACCIDENTE OFÍDICO Dr. Eckehart Günter Wolff Hospital Voz Andes (Alemania) | MANEJO INICIAL DEL TRAUMA CRANEO ENCEFÁLICO Dr. Luis Hernández Neurocirujano H. P. D. A. | TRAUMA URETRAL, EN PEDIÁTRICA Dr. Jorge García Urólogo Pediatra H. B. O. | ANESTESIA EN TRASPLANTE Dr. Stalin Toapanta Guerrero Anestesiólogo |
| 08:40-9:30 | CHARLA DEL GRUPO CTO PARA PREPARACIÓN A EXAMEN MIR | TRAUMA RAQUIMEDULAR Dr. Patricio Mayorga Neurocirujano H. P. D. A. | LAPAROSCOPIA EN UROLOGÍA PEDIÁTRICA Dr. Jorge García Urólogo Pediatra H. B. O. | VÍA AÉREA DIFÍCIL EN EL PACIENTE POLITRAUMATIZADO Dr. Roberto Benavides Anestesiólogo H. C. A. M. |
| 09:30-10:10 | CHARLA DEL GRUPO CTO PARA PREPARACIÓN A EXAMEN MIR | TRASPLANTE DE ÓRGANOS, POLÍTICA PÚBLICA Y PRINCIPIOS ÉTICOS Dra. Claudia Avila M.S.P. | FASCITIS NECROTIZANTE POR ACCIDENTE OFÍDICO EN PEDIATRÍA Dr. Javier Escudero Cirujano Pediatra (Postgradista) H. B. O. | EMERGENCIAS EN ORL. Dr. Carlos Ríos Otorrinolaringólogo H. C. A. M. |
| 10:10-10:50 | FRACTURAS EXPUESTAS Y FIJADORES EXTERNOS EN PEDIATRÍA Dr. José Iturralde Traumatólogo Pediatra H. B. O. | PIOMIOSITIS Dr. David Graham Hospital Vozandes Del Oriente, Shell | TRASPLANTE RENAL Dr. Edison Llamuca Naranjo | CONTROL DE DAÑOS EN TRAUMA Dra. Rocío Quisiguiña Cirujana General H. C. A. M. |
| RECESO | | | | |
| 11:30-12:10 | INFECCIONES OSTEOARTICULARES EN PEDIATRÍA Dr. José Iturralde | TROMBOSIS VENOSA PROFUNDA Y TROMBOEMBOLIA | TRAUMA TORÁCICO Dr. Carlos Nájera Cirujano Cardio Torácico | TRANSPLANTE HEPÁTICO Dr. Iván Cevallos Cirujano General |

1 CONGRESO NACIONAL DE CIRUGÍA EN URGENCIA, TRAUMA Y TRANSPLANTE ANAMER 2011

PUYO - ECUADOR

| | | | | |
|-------------|---|--|---|--|
| | Traumatólogo Pediatra H. B. O. | PULMONAR Dr. Marco Morales Cirujano Vascular | H. C. A. M. | H. C. A. M. |
| 12:10-12:50 | COLESTASIS NEONATAL Dr. Paúl Astudillo Cirujano Pediatra H. B. O. | TRAUMA ABDOMINAL CERRADO (Dr. Lenin Ruiz) Cirujano General Hospital Enrique Garcés | REEMPLAZO ARTICULAR DE CADERA Dr. Bolívar Guerrero Traumatólogo H. P. D. A. | FRACTURAS EXPUESTAS Dr. Diego Pastor Traumatólogo H. C. A. M. |
| 12:50-13:30 | TRASPLANTE HEPÁTICO EN PEDIATRÍA Dr. Paúl Astudillo Cirujano Pediatra H. B. O. | ABDOMEN AGUDO, MANEJO HIDRO-ELECTROLÍTICO DEL PACIENTE POSTQUIRÚRGICO Dr. Marco Navarrete Cirujano General H. P. D. A. | LAPAROSCOPIA EN TRAUMA Dr. Juan Carlos Sánchez Cirujano General H. P. D. A. | TRAUMA DE EXTREMIDADES Dr. Paúl Carrera Cirujano Vascular H. C. A. M. |
| ALMUERZO | | | | |
| 15:30-16:10 | TRAUMA VASCULAR EN EMERGENCIA Dr. Marco Morales Cirujano Vascular H. P. D. A. | COLECISTECTOMÍA LAPAROSCÓPICA EN COLECISTITIS AGUDA Dr. Fernando Flores Cirugía General y Laparoscópica Hospital Enrique Garcés H. P. D. A. | ESCALAS DE TRAUMA EN EMERGENCIA Dr. Galo Vinuesa Emergenciólogo H. P. D. A. | INFECCIONES EN TRAUMA Dr. Juan Carlos López UTI H. C. A. M. |
| 16:10-16:50 | HEMORRAGIAS DEL PUERPERIO Dra. Laura Sánchez Ginecóloga | MANO TRAUMÁTICA Y TÉCNICAS DE MARSUPIALIZACIÓN | EVALUACIÓN CARDIOLÓGICA PREQUIRÚRGICA Dr. Marcelo Jácome Cardiólogo | ABDOMEN AGUDO HEMORRÁGICO (EMBARAZO ECTÓPICO) Dr. Marco Del Pozo Ginecólogo |

1 CONGRESO NACIONAL DE CIRUGÍA EN URGENCIA, TRAUMA Y TRANSPLANTE ANAMER 2011

PUYO - ECUADOR

| | | | | |
|-------------|---|--|---|--|
| | H. P. D. A. | Dr. Héctor Cárdenas Traumatólogo H. P. P. | H. P. D. A. | H. C. A. M. |
| 16:50-17:30 | TRAUMA EN EL EMBARAZO Dr. Wilfrido León Ginecólogo H. G. O. I. A. | ASCARIS EN VÍA BILIAR Dr. William Viteri Cirujano H. P. P. | MANEJO DEL PACIENTE QUEMADO EN PEDIATRÍA Dra. Olimpia Trujillo Cirujana Pediatra (Postgradista) H. B. O. | TRAUMA VESICAL Dra. Saskya Suárez Uróloga H. C. A. M. |
| RECESO | | | | |
| 17:50-18:30 | HERNIAS ABDOMINALES CAUSAS Y TRATAMIENTO Dr. Mattias Edbert | SÍNDROME COMPARTIMENTAL Dr. Fabricio Aguilar Traumatólogo H. C. A. M. | TRAUMA TORÁCICO Freddy Velazco Astudillo Médico Cirujano Y Laparoscópico H. E. G. | TRAUMA RENAL Dr. Eduardo Camacho Urólogo H. C. A. M. |
| 18:30-19:00 | COLEDOCOLITIASIS Y DUODEONO ANASTONOSIS Dr. Giovanni Almache Cirujano General y Laparoscópico H. P. P. | MANEJO DE SHOCK ANAFILÁCTICO EN EMERGENCIA Dr. Darwin Ojeda Cirujano H. P. P. | TRAUMA URETER, URETRA Y GENITALES Dr. Edison Almeida Urólogo H. C. A. M. | TÉCNICAS DE MARSUPIALIZACIÓN EN EMERGENCIA Dr. Héctor Cárdenas Traumatólogo H. P. P. |
| 19:00-19:30 | APENDICITIS AGUDA EN PEDIATRÍA Md. Mayra Llerena Médico Rural H. P. P. | ACTIVIDAD DEL TEST DE ALVARADO PARA EL DIAGNÓSTICO DE APENDICITIS AGUDA Md. Víctor Hugo Orbe | ATENCIÓN DEL PACIENTE POLYTRAUMATIZADO EN EL SITIO DEL ACCIDENTE Md. Daniel González castillo Médico Rural | ECO FAST Md. José Palacios Md. Rural U. T. A. |

Trauma de las extremidades

Dr. Paul Carrera Flores
Posgrado de Cirugía Vascular
Universidad San Francisco de Quito
Hospital Carlos Andrade Marin

Traumatismo de las extremidades

- Vascular
- Neurológico
- Partes blandas
- Oseo

Historia Natural

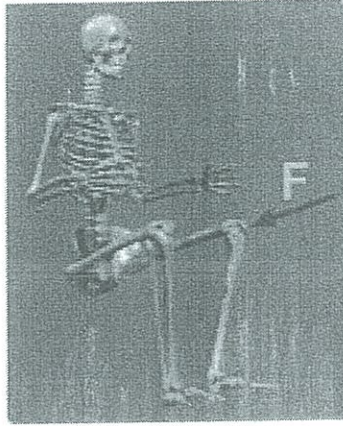- Hemorragia
- Trombosis
- Pseudoaneurisma
- Fístula
- Síndrome Compartimental

Consecuencia

- Gangrena
- Shock hipovolemico
- Muerte

Mecanismo

- Penetrante
- Cerrado
- latrogenia



80%

Qué hacer?

- EXAMEN FISICO?

Proposes that physical examination alone and nonoperative management of clinically occult arterial injuries of the extremities are safe and effective and should be considered the standard of care.

Dennis JW, Frykberg ER, Veldenz HC, Huffman S, Menawat SS: Validation of nonoperative management of occult vascular injuries and accuracy of physical examination alone in penetrating extremity trauma: 5- to 10-year follow-up. *J Trauma* 1998; 44:243-253.

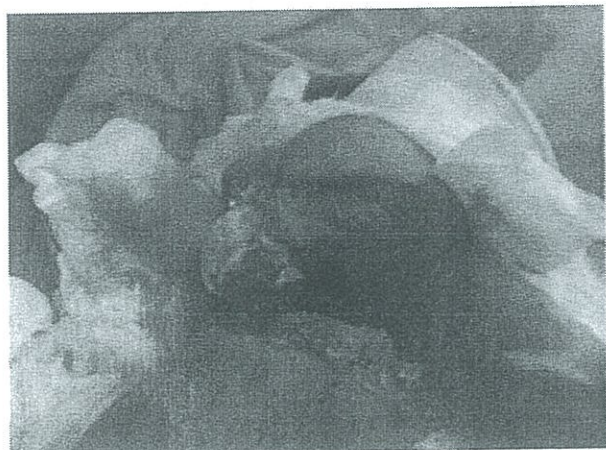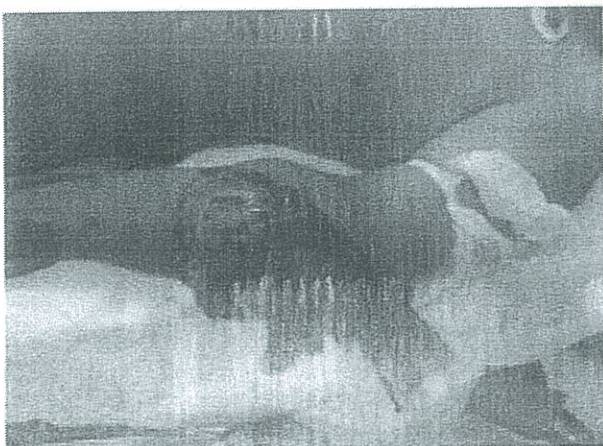Prospective study determining that physical examination alone is safe and accurate for the evaluation of vascular injury of the extremities. This study supports the concept that the incidence of significant vascular injury is negligible following clinically occult penetrating extremity trauma.

Frykberg ER, Dennis JW, Bishop K, Laneve L, Alexander RH: The reliability of physical examination in the evaluation of penetrating extremity trauma from vascular injury: results at one year. *J Trauma* 1991; 31:502-511

Signos

- Duros:
 - Sangrado pulsátil
 - Thrill arterial
 - Auscultación de soplos
 - Ausencia de pulsos
 - Hematoma expansivo

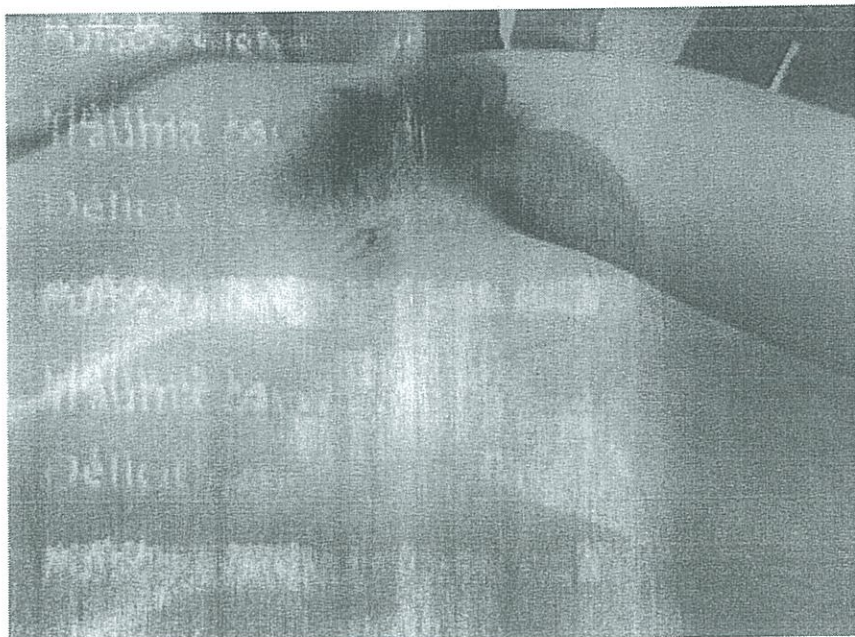Rutherford's Vascular Surgery 7th edition

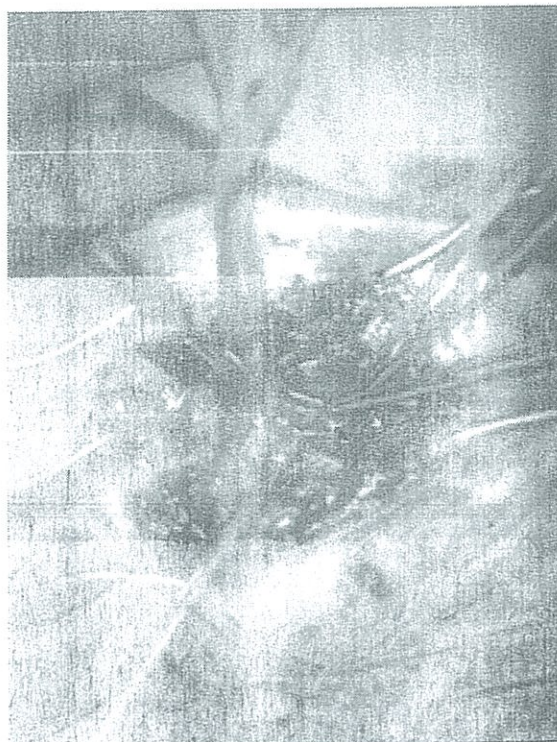


Signos

- Blandos:
 - Hemorragia significativa pasada
 - Déficit neurológico
 - Pulsos disminuidos
 - Trauma óseo o penetrante

Rutherford's Vascular Surgery 7th edition





Reanimación?

Shock

| | 7ª edición | 8ª edición |
|------------------------------|--|--|
| Terapia inicial con líquidos | Se realiza con solución salina hipertónica (3%) o normal (0.9%), siendo de elección inicial el 0.9% cuando se requiere una solución fisiológica como segunda opción disponibles. | Una solución isotónica al tratamiento inicial es la solución salina (0.9%). Aunque la literatura no demuestra ninguna ventaja en la supervivencia. |
| Reanimación con líquidos | La reanimación con líquido se pone en evidencia con la perfusión adecuada del órgano. | La meta es la de restaurar la perfusión del órgano, mediante el uso de líquidos, con el fin de sustituir el volumen intravascular perdido y así lograr la restitución de la presión arterial normal; balanceando la meta de la perfusión del órgano con los riesgos de nuevas hemorragias, se acepta más la baja de la presión arterial normal a lo que se ha llamado "resuscitación controlada (o "permesa o hipotensión permisiva)", siendo su límite el equilibrio, no la hipotensión. Tal estrategia de resuscitación no es un sustituto para el control quirúrgico definitivo de la hemorragia. |

Extremidades

Trauma musculoesquelético y trauma de la extremidad

1ª edición

2ª edición

Torniquete

El uso juicioso de un torniquete neumático puede ser provechoso y de ayuda.

Una extremidad avascular aguda debe ser reconocida puntualmente y ser tratada de emergencia. El uso de este es polémico, mientras que de vez en cuando puede salvar una vida y/o la

conservación de un miembro en presencia de hemorragia incontrolable por la presión directa. Una correcta aplicación, mientras pone en peligro el miembro, puede salvar la vida. Un torniquete debe soltar la afluencia arterial, ocluyendo solamente al sistema venoso y evitar aumentar la hemorragia. Los riesgos que presenta esta función del tiempo que se usa. En el caso de una aplicación prolongada para salvar una vida, el médico debe tener claro que la opción de la vida sobre la conservación del miembro ha sido tomada.

ATLS

Mangled Extremity Severity Score (MESS)

- from Johansen et al. 1990)

Skeletal / soft-tissue injury

- Low energy (stab; simple fracture; pistol gunshot wound): 1
- Medium energy (open or multiple fractures, dislocation): 2
- High energy (high speed MVA or rifle GSW): 3
- Very high energy (high speed trauma + gross contamination): 4

Distal perfusion

- Pulse reduced or absent but perfusion normal: 1*
- Pulseless; paresthesias, diminished capillary refill: 2
- Cool, paralyzed, insensate, numb: 3*

Shock

- Systolic BP always > 90 mm Hg: 0
- Hypotensive transiently: 1
- Persistent hypotension: 2

Age (years)

- < 30: 0
- 30-50: 1
- > 50: 2


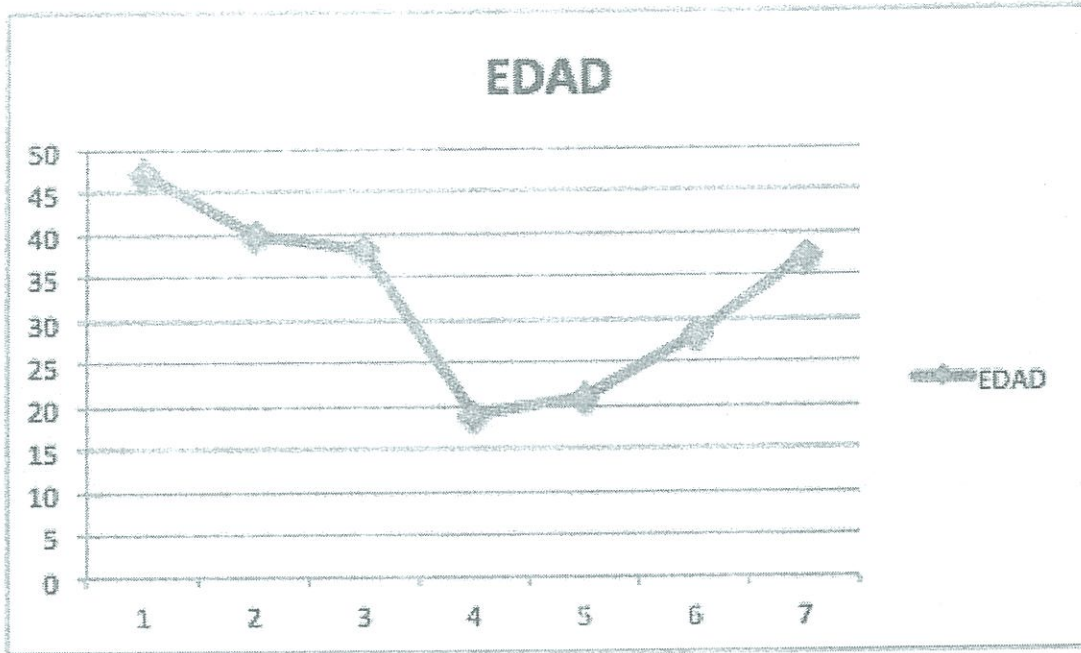
* Score doubled for ischemia > 6 hours

A MESS value of >4 was most sensitive (100%); a MESS value of >7 was most specific, and a MESS value of >7 was found to have a positive predictive value of 100%.

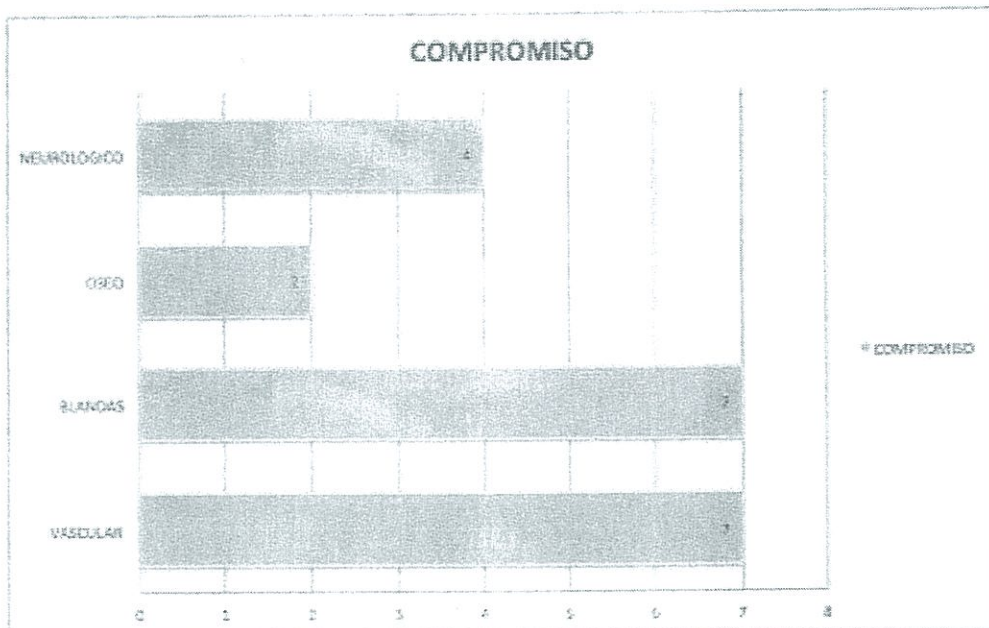
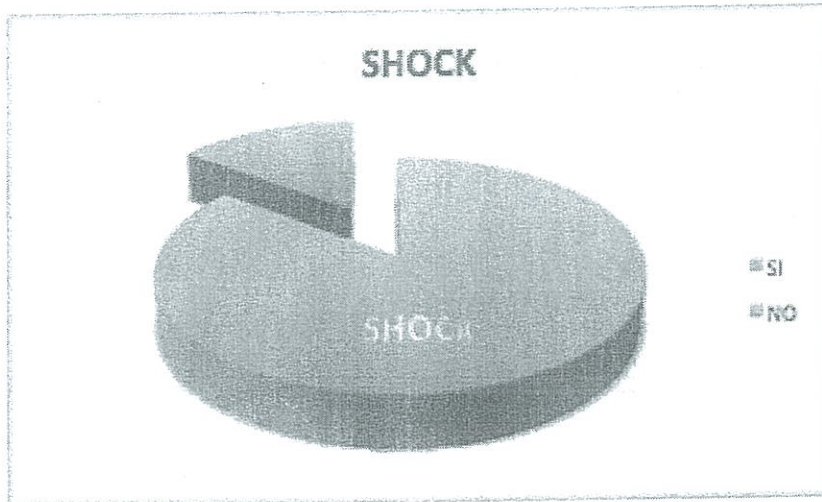
Severe Open Fractures of the Lower Extremity: A Retrospective Evaluation of the Mangled Extremity Severity Score (MESS) Michael McNamara, James Heikkinen, Fred Corlby Journal of Orthopaedic Trauma 1994 vol. 8 (2)

Experiencia en trauma de extremidades

Hospital del IESS
Carlos Andrade Marín



86%
14%



57.14%


28.6%

100%

100%


MECANISMO

APLASTAMIENTO # PENETRANTE




OBJETO

TIANBIO # SUECO - ELANCA



RESOLUCION

■ AMPUTACION ■ REVAJ



Mortalidad
0%

Conclusión

- **Pacientes complejos**
- **Manejo multidisciplinario**
- **Varios niveles de atención**
- **Manejo final de especialidad**
- **Con manejo correcto buenos pronósticos**

Gracias