

UNIVERSIDAD SAN FRANCISCO DE QUITO USFQ

Colegio de Posgrados

**Utilización de la PAAF Guiada por Ecografía en el
Hospital Carlos Andrade Marín**

Ignacio Alejandro Bonilla Cerda

**Juan Francisco Fierro Renoy, Dr.
Director de Trabajo de Titulación**

Trabajo de titulación de posgrado presentado como requisito
para la obtención del título de Especialista en Radiología

Quito, abril 2016

Universidad San Francisco de Quito USFQ
Colegio de posgrados

HOJA DE APROBACIÓN DE TRABAJO DE TITULACIÓN

**Utilización de la PAAF Guiada por Ecografía en el
Hospital Carlos Andrade Marín**

Ignacio Alejandro Bonilla Cerda

Firmas

Juan Francisco Fierro Renoy, Dr

Director del Programa de Posgrados en
Especialidades Médicas

Pedro Mauricio Cornejo Castro, Dr.

Director del Posgrado de Radiología

Gonzalo Mantilla Cabeza de Vaca, Dr.

Decano del de Ciencias de la Salud

Hugo Burgos Yáñez, PhD.

Decano del Colegio de Posgrados

Quito, abril 2016

© Derechos de Autor

Por medio del presente documento certifico que he leído todas las Políticas y Manuales de la Universidad San Francisco de Quito USFQ, incluyendo la Política de Propiedad Intelectual USFQ, y estoy de acuerdo con su contenido, por lo que los derechos de propiedad intelectual del presente trabajo quedan sujetos a lo dispuesto en esas Políticas.

Asimismo, autorizo a la USFQ para que realice la digitalización y publicación de este trabajo en el repositorio virtual, de conformidad a lo dispuesto en el Art. 144 de la Ley Orgánica de Educación Superior.

Firma del estudiante: _____

Nombre: Ignacio Alejandro Bonilla Cerda, MD

Código de estudiante: 115076

C. I.: 1802533693

Lugar, Fecha Quito, abril 2016

Tabla de contenido

ARTICULOS PUBLICADOS	5
CONFERENCIAS MAGISTRALES	5
RESUMEN DE PUBLICACIONES	6
ABSTRACTS OF PUBLICATIONS	8
RESUMEN DE CONFERENCIAS MAGISTRALES.....	10
JUSTIFICACION DE PUBLICACIONES.....	12
JUSTIFICACION DE CONFERENCIAS MAGISTRALES	14
PUBLICACIONES:	16
Utilización de la PAAF guiada por ecografía en el Hospital Carlos Andrade Marín.	18
Resumen	18
Summary	18
Introducción	19
Materiales y Métodos	20
Resultados.....	21
Discusión	21
Conclusiones	22
Bibliografía	23
Ultrasonido para comprobación de intubación endotraqueal en el área de emergencias	26
Resumen	26
SUMMARY	26
Introducción	27
Métodos.....	28
Resultados.....	30
Discusión	31
Conclusiones	32
Bibliografía	32
EXPOSICIONES EN CONGRESOS:.....	34
Rol de Imagen en Trauma	34
Aplicación de Eco Doppler en el Segundo y Tercer Trimestre.....	38
Infertilidad Femenina: Diagnóstico por Histerosalpingografía	42

UNIVERSIDAD SAN FRANCISCO DE QUITO

Colegio de Posgrados

ARTICULOS PUBLICADOS:

1. Bonilla I, Flores C y Sigcho G. Utilización de la PAAF guiada por ecografía en el Hospital Carlos Andrade Marín. Cambios. 2016: In Press
2. Flores C, Bonilla I y Bayas Y. Ultrasonido para comprobación de intubación endotraqueal en el área de emergencias. Cambios. 2016: In Press

CONFERENCIAS MAGISTRALES:

1. Bonilla I. Rol de Imagen en Trauma. I Curso Actualización en Urgencias Clínico Quirúrgicas, Terapia Intensiva, Manejo del Dolor con Avances en Medicina y Enfermería. 15 al 21 de abril de 2013. Quito – Ecuador
2. Bonilla I. Aplicación de Eco Doppler en el Segundo y Tercer Trimestre. Primer Congreso Nacional: Materno Infantil y Médico Quirúrgico. 9 al 15 de diciembre del 2013. Quito – Ecuador
3. Bonilla I. Infertilidad Femenina: Diagnóstico por Histerosalpingografía. Primer Congreso de Actualización de Conocimientos en Ciencias de la Salud. 7 al 12 de julio del 2014. Quito - Ecuador

Ignacio Alejandro Bonilla Cerda

Trabajo de Titulación presentado como requisito
Para la obtención del título de Especialista en Radiología

Quito, abril 2016

RESUMEN DE PUBLICACIONES

Bonilla I, Flores C y Sigcho G. Utilización de la PAAF guiada por ecografía en el Hospital Carlos Andrade Marín.

El objetivo del presente estudio es describir la frecuencia de este examen y los tejidos en los cuales se realiza este procedimiento.

La muestra obtenida fue de 300 pacientes a quienes se les realizó una PAAF de septiembre 2014 a diciembre del mismo año. Los resultados se presentan en tablas de frecuencia clasificadas por órgano puncionado y resultado citológico.

El órgano más puncionado fue la glándula tiroides (73%), con reportes citológicos de 5 lesiones malignas y 187 benignas; el segundo lugar (19.3%) fue de la mama, un reporte de lesión maligna y los 56 restantes benignas; siguen los ganglios cervicales (5%) con 9 lesiones malignas y 5 benignas; ganglios axilares (1.3%), con 2 lesiones malignas y 2 benignas; y, finalmente, las glándulas salivales (1.3%), sin reportes de malignidad en las muestras tomadas.

La PAAF guiada por ultrasonografía es uno de los procedimientos diagnósticos más utilizados en todo el mundo, cuando se tratan de lesiones accesibles e identificables con ecografía, de allí la alta frecuencia de su uso en nuestro medio y particularmente en el HCAM, cuyos resultados son similares a los reportes de estándares internacionales.

Flores C, Bonilla I y Bayas Y. Ultrasonido para comprobación de intubación endotraqueal en el Área De Emergencias.

La intubación endotraqueal es clave en el manejo de la vía aérea en situaciones de emergencia. La falta de reconocimiento de una mala intubación puede llevar a consecuencias neurológicas graves e incluso la muerte del paciente. Por lo que se dispone de métodos clínicos y para clínicos para su confirmación; siendo la capnografía en método standard recomendado. El ultrasonido promete ser una herramienta que ofrece ventajas para la confirmación de la vía aérea definitiva en el departamento de emergencias.

El objetivo del presente estudio es evaluar la utilidad del ultrasonido como técnica confirmatoria de intubación endotraqueal en el área de emergencias.

Este fue un estudio observacional prospectivo abierto que se realizó en el Departamento de Emergencias del Hospital Carlos Andrade Marín. Los criterios de ingreso fueron pacientes adultos con indicación de manejo invasivo de la vía aérea.

Fueron excluidos los pacientes con trauma cervical, tumor de cuello, antecedentes de cirugía de cuello, traqueotomía y menores de 18 años. El enrolamiento fue en base a la disponibilidad de los investigadores en sus horas de trabajo durante un periodo de 2 meses. El desenlace primario fue la eficacia del ultrasonido como herramienta diagnóstica de vía aérea definitiva durante la intubación endotraqueal, utilizando las técnicas transtraqueal y pulmonar. Se consideró como método standard de correlación la comprobación clínica habitual por medio de: la auscultación de ambos campos pulmonares y el estómago, visualización de empañamiento del tubo, la elevación torácica y finalmente, asumiendo una adecuada intubación, la estabilización del paciente. Como medio complementario se realizó una radiografía standard de tórax; al no disponer de capnógrafo en nuestro servicio. El análisis estadístico incluyó sensibilidad, especificidad, valor predictivo positivo y valor predictivo negativo.

Se enrolaron un total de 52 pacientes, en quienes el ultrasonido tuvo una sensibilidad, especificidad, valor predictivo positivo y negativo para comprobar la adecuada intubación endotraqueal de 100%, 80%, 97.92%, 100%, respectivamente.

El presente estudio demuestra que el ultrasonido es una herramienta de gran utilidad para la confirmación de intubación endotraqueal en área de emergencias y que puede ser utilizada, si no se dispone de capnógrafo en este servicio, con total confianza.

ABSTRACTS OF PUBLICATIONS

Bonilla I, Flores C y Sigcho G. Utilización de la PAAF guiada por ecografía en el Hospital Carlos Andrade Marín.

The objective of the study is describing the frequency of this procedure and detailing the main sources of tissue samples were obtained.

The study included 300 patients who underwent FNA based cytology guided by ultrasound performed in a four-month period, 192/300 (73%) subjects had FNA taken from the thyroid gland, 5 had malignant lesions and 187 benign ones; 57/300(19.3%) had FNA from the breast with only 1 patient having a malignant lesion. Next, 14/300(5%) of the FNA were taken from cervical node, 9 patients had malignant lesions; 4/300 (1.3%) were FNA from axillary nodes, 2 patients had malignant lesions. Finally, 1.3% of the FNA taken from salivary glands, all were benign.

Among the studied patients, 3% of samples were non-diagnostic which is more or less the figure obtained worldwide. It is also recommended to have a cytologist analyzing the samples as soon as they are taken with FNA, in the same room the procedure is performed. The frequencies presented in this study are similar to international statistics.

Flores C, Bonilla I y Bayas Y. Ultrasonido para comprobación de intubación endotraqueal en el Área De Emergencias.

Endotracheal intubation is key in the management of the airway in emergency setting. The lack of recognition of properly endotracheal misplacement can lead to serious neurological consequences and even death of the patient. So, it is available clinical and ancillary methods for confirmation; capnography being standard method recommended. Ultrasound promises to be a tool that offers advantages to confirmation of the endotracheal placement in emergency department.

The objective of the study is to evaluate the accuracy of ultrasound as a confirmatory technique for endotracheal intubation in the emergency setting.

This was a prospective observational study conducted in the Emergency Department at Hospital Carlos Andrade Marín. Entry criteria were adult patients with invasive

indication of airway management. Excluded were patients with cervical trauma, neck tumor, a history of neck surgery, tracheostomy, and under 18 years. The enrollment was based on the availability of researchers in their working hours for a period of two months. The primary endpoint was the efficacy of ultrasound as a diagnostic tool definitive airway during endotracheal intubation, using transtracheal and pulmonary techniques. It was considered as standard correlation method routine clinical testing through: auscultation of both lungs and stomach, viewing fogging tube, chest rise and finally assuming a suitable intubation with patient stabilization. As a supplementary means one standard chest radiography was performed; the absence of capnography in our service. Statistical analysis included sensitivity, specificity, positive predictive value and negative predictive value.

A total of 52 patients, the sensitivity, specificity, positive and negative predictive value was enlisted to check the proper endotracheal intubation was 100%, 80%, 97.92%, 100%, respectively

This study shows that ultrasound is a useful tool for confirming endotracheal intubation in emergency setting and may be used where the capnography is not available.

RESUMEN DE CONFERENCIAS MAGISTRALES

Bonilla I. Rol de Imagen en Trauma. I Curso Actualización en Urgencias Clínico Quirúrgicas, Terapia Intensiva, Manejo del Dolor con Avances en Medicina y Enfermería. 15 al 21 de abril de 2013. Quito – Ecuador

Se realizó una revisión de las indicaciones para solicitar el estudio de imagen más apropiado de acuerdo al tipo de trauma que recibió el paciente. Se revisaron las indicaciones del programa “Advanced Trauma Life Support” (ATLS) y los criterios del “American College of Radiology” (ACR). Se resaltó la importancia de cada uno de los diferentes estudios de imagen y la información que cada uno de ellos aporta al médico, así como sus limitaciones. Se analizó el uso de la placa de Rx lateral de columna cervical vs el uso de la tomografía computarizada, resaltando las limitaciones de tomógrafos de 4 anillos o menos.

Bonilla I. Aplicación de Eco Doppler en el Segundo y Tercer Trimestre. Primer Congreso Nacional: Materno Infantil y Médico Quirúrgico. 9 al 15 de diciembre del 2013. Quito – Ecuador

Se revisó la fisiología vascular uterina de la mujer no embarazada, así como los cambios que se producen durante la gestación. Se analizaron las indicaciones para un estudio ecográfico Doppler durante el 2do y 3er trimestre, así como la fisiología vascular de las arterias umbilicales, cerebrales medias y del ductus venoso. Se analizó cada una de las alteraciones en el Doppler y su significado clínico, así como sus limitaciones. Se detalló el porcentaje de mortalidad fetal de acuerdo a los hallazgos del estudio ecográfico Doppler, también se indicaron los signos sugestivos de redistribución arterial fetal.

Bonilla I. Infertilidad Femenina: Diagnóstico por Histerosalpingografía. Primer Congreso de Actualización de Conocimientos en Ciencias de la Salud. 7 al 12 de julio del 2014. Quito - Ecuador.

Se realizó un rápido recuento de la anatomía radiológica del aparato reproductor femenino, posteriormente se revisaron las indicaciones, utilidad y las contraindicaciones de la histerosalpingografía. Adicionalmente se analizaron las probables complicaciones del estudio. Se analizaron todas las variantes anatómicas y las malformaciones uterinas que pueden ser valoradas con este estudio. Se repasaron ejemplos de los hallazgos más frecuentes y su relevancia clínica.

JUSTIFICACION DE PUBLICACIONES

Bonilla I, Flores C y Sigcho G. Utilización de la PAAF guiada por ecografía en el Hospital Carlos Andrade Marín.

La punción-aspiración por aguja fina (PAAF) es una de las técnicas diagnósticas percutáneas utilizadas para valoración citológica de una lesión o masa en algunos órganos del cuerpo humano.

La PAAF guiada por ultrasonido es una técnica mínimamente invasiva y costo-efectiva. Presenta una precisión diagnóstica que varía entre el 90% al 99% por lo que se ha convertido en el procedimiento de elección para el estudio de ciertas lesiones a nivel mundial.

Presenta varias ventajas: Es una técnica segura, su reporte se lo obtiene rápido, causa mínimo malestar a los pacientes en relación a una intervención quirúrgica, permite un diagnóstico preoperatorio, es un procedimiento ambulatorio (lo que reduce la tasa de hospitalización y el uso de procedimientos invasivos para el diagnóstico), reduce el tiempo operatorio al evitar el uso de biopsias por congelamiento y permite un diagnóstico en paciente inoperables.

Hoy en día el procedimiento se realiza después de la detección de una lesión a través del examen físico o de métodos de imagen como la ecografía, tomografía o resonancia magnética. Se realiza por medio de una aguja de pequeño calibre con guía ecográfica, el objetivo es identificar aquellos pacientes que tienen lesiones que deben ser extirpadas.

Flores C, Bonilla I y Bayas Y. Ultrasonido para comprobación de intubación endotraqueal en el Área De Emergencias.

En el área de emergencias la intubación endotraqueal es un procedimiento que por lo general se realiza a diario en varios hospitales, por lo que la preparación y destreza del médico son fundamentales para su práctica diaria. A pesar de la práctica, en manos capacitadas puede haber una tasa de falla en la intubación de alrededor del 8%. El no reconocer a tiempo un procedimiento fallido lleva a graves consecuencias para el paciente, incluso su muerte.

Existe una relación directamente proporcional entre el tiempo transcurrido y la morbilidad y mortalidad del paciente cuando se tiene una intubación fallida.

El método confirmatorio inicial se lo realiza por medio del examen físico a través de la auscultación, sin embargo, requiere confirmación secundaria. Las guías del 2010 del “American Heart Association” (AHA) recomiendan confirmar la correcta colocación del tubo endotraqueal por medio de capnografía cuantitativa como el método de confirmación standard; sin embargo, puede ser afectada por factores como el bajo gasto cardiaco, bajo flujo sanguíneo pulmonar o el uso de epinefrina.

Se han desarrollado varias técnicas para la confirmación secundaria de la posición del tubo endotraqueal, incluyendo capnometría por colorimetría, dispositivos de presión negativa, visualización de la condensación de vapor en el tubo y radiografía del tórax; cada uno con sus propias limitaciones y ninguno es definitivo.

El ultrasonido es un método rápido, portátil, accesible, indoloro, relativamente barato y seguro que permite la visualización en tiempo real del tubo endotraqueal; la información que se obtiene no se ve afectada por la fisiología del paciente, así como tampoco interrumpiría el proceso de reanimación.

Varios estudios han demostrado que el ultrasonido puede diferenciar la intubación endotraqueal o esofágica, tanto en modelos cadavéricos o en pacientes con ambientes controlados, así como en la sala de operaciones. No existe mucha evidencia del uso del ultrasonido en salas de emergencia

El Colegio Americano de Emergenciólogos ha manifestado que el ultrasonido puede ser una herramienta útil para identificar y monitorizar la apropiada localización del tubo endotraqueal, sin embargo, no existe suficiente evidencia que apoye su uso de manera más extendida.

Considero que en sitios donde no se disponga de otros métodos secundarios, la utilización del ultrasonido puede ser una alternativa viable.

JUSTIFICACION DE CONFERENCIAS MAGISTRALES

Bonilla I. Rol de Imagen en Trauma. I Curso Actualización en Urgencias Clínico Quirúrgicas, Terapia Intensiva, Manejo del Dolor con Avances en Medicina y Enfermería. 15 al 21 de abril de 2013. Quito – Ecuador

Los casos de trauma representan aproximadamente del 30% al 40% del total de atenciones en el área de emergencia, la mortalidad en emergencia, secundaria a trauma, representa es de aproximadamente el 30%.

La adecuada utilización de los exámenes de imagen, así como el conocimiento de las limitaciones de cada método permite una valoración más eficaz, reduciendo el tiempo necesario para llegar a un diagnóstico completo.

La mortalidad en trauma llega al 50% en los primeros minutos, por lo que es extremadamente importante reducir al máximo el tiempo desperdiciado, lo que puede ocurrir al solicitar exámenes de imagen incorrectos o innecesarios.

Bonilla I. Aplicación de Eco Doppler en el Segundo y Tercer Trimestre. Primer Congreso Nacional: Materno Infantil y Médico Quirúrgico. 9 al 15 de diciembre del 2013. Quito – Ecuador

Durante el embarazo el feto puede presentar varias complicaciones, entre las más frecuentes se encuentra la restricción del crecimiento, pudiendo llegar incluso hasta la muerte del feto.

La valoración con ecografía Doppler del embarazo en el 2do y 3er trimestre en pacientes con factores de riesgo permite establecer: Aquellas madres que tiene riesgo de desarrollar hipertensión; y en el caso del feto con restricción del crecimiento, la pérdida de las frecuencias al final de la diástole en la arteria umbilical se asocia con una probabilidad del 85% que el feto tenga hipoxemia y un 50% de probabilidad que también este con acidosis. Aquellos fetos con una diástole invertida de la arteria umbilical tienen un incremento de diez veces en la mortalidad perinatal. Si la relación entre la arteria cerebral media y la umbilical se incrementa por encima del percentil

95, es evidencia de redistribución arterial fetal. La alteración de la onda del ductus venoso está asociado con acidosis fetal severa.

La correcta utilización de este estudio ayuda a prevenir la mortalidad perinatal.

Bonilla I. Infertilidad Femenina: Diagnóstico por Histerosalpingografía. Primer Congreso de Actualización de Conocimientos en Ciencias de la Salud. 7 al 12 de julio del 2014. Quito - Ecuador.

A nivel mundial es cada vez mayor la tasa de infertilidad, especialmente en países de primer mundo. En el caso de la infertilidad femenina existen varias causas, dos factores importantes son los factores uterinos y los factores tubáricos; dentro de los cuales tenemos las variantes anatómicas, las malformaciones congénitas y los procesos infecciosos principalmente.

La histerosalpingografía es un procedimiento radiológico que evalúa el canal cervical, el contorno de la cavidad uterina, el lumen de las trompas de falopio, así como la permeabilidad de las mismas después de la inyección de medio de contraste a través del orificio cervical.

La información que se obtienen del estudio es: variantes anatómicas, anomalías congénitas y adquiridas; defectos del contorno y del llenado de la cavidad endometrial, así como signos sugestivos de procesos inflamatorios como salpingitis ístmica e hidrosalpinx, entre otros.

Adicionalmente podría tener efectos terapéuticos en el caso de aquellas pacientes con falta de permeabilidad tubárica; la presión que se ejerce al inyectar el medio de contraste puede hacer que las trompas recuperen su permeabilidad, evitando (en algunos casos) que la paciente sea intervenida quirúrgicamente.

PUBLICACIONES:

1. Bonilla I, Flores C y Sigcho G. Utilización de la PAAF guiada por ecografía en el Hospital Carlos Andrade Marín.
2. Flores C, Bonilla I y Bayas Y. Ultrasonido para comprobación de intubación endotraqueal en el Área De Emergencias.



INSTITUTO ECUATORIANO DE SEGURIDAD SOCIAL
HOSPITAL "CARLOS ANDRADE MARÍN"
Coordinación General de Investigación

Quito, 17 de marzo de 2016

Asunto: Notificación para la publicación de "ARTÍCULOS" en la revista **CAMBios**, órgano oficial de difusión científica del Hospital Carlos Andrade Marín.

A QUIEN CORRESPONDA


Hemos recibido el artículo titulado:

"UTILIZACIÓN DE LA PAAF GUIADA POR ECOGRAFÍA EN EL HOSPITAL CARLOS ANDRADE MARIN"

Autores: Dr. Bonilla Cerda Ignacio Alejandro
Dr. Flores Arévalo Carlos Alberto
Dra. Sigcho Jácome Gabriela Carolina

El artículo fue revisado y aprobado por esta Coordinación y será publicado en la Revista **CAMBios**, la cual se encuentra indexada a la Base de datos LILLACS ISSN 1390 – 5511.

Atentamente,



Dr. HUGO ROMO CASTILLO
COORDINADOR GENERAL DE INVESTIGACIÓN
HOSPITAL "CARLOS ANDRADE MARÍN"

Copia: archivo

Utilización de la PAAF guiada por ecografía en el Hospital Carlos Andrade Marín.

Dr. Ignacio Bonilla Cerda

Médico Devengante de Beca Egresado Postgrado de Imagenología – USFQ

Dr. Carlos Flores Arévalo

Médico Devengante de Beca Egresado Postgrado de Medicina de Urgencias - USFQ

Dra. Gabriela Sigcho Jácome

Médico Postgradista de Imagenología – UCE

Resumen

Introducción

El objetivo del presente estudio es describir la frecuencia de este examen y los tejidos en los cuales se realiza este procedimiento.

Materiales y Métodos

La muestra obtenida fue de 300 pacientes a quienes se les realizó una PAAF de septiembre 2014 a diciembre del mismo año. Los resultados se presentan en tablas de frecuencia clasificadas por órgano puncionado y resultado citológico.

Resultados

El órgano más puncionado fue la glándula tiroides (73%), con reportes citológicos de 5 lesiones malignas y 187 benignas; el segundo lugar (19.3%) fue de la mama, un reporte de lesión maligna y los 56 restantes benignas; siguen los ganglios cervicales (5%) con 9 lesiones malignas y 5 benignas; ganglios axilares (1.3%), con 2 lesiones malignas y 2 benignas; y, finalmente, las glándulas salivales (1.3%), sin reportes de malignidad en las muestras tomadas.

Conclusión

La PAAF guiada por ultrasonografía es uno de los procedimientos diagnósticos más utilizados en todo el mundo, cuando se tratan de lesiones accesibles e identificables con ecografía, de allí la alta frecuencia de su uso en nuestro medio y particularmente en el HCAM, cuyos resultados son similares a los reportes de estándares internacionales.

Summary

Introduction

The objective of the study is describing the frequency of this procedure and detailing the main sources of tissue samples were obtained.

Materials and Methods

The study included 300 patients who underwent FNA based cytology guided by ultrasound performed in a four-month period, 192/300 (73%) subjects had FNA taken from the thyroid gland, 5 had malignant lesions and 187 benign ones; 57/300(19.3%) had FNA from the breast with only 1 patient having a malignant lesion. Next, 14/300(5%) of the FNA were taken from

cervical node, 9 patients had malignant lesions; 4/300 (1.3%) were FNA from axillary nodes, 2 patients had malignant lesions. Finally, 1.3% of the FNA taken from salivary glands, all were benign.

Discussion

Among the studied patients, 3% of samples were non-diagnostic which is more or less the figure obtained worldwide. It is also recommended to have a cytologist analyzing the samples as soon as they are taken with FNA, in the same room the procedure is performed. The frequencies presented in this study are similar to international statistics.

Introducción

La punción-aspiración por aguja fina (PAAF) es una de las técnicas diagnósticas percutáneas actualmente utilizada para valoración citológica de una lesión/masa de algunos órganos del cuerpo humano. Se realiza por medio de una aguja de pequeño calibre con el objetivo de identificar aquellos pacientes que tienen lesiones que deben ser extirpadas. ²

El primer reporte del uso de agujas con fines terapéuticos fue encontrado en escritos de la medicina árabe del siglo XI¹; sin embargo, no fue hasta el siglo XIX que se utilizaron agujas quirúrgicas como método diagnóstico (Stanley y Earle en Londres). ²

En 1912 Hans Hirschfeld (hematólogo alemán) publicó el primer reporte de biopsia aspiración con aguja de linfomas cutáneos; posteriormente en 1930 Martin and Ellis del New York's Memorial Hospital publicaron un documento de biopsia aspiración con aguja 18G, esta técnica prosperó durante 30 años en este hospital gracias a Martin y Stewart, pero no tuvo acogida por otros hospitales en los Estados Unidos. ^{2,3,5}

En la década de los años 50 este procedimiento fue popularizado por los hematólogos europeos Soderström y Franzen en Suecia y Lopes-Cardozo en Holanda, quienes usaban agujas 22G con un diámetro externo de 0.6 mm, que es la técnica utilizada actualmente, manejada a nivel mundial desde 1980. ^{1,2,3,4,5}

Desde esa época la PAAF ha ido ganado la confianza de los médicos hasta convertirse en el procedimiento de elección para en el abordaje diagnóstico inicial de varias lesiones como por ejemplo las lesiones tiroideas. ^{2,5,6,7}

El cambio en la conducta se ha debido en gran parte a la incorporación del área de imagen en estos procedimientos, convirtiéndose en procedimientos con guía ecográfica o tomográfica principalmente. Esto permite una visualización en tiempo real de la lesión y la ubicación de la aguja, incrementado de forma significativa el grado de precisión y certeza que la muestra es obtenida de la lesión deseada. ^{2,5,6,7}

El proceso de aspiración biopsia con aguja fina con guía ecográfica consiste en la punción de la lesión con el uso de una aguja fina (aguja de calibre 22) de varias longitudes (de 5 a 20 cm) con diámetros exteriores entre 0,6 mm y 1,0 mm [2]. El equipo de ultrasonido utilizado debe tener un transductor lineal multifrecuencia de alta resolución (5 a 12 MHz), y dependiendo de la ubicación de la lesión podría necesitarse transductores convexos multifrecuencia de menor frecuencia (permite visualizar lesiones de mayor profundidad) como en el caso de la región abdominal intraperitoneal. ^{2,6,7,11}

Dependiendo de la disponibilidad, se puede ocupar un sistema fijo de guía de biopsia que se acopla al transductor y da un trayecto preestablecido de la dirección que va a seguir la aguja, el mismo que se puede ser visualizado en la pantalla del equipo previo a la introducción de la aguja, uno de los limitantes de estos accesorios es que no son modelos universales, es decir, son específicos para cada marca y tipo de transductor; otro limitante es el costo de los mismo. ^{6,11}

Por otro lado, se puede utilizar la técnica manos libres, en esta técnica la aguja es colocada en dirección hacia la lesión en un plano de 45° a la piel y se introduce con visualización ecográfica en tiempo real hacia la misma. Una de las ventajas que otorga esta técnica con guía ecográfica es que el avance de la aguja se puede controlar y cambiar su dirección en tiempo real de acuerdo a cada caso específico. ^{6,11}

En el Servicio de Radiología del Hospital Carlos Andrade Marín se realiza desde hace varios años este procedimiento, el objetivo del presente estudio es establecer la frecuencia y los tejidos en los que se realiza este procedimiento.

Materiales y Métodos

Los pacientes seleccionados fueron aquellos que acudieron a la Unidad de Imagenología del Hospital Carlos Andrade Marín para la realización de una PAAF con guía ecográfica remitidos de los diferentes servicios del hospital desde el mes de septiembre del 2014 hasta el mes de diciembre del 2014.

Se incluyeron todos los pacientes en los que se les realizó una PAAF con guía ecográfica. Se excluyeron del presente estudio aquellos pacientes en los que por alguna razón se les suspendió o se postergó el procedimiento; adicionalmente se excluyeron aquellos pacientes en los que se solicita una PAAF por segunda ocasión del mismo sitio o lesión, o aquellos en los que no se cumplía con criterios para PAAF (especialmente en los ganglios cervicales).

Todos los pacientes recibieron una explicación del procedimiento y quienes estuvieron de acuerdo con la realización del mismo firmaron el consentimiento informado. Adicionalmente, no hubo reportes de complicaciones posteriores a la realización del procedimiento.

Todos los procedimientos fueron realizados por el mismo médico radiólogo utilizando un equipo de ultrasonido Medison modelo Accuvix V20 Prestige con un transductor lineal multifrecuencia de alta resolución (5MHz a 12 MHz) y una jeringuilla de 10 ml con aguja calibre 23G (0.6mm). Se utilizó la técnica de manos libres en todos los pacientes.

La muestra de PAAF realizadas fue de 300 pacientes, se encontraron algunos pacientes en los que se solicitaba el estudio de dos o tres lesiones, estos pacientes fueron considerados como uno solo.

En el caso de punción simultánea de tiroides y ganglios cervicales, al paciente se lo incluyó como PAAF de tiroides. Los pacientes en los que exclusivamente se solicitaba PAAF de ganglio(s) cervical(es) fueron catalogados como PAAF de ganglio cervical. De igual manera, en caso de PAAF de mama, cuando la solicitud incluía PAAF de mama y ganglio axilar se lo consideró solo como PAAF de mama. No se excluyeron pacientes por edad ni por género.

Adicionalmente el resultado de la citología fue revisado en cada paciente del estudio y los resultados descritos en tablas de frecuencia, generales con frecuencias del órgano puncionado y específicas, según el órgano con su respectivo resultado citológico, así como gráficos por órgano y frecuencia de malignidad.

Resultados

Se incluyeron un total de 300 pacientes de los cuales el 85% fueron mujeres (255 pacientes) y el 15% fueron hombres (45 pacientes) con una relación mujer hombre de aproximadamente 6:1 (Tabla 1)

Los órganos en los que se solicitó una PAAF, en orden de frecuencia, fueron: Tiroides, Mama, Ganglio Cervical, Ganglio Axilar y Glándula Salival (Tabla 1).

Tabla 1: Frecuencia de PAAF en H.C.A.M.

PAAF	Mujer	Hombre
<i>Tiroides</i>	181 (83%)	38 (17%)
<i>Ganglio Cervical</i>	10 (67%)	5 (33%)
<i>Mama</i>	58 (100%)	0
<i>Ganglio Axilar</i>	4 (100%)	0
<i>Glándula Salivar</i>	2 (50%)	2 (50%)

El 73% de las punciones fueron de la glándula tiroides. Se puncionó a 219 pacientes, de los cuales, cuya frecuencia de lesiones malignas, sospechosas, etc., se hallan descritas en la tabla (Tabla 2).

Tabla 2: Resultados PAAF Tiroides

TIROIDES	Pacientes	Porcentaje
<i>Benigno</i>	187	85,39%
<i>Atipia de Significado Incierto</i>	9	4,11%
<i>No Diagnóstica o Insuficiente</i>	8	3,65%
<i>Sospecha de Neoplasia Folicular</i>	6	2,74%
<i>Maligno</i>	5	2,28%
<i>Sospechoso de Cáncer</i>	4	1,83%

El 19.3% de las punciones fueron de la mama. Se puncionó a 58 pacientes, en las que se encontró una sola (1.7%) lesión maligna. En un paciente (1.7%) obtuvimos el reporte de muestra no diagnóstica y 56 pacientes (96.6%) tuvieron lesiones benignas.

El 5% de las punciones fue de ganglios cervicales. De 15 pacientes puncionados 9 (60%) tuvieron lesiones malignas, un paciente (6.7%) con atipia incierta, cinco pacientes (33.3%) con lesiones benignas.

El 1.3% de las punciones fue de ganglios axilares. De cuatro pacientes puncionados, dos (50%) tuvieron lesiones malignas y las demás lesiones benignas.

El 1.3% de las punciones fue de glándulas salivales, se puncionaron 4 pacientes y todos tuvieron lesiones benignas.

Discusión

En todo el mundo la PAAF es utilizada principalmente en la región de la cara y cuello (Tiroides, ganglios linfáticos y glándulas salivales), así como en lesiones de la mama, tejidos blandos, riñones, adrenales, sistema gastrointestinal, ciertas lesiones óseas y en ciertas lesiones ováricas. ²

En los últimos años el uso de PAAF para lesiones de mama ha disminuido notablemente, especialmente en la región de América del Norte, esto se debe al uso de la biopsia core como método diagnóstico de elección.⁹ En la guía vigente desde el año 2013 del American College of Radiology no se incluye el uso de PAAF dentro del algoritmo diagnóstico para lesiones en mama, únicamente la biopsia core.¹⁰

En nuestra institución, en la Unidad de Imagenología, cerca del 80% de los pedidos que llegan son de la región de la cara y el cuello, el 20% restante son de mama y la región axilar.

El porcentaje de muestras no diagnósticas reportadas es variable, está establecido que puede ser hasta del 20% en sitios donde no se analiza la muestra en el momento de ser obtenida. En nuestro servicio el porcentaje de muestras no diagnosticas fue del 3% (global), y las muestras no se analizan en el momento de ser obtenidas.

Se ha demostrado que el porcentaje de muestras no diagnósticas disminuye drásticamente al 0.98% cuando la muestra es evaluada en el momento que es obtenida por un patólogo o citólogo.²

Casi las 3/4 partes de PAAF realizadas en la institución son de la glándula tiroides, de estas el 3.7% fueron muestras no diagnósticas y el 6.8 % fueron lesiones catalogadas como sospechosas o malignas. El porcentaje de muestras no diagnósticas, así como el porcentaje de lesiones malignas (2.3%), se encuentran dentro de los porcentajes descritos en la bibliografía internacional.

Con respecto a los ganglios cervicales es muy llamativo el porcentaje de malignidad que se obtuvo (60%). Sin embargo, hay que tomar en cuenta que en el presente estudio solo se tomaron en cuenta aquellos ganglios que cumplían con los criterios para PAAF, adicionalmente hay que señalar que más de la mitad de estos pacientes tenían antecedente de cáncer de tiroides tratado, por lo que el tamaño de la muestra es pequeño.

En las PAAF de mama el 96.6% de las lesiones fueron benignas, solo se encontró un caso de malignidad, esto podría explicarse por lo expuesto previamente; todas aquellas lesiones que cumplen criterios de sospechosa de malignidad son enviadas para una biopsia core, por lo que se esperaba que mayoritariamente estas lesiones sean benignas.

En los pacientes de PAAF de ganglio axilar se encontró un 50% de casos de malignidad, al igual que en los pacientes de PAAF de ganglio cervical, la mayoría de pacientes tenían un diagnóstico establecido de cáncer de mama o presentaban una lesión sospechosa de malignidad en la mama. Reiteramos en el pequeño tamaño de la muestra.

Las PAAF de glándulas salivares representan el 1.3% de todas las punciones realizadas, con 4 pacientes, todas las lesiones fueron benignas. Este resultado puede deberse a que la muestra analizada es muy pequeña; también hay que tomar en cuenta que en los libros de texto la gran mayoría de lesiones a este nivel son benignas.

Conclusiones

La PAAF con guía ecográfica actualmente es considerada una técnica mínimamente invasiva, costo-efectiva, con una precisión diagnóstica que varía entre el 90% al 99% y se ha convertido en el procedimiento de elección para el estudio de ciertas lesiones.^{2,6,7}

Dentro de las ventajas se encuentra que es una técnica segura, su reporte se lo obtiene rápido, requiere relativamente poco equipamiento, causa mínimo malestar a los pacientes, es un procedimiento ambulatorio, reduce la tasa de hospitalización, permite un diagnóstico preoperatorio, evita el uso de biopsias por congelamiento, reduce la incidencia de procedimientos invasivos exploratorios, permite un diagnóstico en paciente inoperables, no requiere de un periodo de cicatrización de herida y se puede repetir fácilmente.^{2,6,7,8}

Entre las desventajas tenemos que es un procedimiento que requiere de destreza y práctica, hasta un 20% de las muestras pueden ser no diagnósticas, su interpretación requiere de experiencia y el material diagnóstico es limitado. Adicionalmente la precisión diagnóstica depende de varios factores: el sitio y el tipo de lesión, experiencia del operador, la calidad en la preparación de la muestra y las habilidades diagnósticas del citopatólogo, y si el procedimiento fue realizado con guía radiológica o no.^{2,6,7,8}

Hoy en día el procedimiento se realiza después de la detección de una lesión a través del examen físico o de métodos de imagen como la ecografía, tomografía o resonancia magnética, y en la mayoría de casos se lo realiza con la guía ecográfica o tomográfica.^{2,5,6}

Las frecuencias de tejidos en los que se solicitan PAAF en el Hospital Carlos Andrade Marín se correlacionan parcialmente con las reportadas a nivel mundial, existiendo algunos tejidos u órganos en los que no se utiliza esta técnica diagnóstica en el hospital.

Creemos que es importante contar con un patólogo o citólogo dentro del equipo de trabajo que valide la muestra en el momento de la realización del procedimiento, lo que reduciría los casos en que se tenga que repetir la PAAF (los mismos que no fueron tomados en cuenta en este estudio), teniendo en cuenta que para ciertos órganos como la tiroides se debe esperar un período de 3 meses para obtener otra muestra de la lesión.

Bibliografía

1. Abu al-Qasim Khalaf Ibn Abbas al-Zahrawi , M. S. Spink , G. L. Lewis. *Albucasis on surgery and instruments* California: University of California Press; 1973.
2. Kocjan G. Introduction and Historical Perspective. In *Fine Needle Aspiration Cytology. Diagnostic Principles and Dilemmas*. Germany: Springer; 2006. p. 1-5.
3. Diamantis A, Magiorkinis E, Koutselini H. Fine-needle aspiration (FNA) biopsy: historical aspects. *Folia Histochemica et Cytobiologica*. 2009; 47(2): p. 191-197.
4. Frable WJ. The history of fine needle aspiration biopsy: the American experience. In Schmidt W, Miller T. *Cytopathology annual*. Chicago: ASCP Press; 1994. p. 91-99.
5. Ansari N, Derias N. Origins of Fine needle aspiration cytology. *J Clin Pathol*. 1997; 50: p. 541-543.
6. Blum M, Ultrasound-guided thyroid biopsy. UpToDate®. [Online].; 2015 [cited 2015 Mar. Available from: www.uptodate.com.
7. Ross D, Thyroid Biopsy. UpToDate®. [Online].; 2015 [cited 2015 Apr 08. Available from: www.uptodate.com.
8. Ross D, Atlas of thyroid cytopathology. UpToDate®. [Online].; 2015 [cited 2015 Mar 16. Available from: www.uptodate.com.
9. Esserman L, Joe B, Breast biopsy. UpToDate®. [Online].; 2015 [cited 2015 Mar. Available from: www.uptodate.com.

10. Palpable Breast Masses. American College of Radiology. ACR Appropriateness Criteria®. [Online].; 2012 [cited 2015 Oct. Available from: www.acr.org.
11. Del Curab JL, Zabalaa R, Cortaa I. Intervencionismo guiado por ecografía: lo que todo radiólogo debe conocer. Radiología. 2010; 52(3): p. 198–207.



INSTITUTO ECUATORIANO DE SEGURIDAD SOCIAL
HOSPITAL "CARLOS ANDRADE MARÍN"
Coordinación General de Investigación

Quito, 01 de abril de 2016

Asunto: Notificación para la publicación de "ARTÍCULOS" en la revista **CAMBios**, órgano oficial de difusión científica del Hospital Carlos Andrade Marín.

A QUIEN CORRESPONDA



Hemos recibido el artículo titulado:

"Ultrasonido para comprobación de intubación endotraqueal en el área de emergencias".

Autores: Dr. Flores Arévalo Carlos Alberto
Dr. Bonilla Cerda Ignacio Alejandro

El artículo fue revisado y aprobado por esta Coordinación y será publicado en la Revista **CAMBios**, la cual se encuentra indexada a la Base de datos LILLACS ISSN 1390 – 5511.

Atentamente,



DR. HUGO ROMO CASTILLO

COORDINADOR GENERAL DE INVESTIGACIÓN
HOSPITAL "CARLOS ANDRADE MARÍN"

Copia: archivo

Ultrasonido para comprobación de intubación endotraqueal en el área de emergencias

Dr. Carlos Flores Arévalo

Médico Posgradista de Medicina de Urgencias - USFQ

Dr. Ignacio Bonilla Cerda

Médico Posgradista de Imagenología - USFQ

Dra. Yadira Bayas

Médico Asistencial Urgencias HCAM

Resumen

La intubación endotraqueal es clave en el manejo de la vía aérea en situaciones de emergencia. La falta de reconocimiento de una mala intubación puede llevar a consecuencias neurológicas graves e incluso la muerte del paciente. Por lo que se dispone de métodos clínicos y para clínicos para su confirmación; siendo la capnografía en método standard recomendado. El ultrasonido promete ser una herramienta que ofrece ventajas para la confirmación de la vía aérea definitiva en el departamento de emergencias.

Objetivo

Evaluar la utilidad del ultrasonido como técnica confirmatoria de intubación endotraqueal en el área de emergencias.

Este fue un estudio observacional prospectivo abierto que se realizó en el Departamento de Emergencias del Hospital Carlos Andrade Marín. Los criterios de ingreso fueron pacientes adultos con indicación de manejo invasivo de la vía aérea. Fueron excluidos los pacientes con trauma cervical, tumor de cuello, antecedentes de cirugía de cuello, traqueotomía, y menores de 18 años. El enrolamiento fue en base a la disponibilidad de los investigadores en sus horas de trabajo durante un periodo de 2 meses. El desenlace primario fue la eficacia del ultrasonido como herramienta diagnóstica de vía aérea definitiva durante la intubación endotraqueal, utilizando las técnicas transtraqueal y pulmonar. Se consideró como método standard de correlación la comprobación clínica habitual por medio de: la auscultación de ambos campos pulmonares y el estómago, visualización de empañamiento del tubo, la elevación torácica y finalmente asumiendo una adecuada intubación, con la estabilización del paciente. Como medio complementario se realizó una radiografía standard de tórax; al no disponer de capnógrafo en nuestro servicio. El análisis estadístico incluyó sensibilidad, especificidad, valor predictivo positivo y valor predictivo negativo.

Resultados

Se enrolaron un total de 52 pacientes, en quienes el ultrasonido tuvo una sensibilidad, especificidad, valor predictivo positivo y negativo para comprobar la adecuada intubación endotraqueal de 100%, 80%, 97.92%, 100%, respectivamente.

Conclusiones

El presente estudio demuestra que el ultrasonido es una herramienta de gran utilidad para la confirmación de intubación endotraqueal en área de emergencias y que puede ser utilizada, si no se dispone de capnógrafo en este servicio, con total confianza.

Palabras clave: ultrasonido, intubación, tubo endotraqueal, sensibilidad, especificidad

SUMMARY

Endotracheal intubation is key in the management of the airway in emergency setting. The lack of recognition of properly endotracheal misplacement can lead to serious neurological consequences and

even death of the patient. So, it is available clinical and ancillary methods for confirmation; capnography being standard method recommended. Ultrasound promises to be a tool that offers advantages to confirmation of the endotracheal placement in emergency department.

Objective

To evaluate the accuracy of ultrasound as a confirmatory technique for endotracheal intubation in the emergency setting.

Methods

This was a prospective observational study conducted in the Emergency Department at Hospital Carlos Andrade Marín. Entry criteria were adult patients with invasive indication of airway management. Excluded were patients with cervical trauma, neck tumor, a history of neck surgery, tracheostomy, and under 18 years. The enrollment was based on the availability of researchers in their working hours for a period of two months. The primary endpoint was the efficacy of ultrasound as a diagnostic tool definitive airway during endotracheal intubation, using transtracheal and pulmonary techniques. It was considered as standard correlation method routine clinical testing through: auscultation of both lungs and stomach, viewing fogging tube, chest rise and finally assuming a suitable intubation with patient stabilization. As a supplementary means one standard chest radiography was performed; the absence of capnography in our service. Statistical analysis included sensitivity, specificity, positive predictive value and negative predictive value.

Results

A total of 52 patients, the sensitivity, specificity, positive and negative predictive value was enlisted to check the proper endotracheal intubation was 100%, 80%, 97.92%, 100%, respectively

Conclusions

This study shows that ultrasound is a useful tool for confirming endotracheal intubation in emergency setting and may be used where the capnography is not available

Keywords: ultrasound, intubation, endotracheal tube, sensitivity, specificity

Introducción

La intubación endotraqueal es una destreza fundamental en la práctica de la medicina de emergencias¹⁻². Se ha encontrado una tasa de falla en la intubación de alrededor del 8%³, por lo que la intubación esofágica es infrecuente, pero no diagnosticarla incrementa la morbilidad y mortalidad.

La visualización directa del tubo endotraqueal pasando a través de las cuerdas vocales no siempre es posible, esto debido a la presencia de alteraciones anatómicas, presencia de secreciones, sangre, vómito, edema entre otros. Aunque el método confirmatorio inicial se lo realiza por medio del examen físico por medio de la auscultación, requiere confirmación secundaria. Se han descrito muchas técnicas para confirmar la intubación endotraqueal incluyendo capnometría por colorimetría, dispositivos de presión negativa, visualización de la condensación de vapor en el tubo y radiografía torácica. Cada uno tiene sus propias limitaciones y ninguno es definitivo⁴⁻⁵. En la tabla 1 se describen los posibles inconvenientes de cada uno de estos métodos.

Tabla 1 Inconvenientes de los métodos de confirmación secundaria

Técnica confirmatoria	Inconveniente	Tipo de variable
Visualización directa	Obstrucción visual Identificación errónea de la laringe	Anatómico

	Desplazamiento durante la fijación	
Auscultación pulmonar	Paso de aire a través del esófago produciendo vibración de la pared que se transmite al pulmón	Fisiológico
Vapor en el tubo	La condensación no siempre corresponde a aire expirado, puede ser aire emanado del estómago	Fisiológico
Oximetría de pulso y cianosis	La ventilación pulmonar puede ocurrir por gas que fluye desde el esófago y el estómago a través de una laringe abierta. La cianosis es un hallazgo tardío	Fisiológico
Radiografía de tórax	Consume tiempo, cara, tardanza en los resultados. En visión A-P la columna enmascara al tubo	Técnico
Fibra óptica	Caro y es más práctico cuando se utiliza para la intubación en sí.	Técnico
Capnómetros colorimétricos	Falsos negativos con concentraciones de CO ₂ > 3%, previo uso de mascarilla, uso de antiácidos, bebidas, entre otros	Fisiológico

De acuerdo a las directrices del Colegio Americano de Emergenciólogos, estas técnicas solas no son suficientes para confirmar la intubación endotraqueal⁶. Las guías en reanimación de la AHA del año 2010, recomiendan la valoración por medio de capnografía cuantitativa⁷ como el criterio standard para confirmar la correcta colocación del tubo endotraqueal. Sin embargo, esta tiene sus limitantes y puede ser afectada por factores como el bajo gasto cardiaco, bajo flujo sanguíneo pulmonar o el uso de epinefrina⁸.

El ultrasonido es un método accesible, conveniente, rápido, portátil, libre de dolor, relativamente barato y seguro, que ofrece la confirmación del tubo endotraqueal independiente de la fisiología del paciente. El material plástico del que está elaborado el tubo endotraqueal y el metal de la guía, produce sombras acústicas y reverberación o artefactos como colas de cometas que facilitan su visualización. Muchos estudios han demostrado que el ultrasonido puede diferenciar la intubación endotraqueal o esofágica, tanto en modelos cadavéricos o en pacientes con ambientes controlados, como salas de operaciones⁹⁻¹⁰. Hay escasas de evidencia del uso del ultrasonido en salas de emergencia

En el presente estudio valoramos la utilidad del ultrasonido transtraqueal y pulmonar, como herramienta diagnóstica en la confirmación de la correcta intubación endotraqueal, en el ambiente de la sala de emergencias

Métodos

Diseño del estudio y escenario

Fue un estudio observacional prospectivo abierto realizado en el Departamento de Emergencias del Hospital Carlos Andrade Marín, de la ciudad de Quito – Ecuador, un hospital de Nivel 3 con una afluencia de alrededor de 8000 pacientes/mes, donde se realizan alrededor de 2 a 4 intubaciones emergentes al día. Los datos fueron recolectados entre los meses de julio y agosto del 2015.

Selección de los participantes

Los participantes elegibles para el estudio fueron pacientes de 18 años o mayores a quienes requirieron una intubación traqueal de emergencia. Fueron excluidos los pacientes con trauma cervical, tumor de cuello, antecedentes de cirugía de cuello, traqueotomía, y menores de 18 años. La muestra fue tomada de acuerdo al enrolamiento de los pacientes mientras duro el estudio y la dependiendo de la disponibilidad de los investigadores

Protocolo del estudio

Se evaluó la dificultad de intubación en cada paciente antes de la intubación de acuerdo a la regla LEMON (por sus siglas en inglés). Los investigadores tenían experiencia en procedimientos guiados por ultrasonido y recibieron adiestramiento en confirmación de intubación traqueal, el mismo que fue impartido por un médico radiólogo. La toma de imágenes la realizó el investigador entrenado quien no estuvo envuelto durante el proceso de intubación.

Los investigadores utilizaron una máquina de ultrasonido SonoScape S2 con un transductor lineal de 5-10 MHz. El transductor se colocó en primer lugar transversalmente anterior al cuello sobre la escotadura esternal para el ultrasonido transtraqueal. La posición de la tráquea pudo ser determinada por la determinación de una interface hiperecogénica aire-mucosa con un artefacto de reverberación posterior. La identificación del tubo endotraqueal fue definida cuando en esta interface además se evidenciaba una sombra posterior (Figura 1). Se definió como intubación esofágica a la presencia de 2 interfaces aire-mucosa con artefactos de reverberación y sombra posterior. En segundo lugar se tomaron imágenes a ambos lados del tórax entre el tercer y quinto espacio intercostal en la línea medio claviclar, durante la ventilación a presión positiva con un ambú. La presencia del desplazamiento pleural en ambos lados del tórax se asumió como adecuada intubación traqueal y la ausencia de desplazamiento pleural fue asumida como indicativo de intubación esofágico. La toma de imágenes fue realizada en menos de un minuto. Para los pacientes con intubación esofágica solo el primer intento se tomó en cuenta para el análisis. El criterio standard con el que debía ser comparado el ultrasonido es la capnografía continua, sin embargo al no disponer de la misma en nuestro servicio, se lo realizó con el método que se utiliza de manera habitual para la confirmación de intubación traqueal, tanto el examen físico por medio de la auscultación de ambos campos pulmonares y estómago, toma de saturación continua de oxígeno, evaluación de la estabilidad clínica del paciente posterior a la intubación y finalmente la realización de una radiografía de tórax

Se requirió de un observador que registró los datos basales del paciente y los hallazgos de cada caso en una hoja de datos establecida.

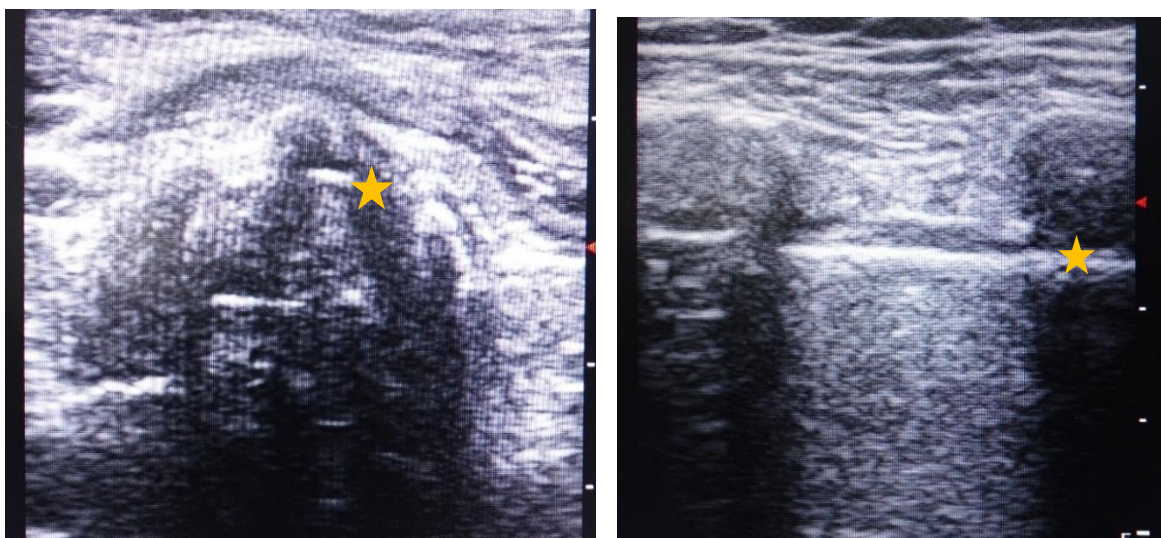


Figura 1. A.-Visión transtraqueal (*interface aire-membrana) B.- Visión pleural (*interface pleura parietal-visceral)

Análisis estadístico

Los datos se analizaron utilizando el paquete comercial estadístico SPSS Statistics v19 (SPSS Inc., Chicago, Illinois, USA). La sensibilidad, especificidad, el valor predictivo positivo y el valor predictivo negativo fueron calculados en tablas de 2 X 2. Estos valores son presentados juntos con sus intervalos de confianza (IC) calculados. Se calculó kappa para medir el grado de concordancia entre el ultrasonido traqueal y el método habitual de comprobación. Cualquier valor p menos de 0,05 fue considerado estadísticamente significativo.

Resultados

Cincuenta y dos pacientes fueron enrolados en el estudio, en la tabla 2 se describe sus características demográficas.

El ultrasonido identificó correctamente 47 de 47 intubaciones traqueales para una sensibilidad del 100% (95% IC), sin perder ninguna intubación traqueal. Identificó 4 de 5 intubaciones esofágicas para una especificidad de 80% (95% IC). El valor predictivo positivo fue de 97.91% (IC 95%) con un valor predictivo negativo de 100% (95%), tablas 3 y 4.

Seis intubaciones (11,6%) fueron consideradas difíciles. De acuerdo a nuestro estudio 5 intubaciones fueron esofágicas (9.6%) y 47 fueron traqueales (90.4%)

Tabla 2 Características de los pacientes

Variables	Total
<i>Sexo (M/F) (n)</i>	35/17
<i>Edad (media)</i>	59,13
<i>Diagnóstico</i>	
CHOQUE HIPOVOLEMICO	3
CHOQUE SEPTICO	6
ECV HEMORRAGICO	7
ELA	1
EPOC	1
ERC	1
ESTADO EPILEPTICO	2
ICC	1
NAC	8
NEO CEREBRAL	1
NEUMOASPIRACION	2
PANCREATITIS AGUDA	1
PCR	5
TCE GRAVE	12
TRAUMA TORACICO	1

Tabla 3 Diagnóstico clínico de intubación traqueal

	Confirmación en tráquea	Confirmación en esófago	
Dg. Clínico Tráquea	46	2	48
Dg. Clínico Esófago	1	3	4
	47	5	52

SENSIBILIDAD	97,87234043
ESPECIFICIDAD	60
FALSO POSITIVO	0,25
FALSO NEGATIVO	0,041666667
VPP	95,83333333
VPN	75

Tabla 4 Diagnóstico por Ultrasonido de intubación traqueal

	Confirmación en tráquea	Confirmación en esófago	
Dg. Ultrasonido Tráquea	47	1	48
Dg. Ultrasonido Esófago	0	4	4
	47	5	52

SENSIBILIDAD	100
ESPECIFICIDAD	80
FALSO POSITIVO	0
FALSO NEGATIVO	0,020833333
VPP	97,91666667
VPN	100

Discusión

El Colegio Americano de Emergenciólogos recomienda la confirmación de la adecuada colocación del tubo endotraqueal en todos los pacientes, en el momento inmediato a la intubación. Esta entidad indica que el ultrasonido puede ser una herramienta útil para identificar y monitorizar la apropiada localización del tubo endotraqueal. Sin embargo, no existe suficiente evidencia que apoye su uso de manera más extendida⁶.

Aunque la observación de la elevación del tórax, la auscultación de ambos campos pulmonares y el estómago, así como la observación del empañamiento del tubo endotraqueal, son básicos en la confirmación de una correcta intubación, estos pueden ser erróneos hasta en un 30% de las ocasiones en personal inexperto y dependen mucho de las destrezas de cada profesional. Por lo tanto, es racional el uso de métodos de confirmación secundaria para la valoración de una adecuada intubación. La capnografía ha demostrado ser la herramienta más sensible para confirmación secundaria de intubación endotraqueal¹¹.

El ultrasonido transtraqueal como método confirmatorio de intubación endotraqueal ofrece tres ventajas: primero puede ser realizado en tiempo real lo que permite observar el paso del tubo por la tráquea, identificando errores antes de iniciar la ventilación. Segundo, tiene una excelente especificidad para detectar intubación esofágica, se ha demostrado que es útil cuando los resultados de la capnografía son erróneos. Finalmente puede realizarse durante la reanimación sin interrupción de otros procedimientos¹².

Varios estudios han demostrado la utilidad del signo de desplazamiento pleural para identificar la intubación selectiva del bronquio derecho, mediante la colocación del transductor en el lado izquierdo del tórax¹³. Sin embargo, su eficacia se ve comprometida en procesos como

neumotórax, hemotórax, neumonía o neoplasias. Adicionalmente requiere la ventilación del paciente para su confirmación, por lo que en pacientes quienes están siendo reanimados incrementa la tasa de interrupciones de compresiones torácicas¹².

Aunque el uso del ultrasonido depende de la experiencia del operador, hay estudios que han demostrado que este puede ser utilizado por un médico inexperto después de un apropiado entrenamiento¹⁴.

El presente estudio demostró que el ultrasonido es una herramienta útil en la confirmación de intubación endotraqueal, sobre todo al usar dos técnicas de evaluación. Además, este estudio se lo realizó en un ambiente no controlado, a diferencia de los descritos en estudios previos¹⁵, por lo que sus resultados son más generalizables en la práctica diaria.

En nuestro estudio existió un promedio de intubación esofágica del 9.6% que cae dentro del rango de estudios previos¹⁶.

Conclusiones

El presente estudio concluye que el ultrasonido con una técnica combinada, puede ser un método confirmatorio de intubación traqueal sensible y específico en pacientes que requieren manejo definitivo de la vía aérea en el área de emergencias, aún si no se dispone de capnógrafo.

LIMITACIONES

La principal limitación de nuestro estudio fue que no se pudo utilizar un capnógrafo como herramienta diagnóstica comparativa de una correcta intubación y realizar una adecuada correlación de resultados. También hubo un sesgo de selección ya que no se evaluó a todos los pacientes consecutivos y se tomó como muestra a aquellos que se presentaron durante el turno de los investigadores.

Bibliografía

1. - Graham CA, Brittliff J, Beard D, McKeown DW. Airway equipment in Scottish emergency departments. *Eur J Emerg Med* 2003; 10:16-8.
2. - Winchell RJ, Hoyt DB. Endotracheal intubation in the field improves survival in patients with severe head injury. *Trauma Research and Education Foundation of San Diego. Arch Surg* 1997; 132:592-7.
3. - Grmec S. Comparison of three different methods to confirm tracheal tube placement in emergency intubation. *Intensive Care Med* 2002; 28:701-4.
4. - Andersen KH, Schultz-Lebahn T. Oesophageal intubation can be undetected by auscultation of the chest. *Acta Anaesthesiol Scand* 1994; 38:580-2.
- 5.- Knapp S, Kofler J, Stoiser B, Thalhammer F, Burgmann H, Posch M, et al. The assessment of four different methods to verify tracheal tube placement in the critical care setting. *Anesth Analg* 1999; 88:766-70.
6. - ACEP. Verification of endotracheal tube placement. *Ann Emerg Med* 2009; 54:141–2.
7. - Neumar RW, Otto CW, Link MS, et al. Part 8: adult advanced cardio-vascular life support: 2010 American Heart Association Guidelines for cardiopulmonary resuscitation and emergency cardiovascular care. *Circulation* 2010; 122: S729–67
8. - Zechner PM, Breikreutz R. Ultrasound instead of capnometry for confirming tracheal tube placement in an emergency? *Resuscitation* 2011; 82:1259–61

9. - Ma G, Davis DP, Schmitt J, Vilke GM, Chan TC, Hayden SR. The sensitivity and specificity of transcricothyroid ultrasonography to confirm endotracheal tube placement in a cadaver model. *J Emerg Med* 2007; 32:405–407.
10. - Hsieh KS, Lee CL, Lin CC, Huang TC, Weng KP, Lu WH. Secondary confirmation of endotracheal tube position by ultrasound image. *Crit Care Med* 2004; 32 (Suppl): S374–S377.
11. - Li J. Capnography alone is imperfect for endotracheal tube placement confirmation during emergency intubation. *J Emerg Med* 2001; 20:223-9.
12. - Chou HC, Chong KM, Sim SS, et al. Real-time tracheal ultrasonography for confirmation of endotracheal tube placement during cardiopulmonary resuscitation. *Resuscitation* 2013; 84:1708–12
13. - Weaver B, Lyon M, Blaivas M. Confirmation of endotracheal tube placement after intubation using the ultrasound sliding lung sign. *Acad Emerg Med* 2006; 13:239-44.
14. - Chou HC, Tseng WP, Wang CH, Ma MHM, Wang HP, Huang PC, et al. Tracheal rapid ultrasound exam (T.R.U.E.) for confirming endotracheal tube placement during emergency intubation. *Resuscitation* 2011; 82:1279–1284.
- 15.- Milling TJ, Jones M, Khan T, Tad-y D, Melniker LA, Bove J, et al. Transtracheal 2-D ultrasound for identification of esophageal intubation. *J Emerg Med* 2007; 32:409–414.
- 16.- Timmermann A, Russo SG, Eich C, Roessler M, Braun U, Rosenblatt WH,et al. The out-of-hospital esophageal and endobronchial intubations performed by emergency physicians. *Anesth Analg* 2007; 104:619-23.

EXPOSICIONES EN CONGRESOS:

Rol de Imagen en Trauma

**Bonilla I. Rol de Imagen en Trauma. I Curso Actualización
en Urgencias Clínico Quirúrgicas, Terapia Intensiva,
Manejo del Dolor con Avances en Medicina y Enfermería.
15 al 21 de abril de 2013. Quito - Ecuador**



PAVRU

Logístic

cada lo que tu empresa necesita!!

Edificio Jácome, of. 202 * Salinas n17-246 y Santiago
Quito-Ecuador

I CURSO DE ACTUALIZACIÓN EN URGENCIAS
CLÍNICO QUIRÚRGICAS, TERAPIA INTENSIVA,
MANEJO DEL DOLOR CON AVANCES EN
MEDICINA Y ENFERMERÍA

LUGAR Auditorio del Hospital Carlos Andrade Marín

VALOR CURRICULAR
120 HORAS CURRICULARES

15 al 21 ABRIL 2013

TELFS.: 02 2872068
02 2872116

CEL.: 0998137167
0998450335
09 83511100

EMAIL: gerencia@pavru@hotmail.com
pavru@hotmail.com
pavruempresa@yahoo.es

PAVRU
Logístic
todo lo que tu empresa necesita!!

[pavru@hotmail.com](https://www.facebook.com/pavruhotmail.com) | [@pavrulogistic](https://twitter.com/pavrulogistic)

AVAL ACADÉMICO

Universidad San Francisco de Quito

AVAL INSTITUCIONAL

COLEGIO NACIONAL DE ENFERMEROS

m p

COLEGIO NACIONAL DE ODONTÓLOGOS



Miércoles 17 de Abril

HORA	TEMAS	EXPOSITORES Y LUGAR DE U.
07:30 a 08:00	Temas libres	
08:00 a 08:45	Rol de Imagen en Trauma	Dr. Ignacio Bonilla Hospital Carlos Andrade Marín
08:45 a 09:30	Manejo de Intoxicaciones en Emergencia	Dr. Jose Guanotasig Hospital Carlos Andrade Marín
09:30 a 10:16	Manejo del trauma Raquimedular generalidades	Dr. Juan Carlos Heredia C. Hospital Carlos Andrade Marín
10:16 a 10:46	COFFE BRAKE	
10:46 a 11:30	Trauma Raquimedular	Dr. Miguel Solís Hospital Carlos Andrade Marín
11:30 a 12:16	Manejo de Fracturas en niños. Enfoque al politrauma	Dr. Miguel Solís Hospital Carlos Andrade Marín
12:16 a 13:00	Trauma Cráneo Heccefálico	Dra. Carolina Jácome Hospital Carlos Andrade Marín
	ALMUERZO	
14:00 a 14:45	Competencias de la Enfermera en el área de Emergencia	Lic. Lidia Delgado Hospital Carlos Andrade Marín
14:46 a 16:30	Manejo de Medicamentos de uso frecuente en Urgencias	Lic. Anita Astudillo Hospital Carlos Andrade Marín
16:30 a 16:46	COFFE BRAKE	
16:46 a 17:30	Trauma Raquimedular en Urgencias (PAE)	Lic. Maria Eugenia Robles Hospital Carlos Andrade Marín
17:30 a 18:16	Atención de Heridas en Urgencias (PAE)	Lic. Ximena Sarango Hospital Carlos Andrade Marín



MINISTERIO DE SALUD PÚBLICA



Universidad San Francisco de Quito



PAVRU Logistic
Haciendo la parte de logística más sencilla!!

CONFIEREN EL PRESENTE

Certificado



A: DR. IGNACIO BONILLA

Por haber participado en calidad de EXPOSITOR en el:

I CURSO ACTUALIZACIÓN EN URGENCIAS CLÍNICO QUIRÚRGICAS, TERAPIA INTENSIVA, MANEJO DEL DOLOR CON AVANCES EN MEDICINA Y ENFERMERÍA, realizado en la ciudad de Quito del 15 al 21 de Abril de 2013, con un Valor Curricular de 120 Horas.



MICHELLE GRUNAUER, M.D., M.Sc., Ph.D.
Decana de la Escuela de Medicina
Universidad San Francisco de Quito

Dr. GUILLERMO BASTIDAS
Presidente del Colegio
de Médicos de Tungurahua

Aplicación de Eco Doppler en el Segundo y Tercer Trimestre

Bonilla I. Aplicación de Eco Doppler en el Segundo y Tercer Trimestre. Primer Congreso Nacional: Materno Infantil y Médico Quirúrgico. 9 al 15 de diciembre del 2013. Quito - Ecuador

CONGRESO NACIONAL: MATERNO INFANTIL Y MÉDICO QUIRÚRGICO

Capacitar profesionales de salud, capaces de participar en el desarrollo científico y en los avances en el ámbito de Materno Infantil y Médico Quirúrgico

Formar profesionales de salud con una visión futurista e integral, considerando los aspectos psicológicos, biológicos y sociales del paciente, con una sólida base Científica en clínica, Quirúrgico, Materno Infantil, Computación y Ofimática

Contribuir al desarrollo investigativo, con el fin de generar nuevos estudios de investigación de las diferentes ramas de la Medicina General, Materno Infantil y Médico Quirúrgico.

CRONOGRAMA DE TALLER DE OFIMÁTICA Y COMPUTACIÓN EN SALUD

SÁBADO 14

- Nuevos Conceptos en Computación en Salud
- Pediatría, Redes Sociales y Niños
- Herramientas digitales para la asistencia médica
- La nube y la tablet
- Como elegir mi computadora, lo Nuevo de SO

DOMINGO 15

- OFIMÁTICA BÁSICA
- Procesador de Texto
- Hoja Electrónica
- Gestor de Presentaciones
- Outlook Express



AVAL ACADÉMICO

- ◇ UNIVERSIDAD INTERNACIONAL DEL ECUADOR
- ◇ MINISTERIO DE SALUD PÚBLICA
- ◇ INSTITUTO TECNOLÓGICO JAPÓN
- ◇ INSTITUTO DE SALUD PRIVADO IBEROAMERICANO

AVAL CURRICULAR

CONGRESO: 80 HORAS
TALLER: 40 HORAS
VÁLIDO PARA CONCURSO

INVERSIÓN

MÉDICOS	US \$ 120
ENFERMERAS	US \$ 100
TECNÓLOGOS	US \$ 100
AUXILIARES DE ENFERMERÍA	US \$ 80
SERVICIO G.	US \$ 80
ESTUDIANTES	US \$ 70
TALLER	US \$ 60

CONTACTOS

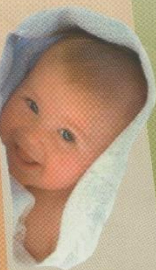pameesty21@hotmail.com/0983 435 233
natalia.cepeda@hotmail.com/0987 368 183
jennyfer_cd@hotmail.com / 0980 798 225

INSCRIPCIONES A NIVEL NACIONAL

CONGRESO: BANCO PACIFICO
CTA AHORRO: 1016080367 A NOMBRE DE NATALIA CEPEDA
BANCO DEL PICHINCHA
CTA. AHORRO: 6225404100
A NOMBRE DE PAMELA CASTAÑEDA
TALLER: BANCO INTERNACIONAL
CTA DE AHORRO: 0700790740
A NOMBRE DE JENNYFER CASTAÑEDA



**1ER CONGRESO NACIONAL:
MATERNO INFANTIL Y
MÉDICO QUIRÚRGICO
(9 al 15) HCAM**



**1ER TALLER DE
OFIMÁTICA Y
COMPUTACIÓN
EN SALUD (14 y 15)**
CENTRO DE COMPUTO
COLEGIO SAN FCO. DE SALES

Fecha: 9 al 15 de Diciembre 2013
Auditorio HCAM - Quito

TEMÁTICA DEL CONGRESO

Ecoografía Fetal Básica II trimestre

Procedimientos endoscópicos

Aplicación de Eco Doppler en el II Trimestre

Embarazo de alto riesgo

Hipertensión y Embarazo

Diabetes y Embarazo



Medios de Dg. Invasivos por Imagen

Estudio de la Pareja Infértil

Embarazo y Várices

Inquietudes de Salud Mental

Infertilidad Anovulatoria. Inducción de la Ovulación

Lesiones Precancerosas en el Cuello U.
Cirugía Cardíaca

Diagnóstico de Patología Endometrial



Green Light en Próstata
Hi Fu
Terapia Respiratoria en
pacientes pediátricos

Enfermedad Inflamatoria Pelvica y su
manejo actual

Esterilización a baja temperatura con Plasma
de Peróxido de Hidrógeno. Estructura y
Funciones de la Central de Esterilización



ECG fetal en la monitorización fetal intraparto

Técnicas Endoscópicas - Histeroscopia:
Valoración de pareja infértil

Anticoncepción por vía Sub-cutánea

Medicina Nuclear y Molecular
Enfermedad de Transmisión Sexual e
Infertilidad

Tratamiento con Láser en Gineco Obstetricia

Neoplasia Intraepitelial Cervical en el
Embarazo

Embarazo Ectópico
Infecciones del Tracto Genital Inferior en el
Embarazo
Síndrome de Ovario Poliquístico. Dx. y Trata-
miento

Histerectomía Laparoscópica

Síndrome de Hiper estimulación Ovárica

Mioma Uterino. Nuevo Tratamiento

Gestante RH Negativo

Hemorragia Uterina Disfuncional

Métodos de Esterilización y Desinfección

Epilepsia en niños

Odontología en pediatría

Parálisis facial congénita. Tratamiento Micro-
quirúrgico



Apendicitis Aguda, Manejo Laparoscópico

Prevención de Alergias en RN

Obesidad Infantil

Artroscopia de Hombro

Osteomielitis. Tratamiento con Fijadores Ext.

Radio farmacia

Elastografía por Ultrasonido

Cáncer de mama en ptes. En estado Gesta-
cional. Dx. Por imagen

Abcesos mamarios

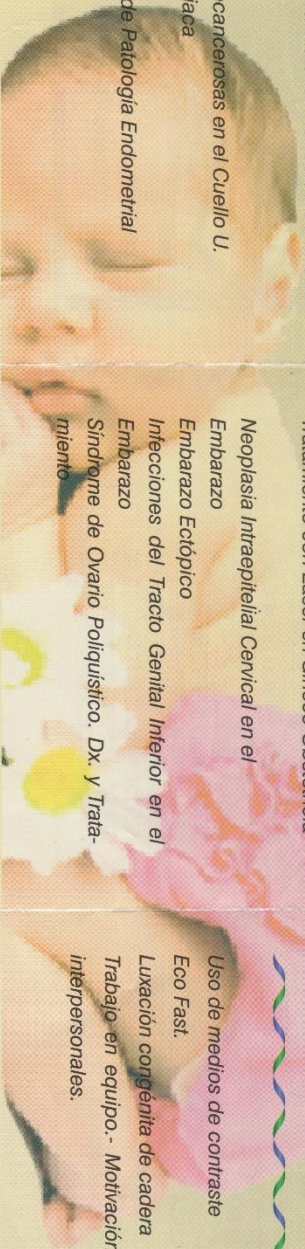


Uso de medios de contraste

Eco Fast.

Luxación congénita de cadera

Trabajo en equipo.- Motivación y relaciones
interpersonales.





UIDE



INSTITUTO TECNOLÓGICO SUPERIOR JAPON



Ministerio de Salud Pública



INSTITUTO DE SALUD PRIVADO IBEROAMERICANO
INSTITUTO TECNOLÓGICO JAPÓN
UNIVERSIDAD INTERNACIONAL DEL ECUADOR
MINISTERIO DE SALUD PÚBLICA

Confieren el Presente

CERTIFICADO A:

DR. IGNACIO BONILLA

Por haber participado en calidad de **EXPOSITOR** en el

**PRIMER CONGRESO NACIONAL: MATERNO INFANTIL Y MÉDICO QUIRÚRGICO.
REALIZADO EN LA CIUDAD DE QUITO DEL 9 AL 15 DE DICIEMBRE DEL 2013
AVAL 80 HORAS**



Dr. Rodrigo Altamirano
REPRESENTANTE ECUADOR INSTITUTO
DE SALUD PRIVADO IBEROAMÉRICA

Dr. Bernardo Sandoval
DECANO DE LA FACULTAD DE CIENCIAS MÉDICAS Y DE
SALUD UNIVERSIDAD INTERNACIONAL DEL ECUADOR

Dr. Sixto Baca Pinto
SECRETARIO PROCURADOR ITEJ



Infertilidad Femenina: Diagnóstico por Histerosalpingografía

Bonilla I. Infertilidad Femenina: Diagnóstico por Histerosalpingografía. Primer Congreso de Actualización de Conocimientos en Ciencias de la Salud. 7 al 12 de julio del 2014. Quito - Ecuador

**1ER CONGRESO DE ACTUALIZACIÓN DE CONOCIMIENTOS EN CIENCIAS DE LA SALUD
1ER TALLER DE BIOSEGURIDAD Y RIESGO DEL TRABAJO**

AVAL ACADÉMICO

INSTITUTO DE SALUD PRIVADO IBEROAMERICANO

OBJETIVOS

Capacitar profesionales de salud, capaces de participar en el desarrollo científico y en los avances en el ámbito de Bioseguridad y Riesgo del Trabajo

AVAL CURRICULAR

CONGRESO: 80 HORAS
TALLER: 40 HORAS
VÁLIDO PARA CONCURSO

INVERSIÓN

MEDICOS	120
ENFERMERAS	100
TECNÓLOGOS	100
AUXILIARES DE ENFERMERIA	80
SERVICIO G. ESTUDIANTES	80
TALLER	70
	70

Brindar nuevos conocimientos a los participantes en ciencias de la salud para que estén informados sobre los avances de la ciencia y la experiencia que puedan transmitir los conferencistas.

LUGAR: AUDITORIO DEL HOSPITAL CARLOS ANDRADE MARIN - QUITO

CONTACTOS

pameesth721@hotmail.com /0983435233

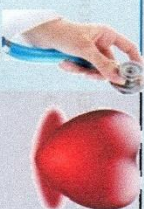INSCRIPCIONES A NIVEL NACIONAL

BANCO PAGIFICO CTA AHORRO:
101 6080367 A NOMBRE DE NATALIA CEPEDA

BANCO DEL PICHINGHA CTA AHORRO:
6225404100 A NOMBRE DE PAMELA CASTAÑEDA

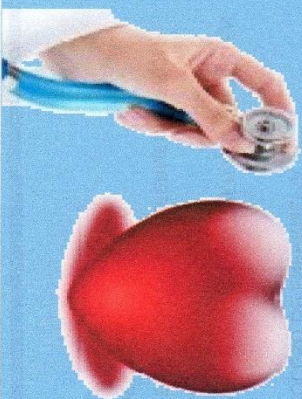


1ER CONGRESO DE ACTUALIZACIÓN DE CONOCIMIENTOS EN CIENCIAS DE LA SALUD




1ER TALLER DE BIOSEGURIDAD Y RIESGO DEL TRABAJO

FECHA: 7 AL 12 DE JULIO 2014
AUDITORIO: HCAM Quito



TEMÁTICA DEL CONGRESO

- ◆ BIOSEGURIDAD Y MANEJO DE DESECHOS
- ◆ RIESGO Y PROTECCION RADIOLOGICO
- ◆ ECO FAST
- ◆ INFERTILIDAD
- ◆ INFERTILIDAD FEMENINA: DIAGNOSTICO POR HISTEROSALPINGOGRAFIA
- ◆ VARICES
- ◆ DIAGNOSTICO DEL SIINDROME DEL TUNEL CARPIANO
- ◆ METODOS DE DESINFECCION
- ◆ CONTROL DE OSTEOPOROSIS POR DENSITOMETRIA
- ◆ LESION DE RODILLA EN PERSONAS QUE TRABAJAN DE PIE
- ◆ ADMINISTRACION HOSPITALARIA
- ◆ ENTRENAMIENTO CORE PARA LA SALUD
- ◆ DE COLUMNA LUMBAR
- ◆ APEGO PRECOZ Y LACTANCIA MATERNA
- ◆ HISTOPLASMOSIS EN PACIENTES INMUNODEPRIMIDOS / MANEJO DEL ACNE
- ◆ EJERCICIOS EXCENTRICO: CARACTERISTICA Y USO
- ◆ TUNEL CARPIANO: UN SIINDROME TRATABLE
- ◆ LESION DE HOMBRO
- ◆ MEDICINA NUCLEAR Y MOLECULAR
- ◆ RADIOFARMACIA DIAGNOSTICA
- ◆ RIESGO DE DISPLACIA DE CADERA
- ◆ BIOSEGURIDAD HOSPITALARIA
- ◆ ANALGECIA Y ANESTESIA
- ◆ CUIDADOS PALIATIVOS
- ◆ QUIMIOTERAPIA
- ◆ LABORATORIO CLINICO
- ◆ SEPTISEMIA
- ◆ INVESTIGACION
- ◆ COLELAP
- ◆ DISECTOMIA
- ◆ HEMODINAMICA
- ◆ TRATAMIENTO QUIRURGICO EN CORAZON
- ◆ POLITICAS DE SALUD
- ◆ EXODONCIA
- ◆ COLOSTOMIA
- ◆ HERIDAS : MANEJO Y CURACION
- ◆ MONITOREO BASICO E INVASIVO EN ANESTESIOLOGIA
- ◆ PROCESO DE ENFERMERIA
- ◆ MANEJO DEL PACIENTE EN CUIDADO INTENSIVOS
- ◆ PREVENCIÓN DE LA ENFERMEDAD TROMBOEMBOLICA VENOSA



**PRIMER CONGRESO DE ACTUALIZACIÓN DE CONOCIMIENTOS EN CIENCIAS DE LA SALUD
PRIMER TALLER DE BIOSEGURIDAD Y RIESGO DEL TRABAJO**

PROGRAMA

Lunes 7 julio 2014

HORARIO	TEMA	DOCENTE	
7:00	INSCRIPCIONES	COMISIÓN	
10:00	INAUGURACION	DR. DAVID ALTAMIRANO	
10:30	ECO FAST	DR. ANDRADE FABIAN	
11:15	12:00	COFFE BREAK	
12:00	12:45	INFERTILIDAD	DR. EFRAIN AGUAGUIÑA
	RECESO		
14:00	14:45	INFERTILIDAD FEMENINA: DIAGNOSTICO POR HISTEROSALPINGOGRAFIA	DR. IGNACIO BONILLA
14:45	15:15	VARICES	DR. LUIS RODRIGUEZ
15:15	16:00	DIAGNÓSTICO DEL SINDROME DE TUNEL CARPIANO	DR. HENRY CABEZAS

Martes 8 de julio del 2014


8:00	8:45	DIAGNOSTICO DE ALERGIAS Y SU MANEJO EFECTIVO CON MATERIAL INMUNOLOGICO DEL PROPIO PTE.	DR. VICENTE ZAMBRANO FREIRE
8:45	9:30	DOLOR POST OPERATORIO	DRA. GABRIELA BARNUEVO
9:30	10:15	LESION DE RODILLA EN PERSONAS QUE TRABAJA DE PIE	DR. LUIS CALDERON
10:15	11:00	11:00	COFFE BREAK
11:00	11:45	ADMINISTRACION HOSPITALARIA	DR. DIEGO CALDERON
11:45	12:30	ENTRENAMIENTO CORE PARA LA SALUD DE COLUMNA LUMBAR	LCDO. CAICEDO SAUL
		RECESO	
14:15	15:00	APEGO PRECOZ Y LACTANCIA MATERNA	DRA. MAGDALENA CALERO
15:00	15:45	HISTOPLAMOSIS EN PTES INMUNODEPRIMIDOS	DRA. GISELLE ERAZO

Miércoles 9 de julio del 2014

8:00	8:45	EJERCICIO EXCENTRICO: CARACTERISTICA Y USO	GOYES JULIO
8:45	9:30	TUNEL CARPIANO UN SINDROME TRATABLE	LCDO. SANTACRUZ LUIS
9:30	10:15	LESION DE HOMBRO	DR. XAVIER MESTANZA
10:15	11:00	11:00	COFFE BREAK
11:00	11:45	RADIOFARMACIA DIAGNOSTICA	DR. JUAN CARLOS LLUGCHA
11:45	12:30	RIESGO Y PROTECCION RADIOLOGICA	DRA. ORTIZ ISABEL
		RECESO	



INSTITUTO DE SALUD PRIVADO IBEROAMERICANO
CONFEDERACION ECUATORIANA DE PROFESIONALES UNIVERSITARIOS
COMITE ECUATORIANO DE DERECHOS HUMANOS, AMBIENTALES Y ECOLOGICOS



Confieren el Presente

CERTIFICADO A

DR. IGNACIO BONILLA



Por haber participado en calidad de **EXPOSITOR** en el
PRIMER CONGRESO DE ACTUALIZACIÓN DE CONOCIMIENTOS EN CIENCIAS
DE LA SALUD. REALIZADO EN LA CIUDAD DE QUITO DEL 7 AL 12 DE JULIO
DEL 2014.

AVAL 80 HORAS

Dr. Marco Álvarez Mejía
COORDINADOR ACADÉMICO
C.E.P.U.

Dr. David Altamirano Escobar
DIRECTOR DEL INSTITUTO
DE SALUD PRIVADO IBEROAMERICANO

Econ. / Dr. Iván Cisneros M.
COORDINADOR C.E.D.H.A.E.