

UNIVERSIDAD SAN FRANCISCO DE QUITO

Colegio de Ciencias Biológicas y Ambientales

**Reproducción in vitro del ciclo evolutivo de *Fasciola hepatica*, e
identificación de antígenos de superficie Feh CL-1 y TPX de la fase
juvenil (NEJ) del parásito mediante inmunoensayos**

María Macarena D' Jerónimo Toromoreno

Tesis para la obtención del Grado de B.S. en Biotecnología

Quito

Enero de 2007

© Derechos de autor

María Macarena De Jerónimo Toromoreno

2007

UNIVERSIDAD SAN FRANCISCO DE QUITO

Colegio de Ciencias Biológicas y Ambientales

HOJA DE APROBACIÓN DE TESIS

Reproducción in vitro del ciclo evolutivo de *Fasciola hepatica*, e identificación de antígenos de superficie TPX y Feh CL-1 de la fase juvenil (NEJ) del parásito mediante inmunoensayos

María Macarena D' Jerónimo Toromoreno

Gabriel Trueba Piedrahita, DMV, M.Sc., Ph.D.

Director de Tesis y Miembro del Comité

María de Lourdes Torres Proaño, Ph.D.

Miembro del Comité de Tesis

Manuel Baldeón, DM, M.Sc., Ph.D.

Miembro del Comité de Tesis

Hugo Valdebenito Milling, B.S., Ph.D.

Decano del Colegio de Ciencias Biológicas y Ambientales

Quito, enero de 2007

DEDICATORIA

A Dios en primer lugar por haberme puesto en mi camino a todas las personas que han hecho posible ser quien soy, sobre todo a mis padres y hermanos, que con su incondicional apoyo me dieron fuerza para cumplir una meta más en mi vida, con la firme certeza que lo aprendido en el camino, me dará la fuerza para seguir adelante y cumplir el resto de sueños y objetivos que me he propuesto.

A mi sobrino Julián Andrés, por su inmenso cariño y por todo lo bueno que ha traído a la familia.

AGRADECIMIENTO

A Dios por permitirme la existencia en el momento preciso y en el lugar exacto.

Mi eterna gratitud a mis padres y hermanos, por estar a mi lado y forjarme como una persona responsable y de bien.

Especialmente a Gabriel Trueba y el equipo de Microbiología de la USFQ, quienes han colaborado con desarrollo de este proyecto.

A Gabriel Rinaldi por su incondicionalidad a pesar de la distancia y a todos mis amigos por su oportuno apoyo.

RESUMEN

Fasciola hepatica es un tremátodo que parasita a los rumiantes, causando grandes pérdidas económicas a la industria ganadera por la baja en la producción de leche, carne o incluso la muerte del animal. El principal objetivo de esta investigación es contribuir a la identificación de antígenos de superficie de la fase juvenil del parásito (NEJ), mediante inmunofluorescencia directa y dot blot ELISA utilizando suero de ovejas previamente inmunizadas con catepsina L-1 (FheCL1) y tioredoxina peroxidasa (FheTPX); estas proteínas son productos de excreción/secreción de *Fasciola hepatica* adulta, que han sido propuestas como vacunas candidatas contra la fasciolosis. Para realizar este estudio, se mantuvo un cultivo in vitro de caracoles *Lymnaea columella*, se los infectó con miracidios de *F. hepatica* para obtener metacercarias, que luego se las desenquistó para obtener juveniles (NEJ), y se procedió finalmente a realizar los inmunoensayos para la identificación de los antígenos de superficie.

Los resultados de la inmunofluorescencia directa fueron negativos ya que tanto en la fase juvenil como adulta, tuvieron fluorescencia endógena. Finalmente se realizó una variante de dot blot ELISA, en placas porta objetos, en lugar de hacerlo con membrana de nitrocelulosa. Los patrones de coloración obtenidos con esta metodología, permitieron identificar la presencia de antígenos de superficie reconocidos por el suero de ovejas inmunizadas con tioredoxina peroxidasa y catepsina L-1.

Estos resultados sugieren que la respuesta humoral contra antígenos superficiales de las fases juveniles de *F. hepatica*, no es protectora. Estos resultados son importantes para el desarrollo y elaboración de nuevas vacunas contra *F. hepatica*.

ABSTRACT

Fasciola hepatica is a trematode that parasites ruminants, causing relevant economic losses to the cattle industry because of the low milk and meat production, or even the animal death.

The main objective of this research is to identify surface antigens of the newly excised juveniles (NEJ) of the parasite, by indirect immunofluorescence and dot blot ELISA using sheep sera previously immunized with cathepsin L-1 (FheCL1) and thioredoxin peroxidase (FheTPX), who are excretion/secretion products of *Fasciola hepatica* that have been proposed as candidate vaccines against fasciolosis. For this purpose, an in vitro culture of *Lymnaea columella* snails was maintained. Snails were infected with *F. hepatica* miracidia to obtain metacercariae, that were excised to newly excised juveniles (NEJ's) and preceded with the immune assays to identify the surface antigens.

The results obtained with indirect immunofluorescence were not satisfactory because adult and juvenile parasites have endogenous fluorescence. Finally a variation in dot blot ELISA technique was performed. Instead of making the reaction in nitrocellulose membranes, the reaction was developed in coverslips. The coloring patterns obtained with this assay, determined the presence of surface antigens recognized by sheep sera, previously immunized with thioredoxin peroxidase and cathepsin L-1.

These results suggest that the humoral response against surface antigens from the juvenile fase of *F. hepatica* is not protective. Also these results are important for the development and elaboration of new vaccines against *F. hepatica*.

1. INTRODUCCION.....	1
1.1. DISTRIBUCIÓN MUNDIAL DE <i>FASCIOLA</i> Y CARACOLAS DEL GÉNERO <i>LYMNAEA</i>	1
1.2. RESERVORIOS DE <i>F. HEPATICA</i>	2
1.3. CICLO VITAL DE <i>F. HEPATICA</i>	3
1.4. SÍNTOMAS DE LA FASCIOLASIS	4
1.5. FACTORES DE RIESGO	4
1.6. INMUNIDAD PARASITARIA	5
1.7. DIAGNÓSTICO DE LA FASCIOLASIS	7
1.8. TRATAMIENTO FARMACOLÓGICO CONTRA FASCIOLASIS	8
1.9. MECANISMOS DE CONTROL.....	9
2. OBJETIVOS	10
3. AREA DE ESTUDIO	10
4. JUSTIFICACIÓN.....	11
5. METODOLOGIA.....	12
5.1. MATERIALES	12
5.2. MÉTODOS	13
5.2.1. <i>Cultivo in Vitro de Lymnaea columella</i>	13
5.2.2. <i>Obtención de huevos de F. hepática</i>	14
5.2.3. <i>Infección de caracoles con miracidios de F. hepatica</i>	15
5.2.4. <i>Almacenamiento de metacercarias</i>	16
5.2.5. <i>Desenquiste de metacercarias</i>	17
5.2.6. <i>Fijación en placa de juveniles (NEJ)</i>	17
5.2.7. <i>Identificación de antígenos de superficie de las fases juveniles mediante</i> <i>inmunoensayos</i>	18
6. RESULTADOS	20
6.1. CULTIVO IN VITRO DE <i>LYMNAEA COLUMELLA</i>	20

6.2. OBTENCIÓN DE HUEVOS DE <i>F. HEPÁTICA</i>	20
6.3. ECLOSIÓN DE HUEVOS A MIRACIDIOS DE <i>F. HEPÁTICA</i>	20
6.4 .INFECCIÓN DE CARACOLES CON MIRACIDIOS DE <i>F. HEPATICA</i> Y OBTENCIÓN DE	21
METACERCARIAS	21
6.5.DESENUISTE DE METACERCARIAS	21
6.6. IDENTIFICACIÓN DE ANTÍGENOS DE SUPERFICIE FEH C L-1 Y TPX DE LA FASE JUVENIL MEDIANTE	
INMUNOENSAYOS	22
6.6.1. <i>Inmunofluorescencia directa</i>	22
6.6.2. <i>Dot Blot ELISA</i>	22
7. DISCUSIÓN	23
8. CONCLUSIONES	28
9. RECOMENDACIONES	29
10. BIBLIOGRAFIA	30
11. TABLAS	33
TABLA NO. 1: CRONOGRAMA DE RECOLECCIÓN DE HUEVOS DE <i>F. HEPATICA</i> EN EL CAMAL DEL DISTRITO	
METROPOLITANO DE QUITO.	33
TABLA NO. 2: ECLOSIÓN DE HUEVOS DE <i>F. HEPATICA</i>	33
TABLA NO. 3: RESUMEN DE LOS ENSAYOS DE INFECCIÓN DE CARACOLES DEL GÉNERO <i>L. COLUMELLA</i> , CON	
MIRACIDIOS DE <i>F. HEPÁTICA</i>	34
TABLA NO. 4: RESULTADOS DEL DESENUISTE DE METACERCARIAS DE <i>F. HEPATICA</i>	34
TABLA NO. 5: DILUCIONES DE ANTICUERPOS PARA INMUNOFLUORESCENCIA DIRECTA Y RESULTADOS	
OBTENIDOS	35
TABLA NO. 6. DILUCIONES DE ANTICUERPOS (BASAL, ANTI -TPX Y ANTI - CATEPSINA L-1) PARA DOT BLOT	
ELISA	36
12. FIGURAS	37
FIGURA NO. 1: PLATOS DE CULTIVO CELULAR PARA INFECCIÓN DE CARACOLES	37

FIGURA NO. 2: METACERCARIAS DE <i>F. HEPATICA</i>	37
FIGURA NO. 3: CULTIVO IN VITRO DE CARACOLES <i>L. COLUMELLA</i>	37
FIGURA NO. 4: CARACOLES.....	38
FIGURA NO. 5: HÍGADO PARASITADO CON <i>F. HEPATICA</i> Y VESÍCULA BILIAR PORTADORA DE HUEVOS	38
DEL PARÁSITO	38
FIGURA NO. 6: HUEVOS DE <i>F. HEPATICA</i> OBTENIDOS DE LA VESÍCULA BILIAR.....	39
FIGURA NO. 7: METACERCARIAS DE <i>F. HEPÁTICA</i>	39
FIGURA NO. 8: JUVENIL DE <i>F. HEPATICA</i>	39
FIGURA 10: ENSAYO NO. 1 DE INMUNOFLUORESCENCIA DIRECTA EN JUVENILES DE <i>F. HEPATICA</i> CON ANTICUERPOS ANTI TPX, OBSERVADOS EN MICROSCOPIO DE FLUORESCENCIA CON FILTRO DE LUZ AZÚL, CON AUMENTO DE 40X.....	40
FIGURA 11: ENSAYO NO. 2 DE INMUNOFLUORESCENCIA DIRECTA EN JUVENILES DE <i>F. HEPATICA</i> , CON ANTICUERPOS ANTI TPX OBSERVADOS EN MICROSCOPIO DE FLUORESCENCIA CON FILTRO DE LUZ AZÚL, CON AUMENTO DE 40X.....	40
FIGURA 12: ENSAYO NO. 3 DE INMUNOFLUORESCENCIA DIRECTA EN JUVENILES DE <i>F. HEPATICA</i> , CON ANTICUERPOS ANTI CATEPSINA L-1 OBSERVADOS EN MICROSCOPIO DE FLUORESCENCIA CON FILTRO DE LUZ AZÚL, CON AUMENTO DE 100X.....	41
FIGURA 13: ENSAYO NO. 4 DE INMUNOFLUORESCENCIA DIRECTA EN JUVENILES DE <i>F. HEPATICA</i> CON ANTICUERPOS ANTI CATEPSINA L-1 OBSERVADOS EN MICROSCOPIO DE FLUORESCENCIA CON FILTRO DE LUZ AZÚL, CON AUMENTO DE 100X.....	42
FIGURA 14: ENSAYO NO. 1 DOT BLOT ELISA EN JUVENILES DE <i>F. HEPATICA</i> CON ANTICUERPOS ANTI CATEPSINA L-1 Y TPX OBSERVADOS EN MICROSCOPIO ÓPTICO CON AUMENTO DE 40X.....	42
FIGURAS 15: ENSAYO NO. 2 DOT BLOT ELISA EN JUVENILES DE <i>F. HEPATICA</i> CON ANTICUERPOS ANTI CATEPSINA OBSERVADOS EN MICROSCOPIO ÓPTICO CON AUMENTO DE 40X.....	43
FIGURAS 16: ENSAYO NO. 3 DOT BLOT ELISA EN JUVENILES DE <i>F. HEPATICA</i> OBSERVADOS EN MICROSCOPIO ÓPTICO CON AUMENTO DE 40X.....	43
FIGURAS 17: ENSAYO NO. 4 DE DOT BLOT ELISA EN JUVENILES DE <i>F. HEPATICA</i> OBSERVADOS EN MICROSCOPIO ÓPTICO CON AUMENTO DE 40X.....	44
ANEXOS	45

ANEXO I: FOTO DE <i>FASCIOLA HEPATICA</i>	45
ANEXO II: CICLO DE VIDA DE <i>F. HEPATICA</i>	45
ANEXO III: REACCIÓN INMUNE CONTRA HELMINTOS COMO <i>F. HEPATICA</i>	46

1. INTRODUCCION

Fasciola hepática es un tremátodo que puede llegar a medir hasta 3 cm de largo, con un cuerpo ancho, forma folácea y tegumento espinoso (Anexo I), que causa una enfermedad llamada fasciolosis o distomatosis. La fasciolosis es una de las parasitosis más difundidas e importantes de algunos mamíferos, sobre todo los rumiantes y el hombre (Coredero del Campillo, 1999). *F. hepatica* necesita dos huéspedes, uno intermediario que es un caracol del género *Lymnaea* y otro definitivo que es el mamífero para poder completar su ciclo (Bargues, et., al. 1997).

Actualmente la fasciolosis ya no es considerada como una enfermedad zoonótica secundaria, sino una enfermedad parasitaria de gran importancia, al demostrarse que es un problema sanitario importante tanto para los humanos, como para los animales, por el alto número de casos registrados en diferentes países de los cinco continentes (Mas-Coma, 1999).

1.1. Distribución mundial de Fasciola y caracoles del género Lymnaea

Se cree que *F. hepatica* fue exportada de zonas europeas consideradas endémicas anteriormente hacia América, las Antillas, Australia, Nueva Zelanda, Japón, Nueva Guinea, India y el sudeste Africano, generando paulatinamente un problema de considerables consecuencias a nivel mundial debido a la explotación de ganado y la globalización (Hillyer, 1986). *Fasciola hepatica* actualmente es un parásito de distribución cosmopolita en América, Australia y Nueva Zelanda. *Fasciola gigantica* es común en el Medio Oriente, África y la India. *Fasioloides magna* en cambio es un tremátodo que parasita a venados en América del Norte, pero eventualmente puede infectar a ovejas, cabras y al ganado vacuno (Hillyer, 1986).

Desde 1947 hasta 1990 se registró en Cuba, luego en el Caribe y América Central, que el huésped intermediario de *Fasciola* era el caracol *Lymnaea cubensis*. En Sudamérica, *L. viatrix*, está presente en la totalidad de la región Neotropical. Posteriormente se identificó en el Altiplano boliviano a *L. truncatula* que era una especie registrada únicamente en Europa (Bargues, M. et., al. 1997). En Brasil se realizó un estudio en el año 2002, donde se determinó que el hospedero intermediario, era el caracol *L. columella* (Pereira de Souza, C. et., al. 2002). En Ecuador se encontraron las especies *L. columella* y *L. truncatula* (Comunicación personal con Santiago Mas-Coma, 2002).

En una publicación más reciente sobre la distribución en América Latina de caracoles del género *Lymnaea*, se detectó la presencia de *L. truncatula*, *L. columella*, *L. cousini* (sin. *L. ubaquensis*), y *L. cubensis* en Venezuela. En Ecuador, se registraron dos otros intermediarios de *F. hepatica*: *L. cousini* y *L. bogotensis* (Villavicencio, A. et al. 2005).

1.2. Reservorios de *F. hepatica*

La fasciolosis es frecuente sobre todo en ovejas de Europa; Norte, Centro y Sudamérica; Australia y Nueva Zelanda (Pereira de Souza, 2002). En Sudamérica, los países más afectados son Bolivia, Perú y Ecuador, siendo los bovinos y ovinos el mayor reservorio del parásito, y los reservorios secundarios, los cerdos y asnos (Valero, A. 2001). A pesar que anteriormente se tenían claramente identificados los reservorios del parásito, se descubrió hace no más de diez años que en la isla mediterránea de Córceca, la presencia de *F. hepática* era generalizada. En el caso de la isla europea, se detectó que el reservorio era la rata negra, *Rattus rattus* (Oviedo, J. et., al. 1996), lo que demuestra una capacidad adaptativa sorprendente.

1.3. Ciclo vital de F. hepatica

El parásito adulto que vive en los conductos biliares de los mamíferos, produce huevos que son llevados al duodeno, transportados por la bilis para luego ser evacuados del hospedador en la materia fecal (Soulsby, 1982). Si las condiciones de temperatura son favorables (26°C), los huevos eclosionan a los 10 ó 12 días de ser expulsados, dando lugar al apareamiento de los miracidios, la fase infecciosa para el caracol (Soulsby, 1982). Un dato importante es que por cada miracidio que logra infectar al caracol, éste produce de 400 a 1000 cercarias (Entrocasso, 2003). En el caracol los miracidios maduran a esporozoitos, que a su vez generan redias, (entre 5 – 8 redias por esporozoito). A partir de los esporozoitos se forman las cercarias que migran del caracol después de 4 u 8 semanas de la infestación de este. Las cercarias finalmente se fijan en las plantas, se enquistan formando metacercarias, que son la fase infecciosa para los mamíferos (Pereira de Souza, 2002).

Cuando el pasto, agua contaminada o material vegetal infestado con metacercarias es ingerido por un animal susceptible, continúa el ciclo interno dentro del animal, con la liberación de una forma juvenil por el desenquiste de la metacercaria. La metacercaria traspasará la pared intestinal e irá en busca del hígado. Cuando llega al tejido hepático, lo perfora, atraviesa la cápsula y sigue su curso por el parénquima hepático hasta llegar a los canalículos biliares donde alcanza el estado adulto y comienza la producción de huevos (Anexo II). Esta parte del ciclo interno toma entre 6-10 semanas y es al final cuando comienzan a verse los efectos negativos, tanto clínicos como productivos (Soulsby, 1982 Cordero del Campillo, 1999).

1.4. Síntomas de la fasciolosis

En lo que respecta a fasciolosis, es posible clasificarla de acuerdo a los síntomas que presenta en el animal. Los diferentes tipos son: crónica, aguda, asintomática y fasciolapsis.

Esta patología en general se presenta con alteraciones del hígado por los surcos dejados por la migración del parásito joven en el tejido hepático y cuando el parásito alcanza los conductos biliares, causa hiperplasia del epitelio y fibrosis (Hillyer, 1988).

Los síntomas típicos de un mamífero parasitado con *F. hepatica*, son: inflamación del hígado y de los conductos biliares, que son frecuentemente de carácter crónico y acompañados de trastornos digestivos (Pereira de Souza, 2002).

La fasciolosis aguda por lo general ocurre antes que el parásito llegue a su madurez, lo cual ocurre entre las 6 y 8 semanas, provocando un síndrome fasciolítico eosinofílico febril, con agrandamiento doloroso del hígado, que junto con la fiebre y la eosinofilia, forman una triada de síntomas importantes para el diagnóstico. En el caso de la fasciolosis crónica, los parásitos adultos se alojan en los conductos biliares, obstruyéndolos e inflamándolos. Cuando los individuos alojan una carga parasitaria baja y no presentan síntomas a pesar de su infección, se los llama asintomáticos. La fasciolapsis se da en estadios más avanzados, cuando los parásitos adultos se pegan a la mucosa del duodeno o del yeyuno, produciendo ulceraciones y cuadros inflamatorios (Hillyer, V. 1988).

1.5. Factores de riesgo

En varios estudios se ha determinado que el consumo de plantas acuáticas (berros) crudas u otros vegetales, están asociados a infección tanto de humanos como de animales. También se ha presentado evidencia de que el agua puede ser un vehículo de infección (Trueba G., et al 2000, Mas – Coma S., et al 1999).

Existen además otros factores que contribuyen en la transmisión de esta enfermedad, en especial el factor climático. La incidencia anual de infecciones en hospedadores u hospederos definitivos, está relacionada con la estación y el tipo de clima, lo cual está determinado por la temperatura del aire, lluvias y potencial de evapotranspiración. Estos factores afectan la dinámica de los huéspedes intermediarios, y afectan a su vez a los huevos, miracidios y metacercarias. Una temperatura mínima de 10°C y máxima de 30°C son óptimas para el desarrollo y eclosión de los huevos e infección de los caracoles. La humedad del ambiente y las lluvias, juegan un papel fundamental al permitir la dispersión de los miracidios, supervivencia de metacercarias y reproducción de los moluscos (Fuentes, 1999; Entrocasso, 2003).

La presencia de animales infectados resultan focos infecciosos permanentes si no reciben tratamiento adecuado y se toman las medidas pertinentes para evitar la diseminación de la enfermedad. La presencia de caracoles del género *Lymnaea* también implica un factor de riesgo ya que a parte de ser los hospederos intermediarios de *Fasciola hepatica* y producir la fase infectiva del parásito para los mamíferos, viven cerca de aguaⁱ de acequias y corrientes lentas de agua fría con la que se riegan los pastizales y sembríos cercanos, contaminando los vegetales que luego serán consumidos por humanos y los pastos destinados al pastoreo, lo cual también es un factor para contraer la infección (Alcocer, 2005).

1.6. Inmunidad parasitaria

La mayoría de parásitos tremátodos suelen tener complejos ciclos biológicos, parte de los cuales se desarrollan en los vertebrados, y otras que se dan en hospederos secundarios, como los caracoles, en el caso de *F. hepatica*, así como ocurre también con la

malaria y tripanosomiasis. Las razones por las cuales la mayoría de infecciones parasitarias se vuelven crónicas, se deben a que la respuesta inmune es deficiente por parte del individuo infectado y a los mecanismos desarrollados por los parásitos para evadir las respuestas inmunitarias del hospedero (Abbas, A., Litchman, A. 2005).

Las principales respuestas innatas del huésped ante infecciones helmínticas como la fasciolosis, es la fagocitosis y la secreción de sustancias tóxicas para el parásito cuando es muy grande para ser fagocitado. Existen algunos mecanismos de evasión que los parásitos han desarrollado para destruir células fagocíticas, dentro de los cuales está la generación de delgados tegumentos por parte de los parásitos, que bloquean la función destructora de los fagocitos, activan vías alternativas del complemento e incluso han llegado a reproducirse dentro de neutrófilos y macrófagos, aplacando su carácter protectorio (Abbas, A., Litchman, A. 2005). Otros mecanismos de elusión del parásito al sistema inmunitario del huésped son: la producción de antígenos similares a los del grupo sanguíneo del hospedador por parte del parásito, variaciones antigénicas ya sea por mutación o recombinación, y finalmente, supresores inmunitarios producidos por el parásito para disminuir significativamente la reacción inmunológica contra el patógeno (Alcocer, C. 2005).

En el caso de la respuesta adaptativa, los helmintos como *Fasciola*, (Anexo III), viven en tejidos extracelulares, y su eliminación depende de la inmunidad mediada por la activación de células Th2, que estimulan la producción de IgE y eosinófilos (Abbas, A., Litchman, A. 2001).

En el estudio realizado en el año 2000 por van Milligen, se puede comparar la protección que brindan los antígenos extraídos de la *Fasciola* adulta versus los antígenos de fases juveniles del parásito, aplicados en ratas. Los resultados obtenidos luego de las vacunaciones demostraron que las vacunas intraperitoneales inducen una mejor protección que la vacuna intramuscular. También se determinó que al vacunar ratas con antígenos de

fases juveniles, se obtuvo un 92.6% menos parásitos en el hígado del animal y 57.3% menos parásitos que penetraron la pared intestinal. La proteína inmunoreactiva fue detectada mediante inmunoblotting, usando suero de ratas vacunadas con los antígenos de las fases juveniles y suero de ratas y ovejas infectadas experimentalmente. La proteína inmunogénica de las fases juveniles, contenía una fracción de 32kDa, que fue reconocida por los anticuerpos del suero de las ratas y las ovejas. Esta proteína no fue identificada en los antígenos extraídos de la *Fasciola* adulta, por lo cual, en este estudio se concluye que los antígenos de la fase juvenil cuando son aplicados intraperitonealmente en ratas, prestan una alta protección al animal, sobre todo la fracción de 32 kDa de la proteína que puede ser muy útil para el desarrollo de futuras vacunas en contra de *F. hepática* (Van Milligen, 2000).

1.7. Diagnóstico de la fasciolosis

El diagnóstico de la fasciolosis se realiza generalmente con un coproanálisis para detectar la presencia de huevos del parásito en las heces. Hay algunos casos en los cuales los huevos no se pueden detectar con el primer examen coprológico y se requiere de varios exámenes si la ausencia es repetitiva y los síntomas persistentes, para lo cual se utilizan otras técnicas (Hillyer, G. 1986).

Los huevos de *Fasciola* son expulsados a partir de la octava semana de infección donde se presentan síntomas de la fasciolosis aguda y los huevos no pueden ser encontrados durante este periodo (antes de las ocho semanas), por lo cual se realiza un serodiagnóstico para identificar la infección (Hillyer, G. 1986). El método de serodiagnóstico más utilizado es la inmunoelectroforesis con antígenos puros del parásito para identificar inmunoprecipitina “arc2”. Otros métodos pueden ser pruebas ELISA, la

inmunodifusión, estudios de enzimas hepáticas como la fosfatasa alcalina, sorbitol deshidrogenasa, entre otras, para evaluar el funcionamiento del hígado, ya que durante la fasciolosis aguda, estas enzimas tienden a elevarse si se compara con los niveles normales (Hillyer, G. 1988).

En el caso de la fasciolosis crónica, el diagnóstico de los animales puede determinarse solamente por la baja productividad y la anemia que presentan, para lo cual, es suficiente realizar un análisis coprológico e identificar los huevos del parásito en las heces (Hillyer, 1986).

Cuando se tienen animales sospechosos de estar infectados, se los puede sacrificar para realizar una necropsia e identificar la presencia del parásito en el tejido hepático y en los conductos biliares. Existen otros métodos más como el diagnóstico por imagen, como el ultrasonido, o radiografía. El diagnóstico alérgico también es una opción válida que consiste en la inoculación intradérmica de un antígeno de *Fasciola* adulta, generando una reacción inflamatoria, la cual es un indicativo de la presencia previa de antígenos de este tipo (Alcocer, 2006).

1.8. Tratamiento farmacológico contra fasciolosis

La profilaxis en general se basa en la administración de antiparasitarios como el Triclabendazol y Salicilanilidas, pero no han resultado ser un tratamiento efectivo ya que existen evidencias de resistencia por parte del parásito a estas drogas, sin tomar en cuenta el costo de estos medicamentos y las múltiples dosis requeridas (Van Milligen, 2005).

El desarrollo de vacunas contra *F. hepatica* como tratamiento preventivo es una de las opciones más válidas para controlar la fasciolosis, a pesar del complejo ciclo de vida

del parásito. Se han propuesto cuatro tipos diferentes de antígenos que reducen la carga de huevos y parásitos en el huésped. Estos antígenos son FABP(fatty acid binding protein), GST (glutathion S-transferasa), Cat L (cathepsin L) y hemoglobina (Spithill et al., 1997).

1.9. Mecanismos de Control

Los mecanismos de prevención y control de esta enfermedad son factores de suma importancia para de alguna manera controlar la diseminación de la enfermedad. Dado el tipo del ciclo de vida de *F. hepatica*, es necesario ante todo tomar en cuenta las normas sanitarias. No se deben consumir vegetales que no estén bien cocidos, se debe prevenir la contaminación fecal del agua de riego y del agua para consumo humano y animal, sobre todo en zonas endémicas de la enfermedad (Hillyer, G., 1986). La eliminación del hospedero intermediario es la opción más válida ya que representa el punto más crítico del ciclo de *F. hepática*, al generarse en su interior la fase infecciosa para los mamíferos. Esto se puede lograr mediante el uso de molusquicidas que sean efectivos, selectivos y estables ante la radiación solar, como el sulfato de cobre y la cianamida cálcica, que deben ser esparcidos en zonas donde exista la presencia de caracoles o en zonas endémicas (Alcocer, 2006). El uso de molusquicidas puede ser una opción muy válida para el control de la fasciolosis, pero se debe tomar en cuenta el impacto ambiental que esto representa al alterar un biotopo y una cadena trófica y las consecuencias que esto puede implicar. No existen referencias bibliográficas específicas sobre este tema, pero en caso de uso extensivo de molusquicidas, si debe ser un caso de estudio sobre los efectos adverso que esta práctica conllevaría.

2. OBJETIVOS

- **Objetivo general**

- Determinar si los antígenos Catepsina L1 y TPX están ubicados en la superficie de los parásitos juveniles (NEJ) de *F. hepatica*, mediante inmunofluorescencia directa y dot blot ELISA.

- **Objetivos específicos**

- Cultivo in vitro de caracoles *L. columella*.
- Recolección y eclosión de huevos para obtener miracidios e infectar a los caracoles.
- Obtención de metacercarias y desenquiste de las mismas para la liberación de la fase juvenil del parásito (NEJ).
- Realizar ensayos de inmunofluorescencia directa y dot blot ELISA con suero de ovejas en estado basal y de ovejas previamente inmunizadas con catepsina L-1 y tioredoxina peroxidasa para identificar la presencia de antígenos de superficie en la fase juvenil.

3. AREA DE ESTUDIO

Los huevos de *F. hepatica* fueron recolectados en el Camal del Distrito Metropolitano de Quito, en el ala de ganado ovino. El ciclo evolutivo de los caracoles de *L. columella*, el desenquiste de metacercarias, los ensayos de inmunofluorescencia directa y dot blot ELISA, se los realizó en los Laboratorios de Inmunología y Microbiología de la USFQ. Los cortes patológicos de *F. hepatica* adulta mediante criotomo y microtomo, se realizaron en el Hospital Militar de Quito.

4. JUSTIFICACIÓN

Las pérdidas económicas de la industria ganadera causadas por *Fasciola* se han calculado en 2000 millones de dólares anuales a nivel mundial (Volker, T. 1993). Por lo general las pérdidas son proporcionales al grado de parasitosis del animal y se deben a la disminución de la producción de carne y leche, pérdida de peso, decomisos de órganos infectados, disminución de su rendimiento reproductivo o finalmente la muerte del animal (Alcocer, 2006). Debido a la condición ganadera del Ecuador, es de gran importancia, tanto a nivel económico, como sanitario que se desarrollen alternativas viables para controlar la fasciolosis de manera efectiva.

En el estudio realizado por Berg en el 2006, se determinó el protección antiparasitaria de dos vacunas candidatas contra fasciolosis: la Catepsina L-1 (FheCL1) y Tioredoxina peroxidasa (FheTPX), que son productos de excreción/secreción de *Fasciola hepatica*. En este estudio, todas las ovejas inmunizadas, desarrollaron una respuesta inmunitaria humoral contra las proteínas inoculadas, obteniendo una reducción de la carga parasitaria en el hígado de 42% con FheCL1, y de 0.5% con Fhe TPX, comparado con los grupos control de ovejas que no fueron inmunizadas (Berg, B. et al, 2006).

El suero de las ovejas inmunizadas con TPX y Catepsina L-1 será utilizado en inmunoensayos de inmunofluorescencia directa y dot blot ELISA con la fase juvenil de *F. hepatica*, para determinar si existe un reconocimiento por parte de los antígenos de superficie Fhe CL-1 (catepsina L-1) y TPX del juvenil con los anticuerpos generados en el suero de ovejas inmunizadas previamente, lo cual indicaría que tanto la Catepsina L-1, como el TPX , pueden resultar protectivos no solamente contra la fase adulta, sino también para la fase juvenil de *F. hepatica*.

5. METODOLOGIA

5.1. *Materiales*

5.1.1. **Material vivo**

- Caracoles *Lymnaea columella*
- Huevos de *F. hepatica*
- Miracidios de *F. hepatica*
- Metacercarias de *F. hepatica* (Laboratorio DILAVE, Uruguay – Montevideo)

5.1.2. **Suero y Anticuerpos**

- Suero de conejo
- Suero de oveja inmunizada con catepsina L-1
- Suero de oveja inmunizada con tioredoxina peroxidasa
- Suero de oveja previo a la inmunización
- IgG de oveja x conejo (H+L) FITC-conjugado marcado con fluoresceína (ZyMax, San Francisco, California, USA).
- Anticuerpo anti IgG ovina marcado con fosfatasa alcalina (ZyMax, San Francisco, California, USA. Rabbit anti-Sheep IgG (H+L) Alkaline Phosphatase Conjugated)

5.1.3. **Reactivos**

- L – cisteína
- Taurocolato de sodio (bilis de buey)
- Metanol

- Formaldehído al 37 – 40%
- Fosfato monobásico de sodio
- Fosfato dibásico (anhidro) de sodio
- Tween – 20
- Caseína descremada
- BCIP (5-bromo-4-cloro-3-indolilfosfato p-toluidina)
- NBT (Nitro Blue Tetrazolium)

5.1.4. Equipos

- Estereomicroscopio, Fisher Scientific, modelo STEREOMASTER
- Microscopio de Fluorescencia, OLYMPUS BX-50
- Microscopio Óptico, Fisher Scientific, modelo MICROMASTER
- Cámara de fotos OLYMPUS, SP-320

5.2. Métodos

5.2.1. Cultivo *in Vitro* de *Lymnaea columella*

El cultivo *in vitro* de los caracoles del genero *L. columella* se realizó siguiendo el protocolo de Pereira de Souza, et.,al. 2002, con algunas modificaciones. Los caracoles se criaron en tanques de plástico transparente de 45 cm. por 20 cm. con tapa. Se perforaron las tapas de los tanques para permitir el ingreso de las mangueras de las bombas de aire a los envases para la oxigenación del agua.

Dentro de cada estanque se colocaron aproximadamente 16 onzas de tierra autoclavada y humedecida que cubría aproximadamente 70% del área del tanque, 16 onzas de piedras de acuario autoclavadas que cubrían el 30% restante del tanque y se puso entre

250 – 300 ml de agua de clorinada, marca Tesalia®, con una concentración de CaCO₃ al 0.4%. Se suministró un flujo de aire continuo mediante bombas de pecera. Se utilizaron alzas para evitar que toda la tierra se inunde permanentemente. Los tanques se mantuvieron en estanterías de madera, con una temperatura entre 23° - 26°C, expuestos a un fotoperiodo de 8 horas diarias de luz artificial, con focos de 11 a 20 watts. Se colocaron 15 caracoles adultos por tanque y se los alimentó con 0.3 gm de una proporción 1:1 de alfalfa pelletizada comprada al granel con germen de trigo (Schullo), y pedazos de 3 cm² aproximadamente de lechuga, una vez por semana. Para la limpieza, se utilizaron mangueras plásticas de ¼ de pulgada de diámetro, con las cuales se aspiró el agua de los tanques. Se colocó un termómetro para controlar la temperatura del cuarto, en la parte superior de las estanterías. Se utilizó también un ventilador para cuando la temperatura se elevara a más de 26 – 27 °C.

5.2.2. Obtención de huevos de *F. hepática*

Los huevos se obtuvieron de las vesículas biliares de ovejas infectadas en el Camal Metropolitano de Quito. Se determinó que las ovejas estaban infectadas, realizando cortes en los conductos biliares y en el hígado para observar la presencia de parásitos en estas estructuras. Si se constataba la presencia de los parásitos, se extraía la vesícula biliar, donde se alojan los huevos de la *Fasciola* y se recolectaba la bilis en frascos de vidrio pequeños autoclavados previamente. En cada recolección se tomaron 30 mL de bilis de varias ovejas infectadas. Cuando no se encontraron parásitos al presionar el hígado y los conductos biliares, no se cortaba la vesícula biliar del animal. Una vez realizado este procedimiento, se colocaron los frascos en un contenedor aislante hasta ser transportados al laboratorio (Pereira de Souza, et al. 2002)

Una vez en el laboratorio, se vertió la bilis recolectada en una probeta de 1000 mL, y se aforó a 1000 ml con agua destilada. Se dejó sedimentar los huevos por una hora y con la ayuda de la manguera de ¼ de pulgada, se aspiró el sobrenadante. Nuevamente se aforó a 1000 ml. Este proceso de filtración se realizó al menos tres veces o hasta que el sobrenadante no esté turbio. Para almacenar los huevos, se añadió 300 - 500 ml de agua destilada a los huevos sedimentados y se contó el número de huevos por cada 10 ul de la solución. Luego se repartieron 20 mL de la solución que contenía a los huevos en frascos de vidrio pequeños autoclavados, se los forró de papel aluminio y se los guardó a 4°C.

5.2.3. Infección de caracoles con miracidios de *F. hepatica*

Catorce días previos a la infección, se sacaron del refrigerador a los huevos y se les puso en agitación con una temperatura de 24 – 26° C. Pasado este tiempo, se contaron el número de miracidios presentes en 10 ul de la solución. Se hicieron las diluciones necesarias hasta tener por cada 10 ul de solución, aproximadamente 5-10 miracidios y 10-20 huevos. Se sacaron de los tanques, 24 caracoles entre 5 - 12 mm de largo y se les colocó, a cada uno, en un posillo de los platos de cultivo celular de 24 posillos, de 2.5 ml cada uno. Se puso 500 ul de H₂O destilada en cada posillo del plato de cultivo, luego se añadieron entre 5 – 10 miracidios (10 ul de la solución que contiene los miracidios) y se completaron los 2.5 ml del posillo con H₂O destilada para que los caracoles estén en permanente contacto con el agua y los miracidios que son la fase móvil de *Fasciola hepática* (Figura No.1), (Pereira de Souza, et al. 2002).

Una vez realizado el procedimiento anterior, se taparon los posillos de cultivo y se les expuso a luz blanca con focos de 11 – 20 watts por dos horas para estimular la eclosión de los huevos. Luego de las dos horas de exposición a luz, se pasaron los caracoles a

tanques de mantenimiento, los cuales tienen las mismas características que los tanques de crecimiento de los caracoles. Se les alimentó con pedazos de lechuga, alfalfa pelletizada molida comprada al granel y germen de trigo, (Pereira de Souza, 2002).

Luego de un mes y medio de la infección, se procedió a colocar papel celofán transparente de 6 cm² en los tanques de infección. Luego de dos meses y medio o tres, se observó al microscopio los caracoles para determinar la presencia de metacercarias que se las observa a manera de corpúsculos sobre sus conchas, o si las metacercarias se habían pegado al papel celofán transparente que se puso en los tanques de infección (Pereira de Souza, et al. 2002).

5.2.4. Almacenamiento de metacercarias

Tomando en cuenta que las metacercarias son la fase infectiva para el humano, se manipularon los tanques de infección, los caracoles y el papel celofán con guantes y pinzas. Se sacó el papel celofán del tanque con pinzas y se hizo un lavado previo para eliminar la tierra y material fecal para poder observarlo al microscopio y determinar la cantidad de metacercarias, en casos que hubieron más de 30 metacercarias por trozo de papel celofán, se los pusieron en frascos de vidrio pequeños estériles con agua destilada a 4 °C (Figura No. 2). En algunas ocasiones fueron necesarios más lavados, luego de los cuales, se procedió a observar el agua de la caja Petri bajo el microscopio y cuando se encontraron metacercarias, con una micropipeta de 10 ul se las recolectaron y se las pasaron a tubos Eppendorf de 1ml con 500 ul de H₂O destilada y se las guardó de igual manera a 4°C (Pereira de Souza, et al. 2002).

5.2.5. Desenquiste de metacercarias

Se prepararon dos soluciones para el desenquiste de metacercarias. La solución A de inducción, en la cual se disolvió L-cisteína 3,3M en HCl 50mM y la solución B de desenquiste propiamente, se preparó con NaHCO₃, pH 8, 120mM, NaCl 140mM, y taurocolato de sodio al 2%. Para realizar el desenquiste, todas las soluciones antes mencionadas debían estar a 39°C (Rinaldi, G. 2006).

Se tomaron las metacercarias que estaban en refrigeración por 4 meses y se les dejó incubar a temperatura ambiente por 30 minutos, luego se procedió a ponerlas en un posillo de 10 mL del platillo de cultivo celular, con una solución de hipoclorito de sodio al 1%, a 39°C por 5 minutos que removió la pared externa. Luego se las lavó en otro posillo con abundante PBS (phosphate – buffered saline) por 3 minutos y se procedió a incubarlas a 39°C por 1 a 3 horas en las soluciones de desenquiste, es decir, la solución A y B en el tercer posillo. El orden utilizado de las soluciones para la incubación fue: 5 ml de solución A, 50 ul de Cisteína 3.3M, 5 ml de Solución B y 1 ml de la solución de Taurocolato al 2% (Rinaldi, G. 2006).

5.2.6. Fijación en placa de juveniles (NEJ)

Cuando se obtuvieron los juveniles, se los retiró de los posillos de desenquiste, se los lavó con abundante agua destilada y se los colocó sobre una placa porta objetos. Se les dejó secar al ambiente y luego se les sumergió por 20 segundos en metanol y nuevamente se dejó secar al ambiente.

5.2.7. Identificación de antígenos de superficie de las fases juveniles mediante inmunoensayos

5.2.7.1. Inmunofluorescencia directa

Se procedió a realizar cuatro ensayos de inmunofluorescencia directa, para lo cual se descongeló el suero de ovejas en estado basal y suero de ovejas inmunizadas con TPX y Catepsina-L1 respectivamente. Se fijaron las placas del tejido por 3 horas en formalina tamponada al 10%, la cual se preparó con 100 mL de formaldehído al 37 – 40%, 900 mL de agua destilada, 4 gr fosfato monobásico de sodio, 6.5 gr de fosfato dibásico (anhidro) de sodio. Se diluyó el anticuerpo primario de oveja, es decir, el suero basal y el suero inmunizado en 1:50, 1:100, 1:150 con PBS, y se puso 100 uL de la dilución del anticuerpo primario sobre el tejido. Luego se armó la caja de humedad, colocando en el fondo de la misma, papel filtro humedecido y sobre este se colocaron los portaobjetos con el juvenil fijado previamente y el anticuerpo primario con las diferentes diluciones y se tapó la caja. Se dejó incubar las placas por 1 hora a temperatura ambiente, se hicieron tres lavados rápidos a las placas con PBS a temperatura ambiente, pH 7.2 – 7.4. Se diluyó el anticuerpo secundario (marcado con fluoresceína), con PBS y suero de conejo al 10% en 1:50, 1:100, 1:150 y se colocó 100 ul de la dilución del anticuerpo secundario sobre cada portaobjetos. Nuevamente se dejó incubar en la cámara húmeda por 1 hora, evitando la exposición a la luz una vez aplicado el anticuerpo secundario. Luego se observaron los resultados en el microscopio de fluorescencia con filtro de luz azul.

5.2.7.2. Dot Blot ELISA

Una vez realizado el desenquiste de metacercarias, se realizó el primer ensayo, colocando 6 juveniles sobre membranas de nitrocelulosa de 10 cm por 3 cm y se dejó secar

la membrana por 45 minutos al ambiente. Una vez fijado el juvenil en la membrana, se la saturó mediante incubación y agitación con PBS y leche descremada al 5% (p/v) por 60 minutos. Luego se realizaron tres lavados a la membrana de tres minutos cada uno con una solución de PBS y Tween 20 al 0.1%. Se procedió a colocar el anticuerpo primario sobre el juvenil y se incubó por 1 hora. Los sueros de ovejas utilizados, fueron al igual que en los ensayos de inmunofluorescencia directa: suero de ovejas en estado basal en una concentración de 1:50, suero de oveja inmunizada con catepsina 1:50 y suero de oveja inmunizado con TPX, 1:150. La dilución de los anticuerpos se realizó con PBS, pH 7.2. Pasados los 60 minutos de incubación del anticuerpo primario, se realizaron nuevamente tres lavados de tres minutos cada uno con PBS – Tween 20 al 0.1% y se colocó el anticuerpo secundario marcado con fosfatasa alcalina, diluido 1:10000 con PBS más Tween al 0.1% y leche descremada al 0.5%. Se incubó el anticuerpo secundario por 45 minutos y luego se lavó la membrana nuevamente 3 veces por 3 minutos cada una con PBS y Tween 20 al 0.1%. Finalmente se procedió a poner el sustrato: 33 ul de BCIP, y 66 ul de NBT, diluidos en tampón de fosfatasa alcalina, pH 9,5, se dejó efectuar la reacción por 4-10 horas y se procedió a la observación de la reacción sobre la membrana (Echeverría, F., et al. 2006).

Al no obtener los resultados esperados por la inespecificidad de la reacción, se hizo una variante en la metodología en los siguientes cuatro ensayos, donde en lugar de realizar la reacción de reconocimiento del antígeno sobre la membrana de nitrocelulosa, se realizó sobre portaobjetos con juveniles fijados previamente, siguiendo el protocolo antes descrito. En este caso, los resultados de reconocimiento de antígeno y anticuerpo, se observaron con microscopio óptico, identificando los patrones de coloración, de acuerdo las concentraciones de anticuerpos aplicados sobre el juvenil.

6. RESULTADOS

6.1. Cultivo in vitro de Lymnaea columella

El cultivo de caracoles fue estandarizado por la estudiante egresada de Biotecnología, Dafne Arresta, quién desde marzo de 2004, realizó todos los ensayos para poder establecer el cultivo (Figura No. 3). En el mes de abril del 2005 que se entregó el cultivo de caracoles, se tenían en total de 400 caracoles. Se mantuvo el cultivo hasta el mes de julio de 2006 con una población promedio de 215 caracoles en total, a finales del mes de septiembre, se obtuvo un conteo total de 35 caracoles. (Figura No. 4).

6.2. Obtención de huevos de F. hepática

Se realizaron 4 recolecciones de huevos en el Camal del Distrito Metropolitano de Quito, como indica la Tabla No.1. En promedio, a partir de 30 mL de bilis recolectada en cada ocasión, se obtuvieron aproximadamente 1726 huevos por mL de agua destilada, luego del proceso de filtración (Figuras No. 5 y 6).

6.3. Eclosión de huevos a miracidios de F. hepática

Para poder llevar a cabo la infección de los caracoles, previamente se realizó la eclosión de los huevos del parásito a miracidios que son la fase que infecta al caracol. Se realizaron 4 ensayos como indica la Tabla No. 2, donde la variable era la edad de los huevos. Se vio que a medida que los huevos aumentaban en su edad, la capacidad de eclosionar era mayor, siendo el tiempo óptimo de eclosión en este proyecto, 120 días, donde a partir de 21 huevos, se obtuvieron 16 miracidios.

6.4. Infección de caracoles con miracidios de *F. hepatica* y obtención de metacercarias

Una vez obtenidos los miracidios, se procedió a realizar la infección de *L. columella*, como lo indica la Tabla No. 3. Se realizaron 4 ensayos de infección, de acuerdo a la edad del huevo que dio origen al miracidio, lo cual corresponde a la primera variable, y el número de miracidios requeridos para infectar al caracol sin matarlo, la segunda variable.

Se determinó en primer lugar que entre 5 y 10 miracidios es el número óptimo de miracidios para realizar la infección del caracol. Se observaron luego de tres meses de infección, presencia de metacercarias, y se generaron aproximadamente 36 metacercarias por cada 6cm² de papel celofán colocado en los tanques de infección para que las metacercarias se adhieran en el.

6.5. Desenquiste de metacercarias

No se lograron desenquistar metacercarias en los dos ensayos realizados en el mes de septiembre. En el mes de octubre, se realizaron nueve ensayos en dos etapas: la primera que fue del 11 al 22 de octubre, donde se obtuvieron 24 juveniles, luego del tratamiento de 190 metacercarias, con un rendimiento del 31,7% que es muy bajo. La segunda etapa fue a partir del 23 al 26 de octubre, (Tabla No. 4), que se utilizó el pHmetro del laboratorio de Agrobiotecnología en lugar del pH-metro del laboratorio de Microbiología, obteniendo mediciones correctas del pH de las soluciones y excelentes resultados. Se trabajó con 65 metacercarias, de las cuales 57 desenquistaron el juvenil, es decir, un rendimiento del proceso del 87,9% (Figura No. 7 y 8).

6.6. Identificación de antígenos de superficie Feh C L-1 y TPX de la fase juvenil mediante inmunoensayos

6.6.1. Inmunofluorescencia directa

Se realizaron cortes patológicos de *F. hepatica* adulta mediante un criotomo en el Hospital Militar de Quito que fueron utilizados como control de la reacción de inmunofluorescencia. Una vez realizado el ensayo de inmunofluorescencia directa con la *Fasciola* adulta, se observó fluorescencia generalizada en el tejido del parásito, habiéndole aplicado a las diferentes placas, sólo suero de ovejas inmunizadas (estado basal), suero de ovejas inmunizadas y anticuerpo marcado con fluoresceína, sólo con anticuerpo marcado con fluoresceína y sin ninguno de los dos anticuerpos respectivamente. Debido a lo antes expuesto, se descartó el uso de *Fasciola* adulta como control de la reacción. Luego se procedió a realizar la inmunofluorescencia directa con fases juveniles únicamente, como indica la Tabla No 5. Las Figuras No. 10 y 11, indican los resultados de los dos primeros ensayos realizados con suero inmunizado con TPX como anticuerpo primario en diferentes concentraciones. Luego se realizaron dos nuevos ensayos con suero de ovejas inmunizadas con Catepsina L-1 como anticuerpo primario (Figuras No. 12 y 13).

Debido a la fluorescencia identificada generalizada también detectada en las fases juveniles, la inmunofluorescencia directa fue inválida para este estudio.

6.6.2. Dot Blot ELISA

Se procedió a utilizar una nueva técnica de inmunoensayo para la detección de antígenos, dot blot ELISA.

Inicialmente se realizó este inmunoensayo sobre membranas de nitrocelulosa, lo cual no ayudó a identificar la unión de los antígenos de superficie del juvenil con los anticuerpos del suero de las ovejas inmunizadas, debido a la presencia de manchas inespecíficas en la membrana. Luego se procedió a realizar el mismo protocolo de dot blot ELISA, pero no se fijó el juvenil sobre la membrana de nitrocelulosa, sino que se utilizaron las placas portaobjetos con juveniles previamente fijados para realizar la reacción (Tabla No. 6). Los resultados obtenidos con esta variación de la técnica fueron positivos ya que se pudo observar diferentes patrones de coloración de acuerdo al anticuerpo primario utilizado y a la concentración del mismo. En el caso del suero basal (ovejas no inmunizadas), no se registró ninguna coloración sobre el juvenil, lo cual valida a dicho control y la eficacia del procedimiento. Con catepsina L-1, se obtuvo una coloración intensa, sobre todo en la parte ventral del juvenil, mientras que con TPX, la coloración obtenida fue más tenue y hacia los extremos distales del juvenil (Figuras No. 14 – 19).

7. DISCUSIÓN

La supervivencia de los caracoles está determinada por su susceptibilidad a las alteraciones del ambiente, es decir, temperatura, humedad y alimentación que resultan dramáticos para su supervivencia. La concentración del bicarbonato de calcio en el agua es también un factor importante ya que mantiene la dureza de la concha del animal (Oviedo, J. 1996). Concentraciones mayores al 0,4% de bicarbonato, son perjudiciales para los moluscos ya que se observan manchas blancas sobre las conchas, lo cual indicó una hipercalcificación negativa. La disminución del número de caracoles se dio por el taponamiento de las mangueras de suministro de aire a los tanques de cría, por lo cual, el

proceso de descomposición del agua e intoxicación de los moluscos fue casi total. De todas formas, el número de caracoles que se mantuvieron en el cultivo, fue suficiente para realizar los procesos de infección con *fasciola* para lo cual eran requeridos los caracoles.

La obtención de huevos de *F. hepática* se realizó en el Camal del Distrito Metropolitano de Quito, los días lunes, miércoles o viernes que son los días de faena de ovinos. El número de huevos obtenidos, se vio afectado por la estación del año. Entre los meses de octubre a mayo, se determinó que es la mejor época para recolectarlos. Durante el verano la incidencia de *F. hepática* es menor debido a la resequedad del ambiente, lo cual no permite la eclosión de los huevos a miracidios, y en caso de eclosionar, las condiciones ambientales son muy secas para el desarrollo normal del miracidio y su capacidad de infectar a los caracoles (Alcocer, 2006).

La edad de los huevos, es el factor más determinante para su eclosión. De acuerdo a Pereira de Souza, et al. 2000, los huevos entre 97 y 131 días de edad, tienen índices más altos de producción de miracidios, por lo que se realizaron 5 ensayos de eclosión, donde la variable era la edad de los huevos. Los mejores resultados obtenidos fueron 16 miracidios a partir de 21 huevos de 120 días de edad, lo cual concuerda con lo expuesto por Pereira de Souza, et al. 2000. Este resultado fue positivo desde el punto de vista del número de miracidios obtenidos, sin embargo, en el caso de la infección de los caracoles, se vio que los miracidios nacidos de huevos de 90 días de edad, dieron un índice más alto de infección que los huevos de 120 días, que concuerda de igual forma con la información de Pereira de Souza, et al. 2000.

Según Pereira de Souza, et al. 2000, el tiempo para que se de la infección de los caracoles es de dos meses, pero en este estudio se logró identificar la presencia de metacercarias a los tres meses de la infección de los caracoles. No se identificaron en esta investigación redias ni cercarias, que corresponden a los estadios previos a las

metacercarias, por lo que el proceso de infección de los caracoles se dio exitosamente a los dos meses, pero la presencia de metacercarias se detectó a los tres meses. Es importante tomar en cuenta cuando se van a realizar las infecciones, el tamaño del caracol, ya que si es muy joven puede morir por la penetración del miracidio a su cuerpo, mientras que los adultos, son más tolerantes. El tamaño ideal del caracol para ser infectado fue de 5 – 12 mm (Pereira de Souza et al. 2000).

La metodología seguida para el desenquiste de metacercarias fue adaptado a las condiciones de los laboratorios de la USFQ. En lugar de utilizar canastos de filtración hechos con mallas de 100 micras para poder sumergir en ellos a las metacercarias en las diferentes soluciones, se colocaron directamente las metacercarias en los posillos de un plato de cultivo celular con las respectivas soluciones de desenquiste, y se las recolectó con micropipeta de 10 uL. La medida del pH de la solución B de desenquiste fue determinante ya que según se indica en la Tabla No. 4, se vió un 56% de incremento en el rendimiento del desenquiste a partir de la correcta medición del pH. Es necesario contar con equipo calibrado y en buen estado para optimizar los procesos. La importancia del pH se debe a que cuando se realiza este proceso, lo que se trata es de simular las condiciones del fluido gástrico y duodenal que estimulan el desenquiste del parásito, por lo que requieren de un pH específico (Rinaldi, G. 2006).

Un dato que puede resultar de interés para futuros estudios es que una vez obtenido el juvenil, es necesario sacarlo del posillo de desenquiste y lavarlo en agua destilada, pero este lavado no debe exceder los 3 minutos, ya que por diferencia de concentración de sales, el juvenil al estar mucho tiempo en el agua destilada, se hincha y pierde su forma original, lo que supone un estrés osmótico con la pared externa del parásito.

La fluorescencia observada en las fasciolas adultas en los cuatro ensayos de inmunofluorescencia directa, a pesar de haber aplicado sólo el anticuerpo primario en una

placa, sólo el anticuerpo secundario en otra y sin ninguno de los dos anticuerpos, se puede atribuir a la presencia de tetrapirroles que constituyen el principal pigmento de la bilis (Mathews, C. et al. 2002). El hecho que el parásito adulto se aloje en los conductos biliares del animal, le permite estar en constante contacto con la bilis, impregnando su tejido con esta sustancia, atribuyéndoles fluorescencia.

En los ensayos realizados con juveniles, se obtuvo también fluorescencia generalizada del parásito a pesar de haber utilizado diferentes concentraciones de anticuerpos. No existen registros bibliográficos sobre la fluorescencia de *F. hepatica* en ensayos de inmunofluorescencia, pero mediante comunicación directa con la Unidad de Biología Parasitaria del Instituto de Higiene de Montevideo, Uruguay, se comentó que se obtuvieron resultados similares de fluorescencia del parásito en estudios realizados por dicha institución.

Tanto en los juveniles como en los adultos, se observó una fluorescencia generalizada, pero en este caso los juveniles fueron obtenidos *in vitro*, mientras que los parásitos adultos se obtuvieron en el Camal del Distrito Metropolitano de Quito. En el caso de los juveniles, se los expuso a un solo componente de la bilis, el taurcolato de sodio, para simular el fluido gástrico y duodenal y no como suele ocurrir naturalmente cuando el juvenil atraviesa la pared intestinal, pasa por la cavidad abdominal, rompe la cápsula hepática, llegando al parénquima hepático y a las vías biliares en donde maduran y producen huevos y están en contacto con la bilis (Soulsby, 1982). De acuerdo a lo antes mencionado, se podría decir que la fluorescencia de *F. hepática*, es natural y no tiene relación con la exposición del parásito a la bilis.

Como técnica alternativa para la identificación de antígenos de superficie, se utilizó una técnica de inmunoensayo, conocida como dot blot ELISA.

Inicialmente se realizó esta técnica como estaba descrita en el protocolo, con membranas de nitrocelulosa, pero una vez efectuado el proceso, los resultados no fueron los esperados de acuerdo a nuestros objetivos, debido a las manchas inespecíficas observadas sobre la membrana de nitrocelulosa, lo cual a su vez dificultó la observación de la unión del antígeno con el anticuerpo. Se procedió luego a realizar la reacción de dot blot ELISA sobre portaobjetos con juveniles previamente fijados, ya que de esta manera, se iba a facilitar la observación en el microscopio óptico de los patrones de coloración dados por la unión del antígeno de superficie del juvenil con los anticuerpos primario y secundario, conjugados con la fosfatasa alcalina y el sustrato. La única dificultad que se registró durante la realización de esta técnica fue el desprendimiento de algunos juveniles durante los lavados realizados con PBS – Tween 20 al 0.1%, ya que las placas eran sometidas a nueve lavados, de tres minutos cada uno con agitación, lo cual luego se suspendió y se registraron menos desprendimientos que con la agitación.

Los resultados obtenidos indican una diferencia en el patrón de coloración marrón de las placas cuyo anticuerpo primario era catepsina L1 o TPX respectivamente.

Según la investigación realizada por Berg, 2006, la Catepsina L-1, tuvo un poder protector del 42% contra *F. hepatica* adulta, mientras que el TPX un 0.5%, tienen relación con los patrones de coloración obtenidos, ya que los juveniles procesados, cuyo anticuerpo primario era de ovejas inmunizadas con Catepsina L-1, tuvo una coloración mucho más intensa que la de las placas cuyo anticuerpo primario era de ovejas inmunizadas con TPX. Las placas cuyo anticuerpo primario era el suero basal de las ovejas, es decir, previo a las inmunizaciones, no se tiñeron, indicando positivamente que existe un reconocimiento o respuesta por parte de los antígenos del juvenil a las vacunas propuestas inicialmente contra la fasciolosis, cumpliendo con nuestro objetivo principal y validando el proceso.

8. CONCLUSIONES

Se logró reproducir exitosamente, *in vitro*, el ciclo evolutivo de la *F. hepatica*, logrando establecer el cultivo *in vitro* de caracoles *L. columella* que fueron infectados con miracidios eclosionados a partir de huevos obtenidos en el Camal del Distrito Metropolitano de Quito. La infección de los caracoles fue exitosa igualmente, ya que se obtuvieron metacercarias de *F. hepatica* a los tres meses de la infección, lo cual permitió realizar el resto del estudio de la identificación de los antígenos de superficie.

De acuerdo a los patrones de coloración obtenidos por el reconocimiento de antígeno y anticuerpo, la Catepsina L-1, tiene una tinción más intensa, comparada con la tinción de la Tioredoxina Peroxidasa, lo cual concuerda con los resultados obtenidos en la investigación de Berg, 2006, donde indica que la Catepsina L-1, tuvo un efecto protector contra la fasciola adulta del 42% versus 0.5% de TPX.

El reconocimiento de los anticuerpos generados por ovejas inmunizadas con dos vacunas propuestas contra la fasciolosis: Catepsina L-1 y Tioredoxina Peroxidasa, respectivamente por los antígenos de superficie, (Feh CL-1 y TPX), de la fase juvenil de *F. hepatica*, mediante dot blot ELISA fue positivo por la tinción obtenida, pero esto no indicia necesariamente el poder protector de los antígenos de superficie Feh CL-1 y TPX contra la fase adulta ni juvenil de *F. hepatica*. Estos resultados son importantes para el desarrollo de nuevas vacunas.

El hecho que el parásito adulto viva en los conductos biliares, y estar embebidos en contenido biliar, limita mucho la actividad de los anticuerpos ya que pierden en cierto grado su actividad inmunológica en presencia de bilis. La fase juvenil, es una fase migratoria que va desde el parénquima hepático hacia los conductos biliares, donde la actividad de los anticuerpos es completa al no estar de inicio en contacto con la bilis y se podría tener un mayor efecto protector por parte de una vacuna contra la fasciolosis.

9. RECOMENDACIONES

Es factible realizar un estudio in vivo con ovejas inmunizadas con los antígenos Feh CL-1 y TPX, para determinar a nivel de duodeno y parénquima hepático, la carga parasitaria de formas juveniles de *F. hepatica*, comparada con la carga parasitaria de ovejas control, es decir, sin inoculación de antígenos para identificar el poder protectorio de dichos antígenos.

Se deberían realizar más estudios para determinar si existen antígenos de superficie diferentes a la Catepsina L-1 y TPX, que puedan resultar protectivos contra la fase juvenil (NEJ) del parásito, e incluso contra la fase adulta de *F. hepatica*, pudiendo obtener una vacuna eficaz contra la fasciolosis.

10. BIBLIOGRAFIA

- Abbas, A., Litchman, A. Basic Immunology. Functions and Disorders of the Immune System. 1st ed. W.B. SAUNDERS. USA. 2001
- Abbas, A., Litchman, A. Cellular and Molecular Immunology. 5th ed. ELSIEVER SAUNDERS. China.2005
- Alcócer, C. Tesis de Grado: Evaluación Clínica y Patológica del efecto de las vacunas Catepsina L, Thioredoxina Peroxidasa (TPX), y Quil A en ovinos contra *Fasciola hepática*. Universidad Central del Ecuador, Facultad de Medicina Veterinaria y Zootecnia. 2006.
- Bargues, M., Mangold, A., Muñoz-Antoli, C., Pointier, J., Mas-Coma, S. 1997. SSU rDNA characterization of Lymnaeid snails transmitting human fasciolosis in South and Central América. J. Parasitol., 83(6), 1997 p. 1086-1092.
- Berg, B., Trueba, G., Alcócer, C., Benítez, N., Dalton, J., Baldeón, M. 2006. Effect of vaccination with thioredoxin peroxidase or cathepsin L1 in sheep experimentally infected with *Fasciola hepatica*. Institute of Microbiology. Universidad San Francisco de Quito.
- Coredero del Campillo, M., Rojo, F.A. Parasitología Veterinaria. 1^a ed. Editorial Mc Graw Hill. Madrid, 1999
- Echeverría, F., Rodríguez, J., Panchana, F. Manual de Curso de Técnicas Moleculares en la Acuicultura. Fundación CENAIM – ESPOL. San Pedro de Manglaralto-Ecuador. 3 – 14 Julio de 2006.
- Entrocasso, C. 2003. *Fasciola hepatica*: Un problema que avanza hacia el este de la Cuenca del Salado. Estación Experimental Agropecuaria Balcarce, Grupo de Sanidad Animal . INSTA, Argentina.

- Fuentes, M.A., Valero, M., Bargues, J. 1999. Análisis of climatic data and forecast indices for human fascioliasis at very high altitude. *Annals of Tropical Medicine & Parasitology*, Vol 93, No. 8, 835-850.
- Hillyer, G. 1986. *Immunodiagnosis of Parasitic Diseases. Volume 1. Helminthic Diseases. Fascioliasis, Paragonimiasis, Clonorchiasis, and Opisthorchiasis.* Academic Press Inc.
- Hillyer, G. 1988. Fascioliasis and Fasciolapsis. Chapter 90, 856-862. *Laboratory Diagnosis of Infectious Diseases. Principles and Practice. Volume I, Bacterial, Mycotic, and Parasitic Diseases.* Springer-Verlag Editors, London 1988.
- Mas-Coma, S., Esteban, J.G., Bargues, M.D., 1999. Epidemiology for human fascioliasis: a review and proposed new classification. *Bull. WHO*, 340-346.
- Mathews, C, Van Holde, K., Ahern, K. *Bioquímica. 3ª ed.* Editorial Pearson, Addison Wesley. España. 2002.
- Oviedo, J., Bargues, M., Mas-Coma, S., 1996. The intermediate snail host of *Fasciola hepática* on the mediterranean island of Corsica. *Research and Reviews in Parasitology*. 56 (4): 217-220.
- Pereira de Souza, C. Magalhães, K., Jannotti Passos, L., Pereira dos Santos, G., Ribeiro, F., Katz, N. 2002. Aspects of the Maintenance of the Life Cycle of *Fasciola hepatica* in *Lymnaea columella* in Minas Gerais, Brazil. *Mem. Inst. Oswaldo Cruz, Rio de Janeiro*, Vol. 97(3): 407-410.
- Rinaldi, G. *Comunicación Directa.* Unidad de Biología Parasitaria. Instituto de Higiene, Montevideo – Uruguay.
- Spithill TW, Piedrafita D, Smooker PM. 1997. Immunological approaches for the control of fasciolosis. *International Journal of Parasitology*. October;27(10):1221-35.

- Soulsby, E.J.L. Parasitología y enfermedades parasitarias en los animales domésticos. 7^a ed. Editorial Interamericana. México.1982.
- Trueba, G., Fornasini M., Casariego, I., Zapata, S., Ontaneda, S. & Vasco L. 2000 Detection of *Fasciola hepatica* infection in a community located in Ecuadorian Andes. Am. J. Trop. Med. Hyg. 62, 518.
- Van Milligen F.J.; Cornelissen J.B.; Bokhout B.A. 2000. *Fasciola hepatica*: An Antigen Fraction Derived from Newly Excysted Juveniles, Containing an Immunoreactive 32-kDa Protein, Induces Strong Protective Immunity in Rats. Experimental Parasitology, Volume 94, Number 3, March 2000, pp. 163-171(9).
- Villavicencio, A., Carvalho de Vasconellos, M. 2005. First report of *Lymnaea cousini* Jousseume, 1887 naturally infected with *Fasciola hepatica* (Linnaeus, 1758) (Trematoda: Digenea) in Machachi , Ecuador. Mem. Inst. Oswaldo Cruz vol.100 no.7 Rio de Janeiro Nov. 2005.
- Volker, T., Heussler, Dirk, A.E., Dobbelaere, 1993. Cloning of a protease gene family of *Fasciola hepatica* by the polymerase chain reaction. Molecular and Biochemical Parasitology, 11-23.

11. TABLAS

Tabla No. 1: Cronograma de recolección de huevos de *F. hepatica* en el Camal del Distrito Metropolitano de Quito.

Fecha	mL de bilis	Huevos / mL agua destilada
18/04/ 2005	30 mL	2160
13/06/2005	30 ml	1472
24/08/2005	30 mL	1228
17/10/2005	30 mL	2047
PROMEDIO	30 mL	1726,75

Tabla No. 2: Eclosión de huevos de *F. hepatica*

Fecha recolección	Edad huevos	Incubación	Huevos/10 uL	Miracidios/ 10uL
	Días	Días agitación	Unidad	Unidad
17/10/05	30	14	20	4
24/08/05	60	14	12	7
13/06/05	90	14	15	9
18/04/05	120	14	21	16
PROMEDIO		14	17	9

Tabla No. 3: Resumen de los ensayos de infección de caracoles del género

L. columella*, con miracidios de *F. hepática

Fecha infección	No. Miracidios	Infección	No. metacercarias	Tiempo infección
	Por caracol	si /no	6 cm ² de celofán	
Agosto / 2005	≈ 5 – 10	SI	≈ 28	3 meses
Septiembre / 2005	≈ 5 – 10	SI	≈ 36	3 meses
Octubre / 2005	≈ 1 – 5	NO	-	3 meses
Noviembre / 2005	≈ 5 – 10	SI	≈ 23	3 meses

Tabla No. 4: Resultados del desenquiste de metacercarias de *F. hepatica*

pH no óptimo			
Fecha	No. metacercarias	Tiempo	No. Juveniles
	und	hrs	und
08-Sep-06	32	4	0
09-Sep-06	25	4	0
11-Oct-06	10	6	1
12-Oct-06	10	6	1
13-Oct-06	10	> 24	0
16-Oct-06	15	15	2
17-Oct-06	15	2,5	1
		4	1
		> 7	4
18-Oct-06	24	2,5	1
		> 8	2
19-Oct-06	18	4	1
		6,5	1
		> 10	1
20-Oct-06	21	3,5	1
		> 12	6
22-Oct-06	10	> 12	1
TOTAL	190		24
RENDIMIENTO	31,70%		

pH óptimo			
Fecha	No. metacercarias	Tiempo	No. Juveniles
	und	hrs	und
23-Oct-06	28	2,5	23
24-Oct-06	17	2,5	13
		3	2
26-Oct-06	20	1,5	18
		2	1
TOTAL	65		57
RENDIMIENTO	87,90%		

Tabla No. 5: Diluciones de anticuerpos para inmunofluorescencia directa y resultados obtenidos

Ensayo No. 1							
Dilución Ac primario	1:10	TPX					
Dilución Ac secundario	1:100	Fluoresceína					
No. Placa	1	2	3	4	5	6	7
	Basal + sec	Basal + sec	TPX + sec	TPX + sec	Basal	TPX	Secundario
Fluorescencia	inespecífica	inespecífica	inespecífica	inespecífica	inespecífica	inespecífica	inespecífica
Ensayo No. 2							
Dilución Ac primario	1:50	TPX					
Dilución Ac secundario	1:100	Fluoresceína					
No. Placa	1	2	3	4	5	6	7
Anticuerpos	Basal + sec	Basal + sec	TPX + sec	TPX + sec	Basal	TPX	Secundario
Fluorescencia	inespecífica	---	inespecífica	---	inespecífica	inespecífica	inespecífica
Ensayo No. 3							
Dilución Ac primario	1: 50	Catepsina					
Dilución Ac secundario	1:100	Fluoresceína					
No. Placa	1	2	3	4	5	6	7
Anticuerpos	Basal + sec	Basal + sec	Cat + sec	Cat + sec	Basal	Cat	Secundario
Fluorescencia	inespecífica	inespecífica	inespecífica	inespecífica	inespecífica	inespecífica	---
Ensayo No. 4							
Dilución Ac primario	1: 50	Catepsina					
Dilución Ac secundario	1:150	Fluoresceína					
No. Placa	1	2	3	4	5	6	7
Anticuerpos	Basal + sec	Basal + sec	Cat + sec	Cat + sec	Basal	Cat	Secundario
Fluorescencia	inespecífica	inespecífica	---	---	inespecífica	inespecífica	inespecífica
--- Juveniles despegados de las placas por el lavado en PBS, no se pudo observar la reacción							
Ac = anticuerpo							

Tabla No. 6. Diluciones de anticuerpos (basal, anti -TPX y anti - catepsina L-1) para dot blot ELISA

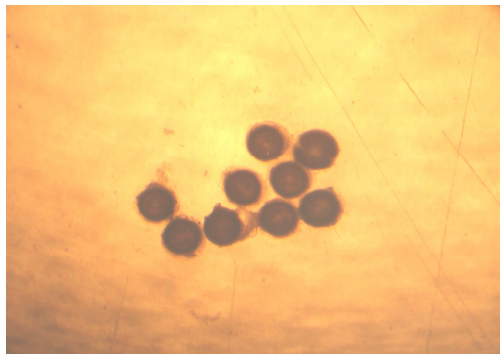
ENSAYO NO. 1			
Anticuerpo primario	BASAL	CATEPSINA	TPX
Concentración	1:50	1:50	1:150
Anticuerpo secundario marcado con	Fosfatasa alcalina	Fosfatasa alcalina	Fosfatasa alcalina
Concentración	1:10000	1:10000	1:10000
Coloración	-	++	+
ENSAYO NO. 2			
Anticuerpo primario	BASAL	CATEPSINA	TPX
Concentración	1:20	1:20	1:90
Anticuerpo secundario marcado con	Fosfatasa alcalina	Fosfatasa alcalina	Fosfatasa alcalina
Concentración	1:5000	1:5000	1:5000
Coloración	-	+++	+
ENSAYO NO. 3			
Anticuerpo primario	BASAL	CATEPSINA	TPX
Concentración	1:50	1:50	1:150
Anticuerpo secundario marcado con	Fosfatasa alcalina	Fosfatasa alcalina	Fosfatasa alcalina
Concentración	1:10000	1:10000	1:10000
Coloración	-	++	+
ENSAYO NO. 4			
Anticuerpo primario	BASAL	CATEPSINA	TPX
Concentración	1:50	1:50	1:150
Anticuerpo secundario marcado con	Fosfatasa alcalina	Fosfatasa alcalina	Fosfatasa alcalina
Concentración	1:10000	1:10000	1:10000
Coloración	-	++	+
- tinción negativa + tinción leve ++ tinción intensa			

12. FIGURAS

Figura No. 1: Platos de cultivo celular para infección de caracoles



Figura No. 2: Metacercarias de *F. hepatica*



Aumento: 40X


Figura No. 3: Cultivo in vitro de caracoles *L. Columella*



Figura No. 4: Caracoles



4a. Caracol *L. columella*



4b. Tanque de cría de caracoles

Figura No. 5: Hígado parasitado con *F. hepatica* y vesícula biliar portadora de huevos del parásito

Vesícula biliar

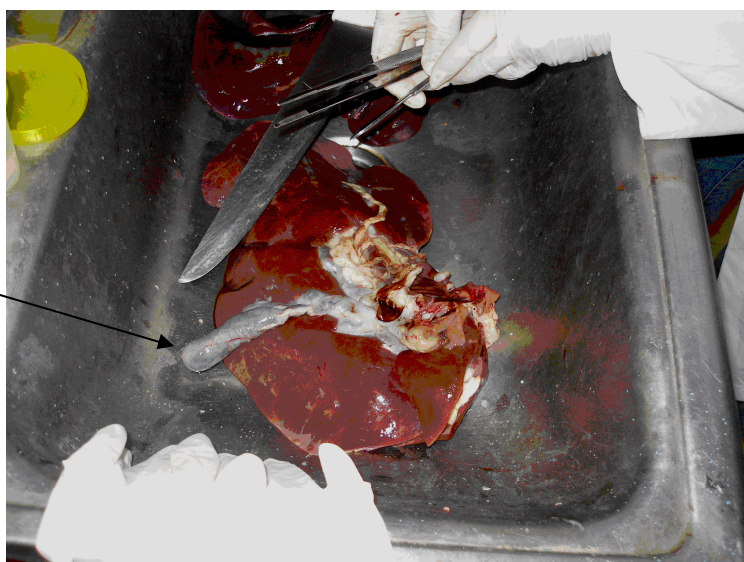
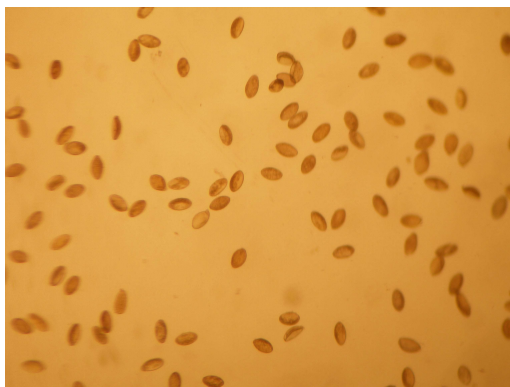
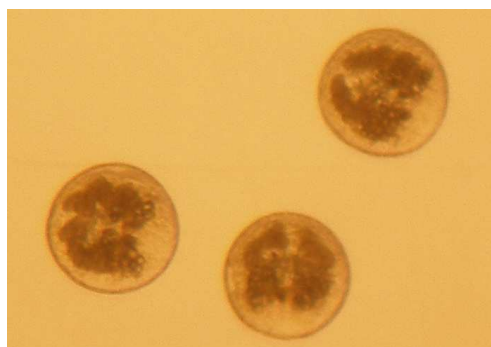


Figura No. 6: Huevos de *F. hepatica* obtenidos de la vesícula biliar



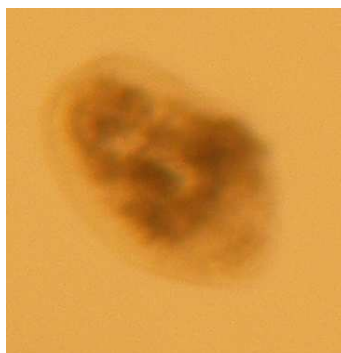
Aumento: 40X

Figura No. 7: Metacercarias de *F. hepatica*



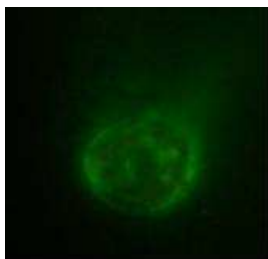
Metacercarias luego de la inmersión en hipoclorito. Aumento 40X

Figura No. 8: Juvenil de *F. hepatica*

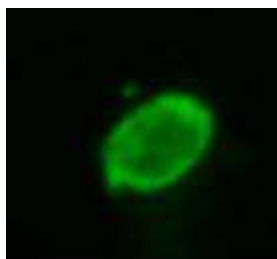

Aumento: 40X

Figura 10: Ensayo No. 1 de inmunofluorescencia directa en juveniles de *F. hepatica* con anticuerpos anti TPX, observados en microscopio de fluorescencia con filtro de luz azul, con aumento de 40x.



10 a. Anticuerpo primario (suero basal) 1:10 y anticuerpo secundario marcado con fluoresceína 1:100




10 b. Anticuerpo primario anti TPX 1:10 y anticuerpo secundario marcado con fluoresceína 1:100



10 c. Solo anticuerpo primario (suero basal) 1:10

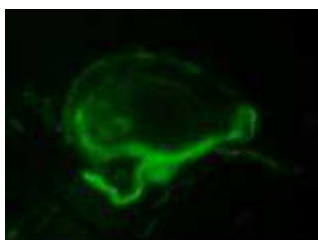

10 d. Solo anticuerpo primario anti TPX 1:10

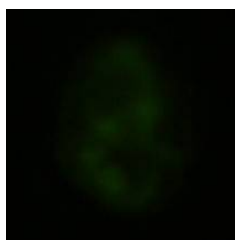


10 e. Solo anticuerpo secundario marcado con fluoresceína 1:100

Figura 11: Ensayo No. 2 de inmunofluorescencia directa en juveniles de *F. hepatica*, con anticuerpos anti TPX observados en microscopio de fluorescencia con filtro de luz azul, con aumento de 40x.



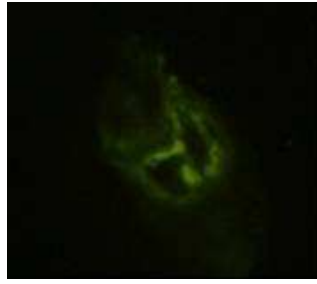
11 a. Anticuerpo primario (suero basal) 1:50 y anticuerpo secundario marcado con fluoresceína 1:100



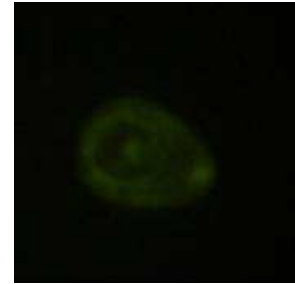
11 b. Anticuerpo primario anti TPX 1:50 y anticuerpo secundario marcado con fluoresceína 1:100



11 c. Solo anticuerpo primario (suero basal) 1:50

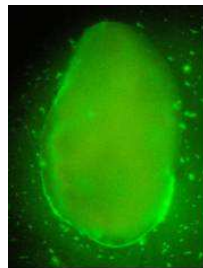


11 d. Anticuerpo primario antiTPX 1:50

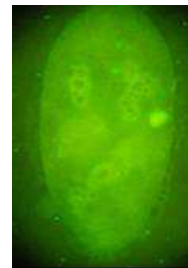


11 e. Anticuerpo secundario marcado con fluoresceína 1:100

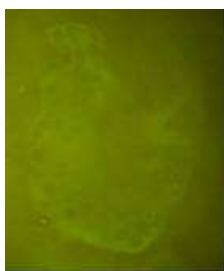Figura 12: Ensayo No. 3 de inmunofluorescencia directa en juveniles de *F. hepatica*, con anticuerpos anti Catepsina L-1 observados en microscopio de fluorescencia con filtro de luz azul, con aumento de 100x.



12 a. Anticupero primario (suero basal) 1:50 y anticuerpo secundario marcado con fluroesceína 1:100



12 b. Anticupero primario anti Catepsina 1:50 y anticuerpo secundario marcado con fluoresceína 1:100

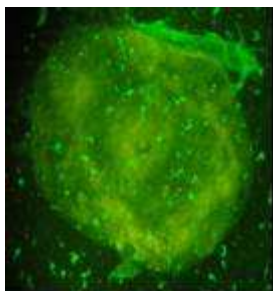


12 c. Anticupero primario (suero basal) 1:50

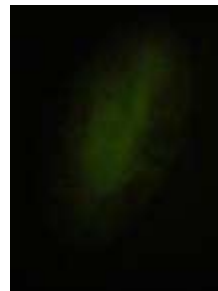

12 d. Anticupero primario anti Catepsina 1:50

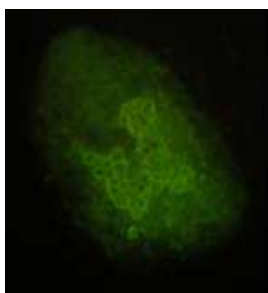
Figura 13: Ensayo No. 4 de inmunofluorescencia directa en juveniles de *F. hepatica* con anticuerpos anti Catepsina L-1 observados en microscopio de fluorescencia con filtro de luz azul, con aumento de 100x.



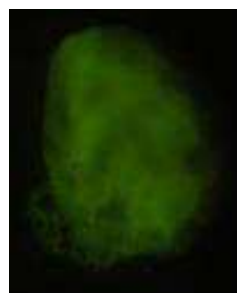
13 a. Anticupero primario (suero basal) 1:50 y anticupero secundario marcado con fluoresceína 1:150



13 b. Anticupero primario (suero basal) 1:50



13 c. Anticupero primario anti Catepsina 1:50

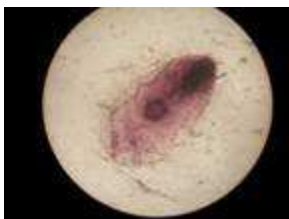


13 d. Anticupero secundario marcado con fluoresceína 1:150

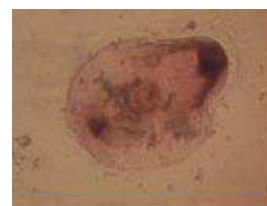
Figura 14: Ensayo No. 1 Dot Blot ELISA en juveniles de *F. hepatica* con anticuerpos anti Catepsina L-1 y TPX observados en microscopio óptico con aumento de 40X.



14 a. Anticupero primario (suero basal) 1:50 y anticupero secundario marcado con fosfatasa alcalina 1:10000

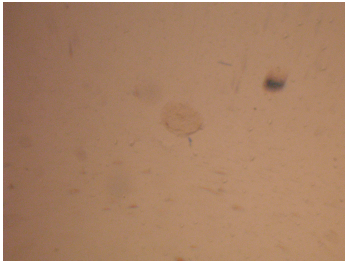


14 b. Anticupero primario anti Catepsina 1:50 y anticupero Secundario marcado con fosfatasa alcalina 1:10000

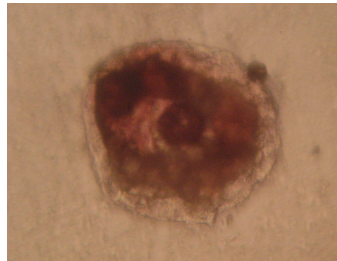


14 c. Anticupero primario anti TPX 1:150 y anticupero ecundario marcado con fosfatasa alcalina 1:10000

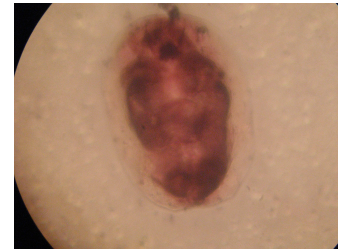Figuras 15: Ensayo No. 2 Dot Blot ELISA en juveniles de *F. hepatica* con anticuerpos anti catepsina observados en microscopio óptico con aumento de 40X.



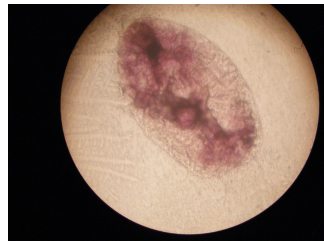
15 a. Anticuerpo primario (suero basal) 1:20 y anticuerpo secundario marcado con fosfatasa alcalina 1:5000



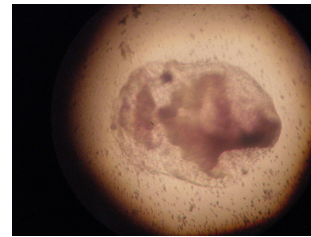
15 b. Anticuerpo primario anti Catepsina 1:20 y anticuerpo secundario marcado con fosfatasa alcalina 1:5000



15 c. Anticuerpo primario anti Catepsina 1:20 y anticuerpo secundario marcado con fosfatasa alcalina 1:5000

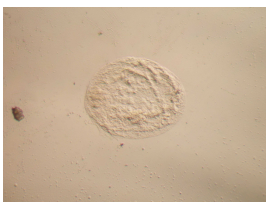

15 d. Anticuerpo primario anti TPX 1:90 y anticuerpo secundario marcado con fosfatasa alcalina 1:5000

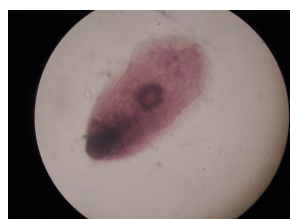

15 e. Anticuerpo primario anti TPX 1:90 y anticuerpo secundario marcado con fosfatasa alcalina 1:5000

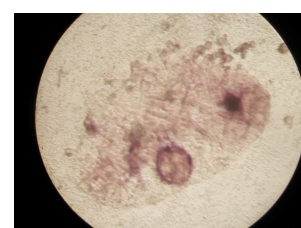Figuras 16: Ensayo No. 3 Dot Blot ELISA en juveniles de *F. hepatica* observados en microscopio óptico con aumento de 40X.



16 a. Anticuerpo primario (suero basal) 1:50 y anticuerpo secundario marcado con fosfatasa alcalina 1:10000

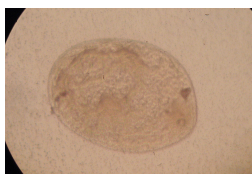


16 b. Anticuerpo primario anti Catepsina 1:50 y anticuerpo secundario marcado con fosfatasa alcalina 1:10000

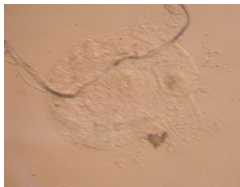

16 c. Anticuerpo primario anti TPX 1:150 y anticuerpo secundario marcado con fosfatasa alcalina 1:10000

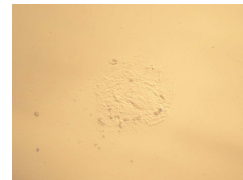
Figuras 17: Ensayo No. 4 de dot blot ELISA en juveniles de *F. hepatica* observados en microscopio óptico con aumento de 40X.



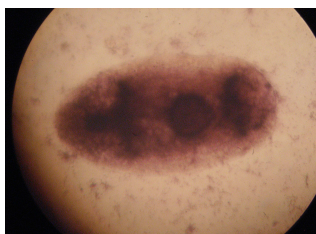
17 a. Anticuerpo primario (suero basal) 1:50 y anticuerpo secundario marcado con fosfatasa alcalina 1:10000



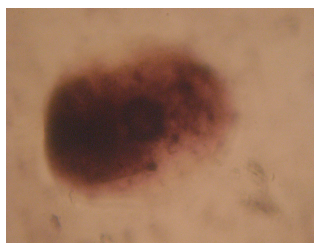
17 b. Anticuerpo primario (suero basal) 1:50 y anticuerpo secundario marcado con fosfatasa alcalina 1:10000



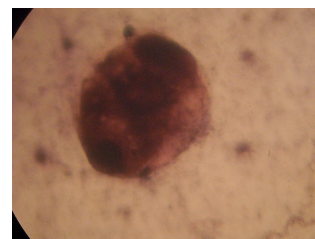
17 c. Anticuerpo primario (suero basal) 1:50 y anticuerpo secundario marcado con fosfatasa alcalina 1:10000



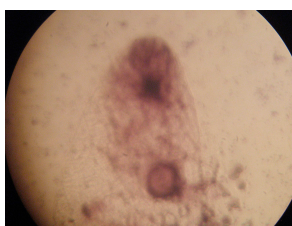
17 d. Anticuerpo primario anti Catepsina 1:50 y anticuerpo secundario marcado con fosfatasa alcalina 1:10000



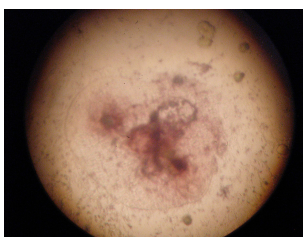17 e. Anticuerpo primario anti Catepsina 1:50 y anticuerpo secundario marcado con fosfatasa alcalina 1:10000



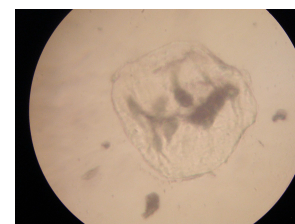17 f. Anticuerpo primario anti Catepsina 1:50 y anticuerpo secundario marcado con fosfatasa alcalina 1:10000



17 g. Anticuerpo primario anti TPX 1:150 y anticuerpo secundario marcado con fosfatasa alcalina 1:10000



17 h. Anticuerpo primario anti TPX 1:150 y anticuerpo secundario marcado con fosfatasa alcalina 1:10000



17 i. Anticuerpo primario anti TPX 1:150 y anticuerpo secundario marcado con fosfatasa alcalina 1:10000

ANEXOS

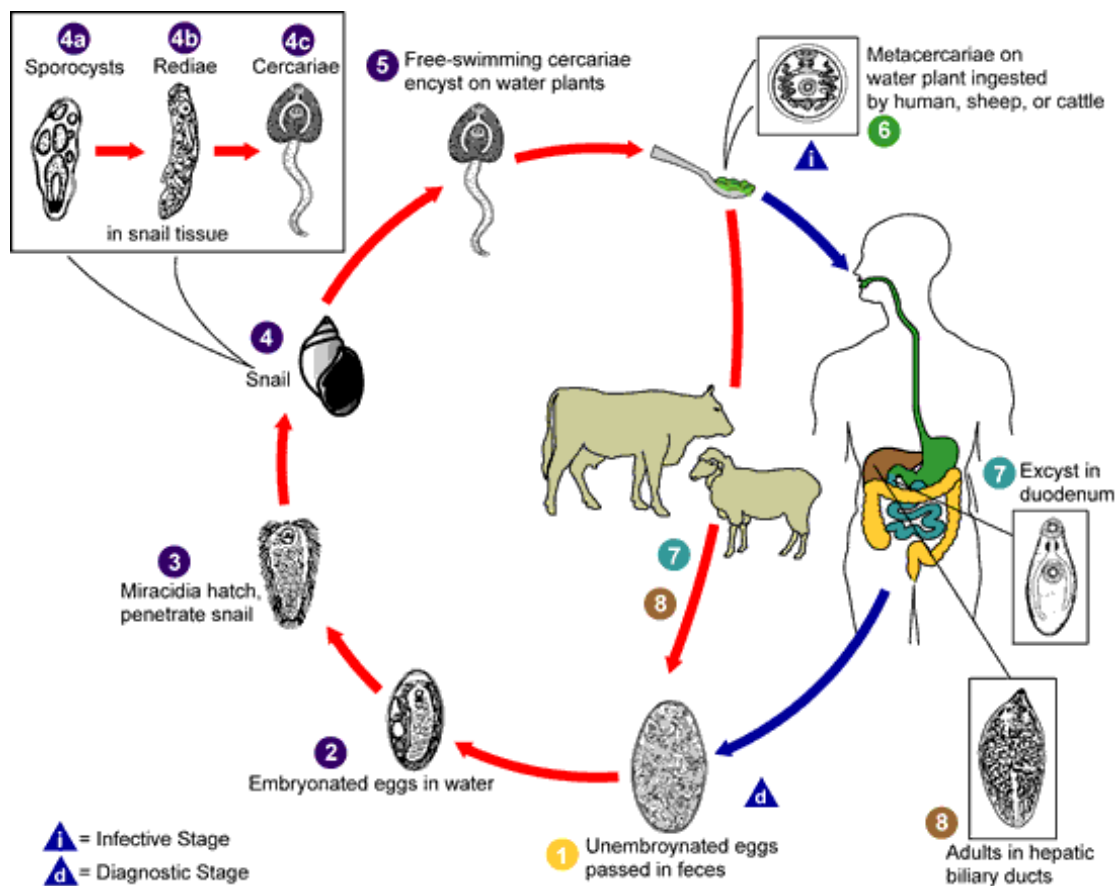
Anexo I: Foto de *Fasciola hepatica*



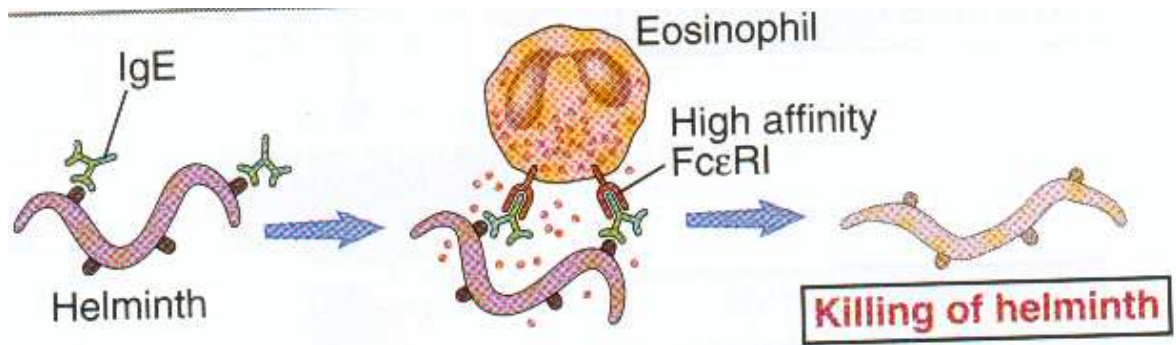
cniia.inta.gov.ar

Anexo II: Ciclo de vida de *F. hepatica*

<http://nicmir.free.fr/photos/douve.gif>



Anexo III: Reacción inmune contra helmintos como F. hepatica



Abbas, A., Litchman, A. Basic Immunology. Functions and Disorders of the Immune System. 1th ed. W.B. SAUNDERS. USA. 2001
