

**UNIVERSIDAD SAN FRANCISCO DE QUITO USFQ**

**Colegio de Postgrados**

**Canal lumbar estrecho tratado mediante foraminotomía en el adulto  
mayor de edad extrema**

**Carlos Alberto León Aveiga, Dr.**

**Juan Francisco Fierro Renoy, Dr.  
Director de Trabajo de Titulación**

Trabajo de Titulación de posgrado presentado como requisito  
para la obtención del título de Especialista en Neurocirugía

Quito, mayo de 2016

**UNIVERSIDAD SAN FRANCISCO DE QUITO USFQ**

**COLEGIO DE POSGRADOS**

**HOJA DE APROBACIÓN DE TRABAJO DE TITULACIÓN**

**Canal lumbar estrecho tratado mediante foraminotomía en el adulto mayor de edad extrema**

**Carlos Alberto León Aveiga, Dr.**

Juan Francisco Fierro Renoy, Dr.,

-----

Director del Programa de Postgrados  
en Especialidades Médicas

Jorge Ricardo Arroyo Toledo, Dr.,

-----

Director del Postgrado de Neurocirugía

Gonzalo Mantilla Cabeza de Vaca, Dr.,

-----

Decano del Colegio de Ciencias  
de la Salud USFQ

Hugo Burgos Yanez, PhD.,

-----

Decano del Colegio de Posgrados

Quito, mayo de 2016

**© Derechos de Autor**

Por medio del presente documento certifico que he leído todas las Políticas y Manuales de la Universidad San Francisco de Quito USFQ, incluyendo la Política de Propiedad Intelectual USFQ, y estoy de acuerdo con su contenido, por lo que los derechos de propiedad intelectual del presente trabajo quedan sujetos a lo dispuesto en esas Políticas.

Asimismo, autorizo a la USFQ para que realice la digitalización y publicación de este trabajo en el repositorio virtual, de conformidad a lo dispuesto en el Art. 144 de la Ley Orgánica de Educación Superior.

Firma:

---

Nombre: Carlos Alberto León Aveiga

Código: 00103706

C.I.: 1714231626

Fecha y lugar: Quito, mayo de 2016

## DEDICATORIA

En el quehacer médico no hay nada más gratificante que la sonrisa de un paciente, que estando en el momento más vulnerable de su vida, confía en ti, entrega su cuerpo para que sean tus manos quien lo cuiden, lo protejan y lo recuperen, luego que pasa la tempestad, te regala el mayor agradecimiento que podrás ver. Quiero empezar mi agradecimiento hacia todos los pacientes que hasta la actualidad he atendido, porque sin su confianza, no hubiera podido realizarme como especialista. Es importante mencionar y agradecer al Hospital Carlos Andrade Marín y a todo el grupo de médicos, amigos y maestros que lograron que esto fuera posible.

A toda mi familia en especial a mi maravillosa esposa Lorena Bustamante, que ha sido mi soporte y mi mayor admiradora, a mis hijos Abril, Ignacio y Antonio, que son mi fuerza y mi motor.

## TABLA DE CONTENIDOS

A.-Publicaciones.....	6
B.- Exposiciones en Congresos.....	6
RESUMEN DE TRABAJOS REALIZADOS.....	7
a) Publicaciones .....	7
Canal Lumbar estrecho tratado mediante foraminotomía en adulto mayor de edad extrema.	7
XANTOASTROCITOMA PLEOMORFICO: Reporte de un caso.....	7
Mielomeningocele lumbosacro: Fisiopatología, Métodos de diagnóstico. Revisión de la técnica quirúrgica abierta posnatal y perspectiva a futuro.....	8
b) Exposiciones en Congresos .....	8
Complicaciones postquirúrgicas de 3er ventriculostomía en comparación a DVP.....	8
Manejo inicial del Trauma craneoencefálico para médicos generales.....	9
JUSTIFICACION DE LOS TRABAJOS REALIZADOS .....	10
a) Publicaciones .....	10
Canal Lumbar estrecho tratado mediante foraminotomía en adulto mayor de edad extrema	10
XANTOASTROCITOMA PLEOMORFICO: Reporte de un caso.....	10
Mielomeningocele lumbosacro: Fisiopatología, Métodos de diagnóstico. Revisión de la técnica quirúrgica abierta posnatal y perspectiva a futuro.....	11
b) Exposiciones en Congresos .....	11
Complicaciones postquirúrgicas de 3er ventriculostomía en comparación a DVP.....	11
Manejo inicial del Trauma craneoencefálico para médicos generales.....	12
Canal Lumbar estrecho tratado mediante foraminotomía en adulto mayor de edad extrema.	13
XANTOASTROCITOMA PLEOMORFICO: Reporte de un caso.....	20
Mielomeningocele lumbosacro: Fisiopatología, Métodos de diagnóstico. Revisión de la técnica quirúrgica abierta posnatal y perspectiva a futuro.....	29
Complicaciones postquirúrgicas de 3er ventriculostomía en comparación a DVP.....	38
Manejo inicial del Trauma craneoencefálico para médicos generales.....	41

**UNIVERSIDAD SAN FRANCISCO DE QUITO**  
**Colegio de Postgrados**

**A.-Publicaciones**

1. León C, Matamoros F, Quinche J, Sanchez J. Canal lumbar estrecho tratado mediante foraminotomía en adulto mayor de edad extrema. Revista Ecuatoriana de Ortopedia y Traumatología 2016; 18 (in press)
2. León C, Acosta L, Diez C. Xantastrocitoma pleomórfico reporte de caso. Revista de la Facultad de Ciencias Médicas de la Universidad Central del Ecuador 2016; (in press)
3. Diez C., Acosta J., León C. Mielomeningocele lumbosacro: fisiopatología, métodos de diagnóstico, revisión de técnica quirúrgica abierta postnatal y perspectiva a futuro. Rev. Fac Med Universidad de Guayaquil 2014; 17: 16 – 23.

**B.- Exposiciones en Congresos**

1. Complicaciones postquirúrgicas de 3er ventriculostomía en comparación a DVP. XXI Curso de educación continua del capítulo pediátrico de la FLANC y I Curso Internacional de Neurocirugía Pediátrica. Quito del 4 al 6 de Junio del 2015
2. Manejo inicial del trauma craneoencefálico para médicos generales. Congreso internacional de actualización quirúrgica en la práctica médica general. Quito del 24 al 30 de Octubre del 2015.

## RESUMEN DE TRABAJOS REALIZADOS

### a) Publicaciones

#### **Canal Lumbar estrecho tratado mediante foraminotomía en adulto mayor de edad extrema.**

El canal lumbar estrecho, una patología casi exclusiva de los adultos, con pocos casos en otras edades, propone un desafío, cuando se trata de pacientes adultos mayores de edad extrema, ya que la realización del procedimiento quirúrgico de descompresión posterior con instrumentación de la columna lumbar, el cual es el gold standard para el canal lumbar estrecho, por presentar la mayor evidencia, llega a ser en este grupo de edad, un verdadero riesgo, ya que sus complicaciones, que son frecuentes, ponen en riesgo la vida frágil del paciente de edad extrema.

Presentamos en el siguiente caso: un paciente adulto mayor de edad extrema de 89 años, a quien en el hospital Carlos Andrade Marín, le realizamos hemilaminectomía de dos niveles L4-L5, L5-S1 bilateralmente, y foraminotomía o recalibración del foramen bilateralmente de los dos niveles, como propuesta de una cirugía mínima para el canal lumbar estrecho, en especial en adultos mayores de edad extrema.

#### **XANTOASTROCITOMA PLEOMORFICO: Reporte de un caso**

Los autores presentamos un caso médico-quirúrgico que fue atendido en el Hospital Carlos Andrade Marín de la ciudad de Quito-Ecuador, en el año 2012, el cual trajo al servicio de Neurocirugía un reto diagnóstico, por la complejidad del diagnóstico histopatológico que representa su rareza.

El caso llama la atención ya que viene con un diagnóstico histopatológico ya establecido de meningioma atípico grado II, el cual fue resecado por dos ocasiones en el transcurso de 6 años de presentación de la clínica y que además recibió radioterapia luego de la segunda resección.

El paciente acudió al hospital con cefalea holocraneal intensa y hemiparesia braquiocrural derecha, en los estudios de resonancia magnética nuclear con gadolinio, se observó el crecimiento de una lesión occipital izquierda con edema perilesional.

Se realizó la resección total de la lesión a través de la craniectomía previa, como hallazgos macroscópicos importantes se encontró una masa violácea que infiltra la duramadre y que no tiene un plano de clivaje.

El estudio histopatológico describió una neoplasia glial hiper celular, con infiltración difusa, que a la inmunohistoquímica reaccionó con positividad intensa para PGAF (proteína glial ácida fibrilar), S100 y CD56 en células tumorales, CD34 positivo. KI67 positivo en 3% y P53 débilmente positivo lo cual dio como conclusión que se trató de un Xantastrocitoma Pleomorfo WHO II.

### **Mielomeningocele lumbosacro: Fisiopatología, Métodos de diagnóstico. Revisión de la técnica quirúrgica abierta posnatal y perspectiva a futuro.**

El mielomeningocele es la forma más común de disrafismo espinal. Ocasionado por una falla en el cierre del tubo neural, aproximadamente, en el día 21 del desarrollo (Neurulación primaria), produciendo un canal espinal abierto con exposición de elementos nerviosos. Luego la placoda neural queda sometida a lesiones traumáticas intraútero adicionales. La etiología exacta del MMC es desconocida, pero su origen es, probablemente, multifactorial. La cirugía posnatal no va a restaurar la función neurológica. Debido al riesgo de infección, el cierre debe ser realizado dentro de las 36 horas posparto.

Describiremos la técnica quirúrgica de reparación posnatal y algunas consideraciones sobre la fisiopatología, sobrevida y la cirugía en etapa fetal.

### **b) Exposiciones en Congresos**

#### **Complicaciones postquirúrgicas de 3er ventriculostomía en comparación a DVP**

La hidrocefalia en los lactantes, tiene varias causas, entre las más comunes: las congénitas (estenosis del acueducto de Silvio, Dandy Walker, etc) y las adquiridas (infecciosas, hemorrágicas, etc). El verdadero problema para el neurocirujano, son las causas congénitas, aquellas hidrocefalias que aparecen en el recién nacido, y que en la mayoría de los estudios, en los cuales se realizó tercer ventriculostomía, hubo muchos fracasos, pero con mínimas complicaciones.

El otro tratamiento reconocido ya hace muchos años, y que hasta la actualidad no ha sido superado, es la colocación de derivaciones protésicas, en especial la derivación



ventrículo-peritoneal, en la cual hay referencias de fracasos de hasta el 50 %, infección, disfunción y rechazo del material entre otros, son las causas más comunes.

### **Manejo inicial del Trauma craneoencefálico para médicos generales**

El trauma craneoencefálico es un problema de salud pública, el cual sigue siendo una causa frecuente de muerte y discapacidad, en especial en adultos jóvenes, de sexo masculino, muchos de ellos sostén de familia.

El manejo inicial del trauma craneoencefálico en las primeras horas luego del mismo, es de crucial importancia, definen la evolución y pronóstico. Que el primer eslabón en la cadena de emergencia, sepa el manejo inicial del trauma craneoencefálico es fundamental.

Dentro de las bases necesarias del conocimiento, para el manejo del trauma craneoencefálico, se encuentra la escala de coma de Glasgow, aquella que fue creada para medir el nivel de conciencia de los humanos, en la cual una indicación esencial es valorar el mejor nivel de conciencia cuando se tiene vida de relación: examinado, examinador y medio ambiente.

Existen mecanismos que en el manejo inicial de trauma, pueden ayudar a disminuir la presión intracraneal y otros que pueden ayudar a la vitalidad celular cerebral.

## JUSTIFICACION DE LOS TRABAJOS REALIZADOS

### **a) Publicaciones**

#### **Canal Lumbar estrecho tratado mediante foraminotomía en adulto mayor de edad extrema.**

El canal lumbar estrecho, es una patología frecuente en el adulto mayor y una de las principales consultas en la labor del neurocirujano, con el aumento de la expectativa de vida, es más común observar canal lumbar estrecho en adultos mayores y en especial de edad extrema, aquellos que no se les puede ofrecer una cirugía muy agresiva, como lo es la cirugía de descompresión posterior con fijación mediante instrumentación.

Nosotros presentamos una variante de descompresión, en la cual realizamos hemilaminectomía de varios niveles y foraminotomía ampliando el foramen y provocando alivio del dolor, evitando las complicaciones de la instrumentación de la columna.

Algo que además hay que analizar en la propuesta del tratamiento es el bajo costo de la cirugía recomendada, en comparación con el tratamiento gold estándar que hasta la actualidad es la instrumentación.

#### **XANTOASTROCITOMA PLEOMORFICO: Reporte de un caso**

Dentro de la literatura científica encontramos pocos casos reportados de este tipo de glioma, que siendo de bajo grado, tiene un pleomorfismo que aparenta agresividad. La recidiva en estos casos es frecuente, lo especial del caso presentado, se basa en el primer diagnóstico que fue erróneo, describiéndolo como meningioma atípico, en esa muestra no se pudo realizar pruebas de inmunohistoquímica. Una vez operado en el Hospital Carlos Andrade Marín se realizó pruebas de inmunohistoquímica, arrojando el diagnóstico de Xantroastrocitoma pleomórfico.

La relevancia de esta publicación, no solo es dada por el definir un diagnóstico adecuado mediante inmunohistoquímica, además el tratamiento que debe ser realizado de las recidivas mediante exéresis adecuada, pretendiendo ofrecer al paciente el mayor tiempo sin recidiva tumoral, obviamente teniendo en cuenta que la

recidiva es frecuente y que cada cierto tiempo debe ser sometido a un nuevo procedimiento de exéresis.

**Mielomeningocele lumbosacro: Fisiopatología, Métodos de diagnóstico. Revisión de la técnica quirúrgica abierta posnatal y perspectiva a futuro.**

En la actualidad, en los países desarrollados, el mielomeningocele lumbosacro es poco frecuente, sin embargo en los países en vías de desarrollo, aun se observa con alguna frecuencia este disrrafismo, pese a las políticas públicas y a la administración de ácido fólico que previene el mismo.

Otra diferencia en el tratamiento del mielomeningocele en los países desarrollados es el cierre del mismo intraútero, el cual no se realiza en nuestro país, un motivo por el cual describimos la técnica abierta, ya que en la literatura científica actual no se encuentra con facilidad.

**b) Exposiciones en Congresos**

**Complicaciones postquirúrgicas de 3er ventriculostomía en comparación a DVP**

Se han realizado varios estudios comparando la tercerventriculostomía con el clásico procedimiento de colocación de derivación ventrículooperitoneal, donde se han observado los beneficios y complicaciones de cada una de ellas, la presentación del tema en este congreso intenta dar un panorama adecuado de las complicaciones de los procedimientos, para que el médico especialista las tenga en cuenta y pueda tomar de manera correcta las decisiones terapéuticas.

La hidrocefalia en la población pediátrica sigue siendo una causa frecuente de consulta al neurocirujano, y una causa de lesiones neurológicas irreversibles, que en los niños representa graves secuelas que se ven reflejadas en grandes connotaciones sociales.

Por lo anotado anteriormente es de suma importancia que el médico especialista de neurocirugía tenga la capacidad de escoger el mejor tratamiento quirúrgico para tan complejo problema que definirá el futuro del paciente.

**Manejo inicial del Trauma craneoencefálico para médicos generales**

En el Congreso Internacional de actualización quirúrgica en la práctica médica general, organizado por la Asociación de médicos rurales, era de suma importancia el tema

presentado en el mismo, ya que los médicos rurales, cuentan con pocas bases del pregrado para atender a los pacientes con trauma craneoencefálico.

La frecuencia del trauma craneal en todos los países es alta, y las secuelas que puede dejar en los pacientes son importantes y pueden ser irreversibles. Además es necesario mencionar que la población que con más frecuencia sufre trauma craneoencefálico son los adultos jóvenes, muchos de ellos sostén de familia, dejando grandes problemas sociales.

La importancia del manejo inicial del trauma craneoencefálico, radica en el tiempo crucial para salvar la vida de los pacientes con trauma craneoencefálico en especial grave.



# SOCIEDAD ECUATORIANA DE ORTOPEDIA Y TRAUMATOLOGIA

---

## FILIAL DE LA S.L.A.O.T.

Guayaquil, Marzo 29 del 2016

**DIRECTIVA  
NACIONAL  
2014 - 2016**

Oficio No. SEOTNAC 2014-2016-325

### CERTIFICADO

*DR. BOSCO MENDOZA ROJAS*  
**PRESIDENTE**

La **Sociedad Ecuatoriana de Ortopedia y Traumatología** certifica haber recibido y aprobado el artículo **“Canal Lumbar estrecho tratado mediante foraminotomía en adulto mayor de edad extrema”** teniendo como autor al Dr. Carlos Alberto León, y coautor al Dr. Franz Camilo Matamoros.

*DR. VÍCTOR NAULA MERINO.*  
**VICEPRESIDENTE**

El mismo artículo será publicado en el próximo volumen de la Revista SEOT en el mes de Agosto del presente año.

*DR. CARLOS ROLDÁN NEGRETE*  
**SECRETARIO**

*DRA. MARGARITA GALARZA MORGNER*  
**PRO-SECRETARIO**

Atentamente,

*DR. ESTUARDO ESCOBAR VERA*  
**TESORERO**

**Dr. Bosco Mendoza R.**  
Presidente  
SEOT Nacional

**Dr. Carlos Roldán N.**  
Presidente  
Revista SEOT

*DR. ARTURO MAYA MONTERO.*  
**PRIMER VOCAL**

*DR. FERNANDO LUZURIAGA JARAMILLO*  
**SEGUNDO VOCAL**

*DR. ÁNGEL AUAD SAAB*  
**TERCER VOCAL**

*DR. JOHNNY MELGAR CELLERI*  
**CUARTO VOCAL**

*GUAYAQUIL - ECUADOR*

## **Canal Lumbar estrecho tratado mediante foraminotomía en adulto mayor de edad extrema.**

### **Narrow lumbar canal treatment by foraminotomy in elderly extreme age**

**Autores.- Dr. Carlos Alberto León<sup>1</sup>, Dr. Franz Camilo Matamoras<sup>2</sup>,  
Dr. José Quinche<sup>3</sup>, Dr. José Sanchez<sup>4</sup>**

<sup>1</sup>Universidad San Francisco de Quito – Médico Posgradista Neurocirugía

<sup>2</sup>Universidad San Francisco de Quito – Médico Posgradista Neurocirugía

<sup>3</sup>Hospital Carlos Andrade Marín – Médico Residente

<sup>4</sup>Hospital Carlos Andrade Marín – Médico tratante de traumatología-Columna

Correspondencia: Dr. Carlos León – carlos24\_08@yahoo.com

### **RESUMEN**

El canal lumbar estrecho, una patología casi exclusiva de los adultos, con pocos casos en otras edades, propone un desafío, cuando se trata de pacientes adultos mayores de edad extrema, ya que la realización del procedimiento quirúrgico de descompresión posterior con instrumentación de la columna lumbar, el cual es el gold standard para el canal lumbar estrecho, por presentar la mayor evidencia, llega a ser en este grupo de edad, un verdadero riesgo, ya que sus complicaciones, que son frecuentes, ponen en riesgo la vida frágil del paciente de edad extrema.

Presentamos en el siguiente caso: un paciente adulto mayor de edad extrema de 89 años, a quien en el hospital Carlos Andrade Marín, le realizamos hemilaminectomía de dos niveles L4-L5, L5-S1 bilateralmente, y foraminotomía o recalibración del foramen bilateralmente de los dos niveles, como propuesta de una cirugía mínima para el canal lumbar estrecho, en especial en adultos mayores de edad extrema.

**Palabras clave: Canal Lumbar estrecho, Foraminotomía, Descompresión lumbar posterior, recalibración foraminal.**

### **ABSTRACT**

The narrow lumbar canal is an exclusive disease mostly presented in adults with few cases in other ages. Its treatment represent a challenge when the patients are elderly or they are extreme age because the performance of the surgical procedure of posterior decompression with instrumentation of the lumbar spine; which is the gold standard procedure for the narrow lumbar canal used for presenting the most complete evidence, becomes in this age group a real risk. The reason is that the complications to what patients are exposed are very common and they risk the fragile life of the elderly patient.

We present the following case: an 89 years elderly patient in Carlos Andrade Marín Hospital was performed an Hemilaminectomy made up of two levels: L4-L5, L5-S1 bilaterally and a Foraminotomy or recalibration of the foramen bilaterally of the two levels. These procedures are a proposal for a minimum surgery for lumbar spinal stenosis especially in elderly people.

**Keywords: narrow lumbar canal, Foraminotomy, posterior lumbar decompression, vertebral foramen recalibration.**

## **INTRODUCCION:**

El canal lumbar estrecho es una patología frecuente en el adulto mayor, con series que demuestran una prevalencia de 1.7 a 13.1%.<sup>(1,2)</sup>, obviamente por la fisiopatología de su desarrollo, que se encuentra en relación directa a la carga de pesos de manera crónica, lo cual hace que la prevalencia del canal lumbar estrecho se incremente con la edad.<sup>(3)</sup>

El canal lumbar anatómicamente y funcionalmente se divide en área central y áreas laterales, estas pueden producir estrechamiento del canal lumbar de forma separada o, como en la mayoría de ocasiones, en forma conjunta, y se las conoce como lesiones intracanal o intraforaminal respectivamente. Además en la estreches pueden estar incluidos un nivel o varios.<sup>(4)</sup>

Existen varias técnicas quirúrgicas que se han desarrollado y se han utilizado, algunas con buenos resultados y otras con pobres resultados; aún más, no existen estudios clínicos que aseguren mediante la evidencia, la mejor técnica quirúrgica. Otro de los conflictos son las prótesis, su tipo, material del cual están hecho y su función <sup>(5)</sup>. Además de la técnica quirúrgica, el material protésico, hay otros tratamientos que se han utilizado, esto es tan cierto, que hay estudios en las cuales se demuestran que la inyección percutánea de anestésico sobre las raíces, en canal lumbar estrecho, proporciona alivio de los síntomas.<sup>(6)</sup>

Las lesiones del área central (lesión intracanal) se manejan por abordaje interlaminar, las lesiones del área lateral (lesión foraminal) se manejan a través de abordaje extraespinoso intertransverso. Existe evidencia que demuestra que la fusión de los dos abordajes, sin lesionar la faceta, tienen beneficio clínico.<sup>(7)</sup>

En el adulto mayor de edad extrema, la cirugía se convierte en un verdadero reto para el cirujano, teniendo en cuenta las comorbilidades y la alta tasa de complicaciones en grandes cirugías; es por eso que presentamos un caso del Hospital Carlos Andrade Marín, un paciente de edad extrema, en el cual se realizó la técnica quirúrgica de hemilaminectomía y foraminotomía, también conocida como recalibración, sin instrumentación, con buenos resultados clínicos de alivio de sintomatología y mínimas complicaciones.

### **CASO CLINICO:**

El 22 de Noviembre del 2015 se brindó atención a una señora de 89 años, con antecedentes patológicos de enfermedad de Parkinson y prótesis de cadera bilateral; quién desde hace 2 años y teniendo como causa aparente caída de propia altura, presenta dolor a nivel lumbar, que se incrementa con los movimientos y que de forma progresiva se va intensificando, hasta imposibilitar la ambulación, con claros síntomas de claudicación neurológica.

Al examen físico se aprecia dificultad para caminar, con aumento de la base de sustentación y dolor con los movimientos, hay paresia L5 de lado derecho (4/5) y L4 lado izquierdo (4/5), los reflejos tanto Aquileo y rotuliano se encuentran disminuidos bilateralmente.

Con toda la sintomatología y los estudios de imagen, se decidió realizar hemilaminectomía L4-L5 Y L5-S1 bilateral + foraminotomía L4-L5 y L5-S1 bilateral sin lesionar la faceta.

Luego de la cirugía se vio mejoría inmediata, con alivio de la dificultad para la deambulacion, permaneció hospitalizada por 48 horas, recibió el alta sin complicaciones.



## ESTUDIOS DE IMAGEN:

Antes de presentar las imágenes, debemos mencionar que, a nuestra paciente, no le pudimos realizar la resonancia magnética nuclear, ya que presenta prótesis de cadera bilateral. Pero como veremos a continuación la tomografía demuestra claramente la estenosis.



Fig. 1.- Tomografía computarizada en corte sagital, donde se demuestra la estenosis del canal lumbar a nivel foraminal de L4-L5 y L5-S1

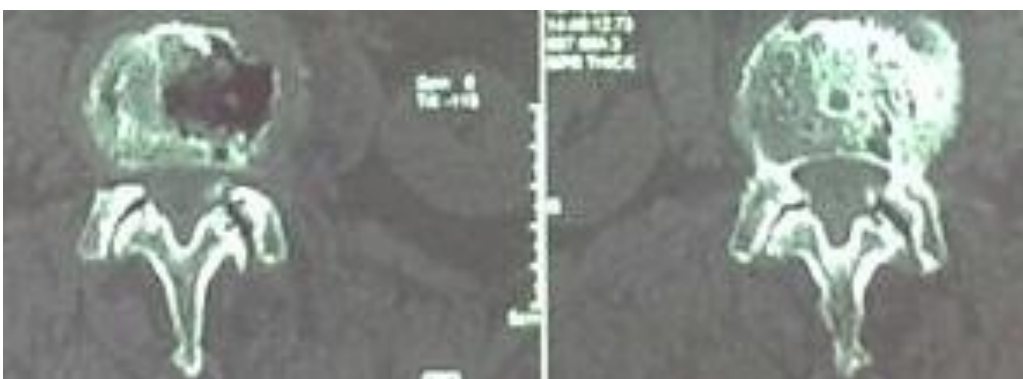


Fig. 2.- Tomografía computarizada en cortes axiales, donde se demuestra la estenosis del canal lumbar a nivel central, vemos signos de osteoporosis.

**DISCUSION:**

La descompresión posterior con instrumentación como tratamiento para la estenosis del canal lumbar, es el principal método quirúrgico utilizado, sin embargo, el mismo presenta algunas complicaciones, como son las derivadas del material de osteosíntesis, dentro de las cuales tenemos: infección, rechazo del material, déficit neurológico(8), fracturas y metalosis. Estas complicaciones en adultos mayores de edad extrema, pueden llegar a ser fatales, sin embargo el alivio de los síntomas debe ser nuestra prioridad.

Así mismo, la descompresión posterior de la columna lumbar sin fijación, permanece siendo un procedimiento quirúrgico reservado para la mayoría de facultativos, quienes no la realizan, por la principal complicación, que es la inestabilidad de la columna lumbar. Una revisión sistemática realizada en el 2015 por Joaquim AF, demuestra estadísticamente que la descompresión sin instrumentación puede tener beneficio en pacientes seleccionados.(9)

Nosotros proponemos en la presentación de este caso, realizar la descompresión mínima, que conlleva hacer una hemilaminectomía del nivel que se requiere descomprimir y recalibrar el foramen sin lesionar la faceta, con lo que conseguimos el alivio de la sintomatología y evitamos tanto la inestabilidad, como las complicaciones de la instrumentación en este grupo de edad.

Un estudio va en contra de nuestra afirmación, el cual demuestra que las curvaturas de la columna lumbar se encuentran alteradas, tanto coronal como sagitalmente, en los pacientes con canal lumbar estrecho (10), a pesar de esto, se requieren mas estudios comparativos en este grupo de edad extrema,

valorando la eficacia de nuestra técnica quirúrgica, contra el gold standard, que hasta el momento es la descompresión y fijación de la columna lumbar.

## **BIBLIOGRAFIA:**

- 1) Fanuele, J. C., N. J. Birkmeyer, W. A. Abdu, T. D. Tosteson, and J. N. Weinstein. "The Impact of Spinal Problems on the Health Status of Patients: Have We Underestimated the Effect?" *Spine* 25, no. 12 (June 15, 2000): 1509–14.
- 2) De Villiers, P. D., and E. L. Booyen. "Fibrous Spinal Stenosis. A Report on 850 Myelograms with a Water-Soluble Contrast Medium." *Clinical Orthopaedics and Related Research*, no. 115 (April 1976): 140–44.
- 3) Kalichman, Leonid, Robert Cole, David H. Kim, Ling Li, Pradeep Suri, Ali Guermazi, and David J. Hunter. "Spinal Stenosis Prevalence and Association with Symptoms: The Framingham Study." *The Spine Journal : Official Journal of the North American Spine Society* 9, no. 7 (July 2009): 545–50.  
doi:10.1016/j.spinee.2009.03.005.
- 4) "Lateral Decompression of a Pathological Disc in the Treatment of Lumbar Pain and Sciatica. - PubMed - NCBI." Accessed February 18, 2016.  
<http://www.ncbi.nlm.nih.gov/pubmed/2521318>.
- 5) Alimi, Marjan, Christoph P. Hofstetter, Apostolos J. Tsiouris, Eric Elowitz, and Roger Härtl. "Extreme Lateral Interbody Fusion for Unilateral Symptomatic Vertical Foraminal Stenosis." *European Spine Journal: Official Publication of the European Spine Society, the European Spinal Deformity Society, and the European Section of the Cervical Spine Research Society* 24 Suppl 3 (April 2015): 346–52. doi:10.1007/s00586-015-3940-z.
- 6) Kanayama, Masahiro, Fumihiko Oha, and Tomoyuki Hashimoto. "What Types of Degenerative Lumbar Pathologies Respond to Nerve Root Injection? A

- Retrospective Review of Six Hundred and Forty One Cases.” *International Orthopaedics* 39, no. 7 (July 2015): 1379–82. doi:10.1007/s00264-015-2761-3.
- 7) Lee, Jung-Sup, Jong-Yun Woo, Jee-Soo Jang, and Il-Tae Jang. “Combined Interlaminar and Paraisthmic Approach for Co-Existing Intracanal and Foraminal Lesion.” *Korean Journal of Spine* 12, no. 4 (December 2015): 256–60. doi:10.14245/kjs.2015.12.4.256.
- 8) Ghobrial, George M., Kim A. Williams, Paul Arnold, Michael Fehlings, and James S. Harrop. “Iatrogenic Neurologic Deficit after Lumbar Spine Surgery: A Review.” *Clinical Neurology and Neurosurgery* 139 (December 2015): 76–80. doi:10.1016/j.clineuro.2015.08.022.
- 9) Joaquim, Andrei F., Jeronimo B. Milano, Enrico Ghizoni, and Alpesh A. Patel. “Is There a Role for Decompression Alone for Treating Symptomatic Degenerative Lumbar Spondylolisthesis?: A Systematic Review.” *Journal of Spinal Disorders & Techniques*, December 24, 2015. doi:10.1097/BSD.0000000000000357.
- 10) Makirov, Serik K., Andrew A. Yuz, Mohammed T. Jahaf, and Anastasia A. Nikulina. “Quantitative Evaluation of the Lumbosacral Sagittal Alignment in Degenerative Lumbar Spinal Stenosis.” *International Journal of Spine Surgery* 9 (2015): 68. doi:10.14444/2068.



UNIVERSIDAD CENTRAL DEL ECUADOR  
FACULTAD DE CIENCIAS MÉDICAS  
REVISTA FACULTAD DE CIENCIAS MÉDICAS

Oficio 018

Quito, 2016-01-26

Doctor  
Carlos Alberto León Aveiga  
Presente

De mi consideración

Como editor de la Revista de la Facultad de Ciencias Médicas de la Universidad Central del Ecuador, a petición de parte, certifico que es **autor** del artículo

1. XANTOASTROCITOMA PLEOMÓRFICO: REPORTE DE CASO

Fue presentado a la Revista de la Facultad. Al momento está en fase de edición y su publicación dependerá del espacio disponible en los números 1 y 2 del año 2016.

Agradezco su deferencia para remitirnos su importante contribución al quehacer científico de la Universidad Central.

Atentamente

Mauricio Medina Dávalos  
Editor  
Revista Facultad de Ciencias Médicas



cc            archivo

## **XANTOASTROCITOMA PLEOMORFICO: Reporte de un caso**

**Autores.- Dr. Carlos Alberto León<sup>1</sup>, Dr. José Leonardo Acosta<sup>2</sup>,**

**Dr. Christian Xavier Diez<sup>3</sup>**

<sup>1</sup>Universidad San Francisco de Quito – Médico Posgradista B6 Neurocirugía

<sup>2</sup>Universidad San Francisco de Quito – Médico Posgradista B5 Neurocirugía

<sup>3</sup>Hospital Carlos Andrade Marín – Médico Tratante especialista Neurocirujano

Correspondencia: Dr. Carlos León – carlos24\_08@yahoo.com

### **RESUMEN**

Los autores presentamos un caso médico-quirúrgico que fue atendido en el Hospital Carlos Andrade Marín de la ciudad de Quito-Ecuador, en el año 2012, el cual trajo al servicio de Neurocirugía un reto diagnóstico, por la complejidad del diagnóstico histopatológico que representa su rareza.

El caso llama la atención ya que viene con un diagnóstico histopatológico ya establecido de meningioma atípico grado II, el cual fue resecado por dos ocasiones en el transcurso de 6 años de presentación de la clínica y que además recibió radioterapia luego de la segunda resección.

El paciente acudió al hospital con cefalea holocraneal intensa y hemiparesia braquio-crural derecha, en los estudios de resonancia magnética nuclear con gadolinio, se observó el crecimiento de una lesión occipital izquierda con edema perilesional.

Se realizó la resección total de la lesión a través de la craniectomía previa, como hallazgos macroscópicos importantes se encontró una masa violácea que infiltra la duramadre y que no tiene un plano de clivaje.

El estudio histopatológico describió una neoplasia glial hipercelular, con infiltración difusa, que a la inmunohistoquímica reaccionó con positividad intensa para PGAF (proteína glial ácida fibrilar), S100 y CD56 en células tumorales, CD34 positivo. KI67 positivo en 3% y P53 débilmente positivo lo cual dio como conclusión que se trató de un Xantoastrocitoma Pleomorfico WHO II.

Palabras clave: Xantoastrocitoma pleomórfico, Meningioma atípico recidivante, xantoma fibroso, astrocitoma grado II.

### **PLEOMORPHIC XANTHOASTROCYTOMA: report of one case.**

#### **SUMMARY**

The authors present a medical-surgical case was treated at the Carlos Andrade Marín Hospital in the city of Quito, Ecuador, in 2012, which brought the service

of Neurosurgery a diagnostic challenge due to the complexity of histopathological diagnosis representing her rarity.

The case is striking because it comes with a histopathological diagnosis and atypical meningioma established grade II, which was resected twice in the course of six years of clinical presentation and also received radiation therapy after the second resection.

The patient came to the hospital with severe headache and cranial brachial-crural hemiparesis right, in studies of nuclear magnetic resonance with gadolinium, the growth of a left occipital lesion with perilesional edema was observed.

Total resection of the lesion was performed through previous craniectomy as important macroscopic findings a purplish mass that infiltrates the dura and having no cleavage plane was found.

The histopathological study described a Hypercellular glial neoplasm, with diffuse infiltration, which in the Immunohistochemistry reacted strongly positive to PGAF (glial fibrillary acidic protein), S100 and CD56 in tumor cells, CD34 positive. Ki67 expression positive in 3% and P53 which gave weakly positive conclusion that it was a pleomorphic xanthoastrocytoma WHO II.

Keywords: xanthoastrocytoma pleomorphic, atypical recurrent meningioma, fibrous xanthoma, astrocytoma grade II.

## **INTRODUCCION:**

El Xantoastrocitoma pleomórfico es un tipo raro de glioma con importante afectación leptomenígea, catalogado por la literatura de buen pronóstico y con rara progresión a la malignidad. El estudio histopatológico es fundamental para el diagnóstico diferencial. La resección completa es el tratamiento de elección para garantizar una buena supervivencia.

Histopatológicamente presenta gran pleomorfismo celular y vascularidad, que hacen sospechar de lesión maligna, pero con un índice de proliferación bajo.

## **CASO CLINICO:**

Hombre de 40 años con clínica inicial de crisis convulsivas de presentación tardía secundario a Meningioma atípico Grado II de la convexidad occipital

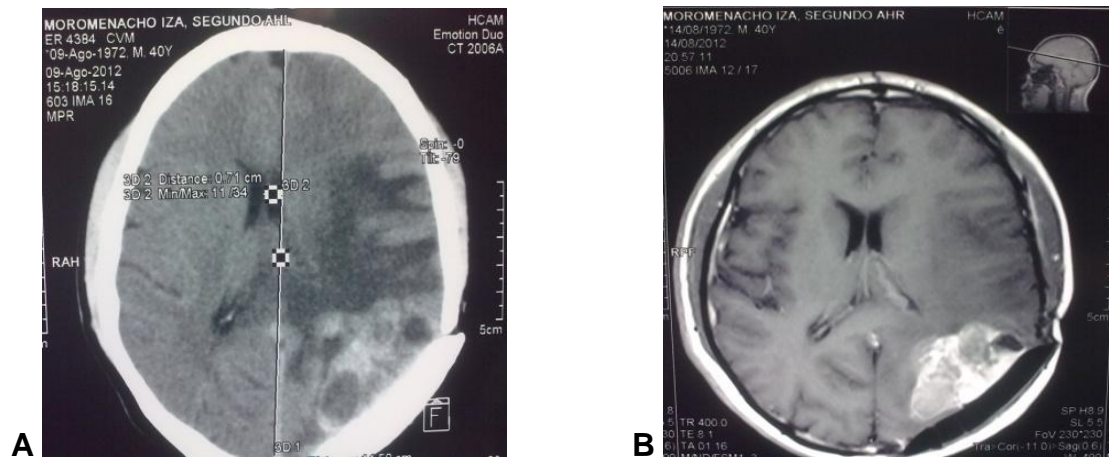
izquierdo sometido a exéresis hace 6 años y reintervenido hace 3 años, recibió radioterapia a dosis completa. Permaneció con buen estado clínico sin secuela neurológica, en tratamiento anticonvulsivo. Ingresa a nuestro servicio de neurocirugía del Hospital Carlos Andrade Marín con cefalea de 1 mes de evolución acompañada hace 24 horas de debilidad en hemicuerpo derecho. A la exploración física el paciente se encontró orientado en tiempo, espacio y persona, con hemiparesia braquio-crural derecha 3/5. Se catalogó como Meningioma recidivante y fue sometido a nueva resección tumoral en agosto del 2012, en donde se encontró un tumor violáceo de consistencia blanda con hematoma intratumoral y con múltiples vasos intratumorales, se logra realizar la resección total sin complicaciones. El reporte de histopatología describió neoplasia glial hipercelular, con infiltración difusa, constituido por células pleomórficas de citoplasma eosinófilo, con núcleos centrales de gran tamaño hipercromáticos arriñonados, otras celular fusiformes con núcleos elípticos que se disponen de forma paralela formando ases, acompañado de proliferación vascular moderada, signos de hemorragia antigua y hemosiderófagos. La duramadre focalmente comprometida. En la inmunohistoquímica se encontró una positividad intensa para PGAF (proteína glial ácida fibrilar), S100 y CD56 en células tumorales, CD34 positivo (importante proliferación vascular). KI67 positivo en 3% y P53 débilmente positivo lo cual dio como conclusión que se trata de un Xantastrocitoma Pleomorfo WHO II.

Buena evolución en el post-operatorio, egresa del Servicio sin focalidad ni lateralidad neurológicas, con la herida en buenas condiciones. Debido a la infiltración dural, Oncología decidió iniciar terapia adyuvante con temozolamida



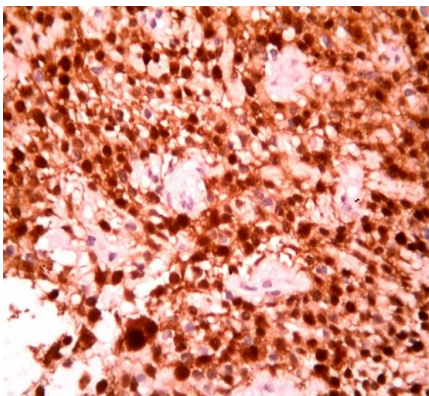
planificada para un año. El paciente al momento en buenas condiciones clínicas.

### ESTUDIOS DE IMAGEN:

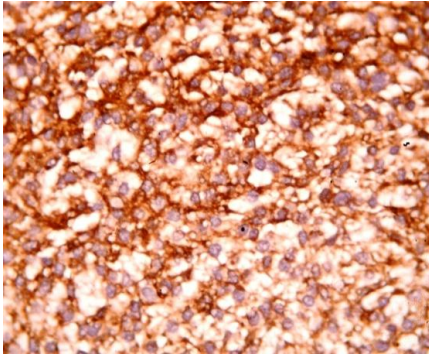


**A, TC simple corte axial: Tumor extraaxial parieto-occipital izq de densidad mixta, con moderado efecto de masa y edema perilesional produciendo herniación subfalcina contralateral. B, IRM contrastada: La lesión refuerza intensamente con gadolinio, la zona quística periférica lateral no lo capta.**

### ESTUDIO HISTOPATOLOGICO:



40X: S100: Reactividad positiva en núcleo y citoplasma.



40X: PGAF: Fuerte positividad en membrana y citoplasma

### **DISCUSION:**

El Xantastrocitoma Pleomórfico es un raro tipo de glioma (1% de los tumores astrocíticos)<sup>1</sup>. Descrito por primera vez en 1979 por Kepes y col. como un glioma supratentorial que afecta a pacientes jóvenes y asociado a extenso compromiso meningeo<sup>2</sup>. Desde aquel entonces, hasta la fecha se han reportado 200 de estos tumores, muchos como pequeñas series de casos<sup>3</sup>.

Clasificado por la OMS como glioma grado II y a pesar de su apariencia histológica de pleomorfismo y presencia de células gigantes, la literatura indica que tiene buen pronóstico<sup>4, 5, 6</sup>. Sin embargo, tiene altas tasas de recurrencia y transformación anaplásica, cuando se lo compara con otros tumores gliales. En nuestro paciente durante los últimos 6 años presento 3 recurrencias.

El Xantastrocitoma Pleomórfico tiene peor pronóstico en relación con el astrocitoma pilocito y el oligodendroglioma<sup>7</sup>.

La presentación clínica incluye una larga historia de epilepsia (mas comúnmente en la segunda década de la vida)<sup>8</sup>, sintomatología inicial encontrada en nuestro caso. Las crisis convulsivas están más relacionadas en lesiones ubicadas en región temporal.

La localización mas frecuente es el lóbulo temporal seguido de los lóbulos parietal y occipital, muy raramente afecta al tálamo, cerebelo, intraventricular y medula.

En la evaluación por RMN se manifiesta como isointenso en T1 y levemente hiperintenso en T2 con gran reforzamiento con el medio de contraste y con edema perilesional minimo<sup>1</sup>. Además se describe un gran componente quístico que a diferencia de nuestro caso es pequeño.

El Xantastrocitoma Pleomórfico puede coexistir con otros tipos de tumores como el ganglioglioma, ya que estos tumores se producen por una falla en la migración celular, resultando en una posición ectópica de células neuronales y gliales<sup>9</sup>. En otros casos se menciona que la displasia cortical tiene un rol preneoplásico para el desarrollo del Xantastrocitoma pleomorfo<sup>10</sup>.

Debido a su rico contenido de reticulina originalmente se lo considera ser de origen mesenquimatoso y a menudo clasificado como xantoma fibroso. Su apariencia histológica revela gran pleomorfismo celular, atipia nuclear, necrosis, figuras mitóticas, células gigantes multinucleadas y son positivos para proteína ácida glial fibrilar<sup>11</sup>.

Es por ello que la inmunohistoquímica es importante para el diagnóstico diferencial, ya que el demostrar la presencia de PGAF en el tejido conectivo definen este estirpe tumoral

El tratamiento de elección es la resección quirúrgica total que lleva a una supervivencia del 70 a 80% a los 5 años. El tratamiento adyuvante con radioterapia o quimioterapia es controversial, sin embargo, la radioterapia podría considerarse en aquellos casos de enfermedad residual o alto índice mitótico<sup>12</sup>.

**BIBLIOGRAFIA:**

1. Gonçalves VT, Reis F, Queiroz Lde S, França Jr M. Pleomorphic xanthoastrocytoma: magnetic resonance imaging findings in a series of cases with histopathological confirmation. *Arq Neuropsiquiatr*. 2013 Jan;71(1):35-9
2. Kepes JJ, Rubinstein U, Eng LF. Pleomorphic xanthoastrocytoma: a distinctive meningocerebral glioma of young subjects with relatively favourable prognosis. A study of 12 cases. *Cancer* 1979;44:1839-1852
3. Crespo-Rodríguez AM, Smirniotopoulos JG, Rushing EJ. MR and CT imaging of 24 pleomorphic xanthoastrocytomas (PXA) and a review of the literature. *Neuroradiology* 2007;49:307-315.
4. Fouladi M, Jenkins J, Burger P, et al. Pleomorphic xanthoastrocytoma: favorable outcome after complete surgical resection. *Neuro Oncology* 2001;3:184-192.
5. Palma L, Maleci A, Lorenzo ND, Lauro GM. Pleomorphic xanthoastrocytoma with 18-year survival. *J Neurosurg* 1985;63:808-810.
6. Tan TC, Ho LC, Yu CP, Cheung FC. Pleomorphic xanthoastrocytoma: report of two cases and review of the prognostic factors. *J Clin Neurosci* 2004;11:203-207.
7. Perkins SM, Mitra N, Fei W, Shinohara ET. Patterns of care and outcomes of patients with pleomorphic xanthoastrocytoma: a SEER analysis. *J Neurooncol*. 2012 Oct;110(1):99-104
8. Giannini C, Scheithauer BW, Burger PC, et al. Pleomorphic xanthoastrocytoma: what do we really know about it? *Cancer* 1999;85:2033-2045.

9. Furuta A, Takahashi H, Ikuta F, Onda K, Takeda N, Tanaka R. Temporal lobe tumor demonstrating ganglioglioma and pleomorphic xanthoastrocytoma components. Case report. *J Neurosurg* 1992;77:143-147.
10. Lach BL, Duggal N, DaSilva VF, Benoit BG. Association of pleomorphic xanthoastrocytoma with cortical dysplasia and neuronal tumors. A report of three cases. *Cancer* 1996;78:2551-2563
11. Grant, J.W., and Gallagher, P.J. (1986) Pleomorphic xanthoastrocytoma: Immunohistochemical methods for differentiation from .brous histiocytomas with similar morphology. *Am. J. Surg. Pathol.* 10, 336-341.
12. Maryam Fouladi at. Pleomorphic xanthoastrocytoma: Favorable outcome after complete surgical resection. *Neuro-Oncology* 3, 184–192, 2001.

Órgano de Divulgación  
Académico Científico de la  
Facultad de Ciencias Médicas  
de la Universidad de Guayaquil

Facultad de  
Ciencias Médicas

Volumen 17  
Enero / Marzo 2014  
ISSN 1390 - 4442

# REVISTA



UG



FACULTAD DE  
CIENCIAS  
MÉDICAS

#### Artículos Originales / Original Articles

*Utilidad Del Test En Mesa Basculante Para Diagnostico Etiológico De Sincope*  
*Utility Of The Tilting Table To Test Etiologic Diagnosis*

*Mielomeningocele Lumbosacro: Fisiopatología, Métodos De Diagnóstico Revisión De Técnica Quirúrgica Abierta Postnatal Y Perspectiva A Futuro*

*Lumbosacral Myelomeningocele: Pathophysiology, Diagnosis Of Postnatal Open Surgical Technique And Perspective To Future Review Methods*

#### Artículos de Revisión / Review Articles

*Púrpura Anafilactoide de Schönlein-Henoch I Revisión De La Literatura. Presentación De Un Caso*  
*Anaphylactoid purpura Henoch-Schönlein I Revision Of Literature. Presentation Of A Case*

#### Reporte de Casos / Report of Cases

*Uso De Corticoides En Enfermedad Inflamatoria Intestinal Colitis Indeterminada. Una Alternativa Conservadora.*

*Use Of Corticosteroids In Inflammatory Bowel Disease Indeterminate Colitis. A Conservative Alternative.*

*Aplasia Cutis Congénita Asociada A Feto Papiráceo: A Propósito De Un Caso*  
*Aplasia Cutis Congenital Associated Papyraceous Fetus: A Propos Of A Case*

#### Artículos Por Invitación / Articles By Invitation

*Traqueotomía En Niños: Experiencia Hospital Baca Ortiz*  
*Tracheostomy In Children: Experience Hospital Baca Ortiz*

#### Actualidad Farmacológica / Current Pharmaceutical

*Glifosato - Glyphosate*

#### Artículos Históricos Y Filosóficos / Historical Articles And Philosophy

*La Fiebre Amarilla en Guayaquil en 1842 2ª Parte*  
*Yellow fever in Guayaquil in 1842 (2nd part)*

#### Diagnóstico Express / Diagnostic Express

*Test Radiológico ¿Cuál es su diagnóstico?*  
*Radiological Test. What is your diagnosis?*

#### Foto Médica / Medical Photo

*Carcinoma Espinocelular / Carcinoma Squamous Cell*  
*Acantosis Pigmentaria Diseminada Paraneoplásica*  
*Acanthosis Nigricans Disseminated Paraneoplastic.*

Indexada en:  
Sistema Regional de Información  
en Línea para Revistas Científicas  
de América Latina, el Caribe, España y Portugal  
LATINDEX  
[www.revistamedicinaug.edu.ec](http://www.revistamedicinaug.edu.ec)  
[revistamd@ug.edu.ec](mailto:revistamd@ug.edu.ec)

- 6 - 7 **EDITORIAL / LEADING ARTICLE**  
 6 - 7 **Vientre Único - Unique Belly**  
 Ponce Cañarte Wagner
- ARTÍCULOS ORIGINALES / ORIGINAL ARTICLES**  
 8 -15 **Utilidad Del Test En Mesa Basculante Para Diagnostico Etiológico De Sincope**  
 Utility Of The Tilting Table To Test Etiologic Diagnosis  
 Morán Rivas Camilo / Navas Simbaña Jessica / Viscarra León Jairo
- 16-23 **Mielomeningocele Lumbosacro: Fisiopatología, Métodos De Diagnóstico Revisión De Técnica Quirúrgica Abierta Posnatal Y Perspectiva A Futuro**  
 Lumbosacral Myelomeningocele: Pathophysiology, Diagnosis Of Postnatal Open Surgical Technique And Perspective To Future Review Methods "  
 Diez Pingel Christian Xavier / Acosta Quintana José Leonardo / León Aveiga Carlos Alberto
- ARTÍCULOS DE REVISIÓN / REVIEW ARTICLES**  
 24-31 **Púrpura Anafilactoide de Schönlein-Henoch | Revisión de la Literatura. Presentación de un caso**  
 Anaphylactoid purpura Henoch-Schönlein | Revision of Literature. " Presentation of a case  
 Romero Villagrán César.
- REPORTE DE CASOS / REPORT OF CASES**  
 32-35 **Uso De Corticoides En Enfermedad Inflamatoria Intestinal Colitis Indeterminada. Una Alternativa Conservadora.**  
 Use Of Corticosteroids In Inflammatory Bowel Disease Indeterminate Colitis. A Conservative Alternative.  
 Neira Borja James / Morán M. Cristina / Baus L. Bolívar
- 36-41 **Aplasia Cutis Congénita Asociada A Feto Papiráceo: A Propósito De Un Caso**  
 Aplasia Cutis Congenital Associated Papyraceous Fetus: Apropos Of A Case  
 Ortiz Nuñez Ana / Aviles Dalila / Oyague Orly
- ARTÍCULOS POR INVITACIÓN / ARTICLES BY INVITATION**  
 42-48 **Traqueotomía En Niños: Experiencia Hospital Baca Ortiz**  
 Tracheostomy In Children: Experience Hospital Baca Ortiz  
 Velez Pinos Paola Jacqueline / Paredes Castillo Fabian Patricio / Valencia Calderón Carlos
- ACTUALIDAD FARMACOLÓGICA / CURRENT PHARMACEUTICAL**  
 49-50 **Glifosato - Glyphosate**  
 Lazo Salazar Marcelo
- ARTÍCULOS HISTÓRICOS Y FILOSÓFICOS / HISTORICAL ARTICLES AND PHILOSOPHY**  
 51-58 **La Fiebre Amarilla en Guayaquil en 1842 21era Parte) / Yellow fever in Guayaquil in 1842 (2nd part)**  
 Cordero Aroca Alberto MSc., FACS
- DIAGNÓSTICO EXPRESS / DIAGNOSTIC EXPRESS**  
 59 **Test Radiológico ¿Cuál es su diagnóstico? / Radiological Test. What is your diagnosis?**  
 Tama Viter Francisco
- FOTO MÉDICA / MEDICAL PHOTO**  
 60-61 **Carcinoma Espinocelular / Carcinoma Squamous Cell**  
 Tama Viter Francisco
- 62-63 **Acantosis Pigmentaria Diseminada Paraneoplásica / Acanthosis Nigricans Disseminated Paraneoplastic.**  
 Tama Viter Francisco
- BREVES DEL MUNDO DE LA MEDICINA / BRIEF THE WORLD OF THE MEDICINE**  
 64 **El Alcohol Mata A 80.000 Personas Cada Año En América Un Estudio De La Oms Describe "La Punta Del Iceberg" De Un Problema De Salud Pública Concentrado En Los Hombres (86%).**  
 Alcohol Kills 80,000 People Every Year In America A Who Study Describes "The Tip Of The Iceberg"  
 Of A Concentrated Public Health Problem In Men (86%).
- 65-68 **NORMAS DE PUBLICACIÓN / STANDARDS OF PUBLICATION**

# MIELOMENINGOCELE LUMBOSACRO: FISIOPATOLOGÍA, MÉTODOS DE DIAGNÓSTICO

## REVISIÓN DE TÉCNICA QUIRÚRGICA ABIERTA POSNATAL Y PERSPECTIVA A FUTURO

Diez Pingel Christian Xavier<sup>1,a</sup> Acosta Quintana José Leonardo<sup>1,a</sup> León Aveiga Carlos Alberto<sup>1,a</sup>

### RESUMEN

El mielomeningocele es la forma más común de disrafismo espinal. Ocasionado por una falla en el cierre del tubo neural, aproximadamente, en el día 21 del desarrollo (Neurulación primaria), produciendo un canal espinal abierto con exposición de elementos nerviosos. Luego la placoda neural queda sometida a lesiones traumáticas intraútero adicionales. La etiología exacta del MMC es desconocida, pero su origen es, probablemente, multifactorial. La cirugía posnatal no va a restaurar la función neurológica. Debido al riesgo de infección, el cierre debe ser realizado dentro de las 36 horas posparto.

Describiremos la técnica quirúrgica de reparación posnatal y algunas consideraciones sobre la fisiopatología, sobrevida y la cirugía en etapa fetal.

#### Palabras clave:

Mielomeningocele, defectos del tubo neural, hidrocefalia, diagnóstico prenatal, espina bifida, Malformación de Chiari tipo II, médula anclada, cirugía fetal.

### SUMMARY

This is the single most common form of spinal dysraphism. Represents a failure of closure of the neural tube at approximately day 21 of development (primary neurulation), resulting in an open spinal canal with exposed neural elements. The neural placode then undergoes further traumatic injury in utero. The exact etiology of MMC is unknown, but its origin is likely multifactorial. Postnatal Surgery will not restore neurological function; because of the risk of infection, closure of the defect should be carried out within 36 hours of birth.

We describe the surgical technique of postnatal repair and some considerations on the pathophysiology, survival and surgery in the fetal stage.

#### Keywords:

Myelomeningocele, neural tube defect, hydrocephalus, prenatal diagnosis, spina bifida, Chiari malformation Type II, spinal cord tethering, fetal surgery.

1 Hospital Carlos Andrade Marín  
 a Doctor

Recibido el 13 de Diciembre del 2013  
 Aceptado el 27 de Enero del 2014.

Correspondencia  
 Dr. Christian Xavier Diez Pingel  
 Hospital Carlos Andrade Marín  
 Postgrado de Neurocirugía, Universidad San Francisco de Quito.  
 Email: chdiezpingel@yahoo.es  
 Celular: 0984194043  
 Quito - Ecuador

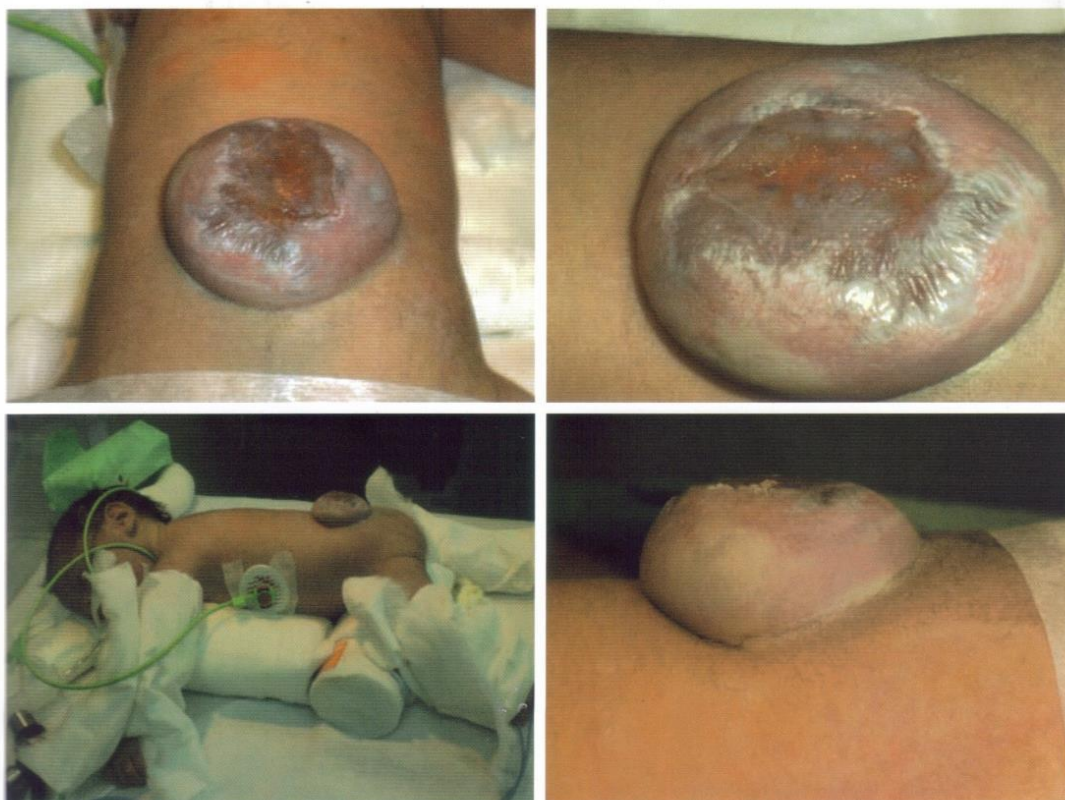

## INTRODUCCIÓN

Es la disrafia espinal abierta más frecuente del período neonatal. Se observa en el 2% de los nacidos vivos, siendo mayor la incidencia en la población blanca y en el sexo femenino, ésta aumenta con la consanguinidad y con los antecedentes familiares<sup>1, 2, 3, 4</sup>. En el seno de la lesión se muestra que el tejido nervioso se encuentra separado de la piel por una zona intermedia (epitelio de transición), caracterizado por una membrana irregular fina y que puede estar ausente en algunas zonas. Subyacente a la placa se encuentra el saco aracnoideal, en el que se encuentran las raíces nerviosas que salen de la médula espinal y el LCR. La parte de la placa en contacto con el exterior es la que al unir sus extremos laterales constituirá el interior de la médula y se continúa con el conducto central del epéndimo<sup>1, 2, 3</sup>. Son frecuentes la colpocefalia y la agenesia del cuerpo calloso (figuras 1 y 2)<sup>2, 4, 5, 6, 11</sup>.

La supervivencia de los pacientes con mielomeningocele (MMC), está ligada no sólo a la severidad del defecto sino también al tipo y calidad de atención médica que recibe. En áreas rurales al norte de China, la mortalidad de un recién nacido con MMC alcanza casi el 100%, mientras que en Estados Unidos es del 10%<sup>2</sup>. Cuando el tratamiento es adecuado, la supervivencia es mayor al 85%, logrando que más de tres cuartas partes de los pacientes deambulen con ayuda de muletas o corsé. La función esfinteriana es normal en sólo el 5%. El 80% de los pacientes con MMC tienen un coeficiente intelectual normal o superior a la media<sup>1</sup>.

**Figura 1.** Mielomeningocele lumbosacro



### FISIOPATOLOGÍA

El MMC es consecuencia de un defecto primario en el cierre del tubo neural (DCTN), esto implica, por un lado, una falta de cierre de la columna del feto (trastorno mesodérmico) y, por otro, trastornos a nivel de la espinal (trastorno neuroectodérmico)<sup>2</sup>.

Además, existiría una lesión secundaria de la placoda neural por exposición al contacto con el líquido amniótico. El crecimiento fetal durante el último trimestre del embarazo produciría de forma mecánica lesiones en el tejido neural, debido al roce y deformación de la médula contra las paredes del útero y por la cifoescoliosis de la columna (columna inestable). Es de considerar también, el potencial trauma medular en el momento del nacimiento<sup>2,3,6</sup>.

### CONSIDERACIONES AL INGRESO

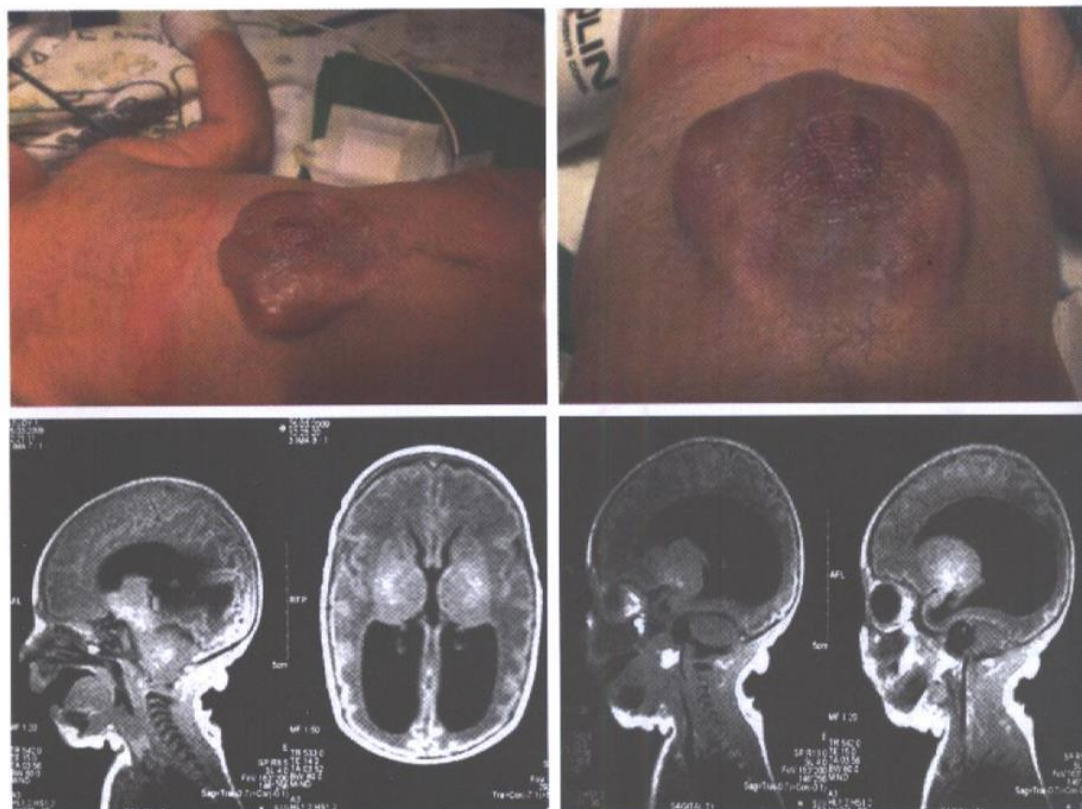
Es necesario documentar la edad, APP y AGO maternos, curso y posibles complicaciones de la gestación y el parto. Medir el tamaño del defecto, determinar si se encuentra cerrado o abierto, o si fistuliza LCR; en este caso iniciar profilaxis con antibióticos<sup>2,3,4</sup>.

Realizar un exhaustivo examen neurológico, el nivel sensoriomotor debe ser interpretado observando tanto los movimientos espontáneos como las respuestas a la estimulación sensorial, verificar la continencia de esfínteres y los reflejos. Valoración de pares craneales bajos. Es importante conocer si el llanto es fuerte, si hay estridor inspiratorio o episodios apnéicos que nos hagan sospechar en la malformación de Chiari II<sup>2,4</sup>. Se debe esperar hasta una semana después del procedimiento quirúrgico del cierre para estimar de modo adecuado el nivel de lesión medular<sup>1,2</sup>.

Consignar el perímetro cefálico del niño y valorar la tensión de las fontanelas, diastasis de suturas o adelgazamiento de la calota craneana, hechos que se observan en pacientes con hidrocefalia evidente al nacimiento I. Colocar al recién nacido en decúbito ventral y discreto trendelenburg, rotarlo a los decúbitos laterales<sup>3,4</sup>.

Es importante Informar a los padres, previamente, sobre la situación clínica del paciente y sobre los beneficios y riesgos del procedimiento quirúrgico.<sup>10</sup>

**Figura 2.** Colpocefalia y Agenesia del cuerpo calloso



## MÉTODOS DE DIAGNÓSTICO PRENATAL

### M. Invasivos:

Amniocentesis: nos permite realizar cariotipo y dosaje de alfa-fetoproteína del líquido amniótico entre las semanas 14 y 16 1,2. Cuando se encuentran niveles elevados de alfa fetoproteína, entre las semanas 16 y 18 de gestación, se detecta el 99% de los DCTN 2.

### NO INVASIVOS

#### Ecografía Materna y fetal

El Abombamiento frontal (signo del limón), se asocia fuertemente al MMC (98%), cuando se observa en fetos de menos de 24 semanas de gestación.

La curvatura anormal del cerebelo (signo de la banana) asociado con obliteración de la cisterna magna, es observado con menor frecuencia en el segundo trimestre en fetos con DCTN, sin embargo, su especificidad y valor predictivo es muy alto 1,2.

El examen de la columna vertebral pondrá de manifiesto la raquisquisis, como un ensanchamiento del espacio interarticular; ausencia de láminas y apófisis espinosas (durante el tercer trimestre) y cifosis 2. La ecosonografía permite la identificación de alteraciones en el cuello uterino, tales como su acortamiento, lo cual puede llevar al desencadenamiento de un trabajo de parto con posterioridad a la corrección intraútero del MMC y, por lo tanto, contraindicaría la cirugía fetal. También permite correlacionar el nivel lesional (nivel vertebral más alto de raquisquisis) con el nivel posnatal, pareciendo ser el hallazgo prenatal el que aporta mayor predicción de la función motora de los miembros inferiores 2.

Resonancia magnética obstétrica: Se puede realizar en etapa prenatal desde 1998, mediante la aplicación de técnicas de proceso ultrarápido tipo HASTE (1.5 tesla), a fin de compensar los probables movimientos del feto 2.

### DIAGNÓSTICO POSNATAL

Se deben obtener estudios de imagen: eco transfontanelar, TAC simple de encéfalo al ingreso, RMN simple de encéfalo (figura 2) y de columna vertebral. Es aconsejable realizar estudios ecosonográficos de abdomen superior e inferior para descartar otras anomalías congénitas.

### CONDUCTA TERAPÉUTICA

Los objetivos del tratamiento inicial son: reducir la can-

tidad de daño neurológico causado por el defecto, minimizar las complicaciones como las infecciones, la fístula e hipotensión del LCR y la preservación de las funciones no afectadas 2,3,10. Una vez diagnosticado el trastorno, el nacimiento debe hacerse por cesárea y se debe proteger adecuadamente el saco y sus cubiertas (mantener la placoda húmeda y estéril con solución fisiológica) 1, 11,2.

Condiciones preexistentes que contribuyen a una pobre evolución y que debieran pesar al momento de adoptar la decisión de operar este tipo de pacientes incluyen: gran cifosis, hidrocefalia marcada, parálisis arriba del nivel de L3, otros defectos congénitos mayores 11.

El tratamiento de estos niños requiere de un abordaje multidisciplinario entre neurocirujanos, neurólogos, urólogos, ortopedistas, pediatras, psicólogos, kinesiólogos, terapeutas ocupacionales y asistentes sociales 1.

Debe ser intervenido dentro de las primeras 24 a 36 horas posparto, dependiendo del estado clínico del niño, evidentemente, entre más aplacemos la cirugía, se incrementará el riesgo de complicaciones de tipo infeccioso y de fístula de LCR. Se debe coordinar con el centro quirúrgico y el anestesiólogo de guardia la disponibilidad de quirófano para nuestro paciente, ya que el neonato no puede estar en ayunas (NPO) por más de tres horas. No olvidar realizar tipificación sanguínea y preparar un paquete de eritrocitos 1.

Es importante explicar a los padres, la posibilidad de que el paciente precise colocarle un sistema de derivación ventrículo-peritoneal debido al desarrollo de Hidrocefalia, la cual está presente en aprox. el 85% de los pacientes con MMC. Sin embargo, sólo el 15% de ellos tiene PC más allá del percentilo 95 al nacimiento, el resto va a desarrollarla luego del cierre (puesto que se elimina una vía de salida del LCR) 2,4,11. Se debe tratar la hidrocefalia tempranamente, hacerlo de forma simultánea en caso de que sea manifiesta al nacer 4.

Descripción del procedimiento operatorio empleado para cierre posnatal de Mielomeningocele lumbosacro: (Figuras 3 – 6)

El procedimiento se realiza con el paciente en decúbito prono sobre la mesa de Neonatología, bajo anestesia general. Se colocan almohadillas, transversalmente, debajo del paciente de manera que el abdomen cuelgue libremente. Chequear puntos de presión (ojos, brazos, genitales, rodillas y talones). Se vendan los brazos y piernas (vendas de algodón) para ayudar a mantener el calor corporal 11.

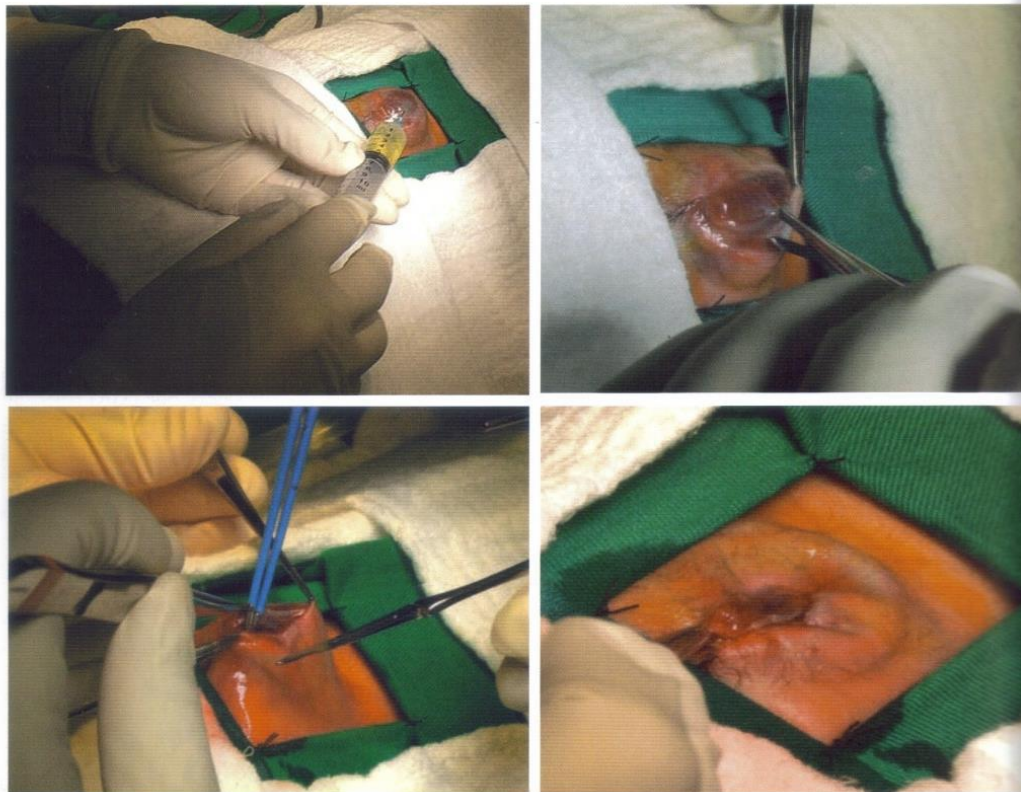
Preparar la piel, no la placoda. Se debe hacer una preparación bastante amplia de la piel, abarcar toda la espalda (en caso de ser necesario un flap para el cierre del defecto) <sup>11</sup>.

Inicialmente, realizamos punción y vaciamiento del saco herniario. Realizar hemostasia cuidadosa. Procedemos a una disección minuciosa de la placa neural separándola de la piel circundante y de elementos epiteliales y dérmicos anómalos, removiéndolos circunferencialmente, teniendo especial cuidado en la porción rostral <sup>11</sup>.

Tunelización de placa neural, con puntos separados de Vicryl 6.0 (ó 5.0). Identificar y ligar el filum terminal. Formación de plano dural de forma circunferencial. Cierre dural mediante sutura continua con vicryl 6.0 (ó 5.0). Una cantidad suficiente de LCR debe ser liberada durante el cierre en casos de marcada hidrocefalia, para evitar la necesidad de derivación ventrículo peritoneal en el mismo procedimiento anestésico y minimizar así los riesgos de infección del sistema. Formación de plano aponeurótico con vicryl <sup>4,0 11,12</sup>.

Síntesis de tejido celular subcutáneo mediante puntos separados de vicryl 4.0. Posteriormente, el cierre de la piel de forma vertical, mediante sutura continua con monofilamento nylon 4.0 (ó 5.0). Si es necesario, realizar disecciones extrafasciales para permitir mayor movilidad de la piel y facilitar el cierre. Evitemos cerrar la herida bajo tensión. Cubrir la herida adecuadamente para prevenir la contaminación fecal. En el postoperatorio debemos mantener al infante en decúbito prono y continuar la profilaxis antibiótica por 24 horas. Vigilar el desarrollo de hidrocefalia (abombamiento de la fontanela, aumento del perímetro cefálico, aumento del tamaño ventricular en los controles de ultrasonido) <sup>5,11</sup>.

**Figura 2.** Colpocefalia y Agenesia del cuerpo calloso



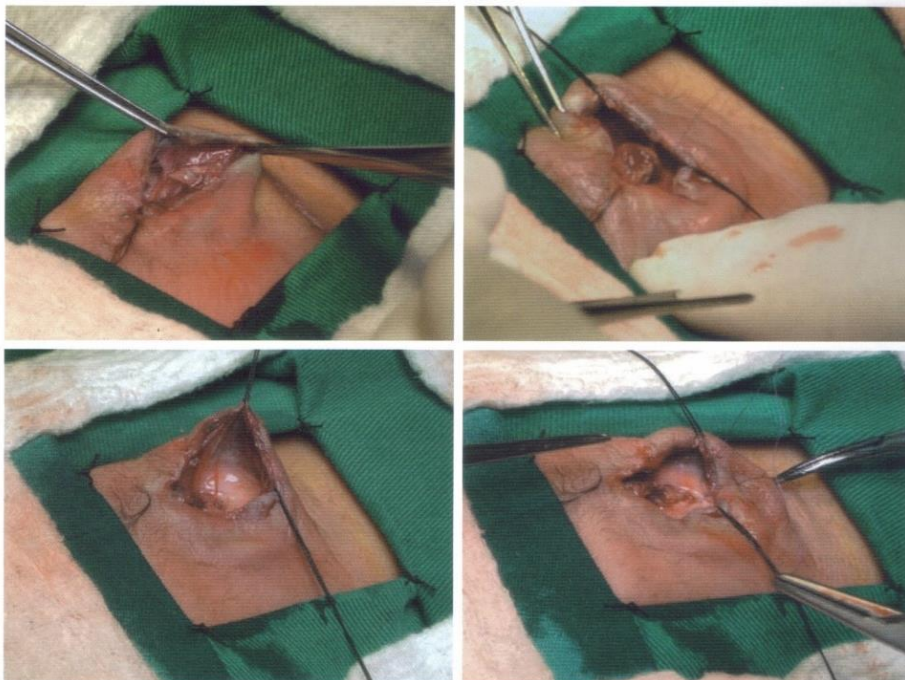
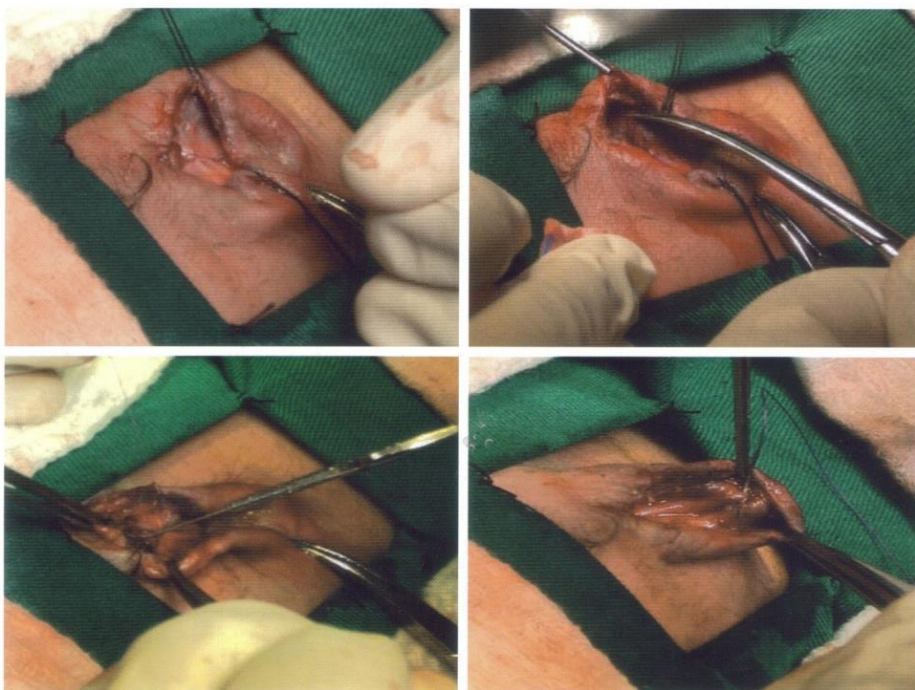
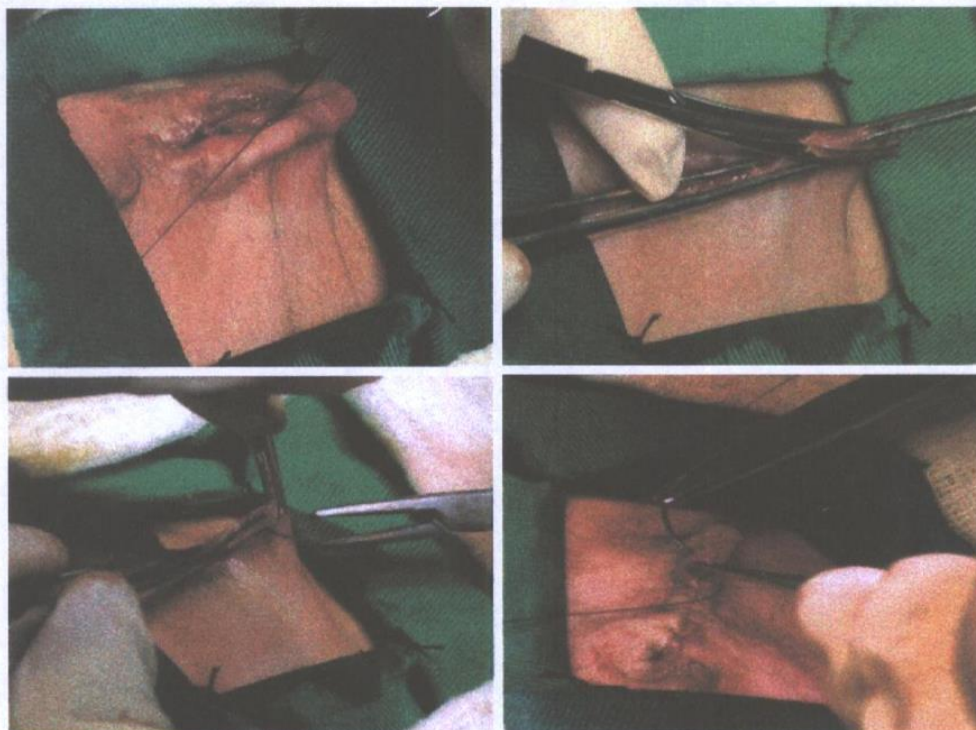
**Figura 4.** Tunelización de la placa neural**Figura 5.** Cierre dural hermético y disección extrafascial.

Figura 6. Síntesis por planos: regularización de bordes de la herida.



#### COMPLICACIONES DEL PROCEDIMIENTO QUIRÚRGICO:

Las complicaciones inmediatas (días 0 y 30): pérdida de LCR a través de la herida y mala cicatrización de la herida o dehiscencia 2. Cuando el estado de un paciente que tiene MMC se deteriora, siempre es necesario descartar la posibilidad de un malfuncionamiento de la derivación 4.

Las complicaciones tardías ocurren más allá del día 30, incluso años después. Tenemos el S. de médula anclada, si-ringomielia, compresión bulbar en el agujero occipital (M. de Chiari II sintomática) y el quiste dermoide 2,4.

#### DISCUSIÓN

La introducción de sistemas de derivación ventriculo-peritoneal en la década de los 1950s alteró la historia natural del MMC, previo a esto la sobrevida era la excepción 8. Veenboer et al mencionan en su estudio sobre la continencia urinaria en adultos, que la continencia total fue alcanzada en el 37% de los casos. El nivel neurológico de la lesión y la hidrocefalia fueron asociados con incontinencia. En el 25% de los casos se observó algún grado de

daño renal. En el 1% de los casos, trastornos del detrusor actuaron como factores pronósticos adversos para el desarrollo de daño renal 8.

Desde el punto de vista económico, son realmente elevados los costos que implica el cuidado de un paciente con MMC: solo en USA, el cuidado de pacientes con estas características implicó en 1988 un gasto de 500 millones de dólares, lo que equivale a 294.000 por paciente 2.

Uno de los mayores descubrimientos en la prevención de anomalías congénitas ha sido la evidencia de que la suplementación con folato periconcepcional puede reducir el riesgo de DCTN (de presentación aislada, no así los asociados a síndromes), malformaciones cardiovasculares, paladar hendido y anomalías urogenitales 9. Se recomienda la ingesta de ácido fólico durante los 2 ó 3 meses previos a la concepción planificada y durante el primer trimestre de embarazo (0.4 mg diarios) 1,9. La exposición maternal al calor (saunas o fiebre) en el primer trimestre, el uso del valproato y la obesidad están asociados a un incremento del riesgo de defectos del tubo neural 6. La inmovilidad, pobre reserva respiratoria, obesidad, alergia al látex y la cifoescoliosis progresiva contribuyen a aumentar

23

los riesgos. Es esencial que el manejo del drenaje urinario se establezca en la niñez. La vejiga neurogénica no mejora con el tiempo. La independencia en la vida adulta solo es posible con una intensa preparación en la niñez <sup>5,13,15</sup>.

Los niños que son continentes y tienen lesiones debajo de L2, tendrán probablemente una función sexual normal. La actividad sexual en adolescentes, especialmente, en aquellos con hidrocefalia es limitada (pero no ausente). Sin embargo, durante la adultez cerca de dos tercios tienen una pareja regular. La fertilidad está probablemente preservada en aquellos que son naturalmente potentes. Hay un gran riesgo de defectos del tubo neural en la descendencia, a menos que se indique la ingesta profiláctica de ácido fólico <sup>5,13,15</sup>.

### CIRUGÍA FETAL PARA EL MIELOMENINGOCELE

En 1990 Heffez et al. publicaron un trabajo demostrando que la exposición quirúrgica de la médula en fetos de rata produce parálisis del tren posterior al nacimiento, como consecuencia del daño sufrido por la médula por el contacto con el líquido amniótico. Señalaron además que estas lesiones ocurren cuando el LA se vuelve hipotónico e hiponatrémico, lo que lleva a un edema osmótico del tejido expuesto. Además, en la última etapa del embarazo, las concentraciones de urea y ácido úrico en LA se incrementan de forma dramática. Estos hallazgos refuerzan el concepto del daño secundario que sufre la placoda neural <sup>2, 14,16</sup>.

En 2011 se publicó el estudio Management of Myelomeningocele Study (MOMS), estudio aleatorizado comparando los fetos operados prenatalmente (antes de las 26 semanas de gestación), con los operados en el período posnatal. Los resultados mostraron la reducción de la necesidad de derivación ventrículo-peritoneal a los 12 meses y una mejoría de la función motora a los 30 meses de edad con la intervención prenatal sin reportar una importante morbilidad materna. <sup>15,17,18</sup> La cirugía prenatal también ha demostrado un grado superior de corrección de la hernia cerebelosa asociada con la malformación Chian tipo II y un aumento de la capacidad de deambulación autónoma, superior a la alcanzada con la cirugía posnatal <sup>15,16,18</sup>.

### CONCLUSIONES

La sobrevida de los niños ha aumentado en el mundo occidental, pero a la edad de 35 años, cerca del 50% habrán muerto. En los adultos, la causa más común de muerte son las enfermedades cardíacas y pulmonares. Aquellos que caminan en la niñez tienen un 20 a 50% de chance de volverse dependiente de silla de ruedas en la adultez <sup>13</sup>.

La cirugía prenatal del mielomeningocele redujo la necesidad de derivación ventrículo-peritoneal y mejoró la evolución motora a los 30 meses, pero está asociada a riesgos materno-fetales <sup>17</sup>.

### BIBLIOGRÁFICAS

- Mezzadri J., Goland J., Socolovsky M. Introducción a la neurocirugía. Anomalías del desarrollo vertebral. Cap. 12, pág. 195 – 196.
- Basso A., Carrizo G., Mezzadri J., Goland J., Socolovsky M. Neurocirugía: Aspectos clínicos y quirúrgicos. Mielomeningocele. Cap. 72, 776 -783.
- Gardella J. Conceptos de patología neuroquirúrgica. Neurocirugía en los extremos de la vida. Cap. 13, pág. 241 – 242. B. Aires 2012.
- Greenberg M. Disrafismo medular: Manual de Neurocirugía. Ed. Journal, B. Aires 2004, Vol. I Cap. 6, pág. 260 – 264.
- Anne J. Moore and David W. Newell. Neurosurgery Principles and Practice. Spinal Dysraphism. Springer London 2005. Cap. 27, pág. 477 – 480.
- Greenberg M. Spinal dysraphism. Handbook of neurosurgery. Thieme N. York, 6th edition, Cap. 4, pág. 114 – 118.
- Joseph H. Piatt Jr, M.D. Treatment of myelomeningocele: a review of outcomes and continuing neurosurgical considerations among adults. J Neurosurg Pediatrics 6:000–000, 2010.
- Veenboer PW, Bosch JLHR, van Asbeck FWA, de Kort LMO. Upper and Lower Urinary Tract Outcomes in Adult Myelomeningocele Patients: A Systematic Review. October 2012 | Volume 7 | Issue 10 | e48399.
- Safi J., Joyeux L., and Chalouhi G. "Periconceptual folate deficiency and implications in neural tube defects". Journal of Pregnancy. Volume 2012, 9 pages.
- Guzmán A., Calvit M., Bruggeman L. "Información necesaria para el consentimiento informado de una reparación de un mielomeningocele". Servicio de neurocirugía, hospital del niño de panamá, página oficial www.hden.sld.pa 2006.
- Connolly E., McKhann G., Huang J. Fundamentals of operative Techniques in Neurosurgery. Myelomeningocele Repair. Cap. 159, 690 – 692.
- Lien SC, Maher CO, Garton HJ. Local and regional flap closure in myelomeningocele repair: a 15-year review. Childs Nerv Syst. 2010 Aug; 26(8):1091-5. Epub 2010 Mar 2.
- Christopher R. J. Woodhouse. Myelomeningocele: neglected aspects. Pediatr Nephrol (2008) 23:1223–1231.
- Danzer E., Scott N. Fetal Surgery for Myelomeningocele: Patient Selection, Perioperative Management and Outcomes. Fetal Diagn Ther 2011; 30:163–173
- Saadai P., Farmer D. Clinics in Perinatology: Fetal Surgery for Myelomeningocele. Clin Perinatol. 2012 June ; 39(2): 279–288.
- Adzick N. Fetal myelomeningocele: natural history, pathophysiology, and in-utero intervention. Semin Fetal Neonatal Med. 2010 February ; 15(1):9–14.
- N. Scott Adzick, M.D., Elizabeth A. Thom, Ph.D. A Randomized Trial of Prenatal versus Postnatal Repair of Myelomeningocele. n engl j med 364;11 nejm.org march 17, 2011
- Carreras E., Maroto A., Silvia Arévalo. Tratamiento prenatal del mielomeningocele. Diagn Prenat. 2012.



SOCIEDAD ECUATORIANA DE NEUROCIROGÍA

CAPÍTULO PEDIÁTRICO  
de la Federación Latinoamericana  
de Sociedades de Neurocirugía



## XXI CURSO DE EDUCACIÓN CONTINUA DEL CAPÍTULO PEDIÁTRICO DE LA FLANC Y I CURSO INTERNACIONAL DE NEUROCIROGÍA PEDIÁTRICA

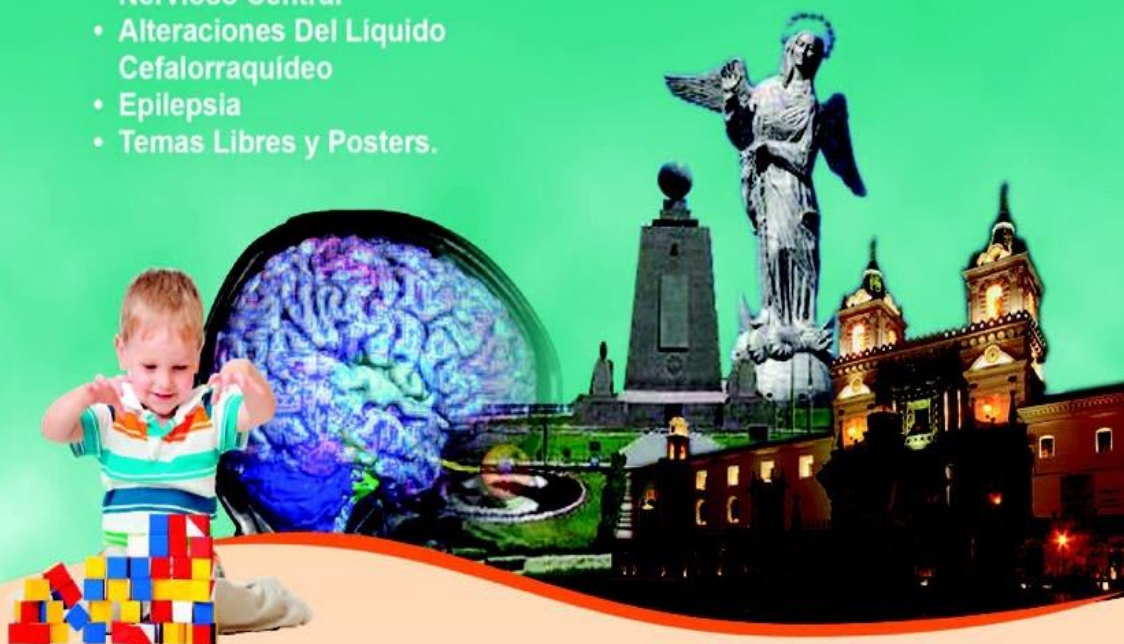Hotel Hilton Colón Quito. Salón Isabel La Católica

### TEMAS

- Malformaciones Congénitas
- Craneosinostosis
- Trauma
- Tumores Del Sistema Nervioso Central
- Alteraciones Del Líquido Cefalorraquídeo
- Epilepsia
- Temas Libres y Posters.

Del 4 al 6  
Junio 2015

**30 HORAS**



### INVERSIÓN:

Neurocirujanos \$200  
Socios de la SENC: \$150  
Otros Profesionales de la Salud: \$100  
Estudiantes: \$60  
Temas Libres y Posters: \$15

### INFORMES E INSCRIPCIONES:

Colón 2277 y Ulloa, Edificio Fierro  
2do Piso, Oficina 2A  
Telf.: (02) 2522612 Whatsapp: 0984 945 554  
E-mail: coexponeidams@yahoo.com  
www.coexpo.com.ec

SIGUENOS:  

AVAL INSTITUCIONAL



AVAL ACADÉMICO



Coordinación







MINISTERIO DE SALUD PÚBLICA  
 FEDERACIÓN LATINOAMERICANA DE NEUROCIROLOGÍA  
 SOCIEDAD ECUATORIANA DE NEUROCIROLOGÍA – CAPÍTULO PICHINCHA  
 Con el Aval de la UNIVERSIDAD SAN FRANCISCO DE QUITO

Confieren el Presente

# Diploma

Al Señor(a) Doctor **CARLOS LEÓN**

Por haber participado en calidad de: **AUTOR DEL TEMA LIBRE:**

**Complicaciones postquirúrgicas de Ser ventriculostomía en comparación a DVP**

En el **"XXI CURSO DE EDUCACIÓN CONTINUA DEL CAPÍTULO PEDIÁTRICO DE LA FLANC Y I CURSO INTERNACIONAL DE NEUROCIROLOGÍA PEDIÁTRICA"**, organizado por el Capítulo Pediátrico de la Federación Latinoamericana de Sociedades de Neurocirugía y la Sociedad Ecuatoriana de Neurocirugía, Capítulo Pichincha, del 4 al 6 de junio de 2015 en la ciudad de Quito.

Duración Académica: **30 Horas**

Quito, 6 de junio de 2015

**DR. GONZALO MANTILLA C.**

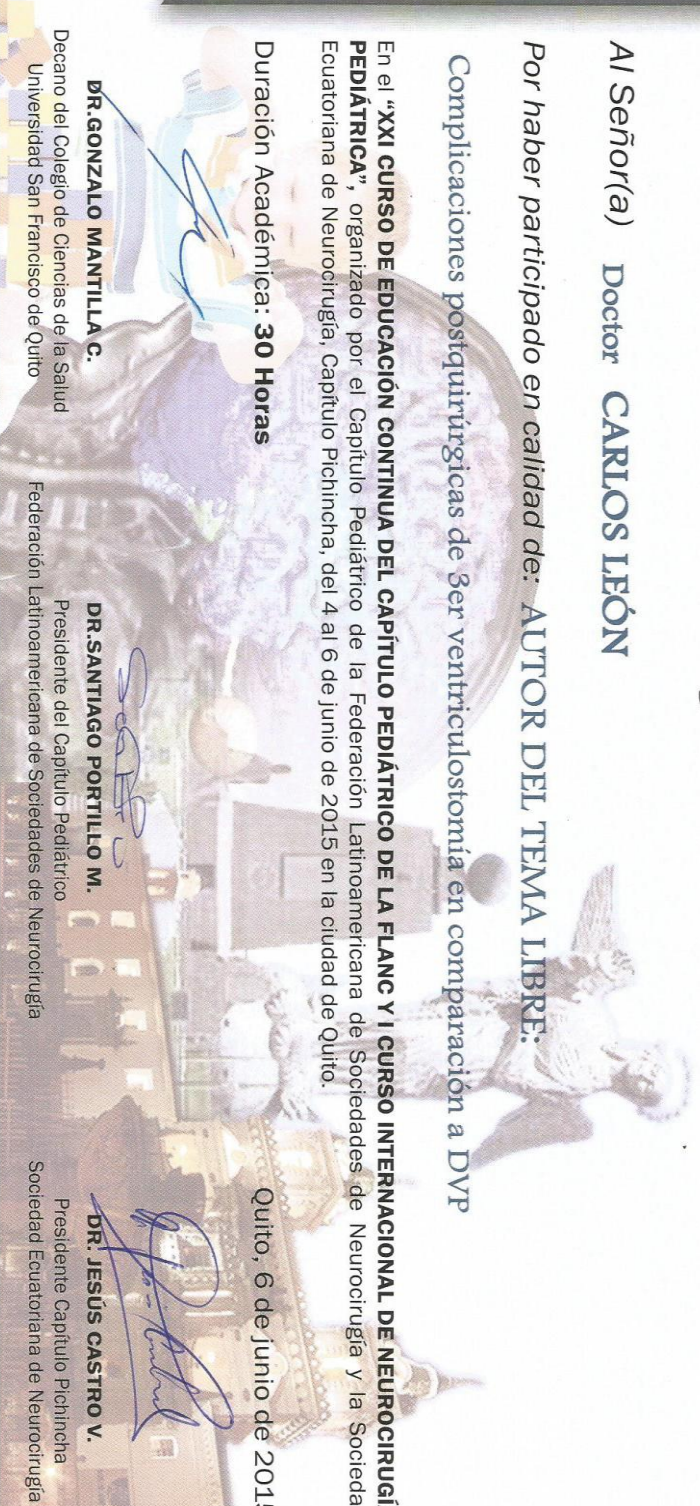
Decano del Colegio de Ciencias de la Salud  
 Universidad San Francisco de Quito

**DR. SANTIAGO PORTILLO M.**

Presidente del Capítulo Pediátrico  
 Federación Latinoamericana de Sociedades de Neurocirugía

**DR. JESÚS CASTRO V.**

Presidente Capítulo Pichincha  
 Sociedad Ecuatoriana de Neurocirugía



**INVITACIÓN**

La Asociación Nacional de Médicos Rurales (ANAMER), y FACMED tienen el honor de invitarles a:

**CONGRESO INTERNACIONAL DE ACTUALIZACIÓN QUIRÚRGICA EN LA PRÁCTICA MÉDICA GENERAL, Y el SIMPOSIO DE ENFERMERÍA QUIRÚRGICA;** que tendrá lugar en la ciudad de Quito, del 24 al 30 de Octubre del 2015.

La cirugía es una ciencia y arte que requiere capacitación y destrezas, indispensables para la obtención de los mejores resultados en el paciente. Frente a esta necesidad se organiza este magno evento que contará con prestigiosas figuras del ámbito nacional e internacional dedicado a las especialidades quirúrgicas.

Espéramos contar con su valiosa presencia y participación en el mismo, a fin de engrandecer este evento.

¡LES ESPERAMOS!

**ORGANIZAN Y AUSPICIAN**



INVERSIÓN DEL CONGRESO		
TÍTULO/CARGO	PRESCRIPCIONES DISCUENTO HASTA EL 5 DE OCTUBRE	INSCRIPCIONES REGULARES
ESTUDIANTES	\$100	\$110
AUXILIARES DE ENFERMERÍA Y PÚBLICO EN GENERAL	\$125	\$140
LCDOs, ENFERMERÍA, OBSTETRICES, OTROS PROFESIONALES	\$145	\$160
AFILIADOS ANAMER	\$155	\$170
MÉDICOS GENERALES	\$165	\$180
PROFESIONALES DE CUARTO NIVEL	\$185	\$200

**\*EVALUACIÓN Y TALLERES TIENEN COSTO ADICIONAL**

- REQUISITOS PARA INSCRIPCIÓN:**
- 1. COPIA DE CÉDULA DE IDENTIDAD.
  - 2. COPIA DE TÍTULO PROFESIONAL O CARNET ESTUDIANTEL (ESTUDIANTES).

**INFORMES E INSCRIPCIONES**

Teléfonos: 02-2564853 / 0985022502

[www.hts.com.ec](http://www.hts.com.ec)

[inscripciones@hts.com.ec](mailto:inscripciones@hts.com.ec)

Oficinas: Av. 10 de Agosto N13-155 y Checa.

Edificio Mutualista Pichincha No. 2, Sexto piso, Of. 44.

Quito - Ecuador

- Asegura tu CUPO mediante Depósito o Transferencia a la Cta. Cte. No. 3515962704 Banco del Pichincha, a nombre de HTS Cla. Ltda.
- También estaremos aceptando INSCRIPCIONES el primer día del Evento.

ACEPTAMOS TODAS LAS TARJETAS DE CRÉDITO. EL ASISTENTE ASUME EL COSTO DE TRANSACCIÓN (USD. 15)



Síguenos en:



**CONGRESO INTERNACIONAL DE ACTUALIZACIÓN QUIRÚRGICA EN LA PRÁCTICA MÉDICA GENERAL**

**SIMPOSIO DE ENFERMERÍA QUIRÚRGICA.**

Del 24 al 30 de Octubre del 2015

Auditorio Hospital Carlos Andrade Marín

(Av. 18 de Septiembre y Ayacucho)

Quito - Ecuador

**100 Horas Evaluadas\***

\*Evaluación Operar

**ORGANIZAN:**



Asociación Nacional de Médicos Rurales



## CIRUGÍA GENERAL Y LAPAROSCÓPICA / ANESTESIOLOGÍA

Anestesia Local en Cirugía.  
Apendicetomía. Complicaciones.  
Laparoscopia Diagnóstica en Abdomen Agudo. ¿Cuándo Utilizarla?  
Prostatactomía Radical Laparoscópica.

## CIRUGÍA PEDIÁTRICA / NEONATOLOGÍA

Manejo Anestésico en Laparoscopia Pediátrica.  
Gastrosquisis.  
Cirugía Laparoscópica en Niños.  
Urgencias Quirúrgicas Neonatales.  
Torsión Testicular Perinatal en Cirugía Pediátrica.  
Patología Umbilical Frecuente.

## CIRUGÍA CARDIOTORÁCICA, CARDIOVASCULAR / OFTALMOLOGÍA / NEUROCIRUGÍA

Cirugía de Tórax.  
Tumores Intracraneales.  
Cirugía Refractoria.  
Microtransplante Ocular.  
Urgencias Cardioquirúrgicas.  
Complicaciones de la Neumonía.  
Tratamiento Quirúrgico.  
Hemorragia Subaracnoidea.  
Estenosis Aórtica. Tratamiento Quirúrgico.

## CIRUGÍA PLÁSTICA, MAXILO-FACIAL / ORL

Tratamiento Inicial de Paciente Quemado Grave.  
Principios a Considerar antes de una Cirugía Estética.  
Lifting de Punta Nasal.  
Cirugía de Mano.  
Corrección de Cicatrices.  
Cirugía Ortognática.  
Trauma Craneo Encefálico.  
Cuerpos Extraños en ORL.

- Punción Timpánica y Colocación de tubos de Ventilación.
- Arrancamiento Traumático de Cuero Cabelludo.
- Labio Leporino y Paladar Hendido.

## GINECOLOGÍA / UROLOGÍA / CIRUGÍA ONCOLÓGICA / TRAUMATOLOGÍA / MISCELÁNEOS

- Sangrado Uterino Disfuncional, Tratamiento Quirúrgico.
- Histerectomía Vaginal.
- Reversibilidad de Vasectomía.
- Abordaje Clínico Quirúrgico de la Enfermedad Inflamatoria.
- Nuevos Horizontes en el Tratamiento de Cáncer de Próstata.
- Cirugía Laparoscópica en Urología.
- Cirugía Reconstructiva después de Cáncer de Mama.
- Tumores Óseos.
- Cirugía de Cadera.
- Manejo del Paciente Diabético en Cirugía.
- Manejo del Trasplante Hepático en Ecuador.
- Trasplante de Medula Ósea.
- Cirugía Percutánea de Pie.
- Cirugía Bariátrica: Situación Actual.
- ¿El Por Qué del Bólido Introgástico? Importancia.
- Cuidados del Niño en el Quirófano.
- Seguridad en el Área Quirúrgica: Notificación de Eventos Adversos e Incidencias.
- Escarotomías y Fasciotomías Quirúrgicas en el Quemado Eléctrico.
- Prevención de Úlceras de Presión durante la Intervención Quirúrgica.
- Cuidados Enfermeros en Cirugía.
- Ansiedad Prequirúrgica: Cómo hacerle Frente.

## SIMPÓSIO DE ENFERMERÍA QUIRÚRGICA

- Cuidados del Niño en el Quirófano.
- Seguridad en el Área Quirúrgica: Notificación de Eventos Adversos e Incidencias.
- Escarotomías y Fasciotomías Quirúrgicas en el Quemado Eléctrico.
- Prevención de Úlceras de Presión durante la Intervención Quirúrgica.
- Cuidados Enfermeros en Cirugía.
- Ansiedad Prequirúrgica: Cómo hacerle Frente.

## TALLERES\*

- ▣ **Técnicas Quirúrgicas: Nudos y Suturas.**  
Puntos claves a tratar:
  - Entrenamiento y práctica en las diferentes técnicas.
  - Adquisición de destrezas en el manejo de nudos y suturas. Perfeccionar sus habilidades.
- ▣ **Laparoscopia Básica.**  
Puntos claves a tratar:
  - Demostración y manejo de instrumental quirúrgico laparoscópico.
  - Desarrollo de habilidades de movimientos finos con instrumental.
  - Se realizarán ejercicios que incluyan el uso del bisturí armónico y bipolar sobre tejidos, además del uso de suturas mecánicas endoscópicas.
- ▣ **Manejo y Colocación de Accesos Venosos Periféricos.**  
Puntos claves a tratar:
  - Ubicación del paciente.
  - Selección del sitio de punción.
  - Técnica de punción.

## METODOLOGÍA DEL EVENTO

Se realizarán conferencias, enfocadas a las especialidades en la rama de la Cirugía y su enfoque en la práctica médica general. Además, el Simposio de Enfermería se lo realizará con varias ponencias distribuidas en un día.

## EVALUACIÓN\*

La evaluación es opcional, puede realizarse en modalidad online o presencial de acuerdo a la normativa. La misma, será con preguntas de opción múltiple, referente a las ponencias emitidas por nuestros acertados expositores.



**ASOCIACIÓN NACIONAL DE MÉDICOS RURALES**  
**MINISTERIO DE SALUD PÚBLICA DEL ECUADOR**  
**HEALTH TRAINING SOLUTIONS**  
**CON EL AVAL ACADÉMICO DE LA**  
**ESCUELA SUPERIOR POLITÉCNICA DE CHIMBORAZO**  
**FACULTAD DE SALUD PÚBLICA**

Confieren el presente

**CERTIFICADO**  
**DE PARTICIPACIÓN**

AL DOCTOR

**CARLOS ALBERTO LEON AVEIGA**

En calidad de **PONENTE** con el Tema Libre:

MANEJO INICIAL DE TRAUMA CRANEOENCEFÁLICO PARA MÉDICOS GENERALES

**“CONGRESO INTERNACIONAL DE ACTUALIZACIÓN QUIRÚRGICA EN**

**LA PRÁCTICA MÉDICA GENERAL”.**

**“SIMPOSIO DE ENFERMERÍA QUIRÚRGICA”.**

Realizado en la Ciudad de Quito del 24 al 30 de Octubre del 2015.

**Duración: 100 horas**

**Riobamba, Noviembre del 2015.**



REPÚBLICA  
DEL ECUADOR



  
Ing. Rosa Elena Pinos Neira  
RECTORA  
ESCUELA SUPERIOR POLITÉCNICA  
DE CHIMBORAZO

  
Dra. Hilda Perálvarez Saa  
DECANA  
FACULTAD DE SALUD PÚBLICA  
ESCUELA SUPERIOR POLITÉCNICA  
DE CHIMBORAZO

  
Md. Alfredo Ornela Valarezo  
PRESIDENTE  
ASOCIACIÓN NACIONAL  
DE MÉDICOS RURALES

  
Dra. Ana Núñez Villegas  
COORDINACIÓN ACADÉMICA  
HEALTH TRAINING SOLUTIONS

