

UNIVERSIDAD SAN FRANCISCO DE QUITO USFQ

Colegio de Ciencias de la Salud

**Reporte de leishmaniasis en dos caninos atendidos en la ciudad de Quito –
Ecuador**

Análisis de casos clínicos

**Alejandra Callejas Espinosa
Medicina Veterinaria**

Trabajo de titulación presentado como requisito
para la obtención del título de
Médico Veterinario

Quito, 16 de mayo de 2017

UNIVERSIDAD SAN FRANCISCO DE QUITO USFQ

COLEGIO CIENCIAS DE LA SALUD

**HOJA DE CALIFICACIÓN
DE TRABAJO DE TITULACIÓN**

**Reporte de leishmaniasis en dos caninos atendidos en la ciudad de Quito –
Ecuador**

Alejandra Callejas Espinosa

Calificación:

Nombre del profesor, Título académico

Juan Sebastián Galecio, MVZ

Firma del profesor

Quito, 16 de mayo de 2017

Derechos de Autor

Por medio del presente documento certifico que he leído todas las Políticas y Manuales de la Universidad San Francisco de Quito USFQ, incluyendo la Política de Propiedad Intelectual USFQ, y estoy de acuerdo con su contenido, por lo que los derechos de propiedad intelectual del presente trabajo quedan sujetos a lo dispuesto en esas Políticas.

Asimismo, autorizo a la USFQ para que realice la digitalización y publicación de este trabajo en el repositorio virtual, de conformidad a lo dispuesto en el Art. 144 de la Ley Orgánica de Educación Superior.

Firma del estudiante: _____

Nombres y apellidos: Alejandra Callejas Espinosa

Código: 00105067

Cédula de Identidad: 1715467674

Lugar y fecha: Quito, mayo de 2017

Reporte de leishmaniasis en dos caninos atendidos en la ciudad de Quito – Ecuador

Leishmaniasis report of two canines treated in Quito – Ecuador

Alejandra Callejas E,^{1*} Gabriela Chavez R,¹ Esp, Juan Galecio N,¹ MVZ.

¹Universidad San Francisco de Quito, Escuela de Medicina Veterinaria. Diego de Robles S/N y Vía Interoceánica, Cumbayá, Ecuador.

*Correspondencia: ale-callejas@hotmail.com

RESUMEN

La leishmaniasis es una enfermedad zoonótica transmitida por mosquitos y causada por un parásito protozoario del género *Leishmania*, la cual tiene como principal reservorio los caninos. Es por esto, que su diagnóstico es importante para establecer programas que permitan controlar los reservorios de la enfermedad. Para poder realizar su diagnóstico se deben conocer las lesiones y signos clínicos más frecuentes. El objetivo del estudio fue describir los hallazgos clínicos y la patología clínica de dos casos de caninos con leishmaniasis. Las lesiones más relevantes fueron linfadenomegalia en linfonódulos periféricos e hiperproteïnemia en ambos pacientes. En el paciente 1 se detectó anemia a diferencia del paciente 2. Por otro lado, se identificó una lesión renal y hepática por alteraciones en la bioquímica sanguínea. El diagnóstico definitivo se realizó por medio de citología, a través de la cual se observaron los amastigotes de *Leishmania spp.* Se concluyó que ambos pacientes presentaron leishmaniasis canina y que por su amplia distribución en el Ecuador, es necesario considerar a la leishmaniasis como un diagnóstico diferencial ante lesiones de piel, presencia de linfadenomegalia, afección renal y hepática en caninos.

Palabras Claves: Anemia, citología, enfermedad tropical, zoonosis (Fuentes: DeSc).

ABSTRACT

Leishmaniasis is a zoonotic disease transmitted by mosquitoes and caused by a protozoan parasite of the genus *Leishmania*, which has as its main reservoir the canines. It is for this reason that within its diagnosis it is important to establish programs to control the reservoirs of the disease. In order to make a diagnosis, the most frequent lesions and clinical signs must be known. The objective of this study was to

describe the clinical findings and clinical pathology of two canine cases with leishmaniasis. The most relevant lesions were lymphadenomegaly in peripheral lymph nodes and hyperproteinemia in both patients. In patient 1 anemia was detected unlike patient 2. On the other hand, a renal and hepatic lesion was identified due to alterations in their blood biochemistry. The final diagnosis was made by means of cytology, through which the amastigotes of *Leishmania* sp were observed. The findings concluded that both patients presented canine leishmaniasis and that due to its wide distribution in Ecuador, it is necessary to consider leishmaniasis as a differential diagnosis to skin lesions, presence of lymphadenomegaly, renal and hepatic involvement in canines.

Key words: Anemia, cytology, tropical disease, zoonoses (Fuentes: DeSc).

INTRODUCCIÓN

La leishmaniasis es una enfermedad de distribución mundial, presente en 98 países. Se cree que cada año hay 1.3 millones de casos nuevos con una mortalidad elevada, llegando al 100% en casos de leishmaniasis visceral en personas sintomáticas que no reciben tratamiento (1).

Al tener una distribución mundial, tiene una importancia epidemiológica muy importante que se ve agravada por la deforestación, urbanización, desarrollo económico y migración de zonas rurales a urbanas (2). Además, esta enfermedad puede ser transmitida tanto a humanos como a animales, siendo los caninos los principales reservorios de la enfermedad (3). Por lo tanto, es muy importante su diagnóstico para desarrollar programas de prevención de la enfermedad.

En Ecuador se ha reportado la presencia del parásito en 22 de las 24 provincias del país (4), desde el nivel del mar hasta aproximadamente 2700 msnm, principalmente en zonas rurales. Por lo que se encuentra en las tres regiones del país: sierra, costa y amazonia con una mayor frecuencia en las zonas tropicales del país. Según la Dirección Nacional de Vigilancia Epidemiológica del Ministerio de Salud Pública del Ecuador, (5) las principales provincias que presentaron casos de Leishmaniasis cutánea en humanos en el 2015 fueron: Pichincha con 332 casos, Santo Domingo de los Tsáchilas con 214 y Esmeraldas con 208, estas tres provincias contabilizan un 53,82% de todos los casos reportados en el Ecuador. Sin embargo, se desconoce la prevalencia de Leishmaniasis en caninos debido a que su declaración es solo obligatoria en humanos (6).

La leishmaniasis es causada por parásitos protozoarios del género *Leishmania spp.* Existen por lo menos 16 especies y subespecies, pero los caninos son afectados principalmente por *L. chagasi*, *L. tropica*, *L. major* y *L. braziliensis* (3). En caninos la *Leishmania* se puede dar en su forma visceral o cutánea, siendo la visceral la más común y grave. Esta es transmitida por vectores del género *Lutzomyia* y *Phlebotomus* (7).

Los signos clínicos más frecuentes en caninos son la linfadenomegalia, pérdida de peso, problemas de piel y crecimiento excesivo de las uñas (onicogrifosis). Dentro de las lesiones de la piel se identifica principalmente alopecias alrededor de los ojos y en la zona interdigital (7).

Su diagnóstico es complejo debido a que los pacientes con leishmaniasis, pueden presentar una gran variedad de signos clínicos, lo cual depende de la especie de *Leishmania* infectante. Existen etapas de la leishmaniasis visceral en la que la enfermedad puede estar como latente asintomática hasta patente aguda, subaguda o crónica (8); y depende del estado inmunológico del animal.

Existen varios métodos de diagnóstico para *Leishmania spp.* en humanos y caninos, de los cuales los parasitológicos e inmunológicos son los más utilizados, pero lo más recomendable es el aislamiento e identificación del parásito por medio de biopsias. En caso de realizar el diagnóstico rápido por citología, se pueden obtener muestras de nódulos linfáticos o de médula ósea. De las muestras se realizan frotis para luego ser teñidos con tinción Giemsa (9). Al ser observados los frotis al microscopio se puede observar amastigotes de *Leishmania spp* (3). Otros métodos diagnósticos son: inmunohistoquímica, inmunofluorescencia indirecta, histopatología de tejidos afectados, PCR y ELISA. Sin embargo, PCR permite el diagnóstico e identificación de la especie de *Leishmania spp.* (9).

Como diagnóstico diferencial se debe descartar enfermedades que presentan los mismos signos como hepatozoonosis, erlichiosis y linfoma que provoca linfadenomegalia (10)

OBJETIVO

Describir los hallazgos clínicos y patología clínica en dos caninos con leishmaniasis atendidos en la ciudad de Quito.

HISTORIA DEL CASO

Se recopilaron dos fichas clínicas del laboratorio LabVet, de pacientes en los cuales se realizó un diagnóstico citológico de *Leishmania spp.*

Ambos pacientes tienen antecedentes de traslado a lugares donde el vector de la leishmaniasis es endémico. En los últimos tres años el Paciente 1 tiene historial de viajes a Estados Unidos (Miami), España, Brasil y la costa de Ecuador (Guayaquil). Por otro lado, el Paciente 2 fue derivado de la provincia de Orellana (Ecuador).

Examen clínico y análisis de laboratorio. Los antecedentes clínicos del Paciente 1 fueron la presencia de tos, dificultad para tragar, hiporexia y depresión. Al examen físico se observó dolor a la palpación abdominal, mucosas pálidas, hipertermia (38.6°C), lesiones alopecicas alrededor de los ojos e interdigitales; presencia de linfadenomegalia de linfonódulos submandibulares, axilares, preescapulares, inguinales y poplíteos. El paciente 2 presentó depresión, normotermia (37.2°C) y a la exploración clínica se observó taquicardia y linfadenomegalia de los linfonódulos submandibulares.

En los exámenes recopilados de ambos pacientes se evalúa hemograma, química sanguínea, Elemental microscópico de orina (EMO) y citología de los linfonódulos submandibulares.

ANALISIS CLÍNICO

Ambos pacientes presentaron una linfadenomegalia de linfonódulos periféricos y lesiones de piel, lo cual según Shaw *et al* (2009), de 257 caninos un 56% presentaron linfadenomegalia, por otra parte un 67% de caninos mostraron lesiones de piel.

Además, ambos pacientes presentaron una hiperproteïnemia. La cual puede deberse a un aumento de globulinas plasmáticas, principalmente beta y gamma globulinas (11). Por otro lado, en el Paciente 1 se identificó una anemia normocítica, hipocrómica no regenerativa, junto con leucopenia; a diferencia del Paciente 2 que no presentó anemia. Estos resultados concuerdan con lo mencionado por Ribeiro *et al* (2013) (12), quienes reportan que un 50 a 70% de los caninos con *Leishmania spp.* presentan anemia, la cual es normalmente normocítica, normocrómica no regenerativa.

La principal causa de anemia en caninos con leishmaniasis se debe al establecimiento del parásito en la médula ósea, en donde este órgano hematopoyético ve afectada su producción de eritrocitos, plaquetas y leucocitos (12). El parásito también tiene afinidad por el hígado en donde genera lesiones en este órgano (12) y concuerda con los resultados en donde se observó una elevación de ALT y AST en ambos pacientes (**iError! No se encuentra el origen de la referencia.**).

Por otro lado, en ambos caninos se identificó un compromiso renal por un incremento de urea en ambos pacientes; y en el Paciente 1 un incremento de creatinina y fósforo. Además, de hematuria y proteinuria en ambos casos (**iError! No se encuentra el origen de la referencia.**). Así mismo la densidad urinaria del Paciente 1 estuvo baja (1.008) y del Paciente 2 en el límite inferior (1.018). Según Acero et al (2015) (9) una posible causa del problema renal en la leishmaniasis puede deberse a la presencia de inmunocomplejos (IgG o IgM con antígeno de *Leishmania*), los cuales se depositan en las paredes de los capilares glomerulares. Esto condiciona un engrosamiento capilar y la proliferación de las células glomerulares, como consecuencia se genera una insuficiencia renal junto con un incremento de productos nitrogenados en sangre.

El examen del estado renal, hepático y hematológico en pacientes con leishmaniasis es importante porque podría ayudar en la toma de decisión al momento de dar un tratamiento.

Tabla 1. Bioquímica sanguínea del paciente 1 y 2, de los analitos que representan el estado renal y hepático.

	Paciente 1	Paciente 2	Rangos de referencia	de
Urea mmol/L	89.6	10.6	2.0	- 7.9
Creatinina mmol/L	1370.0	120.5	60.0	- 126.0
Calcio mmol/L	2.3	2.4	2.2	- 2.9
Fósforo mmol/L	6.8	1.1	0.7	- 1.7
Potasio mmol/L	5.0	4.9	3.8	- 5.3
Sodio mmol/L	150.0	148.9	141.0	- 153.0
Glucosa mmol/L	2.9	3.6	3.4	- 6.9
ALT U/L	98.7	76.0	4.0	- 70.0
AST U/L	220.0	60.0	12.0	- 55.0
FA U/L	550.0	180.0	6.0	- 189.0
Albumina g/L	25.0	30.1	29.0	- 40.0

Según Noli y Saridomichelakis (2014) (10) la leishmaniasis puede ser fácilmente diagnosticada con la demostración de la presencia del parásito por citología. En las citologías que se realizaron a los caninos de este estudio se aprecia la presencia de amastigotes de *Leishmania spp*, los cuales se encuentran en los monocitos. Además, se observan células linfocíticas y cuerpos linfoglandulares, correspondientes al origen de la muestra (linfonódulos submandibulares, Figura 1).

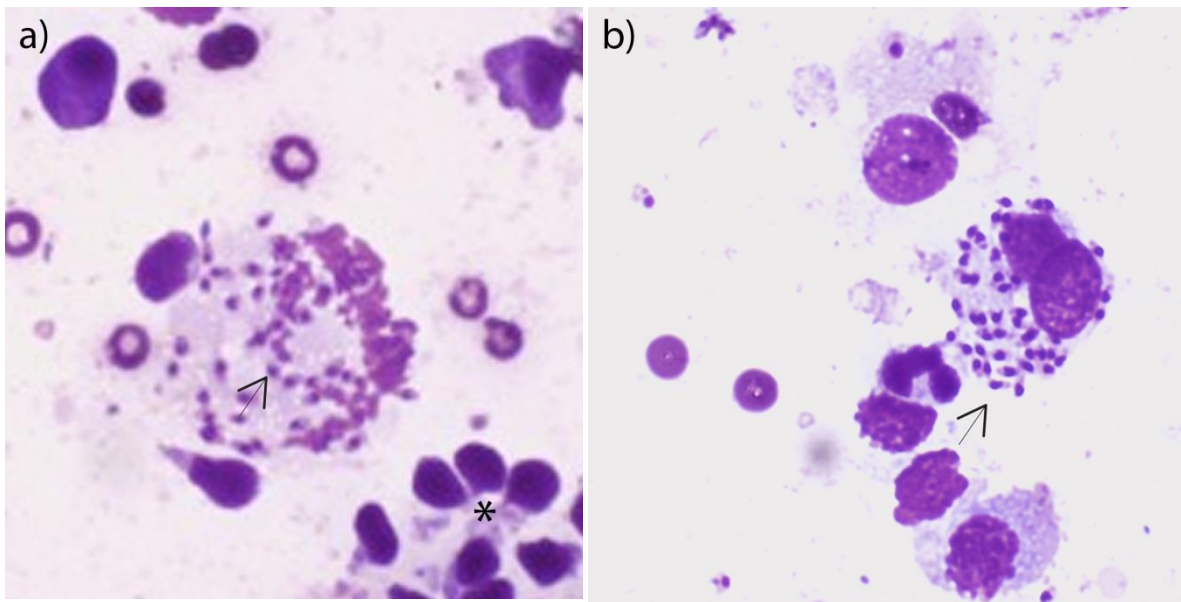


Figura 1. a) Paciente 1 y b) Paciente 2, Muestran celularidad elevada con fondo de eritrocitos y cuerpos linfoglandulares (asterisco *), células de origen linfático. Además se observa la presencia de amastigotes de *Leishmania spp.* (Flecha negra; 100X, tinción Giemsa)

En la citología también se aprecian las características de estos amastigotes (Figura 2 **Error! No se encuentra el origen de la referencia.**), son redondeados u ovalados, con un tamaño aproximado de 4.5 μm de largo y un núcleo grande y redondeado. Otra característica importante que se presenta es el cinetoplasto, el cual corresponde a la estructura pequeña redondeada junto al núcleo perteneciente a la mitocondria del protozoo (2).

La fácil identificación de los amastigotes de *Leishmania spp.* en los monocitos y macrófagos va a depender de la carga parasitaria que tenga el canino. Esta carga tiene una relación directa con la inmunidad del paciente. Es decir, que los caninos resistentes o infectados, pero sanos, tienen su inmunidad celular eficiente debido a lo cual se inhibe la multiplicación de la *Leishmania spp.*, como consecuencia la carga parasitaria tiende a ser baja (10). Con base a lo mencionado se recomienda hacer un diagnóstico diferencial del histoplasma, ya que ambos presentan un cuerpo basófilo y pequeño con paredes transparentes (10).

En contraste con la realización de un diagnóstico por histología, en la citología se pueden apreciar las lesiones de los tejidos, pero sin

presencia de amastigotes, por lo que no se puede hacer un diagnóstico (13).

Este estudio tuvo como limitante el número de casos reportados. Al ser 2 pacientes, no se puede realizar una generalización de las lesiones presentes en la *Leishmania spp.* en caninos.

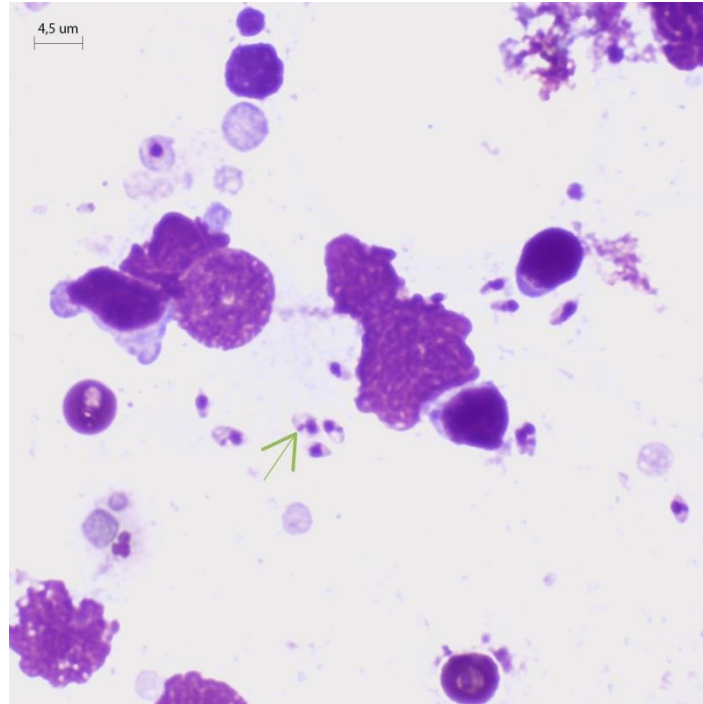


Figura 2. Presencia de amastigotes de *Leishmania spp.* con forma redonda u ovalada, y un núcleo grande. Por la tinción Giemsa utilizada se aprecia el cinetoplasto (Flecha verde; 100X, tinción Giemsa)

CONCLUSIÓN

La evaluación de signos clínicos y citología permitió establecer que ambos pacientes presentaron leishmaniasis canina. Siendo las principales lesiones la linfadenomegalia, lesión renal y hepática.

Por la amplia distribución de la leishmaniasis en el Ecuador, es necesario considerar a esta enfermedad como un diagnóstico diferencial ante lesiones de piel, presencia de linfadenomegalia, afección renal y hepática.

Bibliografía

1. Uribarren T. Leishmaniosis o Leishmaniasis. Universidad Nacional Autónoma de Mexico. [Online].; 2011 [cited 2016 Agosto 17. Available from: <http://www.facmed.unam.mx/deptos/microbiologia/parasitologia/leishmaniosis.html>.
2. Sundar S, Rai M. Laboratory Diagnosis of Visceral Leishmaniasis. Clin Diagn Lab Immunol. 2002; 5(9).
3. OIE. Leishmaniasis. In Manual de la OIE sobre animales terrestres.; 2008. p. 1-12.
4. Calvopina M, Armijos RX, Hashiguchi Y. Epidemiology of leishmaniasis in Ecuador: current status of knowledge - A review.. Mem Inst Oswaldo Cruz. 2004; 99(7).
5. Subsecretaria de Vigilancia de la Salud Pública. Gaceta epidemiológica semanal No. 53. Quito.; Dirección nacional de vigilancia epidemiológica; 2016.
6. OIE. Wahis Interface. [Online].; 2016 [cited 2017 Marzo 8. Available from: http://www.oie.int/wahis_2/public/wahid.php/Countryinformation/Animalsituation.
7. Trav B. Leishmaniasis visceral canina. Revista MVZ Córdoba. 2000; 5(1): p. 29-32.
8. Romero MH, Sanchez JA. El diagnóstico de la leishmaniasis visceral canina (*Leishmania infantum*). Vet Zootec. 2007; 1(1): p. 51-59.
9. Acero V, Angel P, Fonseca E, Ferrer L, Roura X. Canine Leishmaniosis: tools for diagnosis in veterinary practice in Colombia. Revista MVZ Córdoba. 2015; 20(3).
10. Noli C, Saridomichelakis M. An update on the diagnosis and treatment of canine leishmaniosis caused by *Leishmania infantum* (syn. *L. chagasi*). The Veterinary Journal. 2014 Septiembre; 202(3): p. 425-435.
11. Paola S, Avalos A, Maidana L, Suarez M, Marecos E, Oreggioni G. Correlación de los cambios morfológicos en riñón y médula ósea en

caninos infectados naturalmente con *Leishmania* sp. *Compend Cienc Vet.* 2016 Junio; 6(1).

12. Ribeiro RR, Magno de Silva S, de Oliveira G, Suzan M, Georges FJ. Relationship between clinical and pathological signs and severity of canine leishmaniasis. *Rev Bras Parasitol Vet.* 2013; 22(3).
13. Rallis T, Day MJ, Saridomichelakis MN, Adamama-Moraitou KK, Papazoglou L, Fytianou A, et al Chronic hepatitis associated with canine leishmaniasis (*Leishmania infantum*): A clinicopathological study of 26 cases. *J Comp Path.* 2005; 132: p. 145-152.