

UNIVERSIDAD SAN FRANCISCO DE QUITO USFQ

Colegio de Ciencias de la Salud

Medir en 100 tomografías de pacientes entre 18 a 30 años, la distancia promedio entre la pared disto interna de los conductos mesiales y el ligamento periodontal del primer molar inferior para así determinar un rango de seguridad durante la instrumentación para prevenir una perforación en banda.

Proyecto de Investigación

Andrea Valeria Rojas Mendoza

Odontología

Trabajo de titulación presentado como requisito
para la obtención del título de
Odontóloga

Quito, 8 de julio de 2017

**UNIVERSIDAD SAN FRANCISCO DE QUITO USFQ
COLEGIO CIENCIAS DE LA SALUD**

**HOJA DE CALIFICACIÓN
DE TRABAJO DE TITULACIÓN**

Medir en 100 tomografías de pacientes entre 18 a 30 años, la distancia promedio entre la pared disto interna de los conductos mesiales y el ligamento periodontal del primer molar inferior para así determinar un rango de seguridad durante la instrumentación para prevenir una perforación en banda.

Andrea Valeria Rojas Mendoza

Calificación:

Nombre del profesor, Título académico

Nicolas Castrillon, Dr.

Firma del profesor

Quito, 8 de julio de 2017

Derechos de Autor

Por medio del presente documento certifico que he leído todas las Políticas y Manuales de la Universidad San Francisco de Quito USFQ, incluyendo la Política de Propiedad Intelectual USFQ, y estoy de acuerdo con su contenido, por lo que los derechos de propiedad intelectual del presente trabajo quedan sujetos a lo dispuesto en esas Políticas.

Asimismo, autorizo a la USFQ para que realice la digitalización y publicación de este trabajo en el repositorio virtual, de conformidad a lo dispuesto en el Art. 144 de la Ley Orgánica de Educación Superior.

Firma del estudiante:

Nombres y apellidos:

Andrea Valeria Rojas Mendoza

Código:

0012356

Cédula de Identidad:

1716728397

Lugar y fecha:

Quito, 8 julio de 2017

RESUMEN

Este estudio pretende determinar un rango de seguridad en las raíces mesiales de primeros molares mandibulares midiendo la distancia promedio entre la pared disto interna de los conductos mesiales y el ligamento periodontal. Metodología de estudio explicativo, proyectivo, cuantitativo, co-relacional, cuasi experimental donde con el uso de tomografía computarizada cone beam (CBCT), se determinara la cantidad de dentina remanente entre conductos radiculares y el ligamento periodontal usando 100 tomografías de 4 centros radiográficos en la ciudad de Quito. Con este proyecto se busca proporcionar una medida en mm que contribuya en disminuir la incidencia de perforaciones en banda en raíces mesiales.

Palabras clave: Raíz mesial, tomografía computarizada cone beam, primero molares mandibulares, perforaciones en banda, conductos radiculares.

ABSTRACT

This study aims to determine a safety range in mesial roots of mandibular first molars by measuring the average distance between the inner wall of the mesial canals and the periodontal ligament. Methodology of explanatory, projective, quantitative, correlational, quasi-experimental study; where using cone beam computed tomography (CBCT) will be determined the amount of remaining dentin between root canal and periodontal ligament in 100 tomographies from 4 radiographic centers in Quito. This Project aims to provide a measure in mm that contributes to decrease the incidence of stripping perforations in mesial roots.

Key words: Mesial root, cone beam computed tomography, mandibular first molars, strip perforation, root canals.

Tabla de Contenido

Introducción	7
Justificación	11
Objetivos	12
Objetivo general.....	12
Objetivo específico.....	12
Hipótesis	13
Desarrollo del tema	13
Tejidos dentales.....	13
<i>Esmalte</i>	14
<i>Complejo dentino-pulpar</i>	15
<i>Cemento</i>	20
Principales causantes de afecciones pulpares.....	21
<i>Caries</i>	21
<i>Trauma oclusal</i>	25
Patologías pulpares.....	27
<i>Pulpitis reversible</i>	27
<i>Pulpitis irreversible sintomática</i>	28
<i>Pulpitis irreversible asintomática</i>	29
<i>Necrosis pulpar</i>	30
Generalidades del tratamiento endodóntico.....	30
<i>Objetivo</i>	30
<i>En que consiste?</i>	31
<i>Bio pulpectomía</i>	33
<i>Necro pulpectomía</i>	34
Anatomía primer molar permanente mandibular.....	36
<i>Morfología externa</i>	36
<i>Morfología interna</i>	37
Accidentes y complicaciones más comunes en primer molar permanente mandibular.....	40
<i>Perforaciones en banda</i>	40
<i>Fractura vertical</i>	44
<i>Perforaciones en furca</i>	45
Cone beam en endodoncía.....	47
<i>Ventajas y desventajas</i>	48
<i>Usos en odontología</i>	49
Metodología	50
Tipo de estudio.....	50
Muestra.....	50
<i>Criterios de inclusión de tomografías</i>	50
<i>Criterios de inclusión dientes</i>	50
<i>Criterios de exclusión dientes</i>	50
Materiales.....	51
Procedimientos.....	51
Análisis estadístico	52
Bibliografía	53

ÍNDICE DE TABLAS

Tabla 1. Tipos de Dentina.....	17
Tabla 2. Clasificación de Caries Dental	24

ÍNDICE DE FIGURAS

Gráfico No. 1. Zonas morfológicas de la pulpa madura.....	19
Gráfico No. 2. Primer molar inferior.....	38

Introducción

A lo largo de la historia de la odontología el profesional ha estado en la constante búsqueda de conservar las piezas dentales en boca por el mayor tiempo posible evitando la extracción. Gracias a esto, se dio origen a la endodoncia como una técnica conservadora para el tratamiento de piezas cuyo tejido pulpar ha sido afectado. Los inicios de la endodoncia datan de la época del empirismo donde se extirpaba el tejido pulpar de dientes para eliminar el dolor (Triana, Frías & Figueredo, 2008). Previo a esto, la odontología se centraba en la introducción de pastas o diferentes preparados dentro de las piezas dentales para mitigar el dolor. En muchos casos, estos preparados lograban una necrosis pulpar que efectivamente eliminaba el dolor, pero en la época se desconocía cual era la causa real. A lo largo del tiempo, tanto técnicas de diagnóstico como de tratamiento han ido evolucionando, contándose ahora con múltiples instrumentos que facilitan la terapia endodóncica como lo son localizadores apicales, motores para instrumentación, instrumentos níquel-titanio, sistemas para termoreblandecer gutta percha, entre otros (Triana, Frías & Figueredo, 2008).

Como ya se mencionó, el objetivo de la terapia endodóncica es mantener los dientes en boca. La terapia endodóncica es un procedimiento cuyo principal objetivo es permitir una adecuada limpieza y desinfección, tanto química como mecánicamente, y creando una adecuada conformación del sistema de conductos radiculares que serán la guía para una correcta obturación; permitiendo así, tratar piezas dentales que sufren patologías pulpares y periapicales; evitando la necesidad de extracciones y dando una posibilidad de rehabilitación exitosa (Bergenholtz, Horsted & Reit, 2011).

Como todo procedimiento en odontología, es indispensable un conocimiento correcto de la anatomía de cada pieza dental. En el caso de la endodoncia, se debe contar con un conocimiento claro y preciso sobre la anatomía de conductos, su número, inclinación y composición de la dentina radicular que rodea a los mismos. De igual manera, la interpretación radiográfica constituye un componente básico para conocer la anatomía radicular y obtener un diagnóstico acertado que dará como resultado un plan de tratamiento donde el acceso y la preparación del sistema de conductos sea realizado de la mejor manera posible (Lee et al, 2015).

Cualquier pieza en boca es candidata para requerir un tratamiento de conductos, pero a lo largo de los años se ha catalogado al primer molar mandibular permanente como aquel diente con mayor susceptibilidad a requerir tratamiento de conductos por aparecer a edades tempranas y ser la primera pieza permanente en erupcionar. En la mayoría de casos dicha pieza posee dos raíces; una mesial y otra distal, con dos conductos en la raíz mesial y uno o dos en la distal (Poorni, Anil & Indira, 2009). Por lo general el conducto distal es de fácil acceso y preparación. Por el contrario, en la raíz mesial, los dos conductos se caracterizan frecuentemente por ser canales curvos y con superficies distales cóncavas lo que aumenta la posibilidad de zonas de riesgo para perforaciones en banda o fracturas radiculares y rotura de instrumentos. Estas complicaciones se dan por la remoción excesiva de dentina o uso de instrumentos poco conservadores. Estudios han demostrado que en la superficie interna de la pared mesial solo cuenta con aproximadamente 1 mm de espesor lo cual la vuelve un área que deberá ser tratada con suma delicadeza para evitar las perforaciones en banda previamente mencionadas (Lee et al, 2015).

Justificación

Como parte del reconocimiento de la morfología de estas piezas; hoy en día se cuenta con técnicas como la micro tomografía computarizada la cual permite un modelado exacto de la anatomía radicular junto con información detallada sobre dimensiones de canales, dimensiones radiculares, curvaturas, distancias, etc. Es una técnica no invasiva de gran utilidad para el planeamiento del manejo y tratamiento endodóntico de primeros molares mandibulares definitivos (Lee et al, 2015).

Por todo lo mencionado, es de vital importancia contar con la mayor información posible y tener clara la morfología del sistema de conductos en raíces mesiales de primeros molares mandibulares, caso contrario se incurrirá en terapias con un bajo porcentaje de éxito o iatrogenias por parte del odontólogo que vuelven más complejo el procedimiento; como por ejemplo perforaciones en banda, cuya presencia disminuye el buen pronóstico de cualquier tratamiento y puede incluso terminar en la extracción de piezas que pudieron tener una mayor vida en boca. En un estudio de Lee et al se comprobó que la zona con menor cantidad de dentina remanente se da como consecuencia de curvaturas de los conductos mesiales. De igual manera, dicho estudio de 2015 indicó que las curvaturas fueron más acentuadas en los conductos mesio vestibulares comparado a los mesio linguales siendo el tercio apical el de mayor curvatura (Lee et al, 2015).

Por otro lado, un tratamiento inadecuado de estas complicaciones trae consigo enfermedad de tejidos adyacentes comprometiendo la estabilidad y salud de la pieza a pesar de que ya haya sido tratada endodóncicamente; por lo tanto, en la mayor medida

posible se debe usar todos los medios disponibles para obtener un mejor conocimiento de la anatomía de conductos mesiales en el primer molar mandibular (Narula, 2013).

El presente estudio tiene el objeto de medir en 100 tomografías de pacientes entre los 18 a 30 años, la distancia existente entre la pared disto-interna de los conductos mesiales y el ligamento periodontal del primer molar inferior, en los tres tercios radiculares, para así determinar un rango de seguridad para prevenir una perforación en banda durante la instrumentación. Este rango de seguridad brindara al odontólogo una referencia sobre como proceder y con que instrumental trabajar al momento de experimentar casos clínicos con estas dificultades y evitar así accidentes durante la conformación.

Objetivos

Objetivo general.

Medir en 100 tomografías de pacientes entre 18 a 30 años, la distancia promedio entre la pared disto interna de los conductos mesiales y el ligamento periodontal del primer molar inferior para así determinar un rango de seguridad durante la instrumentación para prevenir una perforación en banda.

Objetivo específico.

Determinar si existen diferencias estadísticamente significativas en la cantidad de dentina entre los conductos mesiales y el ligamento periodontal entre los diferentes grupos etarios.

Establecer un rango de distancia promedio entre la pared disto interna del tercio cervical radicular de los conductos mesiales y el ligamento periodontal del primer molar inferior en pacientes entre los 18-30 años de edad

Hipótesis

La dentina remanente entre conductos radiculares y la superficie de la raíz mesial es en promedio de 1 a 2 mm, en los tres tercios radiculares, y esto compromete la integridad de la pieza al realizar el tratamiento endodóntico dando lugar a perforaciones en banda si no se usa el instrumental adecuado o si se desconoce la anatomía de los conductos ya que un desgaste excesivo de dentina crea comunicaciones indeseadas.

Desarrollo del tema

Tejidos dentales.

Al realizar un tratamiento endodóntico es fundamental el conocimiento de los tejidos dentarios que serán trabajados ya que uno de los objetivos básicos en este tratamiento es brindar al profesional condiciones adecuadas para la posterior rehabilitación de piezas dentales, devolviendo a las mismas sus características perdidas; ya sea a causa de procesos fisiopatológicos como caries dental, o defectos congénitos como dentinogénesis imperfecta. Durante el tratamiento se debe evitar a toda costa producir traumas o daños adicionales a la lesión original (Barrancos, 2006).

Los tejidos dentales son esmalte, dentina, pulpa y cemento. Esmalte, dentina y cemento son tejidos calcificados que actúan principalmente como protección del tejido pulpar. Por otro lado, la pulpa dental es el único de los tejidos dentales que no está calcificado convirtiéndose así en un tejido único. Cuenta con múltiples elementos tisulares como los son: axones, vasos sanguíneos, tejido conectivo, fibroblastos, odontoblastos, entre otros (Cohen, 2011). Los odontoblastos son células especializadas de gran importancia ya que se ubican en la periferie de la pulpa permitiendo una relación directa con la dentina que la rodea. Debido a esto, a ambos tejidos se los denomina *complejo dentinopulpar*; siendo considerados como una unidad funcional compuesta por elementos con histológicamente distintos (Cohen, 2011).

Esmalte.

El esmalte es un tejido dental hipermineralizado, derivado del ectodermo, que cuenta con extrema dureza; debido a su configuración específica, la cual le brinda la característica de absorber fuerzas intensas sin romperse. Su función es la de proteger y recubrir el complejo dentino-pulpar. Es un tejido acelular, avascular y aneuronal. No cuenta con capacidad de regeneración, siendo así afectado por la desmineralización ya sea por caries, trauma oclusal, abrasiones, etc. A manera de protección el esmalte superficial puede remineralizarse mas no regenerarse. Esta compuesto por 96% de sustancia inorgánica, 1% de sustancia orgánica y 3% de agua (Henostroza, 2003).

Su componente estructural son los prismas adamantinos, formados por cristales de hidroxiapatita que contiene la sustancia calcificada (inorgánica) del esmalte. Dichos cristales son translucidos, birrefringentes y contienen flúor, zinc, hierro, estaño, entre

otros. El esmalte se forma por el ameloblasto, produciéndose desde el límite amelodentinario y determinando el tamaño y forma de cada diente. Los prismas se distribuyen a manera de hileras o varillas sobre la dentina coronal (Barrancos, 2006).

Por otro lado, la sustancia orgánica del esmalte se conforma por proteínas y lípidos. Durante el desarrollo, la matriz del esmalte cuenta con 3 proteínas principales que son: amelogeninas, enamelinas y proteína de penachos; pero una vez que el esmalte es maduro las amelogeninas no están presentes. El esmalte experimenta cambios con el paso del tiempo. Por ejemplo, un esmalte joven será mucho más permeable que un esmalte adulto debido a calcificaciones progresivas (Barrancos, 2006). De igual manera, en esmalte de piezas recién erupcionadas se evidencia la presencia de periquematías mientras que en adultos se observa desgaste por fuerzas mecánicas. También es común observar grietas del esmalte sobre todo aquellas en sentido vertical. Ante agresiones como la caries dental el esmalte es el primer tejido en verse afectado y puede incluso destruirse totalmente hasta afectar al siguiente tejido; es decir, la dentina (Barrancos, 2006).

Complejo dentino-pulpar.

Como ya se mencionó previamente, la dentina y la pulpa son clasificadas como una misma entidad debido a que tienen un mismo origen embrionario como lo es la papila dental y además comparten una función elemental en la biología y fisiopatología dentaria (Barrancos, 2006).

La dentina es un tejido de origen mesodérmico que se encuentra compuesta por un 70% de sustancia inorgánica, 12% de agua y 18% de sustancia orgánica. Dicha composición cambia en base a la edad y la parte del tejido dentinario analizado. Al igual que el esmalte, su parte inorgánica o mineral está formada por cristales de hidroxiapatita, siendo estos más pequeños en comparación a los de esmalte. Entre sus sales minerales se puede mencionar carbonatos, sulfatos de calcio, flúor, hierro, cobre, zinc, entre otros. Por otro lado, la sustancia orgánica es en su mayoría colágeno tipo I y un 7% de polisacáridos, lípidos y otras proteínas (Barrancos, 2006). Debido a esta composición la dentina es un tejido elástico que brinda flexibilidad al esmalte permitiendo así que las fuerzas masticatorias no lo fracturen (Cohen, 2011).

En todo su espesor, desde el límite amelodentinario hasta la pulpa, la dentina presenta múltiples conductillos (túbulos dentinarios) que contienen sustancia protoplasmática o fluido dentinario y prolongaciones odontoblásticas (proceso odontoblástico o fibra de Tomes). Los odontoblastos se ubican en la superficie de la pulpa y son las células encargadas de la producción de dentina. Cuentan con una forma cilíndrica y cada uno posee su respectiva prolongación (Barrancos, 2006).

Estos túbulos dentinarios tienen forma de *S* y cuentan con un diámetro variable dependiendo de la edad, condición fisiopatológica y localización. Aquellos túbulos cercanos a la pulpa tienen mayor diámetro que los cercanos al límite amelodentinario y amelocementario (Barrancos, 2006).

Se pueden mencionar varios tipos de dentina, según su localización y calcificación. En la siguiente tabla se detallan los tipos de dentina.

Tabla 1. Tipos de Dentina

Tipo	Síntesis	Ubicación	Estructura	Características
Dentina primaria	Durante desarrollo, antes erupción	Forma mayor parte de dentina	Túbulos forma de S. Estructura regular	Poco agua, muchas fibras colágenas
Dentina secundaria	Después de erupción	Se deposita el resto de la vida	Estructura menos regular	Mas agua, menos sustancia inorgánica
Dentina terciaria	Consecuencia de proceso patológico (caries, abrasión)	- Reaccional: odontoblastos - Reparativa: células madre mesenquimatosa s. Puente dentinario	Estructura desorganizada	Pocos túbulos, mucho agua
Esclerótica	Obliteración luz túbulos dentinarios, por hipercalcificación	Respuesta agresiones externas	Estructura irregular que presenta coloración (translucida)	No fibras de thomes
Dentina de manto	Primera capa de dentina depositada	Adyacente al esmalte	Estructura regular	Poco agua, muchas fibras colágenas, más gruesas
Dentina peritubular	Durante desarrollo y post erupción. Con edad aumenta espesor	Forma la mayor parte de dentina primaria y secundaria. Rodea túbulos. Alto grado calcificación	Estructura relativamente regular	Poco agua, mucha sustancia inorgánica
Dentina intertubular		Separa un túbulo de otro. Menor grado de calcificación		Contiene fibras colágenas, glicosaminoglicanos, proteoglicanos, factores de crecimiento, proteínas dentinogénicas
Pre dentina	Zona de dentina no calcificada, aproximadamente 15-20 um	Esta entre la capa de odontoblastos y la dentina		Principalmente posee colágeno tipo I y II, proteoglucanos, glucoproteínas, GAGs, proteína Gla y DPP, factores de crecimiento

(Barrancos, 2006) (Cohen, 2011) (Henostroza, 2003)

Contrario a la dentina, la pulpa es un tejido conectivo laxo especializado que se encuentra rodeado por tejidos duros, como sucede con la medula ósea. Gracias a los odontoblastos presentes en ella se da lugar a la formación de dentina que conforma la mayor parte del volumen dental. La composición de la pulpa cuenta con fibras colágenas, una matriz fundamental amorfa, nervios, vasos sanguíneos y vasos linfáticos (Barrancos, 2006). La pulpa se compone de un 75% de agua y 25% de sustancia orgánica, disminuyendo su cantidad de agua con la edad. Rodeando la pulpa se encuentra la capa odontoblástica, que permite la formación de dentina. Otra de las funciones de la pulpa es proporcionar sensibilidad al diente, traduciendo los estímulos en dolor y llevando la información al SNC. De igual manera, es la encargada de nutrir a los odontoblastos manteniéndolos vitales (Barrancos, 2006).

La pulpa es un tejido de origen ectomesenquimatoso, derivado de las células de la cresta neural. Estas células inician con la formación de la papila dental del germen dentario; que una vez completado el desarrollo, será la pulpa dental. Las células ya mencionadas cuenta con una gran capacidad migratoria lo que permite remplazar odontoblastos destruidos en zonas de lesión, gracias a esto se logra reparación pulpar en dientes erupcionados (Barrancos, 2006).

Si se analiza la pulpa desde la periferie al centro se pueden identificar 4 zonas:

- Zona odontoblastica: Capa epiteliforme de odontoblastos (células pulpares mas abundantes)
- Zona oligocelular o acelular de Weil: Subodontoblastica
- Zona rica en células

- Zona central: Posee tejido conectivo laxo con gran cantidad de vasos y nervios; pulpa propiamente dicha.

(Barrancos, 2006)

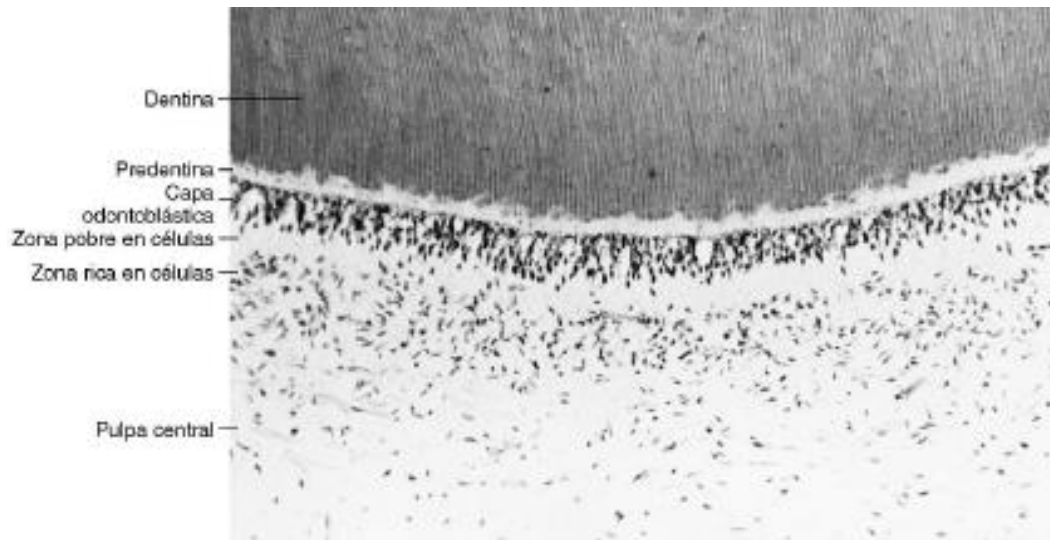


Gráfico No 1. Zonas Morfológicas de la Pulpa Madura

(Cohen, 2011)

Las células que conforman la pulpa son: odontoblastos, células estromesenchimáticas, macrófagos, fibroblastos (célula más abundante; produce colágeno tipo I y III, fibras reticulares), pericitos, células musculares lisas y fibrocitos. Por sus múltiples funciones, la pulpa cuenta con gran actividad metabólica; aunque esta puede verse disminuida por materiales como el hidróxido de calcio y el óxido de zinc/eugenol (Barrancos, 2006).

Como ya se mencionó, la pulpa cuenta con una matriz fundamental; esta es amorfa y se presenta en un estado coloidal. Se sintetiza por los fibroblastos, fibrocitos y odontoblastos. Entre sus componentes principales está el agua; en un 90%,

glucosaminoglucanos, proteoglucanos y factor de adhesión celular fibronectina (Barrancos, 2006).

La pulpa contiene una microcirculación cuya función es aportar nutrientes y eliminar desechos metabólicos. Los vasos sanguíneos entran y salen a través de forámenes apical y accesorios, presentes en cada raíz. Las arteriolas y vénulas forman una red capilar sub odontoblástica que nutre los odontoblastos. Cuando hay lesiones pulpares se da un aumento de presión localizado; pero, si este empeora y se extiende, los tejidos duros que rodean a la pulpa impiden que esta presión disminuya (Barrancos, 2006).

En el caso de la inervación pulpar; los nervios, al igual que los vasos sanguíneos, entran y salen por el foramen apical. El mayor porcentaje de las fibras nerviosas son mielínicas, A delta. El resto son fibras amielínicas tipo C. Los nervios forman el plexo de Raschkow ubicado en la región coronaria por debajo de la zona rica en células (Barrancos, 2006). Algunas fibras nerviosas pueden ingresar a los túbulos dentinarios juntos con el proceso odontoblastico estableciendo así una íntima relación pulpa-dentina. Los nervios pulpares tienen la característica de ser resistentes a la necrosis; es por esto, que se puede presentar sensibilidad a la instrumentación en pieza con aparente necrosis (Barrancos, 2006).

Cemento.

El cemento es el último de los tejidos duros del diente que se encuentra recubriendo la dentina radicular. Este está más relacionado con el periodonto que con el

complejo dentinopulpar. Se sintetiza por los cementoblastos y crece por aposición de capas paralelas llamadas laminillas. En el cemento se identifican tres zonas; interna, media y externa (Barrancos, 2006). En zonas donde hay mayor actividad y la pieza dental recibe presiones intensas se forma abundante cemento que podría incluso deformar la raíz causando una cementosis. Esta patología puede dificultar la extracción de las piezas afectadas (Barrancos, 2006).

El cemento se puede clasificar en celular y acelular. El celular es aquel donde hay presencia de cementocitos y esta ubicado en el área del ápice radicular y furcas. Por otro lado el acelular, carece de cementocitos y se localiza en el área mas cervical de la raíz siendo el más expuesto a caries (Barrancos, 2006).

La permeabilidad del cemento es menor a la de la dentina ya que no cuenta con túbulos y no cuenta con sensibilidad. En la zona apical el cemento cuenta con algunas células que permiten cierta permeabilidad y genera una vía nutricional alterna para el diente. De igual manera presenta fibras de Sharpey que lo conectan con el ligamento periodontal y se encuentran en la capa externa de cemento (Barrancos, 2006).

Principales causantes de afecciones pulpares.

Caries.

La caries dental constituye una de las patologías dentales mas frecuentes, siendo un trastorno infeccioso y transmisible. Se la ha definido como un proceso de destrucción localizada en tejidos duros dentarios el cual evoluciona de manera

progresiva e irreversible, iniciándose en la superficie del diente y avanzando en profundidad. Se considera que la caries es una enfermedad multifactorial con etiología varia (Barrancos, 2006). Esta patología se da por la interrelación entre microorganismos y su invasión de las superficies dentarias del huésped, donde se mantiene tiempo suficiente por los productos metabólicos desmineralizantes que alcanzan alta concentración en el biofilm; gracias a una cantidad excesiva de azúcares en la alimentación. Es decir, su etiología es la relación entre huésped, microorganismos, sustrato, tiempo y edad (Barrancos, 2006).

El biofilm es uno de los principales factores causales de caries dental, este es una entidad bacteriana proliferante que tiene una actividad enzimática la cual permite que se adhiera firmemente a las superficies dentarias. La composición de dicha película depende del tiempo de maduración y la región dental afectada (Barrancos, 2006). Se la divide en dos partes principales: capa salival o cutícula acelular adquirida y capa formada por microorganismos y polímero extracelulares. Debido a la higiene deficiente se inicia la deposición bacteriana, siendo el *Streptococcus sanguis* la primera bacteria en colonizar. Otras bacterias asociadas a la caries dental son el *Streptococcus mutans*, *Lactobacillus* y *Actinomyces* (Barrancos, 2006).

Como parte de la etiología de la caries se pueden mencionar factores predisponentes y atenuantes como:

- Civilización y raza: Algunos grupos humanos tiene mayor predisposición a caries
- Herencia: Al ser característica transmisible algunos grupos son inmunes y otros predisponentes

- Dieta: Gran cantidad azúcares, más susceptible
- Composición química: Presencia de ciertos elementos en el esmalte (como el flúor, estroncio, litio, molibdeno, titanio y vanadio), lo vuelve más resistente
- Morfología dentaria: Fosas y fisuras muy profundas favorece formación presencia de caries. De igual manera lo hacen, apiñamientos dentales, diastemas, etc.
- Higiene bucal: Correcta higiene disminuye frecuencia de caries
- Sistema inmune: Presencia IgA disminuye frecuencia caries
- Flujo saliva
- Glándulas de secreción interna
- Enfermedades sistémicas y estados carenciales: Esto favorece en inicio de caries ya que disminuyen las defensas del organismo.

(Barrancos, 2006)

La caries inicia en la superficie de esmalte pero puede avanzar hasta dentina e incluso pulpa, causando estados de pulpitis y necrosis pulpar. Los productos y subproductos bacterianos que se originan durante la disolución de sustancia dental orgánica e inorgánica son los causantes de los efectos de la caries sobre la pulpa. En el diente se dan lugar tres reacciones básicas con el objetivo de proteger la pulpa ante la caries: disminución permeabilidad dentinaria, formación de dentina terciaria y reacciones inflamatorias e inmunológicas (Cohen, 2011).

Clasificación.

Tabla 2. Clasificación de Caries Dental

ESMALTE	<ul style="list-style-type: none"> - Solo afecta esmalte - causada por desmineralización de esmalte (pH 5,5 o 5,6) - aproximadamente en 20 min inicia desmineralización esmalte por ingesta hidratos de carbono
DENTINA	<ul style="list-style-type: none"> - Pasa el límite amelodentinario - según ubicación tiene diferentes formas de propagación - avanza mas rápido que en esmalte - túbulos ayudan a MO a invadir pulpa
CEMENTO	<ul style="list-style-type: none"> - para que se de es necesario alteración del periodonto marginal que lo exponga a agentes cariogénicos - inician limite amelodentinario e invaden cemento acelular - desmineralización sigue líneas incrementales

(Barrancos, 2006) (Cohen, 2011).

Trauma oclusal.

El trauma oclusal u oclusión traumática es un proceso evolutivo que trae consigo afecciones en forma y/o función de cualquier componente del sistema estomatognático; es decir, las lesiones se representan como cualquier cambio estructural en los elementos del sistema masticatorio. Estas lesiones puede ser transitorias o permanentes (Mendiburu et al, 2016). Principalmente son afectados el ligamento periodontal y la pulpa dental gracias a fuerzas inadecuadas y/o excesivas que se producen por parte de los músculos masticatorios. Estas fuerzas pueden ejercerse sobre un diente o un grupo de dientes con contactos prematuros. Generalmente esto se asocia a parafunciones como lo son el bruxismo apretamiento, atrición, entre otras (Morales & Bolaños, 2008).

Se ha calcificado al trauma oclusal en dos; trauma oclusal primario y secundario. El trauma oclusal primario hace referencia a fuerzas excesivas que se aplican en piezas dentales con un periodonto sano (Morales & Bolaños, 2008). Este tendrá lugar en cualquier pieza que contacte con el o los antagonistas antes que el resto de piezas en el arco opuesto; es decir, que tenga un contacto prematuro persistente. Las causas principales del trauma oclusal primario son restauraciones altas, traumatismo, ortodoncia o hábitos para funcionales. Radiográficamente se observa un ensanchamiento del espacio del ligamento periodontal y el paciente refiere dolor e incluso movilidad dental (Mendiburu et al, 2016).

En el caso del trauma oclusal secundario, se toman en cuenta piezas donde se aplican fuerzas normales o excesivas pero estas presentan compromiso periodontal (Morales & Bolaños, 2008). Este tipo de trauma causa más complicaciones ya que

pueden encontrarse mas piezas con movilidad, siendo esta severa; de igual manera, se genera separación de las piezas dentales colapsando la dimensión vertical oclusal. Además, los pacientes padecen de signos y síntomas de enfermedad periodontal (Mendiburu et al, 2016).

En una pulpa normal la respuesta ante estímulos es moderada, con ausencia de síntomas espontáneos. Ante un trauma oclusal reciente el principal efecto del trauma oclusal sobre la pulpa es la inflamación, dando lugar a una pulpitis reversible. En este caso, el diente presenta respuesta a cualquier estímulo. Esto se da principalmente ante trauma oclusal ocasionado por restauraciones altas o fractura coronaria pequeña (Mendiburu et al, 2016).

En situaciones más avanzadas de trauma oclusal, la consecuencia es una pulpitis irreversible sintomática donde hay episodios de dolor, moderado a severo, intermitentes o continuos, espontáneos o provocados. A medida que la pieza se acerca a una necrosis, también se puede evidenciar pulpitis irreversible asintomática por trauma oclusal (Mendiburu et al, 2016).

De igual manera, la degeneración pulpa calcificante es otra patología que afecta a piezas con trauma oclusal. Esta es indolora y sin sintomatología clínica; pero radiográficamente se observan efectos sobre cámara y/o conductos radiculares. Por otro lado, el trauma oclusal puede ser causal de una periodontitis apical sintomática la cual se identificara radiográficamente como una radiolucidez apical (Mendiburu et al, 2016).

La oclusión traumática no solo causa patologías, también es responsable de cambios a nivel del complejo dentinopulpar. Esta produce una desorganización de la capa odontoblástica dando lugar a odontoblastos típicos y atípicos. De la misma manera, origina alteraciones del tejido conjuntivo que se encuentra bajo la capa odontoblástica; ya que se da un aumento de las fibras colágenas con gran cantidad de fibroblastos (Mendiburu et al, 2016). Un trauma oclusal mantenido produce brotes de sustancia P en las terminaciones nerviosas presentes en el ligamento periodontal; causando así, inflamación neurogénica. También hay liberación de sustancia P la que da lugar a un desequilibrio del mecanismo de regulación del hueso; por esta razón, se da el dolor asociado a trauma oclusal y el incremento de resorción diente-hueso, causante de afecciones pulpares (Mendiburu et al, 2016).

Dependiendo de la intensidad y la duración de la acción realizada por la oclusión traumática, dependerá los cambio y/o patologías que se presenten a nivel pulpar y por ende la respuesta de defensa que tendrá el organismo (Mendiburu et al, 2016).

Patologías pulpares.

Pulpitis reversible.

La pulpitis reversible se define como una inflamación pulpar que puede resolverse, regresando la pulpa a su estado normal, si se retira el estímulo causal. Clínicamente se pueden observar obturaciones fracturadas o desadaptadas, tratamientos restaurativo recientes con sensibilidad postoperatoria, caries, abrasión, trauma y/o

retracciones gingivales; siendo estas las causas de dicha inflamación (Marroquín & García, 2015).

Los síntomas de este estado son: Sensación de dolor leve a moderado no espontáneo, o dolor severo tras la aplicación de estímulos térmicos. La respuesta es rápida de corta duración y el dolor desaparece pocos segundos después de retirado el estímulo. En pacientes donde hay pérdida parcial de estructura dental, también se puede presentar dolor leve a la masticación. No hay presencia de dolor a la percusión ni a la palpación (Marroquín & García, 2015).

Radiográficamente no se observan cambios periapicales, aunque si es posible determinar el factor etiológico; es decir, caries y restauraciones profundas sin compromiso directo del tejido pulpar (Marroquín & García, 2015).

Pulpitis irreversible sintomática.

Se la define como una inflamación del tejido pulpar donde hay una incapacidad de reparación o cicatrización. Ante una pulpitis irreversible asintomática se observan características clínicas como caries, restauraciones extensas, restauraciones desadaptadas, enfermedad endoperiodontal, atrición y/o recubrimiento pulpar directo. El dolor se presenta prolongado, espontáneo, referido o de aparición inmediata a estímulos térmicos o hiperosmóticos (Marroquín & García, 2015).

Generalmente hay una sensibilidad mayor ante el calor y con el frío se experimenta un estado de alivio transitorio. Las respuestas se dan ante múltiples estímulos ya sea térmicos u otros. De igual manera, es un dolor agudo, severo,

intermitente, pulsátil, localizado, referido o irradiado que se asocia con cambios posturales y es de aparición nocturna. Puede o no presentarse dolor a la percusión y masticación. Se requiere prescripción de analgésicos para calmar el dolor (Marroquín & García, 2015).

Radiográficamente se observa un factor etiológico asociado a la cavidad pulpar. También es posible la presencia de ensanchamiento del espacio del ligamento periodontal (Marroquín & García, 2015).

Pulpitis irreversible asintomática.

En este caso la pulpa vital esta inflamada siendo incapaz de regenerarse y además con ausencia de sintomatología clínica ya que el proceso inflamatorio se encuentra en avance hacia necrosis. Clínicamente se observa caries de larga evolución, caries profunda con o sin exposición pulpar, recubrimientos pulpares directos, restauraciones profundas, preparación cavitaria, persistencia de una agresión de baja intensidad y larga duración (Marroquín & García, 2015).

Como ya se menciona, es asintomática y puede continuar así hasta llegar a una necrosis. Puede presentarse dolor casual de leve a moderado siendo este localizado y de corta duración; aumenta ante cambios térmicos o presión sobre el tejido expuesto. Radiográficamente se lo puede asociar con cuadros de osteítis condensante mostrándose como una lesión radiopaca en la zona periapical (Marroquín & García, 2015).

Necrosis pulpar.

Este diagnóstico indica muerte del tejido pulpar presentándose una respuesta negativa ante pruebas de sensibilidad. En el examen clínico se evidencia translucidez dental por hemolisis de glóbulos rojos producida durante la descomposición del tejido pulpar. La corona toma un color pardo, verdoso o grisáceo (Marroquín & García, 2015).

Está asociada a caries profundas, restauraciones desadaptadas, microfiltración o exposición al medio oral. Es asintomática y en caso de presentarse alguna respuesta, esta será leve ante el calor. La imagen radiográfica puede ser diversa. Si la lesión avanzó hasta el periápice se aprecia una zona radiolúcida periapical; caso contrario, no se observa alteraciones apicales (Marroquín & García, 2015).

Generalidades del tratamiento endodóntico.

La endodoncia constituye el conocimiento de todo aquello que se encuentra dentro de la pieza dental; lo que incluye cámara pulpar y sistema de conductos. Esta rama de la odontología se encarga de tratar los múltiples procesos que tienen lugar dentro del diente. Como parte de la endodoncia es importante tanto el pensamiento teórico como las habilidades y el pensamiento práctico; por lo tanto, es responsabilidad del profesional entrenarse en estos ámbitos para así ofrecer un tratamiento de calidad con resultados exitosos (Bergenholtz, Horsted & Reit, 2011).

Objetivo.

Las reacciones inflamatorias que tiene lugar en pulpa y tejidos periapicales traen como consecuencia destrucción de los tejidos mencionados, causando dolor e incluso pérdida de pieza dentales. Debido a esto, el objetivo principal del tratamiento endodóncico es eliminar el dolor dental, producto de pulpitis y periodontitis. Inicialmente, esto se lograba con cauterización del tejido usando alambres al rojo vivo o químicos (Bergenholtz, Horsted & Reit, 2011). El uso del arsénico también fue otra técnica muy popular que dejó de usarse con la introducción de procedimientos para remover el tejido pulpar, y el desarrollo de la anestesia local. De igual manera para tratar los signos de infección como lo son: abscesos y fistulas, se usaban sustancias químicas tóxicas que eran introducidas a fuerza en los conductos. Debido a su toxicidad estas terapias podían ser un problema más que una solución (Bergenholtz, Horsted & Reit, 2011).

Como objetivo del tratamiento endodóncico, es fundamental la eliminación de infecciones extra radiculares e intraradiculares. De igual manera, los materiales introducidos en el sistema de conductos no deben causar reacciones adversas en los mismos. Otro objetivo importante es proveer a la pieza dental las condiciones adecuadas para una posterior rehabilitación exitosa; devolviendo tanto función como estética (Bergenholtz, Horsted & Reit, 2011). Una vez instaurada la inflamación/infección, la realización de endodoncia en las piezas afectadas evita el desarrollo de lesiones periapicales (Cohen, 2011).

En que consiste?

La terapia endodónica consiste en la eliminación total del tejido pulpar cameral y radicular, que ha sufrido daños irreversibles; conservando la anatomía del sistema de conductos. Una vez removido dicho tejido se colocara un material de obturación para así sellar los conductos evitando una reinfección. Para lograr esto se debe realizar la preparación mecánica de los conductos radiculares, siendo esta de las etapas más cruciales en el tratamiento endodóntico (Soares & Goldberg, 2003). Durante esta etapa se hace uso de instrumentos endodóntico específicos (limas) en conjunto con sustancias químicas (NaCl, EDTA, clorhexidina, suero fisiológico, etc) lo cual permite una adecuada limpieza, conformación y desinfección de los conductos radiculares, brindando condiciones adecuadas para la posterior obturación (Soares & Goldberg, 2003).

Se describen dos tipos de tratamiento endodónticos radicales que son: la pulpectomía o biopulpectomía y la necropulpectomía o tratamiento de dientes con pulpa mortificada. En biopulpectomía se busca eliminar el tejido orgánico y crear condiciones tanto morfológicas como dimensionales para la correcta obturación (Soares & Goldberg, 2003). Por otro lado, en casos de necropulpectomía, no solo se realiza la remoción de restos tisulares y se da forma y dimensión a los conductos; sino también se debe eliminar o disminuir en el mayor grado posible la cantidad de microorganismo que estarán presentes en los conductos radiculares (Soares & Goldberg, 2003).

Para la realización exitosa de cualquier tratamiento endodóntico es indispensable un diagnostico correcto el cual incluye toma de radiografías diagnosticas en distintas angulaciones. De igual manera, se debe analizar la posibilidad de rehabilitación y estado

periodontal de la pieza involucrada; siendo a veces necesarios alargamientos de corona ya sea para la rehabilitación o para el correcto aislamiento absoluto (Cohen, 2011).

En conclusión, la terapia endodóncica consiste en una adecuada eliminación de tejidos blandos y duros infectados con conformación de acceso para el paso de soluciones irrigantes y desinfectantes hasta la zona apical, creación de espacio para colocación de medicamentos intraconducto y posterior obturación, y conservación de la integridad de estructuras radiculares (Cohen, 2011).

Bio pulpectomía.

Como lo dice su nombre, la biopulpectomía es un proceso que consiste en la eliminación de tejido pulpar vital. Su principal objetivo es detener el desarrollo destructivo de la inflamación, para prevenir infección de tejidos pulpares. Como pre requisito para este tipo de tratamiento esta el desarrollo radicular completo. La pulpectomía se realizara sin importar si el tejido pulpar experimento o no una exposición directa al ambiente oral (Bergenholtz, Horsted & Reit, 2011). De igual manera, es la opción de tratamiento ante exposiciones pulpares directas cuando no se cumplen los requisitos para realizar recubrimiento pulpar directo o pulpotomía parcial. También esta indicada en casos de hemi-sección en tratamiento periodontal o cuando son necesarias medidas retentivas en tratamientos protésicos; aunque no haya enfermedad en el tejido (Bergenholtz, Horsted & Reit, 2011).

Con este tratamiento se busca la ausencia de signos clínicos y radiográficos de infección de conductos radiculares después del respectivo seguimiento, y que los

resultados sean permanentes. Es de suma importancia que la obturación se realice correctamente para impedir que las bacterias y elementos ambientales en la cavidad oral penetren la cámara pulpar y produzcan infecciones periapicales (Bergenholtz, Horsted & Reit, 2011). Todo esto es posible si el tratamiento se realiza ante condiciones asépticas, evitando la contaminación durante o después del mismo. Se debe tomar en cuenta que aunque en la mayoría de casos la biopulpectomía involucra remoción de tejido enfermo y/o infectado, gran porcentaje de este tejido no está infectado, sobre todo aquel en la porción apical. Esto es una gran ventaja al momento de mantener la esterilidad del sistema de conductos (Bergenholtz, Horsted & Reit, 2011).

La pulpectomía consta de tres pasos principales que son: remoción de todo el tejido conjuntivo pulpar, conformación del conducto radicular y obturación del espacio obtenido en el conducto. El tejido pulpar se elimina con la ayuda de instrumentos que limpian y ensanchan el mismo; siendo estos manuales o giratorios. Para que el pronóstico del tratamiento sea favorable se requiere tomar en cuenta medidas respectivas que son: anestesia, técnica aséptica, acceso y preparación del espacio en el conducto radicular, y localización y manejo de la herida pulpar (Bergenholtz, Horsted & Reit, 2011).

Necro pulpectomía.

La necropulpectomía es un tratamiento que se realiza para eliminar la infección de conductos radiculares en piezas con pulpa en estado necrótico; aliviando los signos y síntomas de lesiones periapicales. También se realiza con el objetivo de detener la diseminación de microorganismos a órganos distantes. Este tratamiento brinda una

alternativa a la extracción dental teniendo un gran porcentaje de éxito ya que se obtiene una resolución completa en cuatro de cada 5 paciente con casos de periodontitis apical (Bergenholtz, Horsted & Reit, 2011). En presencia de necrosis hay gran colonización bacteriana y todo el tejido esta contaminado; por lo tanto, se busca la eliminación de dichas bacterias, que se alojan en el sistema de conductos. Por otro lado, durante el procedimiento es necesario tomar medidas para evitar la recurrencia. Al igual que en la biopulpectomía, se realiza una meticulosa limpieza con instrumentos, desinfección y obturación (Bergenholtz, Horsted & Reit, 2011).

Todas estas fases permiten que piezas con periodontitis se vuelvan asintomáticas y que cualquier imagen radiográfica de periodontitis se resuelva, dando lugar a una reorganización completa y cicatrización del tejido periapical (Bergenholtz, Horsted & Reit, 2011).

Existen pasos esenciales para que el pronóstico de la necropulpectomía sea favorable. Estos son:

- Valoración, previa al tratamiento, de las dificultades técnicas que pueden ocurrir durante el tratamiento en relación a ser capaz de franquear la anatomía del conducto
- Acceso para localizar conductos
- Proporcionar un campo operatorios aséptico con el uso de dique de goma
- Adecuada instrumentación mecánica del sistema de conducto
- Irrigación abundante del sistema de conductos para la eliminación de restos y desinfección química
- Uso de apósitos antimicrobianos hasta la siguiente cita

- Cierre del sistema de conductos entre sesiones
- Evaluación del resultado del tratamiento inicial
- Obturación de conductos radiculares
- Cita de reevaluación 6-12 meses después para valorar resultados a largo plazo.

(Bergenholtz, Horsted & Reit, 2011)

Anatomía primer molar permanente mandibular.

Morfología externa.

El primer molar inferior es la pieza permanente con mayor volumen en la cavidad bucal. Su corona es amplia y cuenta con cinco cúspides, tres dirigidas hacia vestibular y dos dirigidas hacia palatino. Se caracteriza por presentar dos raíces bien diferenciadas, una hacia mesial y otra hacia distal. Ambas raíces son achatadas en sentido mesiodistal y amplias vestibulolingualmente. En la mayoría de casos su raíz mesial presenta curvaturas acentuadas, mientras que la distal es mucho más recta o ligeramente curva (Soares & Goldberg, 2003).

En ciertos casos, esta pieza presenta variaciones en su número de raíces, encontrándose una tercera raíz. Dicha raíz supernumeraria se denomina radix entomolaris o radix paramolaris dependiendo de su localización en la pieza. Radix entomolaris se ubica distolingualmente en molares mandibulares; mientras que radix paramolaris está localizada mesiovestibularmente. La presencia de radix entomolaris se asocia a ciertos grupos étnicos (Reddy & Mathew, 2010). En poblaciones africanas e indias se presenta en menos del 5% de habitantes. En poblaciones con rasgos

mongoloides se da en una frecuencia entre 5%-30%. La presencia de estas raíces supernumerarias es mayor en primeros que en segundos molares inferiores; siendo radix entomolaris más común que radix paramolaris (Reddy & Mathew, 2010).

Morfología interna.

La morfología interna de esta pieza se caracteriza por tener una cámara pulpar con forma similar a un cubo. El piso de dicha cámara es convexo con forma trapezoidal, teniendo su base mayor hacia mesial y la menor hacia distal. Los ángulos del trapecio indican la localización de las entradas de los conductos (Soares & Goldberg, 2003). En la mayoría de casos el primer molar mandibular presenta tres conductos; dos mesiales: mesio vestibular y mesio lingual, y un distal. En otro gran porcentaje de casos se ha reportado la presencia de cuatro conductos; dos mesiales y dos distales, igualmente, uno hacia vestibular y otro hacia lingual. En raros caso presenta solo dos conductos, uno por cada raíz (Soares & Goldberg, 2003).

Se ha calculado que la longitud promedio de los conductos en el primer molar inferior es de 21 mm. El conducto distal es el mas amplio presentando una sección oval y siendo recto o ligeramente curvo, al igual que la raíz distal (Soares & Goldberg, 2003). Por otro lado, los conductos mesiales cuentan con características especifica como sus acentuadas curvaturas y superficies distales cóncavas los que los convierte en áreas de peligro. Debido a esto, la raíz mesial es susceptible a perforaciones en banda y fracturas radiculares durante la instrumentación; así mismo transportación y preparación de conductos excesiva (Lee et al, 2015).

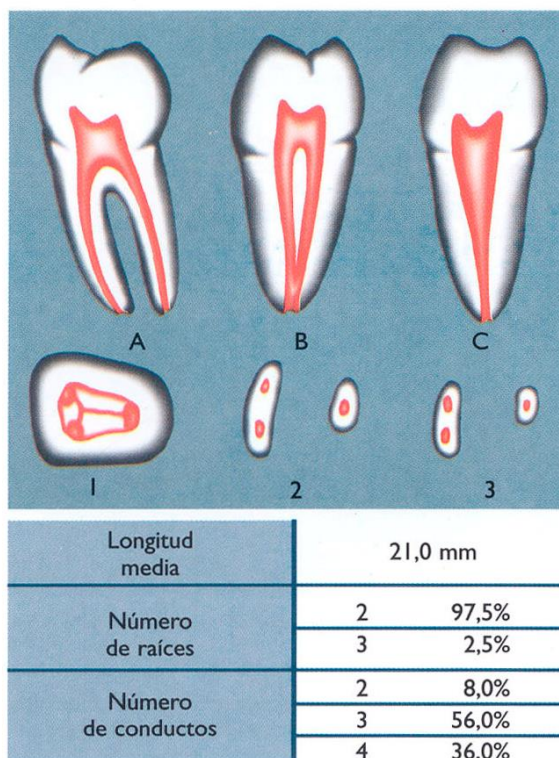


Gráfico No 2. Primer molar inferior. A. vista vestibular, B. vista mesial, C. vista distal. cortes transversales en el nivel de los tercios 1. coronario, 2. medio, 3. apical.

(Soares & Goldberg, 2003).

Singularidades de conductos mesiales en primer molar permanente mandibular.

Las raíces mesiales de los primeros molares mandibulares cuentan con un anatomía diversa y compleja lo cual constituye un desafío para el tratamiento endodóntico. Como parte de estas características especiales se incluyen comunicaciones inter conducto e istmos que son un factor que disminuye la tasa de éxito del tratamiento (Kim et al, 2015). Los conductos mesiales también se caracterizan por ser curvos y con superficies distales cóncavas; convirtiéndose en zonas de peligro y con una mayor susceptibilidad a perforaciones en banda y fracturas radiculares. Como parte de su

anatomía intrínseca se observa dentina delgada y conductos anchos con curvaturas tanto en sentido mesio distal como vestíbulo lingual (Lee et al, 2015).

Múltiples estudios han demostrado que la dentina alrededor de los conductos mesiales es más delgada en partes con curvaturas y asociadas a zonas de infección. Por otro lado, la parte más estrecha del conducto se localizan en la zona apical teniendo un ancho promedio de 0,23-0,10 mm. También se determinó que las curvaturas son mayores en el conducto mesio vestibular que en el mesio lingual; siendo más pronunciadas principalmente en el tercio apical, después en el tercio coronal y casi rectos en el tercio medio (Lee et al, 2015).

Tomando en cuenta todos estos datos, se debe considerar que al iniciar la instrumentación; en la zona coronal, estarán presentes curvaturas, las mismas que deberán reducirse o eliminarse removiendo paredes de dentina para dar un acceso recto. Por otro lado, en el tercio coronal, el conducto es casi recto pero en el área disto interna se encuentra la dentina con menor grosor (aproximadamente 1 mm) siendo esta una zona crítica con alto riesgo de perforaciones en banda (Lee et al, 2015). Debido a esto, la instrumentación debe realizarse contra las paredes lateral y mesial, que cuentan con dentina más gruesa, alejándose así de la zona de peligro. El tercio medio es el más favorable para instrumentación ya que no cuenta con alteraciones anatómicas y es casi recto con cantidades de dentina estable. Finalmente, el tercio apical es el más accidentado considerándose un área con grandes obstáculos para la instrumentación ya que se pueden cometer transportaciones, formación de gradas, pérdida de patencia y perforaciones (Lee et al, 2015).

De igual manera, se ha descrito la presencia de un conducto mesio medial localizado entre los conductos mesiales principales del primer molar mandibular. El diámetro de dicho conducto es menor al de los otros dos y es otro factor anatómico importante a tomar en cuenta ya que disminuye la cantidad de dentina existente entre conductos lo que los vuelve susceptibles a perforaciones (Poorni, Anil & Indira, 2009).

Accidentes y complicaciones más comunes en primer molar permanente mandibular.

Perforaciones en banda.

Una perforación se define como toda comunicación, ya sea patológica o artificial, entre el sistema de conductos y la superficie externa de su respectiva raíz (Eghbal, Fazlyab, Asgary, 2014). La perforación en banda es una perforación vertical, oblonga que se produce con mayor frecuencia en el tercio medio de raíces con conductos curvos. La causa de este accidente es una instrumentación excesiva en la pared interna de la raíz durante la preparación y conformación del conducto. Dicha perforación hace referencia a un adelgazamiento de una pared curva, seguida de su posterior perforación (Ciobanu, Rusu, Stratul, Didilescu & Cristache, 2016).

La presencia de perforaciones en banda puede traer consigo extrusión de materiales de relleno; en consecuencia, a partir de una lesión endodóntica, se produce inflamación e infección de tejidos periapicales y destrucción ósea progresiva. En ciertos casos, la perforación en banda se da en paredes previamente adelgazadas por reabsorciones radiculares externas que se originaron tras una lesión inflamatoria. Por

otro lado, dichas perforaciones pueden ser causa de presencia de gradas junto con la imposibilidad de mantener la anatomía original del conducto (Ciobanu, Rusu, Stratul, Didilescu & Cristache , 2016).

Las lesiones laterales que se producen como resultado de una perforación en banda son de difícil tratamiento debido al acceso restringido a esa zona. Por la pérdida de dentina que tiene lugar a nivel de los tercios coronales, este tipo de perforación predispone la pieza a fracturas prematuras terminando incluso en pérdida de las mismas (Ciobanu, Rusu, Stratul, Didilescu & Cristache , 2016).

Diagnóstico y tratamiento perforaciones en banda.

Un diagnóstico temprano de perforaciones en banda es fundamental para el posterior tratamiento, ya que en base a esto tendrá mejor o peor pronóstico. Esto es complicado por la ausencia de síntomas clínicos definitivos y limitaciones de las radiografías periapicales ante una perforación en banda. En épocas pasadas, un diagnóstico de perforación en banda se trataba con la inmediata extracción de la pieza, pero en la actualidad la práctica endodóncica opta por estrategias de reparación para dicha perforación (Adel, Tofangchiha, Yeganeh, Javadi, Khojasteh & Majd, 2016).

Se ha sugerido el uso de localizadores apicales, microscopio operativo, endoscopio y tomografías de coherencia óptica para diagnosticar perforaciones en banda pero ninguno de estos métodos es útil en el diagnóstico de perforaciones en conductos ya obturados ya que estas técnicas se basan en la idea de un conducto vacío o la penetración en el mismo. Por esta razón, se ha recomendado las tomografías

computarizadas cone-beam (CBCT) como una técnica en el diagnóstico de perforaciones en banda; aunque por su aumentada radiación en comparación con radiografías convencionales se debate su uso (Adel, Tofangchiha, Yeganeh, Javadi, Khojasteh & Majd, 2016).

En un estudio de Adel et al, se clasificó las perforaciones en banda según su extensión coronal apical: pequeñas de 0,3-0,8 mm, moderadas de 0,9-1,4 mm y grandes de 1,5-2 mm. En el mismo estudio se concluyó que el uso de CBCT para diagnóstico de perforaciones en banda en piezas obturadas fue mucho más preciso que con radiografías periapicales. Por el contrario, en casos de conductos obturados la radiografía periapical con tres angulaciones horizontales diferentes fue más confiable (Adel, Tofangchiha, Yeganeh, Javadi, Khojasteh & Majd, 2016).

El tratamiento exitoso de una perforación en banda depende tanto del diagnóstico como la elección de materiales y respuesta del huésped. Este tratamiento sigue los mismos principios conservativos de la terapia endodóncica es decir prevención o eliminación de inflamación en tejidos periapicales. Estos se obtienen con el control de la infección en el sitio de perforación y brindando el mejor sello posible contra ingreso de bacterias y/o sus subproductos. El material apropiado para este tipo de tratamiento debe ser antibacterial, radio opaco, no citotóxico, no absorbente, bio compatible, que induzca la formación de tejido duro (cemento) sobre el material y que proporcione un sello tridimensional (Eghbal, Fazlyab, Asgary, 2014).

Entre los materiales para tratamiento de perforaciones se han sugerido varios como: amalgama, óxido de zinc eugenol, IRM, Cavit, cemento de ionómero de vidrio,

hidróxido de calcio, entre otros. Como una alternativa se ha propuesto el cemento de calcio enriquecido (CEM) por ser un biomaterial hidrofílico, con buen selle y del color del diente. Dicho material es biocompatible, antibacterial y no tóxico para la pulpa. De igual manera, se han comprobado sus características dentinogénicas, cementogénicas y osteogénicas (Eghbal, Fazlyab, Asgary, 2014). El tratamiento con este material consiste en:

- Aislamiento de la pieza
- Remoción 4-5 mm de material de obturación
- Lavado con hipoclorito al 5,25% por 5 min
- Secado conducto
- Colocación y empacamiento de CEM dentro del conducto
- Colocar bola de algodón y restaurar provisionalmente

* en caso de que la perforación se detecte previo a la obturación, el conducto será obturado totalmente con el material

(Eghbal, Fazlyab, Asgary, 2014)

En estudios se ha demostrado esta técnica como exitosa ya que en controles post operatorios CEM selló el sitio de perforación y los signos y síntomas asociados desaparecieron. De igual manera, hubo total eliminación de la lesión y formación de hueso (Eghbal, Fazlyab, Asgary, 2014).

El mineral trióxido agregado (MTA) es uno de los materiales más usados en tratamiento de perforaciones radiculares. Varios estudios han demostrado su superioridad en comparación al resto de materiales debido a sus propiedades antimicrobianas, de biocompatibilidad y regeneración de tejido. La aplicación de dicho

material es similar a la descrita previamente con CEM (Adiga, Ataide, Fernandes & Adiga, 2010). Se ha sugerido la aplicación de material colágeno u sulfato de calcio previo a aplicar MTA. El MTA también es usado en tratamientos de recubrimiento pulpar, apexificación, selle apical, y perforaciones de todo tipo (Tsai, Lan & Jeng, 2006).

Fractura vertical.

Las fracturas radiculares verticales son una lesión caracterizada como una fractura que se extiende longitudinalmente desde el ápice radicular hasta la corona. Existe una prevalencia del 3,7%-30,8% de presentarse fracturas verticales tras un tratamiento endodóntico por complicaciones iatrogénicas durante o después del mismo. Este tipo de fractura también puede ser causada por trauma físico u oclusal, reabsorción patológica y hábitos para funcionales (Baageel et al, 2016).

Dicha fractura puede ser completa o incompleta; afectando esmalte, dentina, cemento y pulpa. Una de sus principales desventajas al momento del diagnóstico es la ausencia de un patrón característico de signos y síntomas. Las piezas con fractura vertical pueden presentar tractos sinuosos, inflamación, sensibilidad a percusión, dolor a la masticación, movilidad dental y sondaje anormal en un solo punto con lesión radiográfica en forma de gota. La incidencia de este tipo de fractura es incrementada en piezas restauradas con postes, siendo más comunes en premolares y molares (Guardado & Navarro, 2015).

El uso de radiografías periapicales en posición vertical y horizontal es uno de los principales métodos diagnósticos que se han usado hasta la actualidad.

Lamentablemente este tipo de imágenes se ven alteradas por estructuras superpuestas lo que hacen el diagnóstico mucho más complicado. Además, las fracturas son complicadas de detectar radiográficamente a menos que el rayo sea paralelo a la línea de fractura. Por otro lado, también se ha recomendado el uso de CBCT como medio diagnóstico de fracturas verticales ya que proporciona resolución espacial submilimétrica y visualización tridimensional (Baageel et al, 2016). Como otros medios diagnósticos también se han sugerido la transluminación, tinciones con azul de metileno y uso de microscopio (Guardado & Navarro, 2015).

En casos de fracturas verticales el único tratamiento es la exodoncia de la pieza afectada la cual debe realizarse lo más pronto posible; permitiendo así mantener los niveles de hueso alveolar para colocación de implantes. Actualmente se trata de buscar otros tratamientos alternativos a la extracción como estabilización con resina y titanio post reimplantación o cementación adhesiva seguida de reimplantación; aunque ninguna de estas opciones ha tenido resultados concluyentes. Estas fracturas ocurren en piezas tratadas extensamente. Para evitar la lesión se recomiendan abordajes endodóncicos conservativos, uso de guardas oclusales en pacientes con bruxismo o deportistas y evitar masticar alimentos duros hasta que se complete la rehabilitación de la pieza (Baageel et al, 2016).

Perforaciones en furca.

La perforación en furca constituye otra complicación indeseada durante el tratamiento endodóntico. Dicha perforación consiste en una invasión del piso de la cámara pulpar durante el intento de localizar conductos o por un fallo en lograr un

acceso en línea recta. Esta lesión puede causarse periféricamente a través de los lados de la corona o directamente atravesar el suelo de cámara hasta la furca (Narula, 2013). Al igual que en las complicaciones mencionadas previamente, la perforación en furca permite ingreso de microorganismos dando como resultado inflamación de tejidos, resorción ósea e incluso necrosis. De igual manera, puede estar acompañado de crecimiento gingival o epitelial en la zona de perforación. (Narula, 2013).

Una perforación en furca no solo puede ocurrir durante tratamientos endodóncicos sino también en la colocación de postes intraradiculares. Se da con mayor frecuencia en piezas con raíces curvas (Maia, Sanchez, Luiz, Mongruel, 2009).

Para el tratamiento de esta perforación se ha documentado el uso de amalgama, óxido de zinc eugenol, IRM, cemento ionómero de vidrio, hidróxido de calcio y MTA. Entre todas estas opciones se ha considerado que el MTA cuenta con características (biocompatibilidad, antimicrobiano, osteo inductor, cemento inductor) ideales para ser usado en el tratamiento de perforaciones en furca ya que permite la regeneración del ligamento periodontal afectado alrededor de la lesión. El objetivo de colocar estos materiales es eliminar las bacterias presentes en dicha área y sellar el canal radicular para así promover regeneración ósea y de tejidos peri radiculares (Das, 2013). El tratamiento inmediato de esta perforación es un factor indispensable para el pronóstico favorable de la pieza afectada; ya que con el paso del tiempo esta se vuelve más propensa (Narula, 2013).

Cone beam en endodoncia.

La tomografía computarizada Cone Beam (CTCB) es una técnica de estudio que se popularizó en la odontología como una opción para conocer mejor la anatomía interna y externa de piezas dentales. En el caso de la endodoncia ha sido de mucha utilidad para conocer el comportamiento de instrumentos tanto manuales como rotatorios, dentro del sistema de conductos. Una característica importante que la hace destacar ante técnicas radiográficas convencionales, es su capacidad para visualizar estructuras en tres dimensiones a diferencia de otras técnicas que trabajan bidimensionalmente (Estévez, De la Torre, Aranguren, Tejedor & Cisneros, 2009).

La tomografía computarizada tuvo sus orígenes en 1990 para estudiar tejidos duros en ortopedia. En el mismo año surgieron publicaciones de esta técnica y sus posibles aplicaciones en endodoncia. En esa época se la consideró como una técnica de poca utilidad por su alto costo y mal detalle de imágenes. A pesar de esto, 5 años después se utilizó la tomografía computarizada para analizar morfología interna y externa de piezas, cambios en tamaños y forma de tejido pulpar, proporción de gutapercha y sellador dentro de la obturación; y transporte apical después de instrumentar conductos. Gracias a la tomografía computarizada se puede obtener una idea más precisa del sistema de conductos mediante el uso de diversos cortes con grosos y ubicación múltiple (Estévez, De la Torre, Aranguren, Tejedor & Cisneros, 2009).

Ventajas y desventajas.

Ventajas.

- Eliminación total de super posición de imágenes
 - Permite la visualización de imágenes en alta calidad en los tres Planos del espacio
 - Realiza reconstrucciones tridimensionales a escala real; es decir, 1 a 1
 - Se pueden hacer cortes tomográficos a diferentes escalas
 - Brinda comodidad en el examen; por su corta duración, de 10-40 segundos
 - Proporciona imágenes con nitidez
 - La dosis de radiación es disminuida en comparación a la tomografía convencional
 - Da la posibilidad de manipular, medir y planear en cualquier computador usando el respectivo software
 - Costo para el paciente
- (Montaño, 2013)

Desventajas.

- Movimiento del paciente puede alterar su exactitud
 - Se requiere artefactos especiales
 - El equipo es muy costoso
 - Requiere conocimiento de un nuevo idioma informático
- (Montaño, 2013)

Usos en odontología.

Los usos de CTCB en odontología son varios y en casi todas las especialidades. Es de gran utilidad en la implantología para la detección de estructuras anatómicas, evaluación anatómica, evaluación de cantidad y calidad de hueso, medir de manera exacta el ancho largo y profundidad del alveolo, determinar si se requiere procedimientos como levantamiento del seno maxilar o injertos óseos y para la selección de tamaño y modelo de implante ayudando a optimizar su ubicación y disminuir riesgos quirúrgicos (Montaño, 2013). En periodoncia sus usos se central en la evaluación de patología y lesiones periodontales permitiendo al profesional observar estructuras anatómicas y patologías en distintos ángulos (Montaño, 2013).

También contribuye en la evaluación de defectos periodontales vestibulares, palatino o linguales y defectos a nivel de furca. En el caso de la endodoncia sirve para identificación precisa del número y forma de conductos radiculares; con sus respectivas curvaturas y posibles perforaciones que no se observan en radiografías periapicales. De igual manera, se ha comprobado su mayor sensibilidad y precisión para el diagnóstico de lesiones periapicales de distinto origen (Montaño, 2013). En el área de cirugía maxilofacial es de vital importancia para la evaluación prequirúrgica en cualquier procedimiento. Gracias a esta técnica se diagnostican reabsorciones dentinarias externas, indicando su localización, extensión, posibles perforaciones y comunicaciones con espacio periodontal. Entre otra de sus aplicaciones se encuentra la identificación de fracturas dentales ya sea verticales u horizontales; diagnóstico, evaluación y planificación de tratamiento de dientes retenidos; análisis de la anatomía de la ATM y sus respectivas estructuras condilares (Montaño, 2013).

Metodología

Tipo de estudio.

- a. Explicativo, proyectivo, cuantitativo, co-relacional, cuasi experimental

Muestra.

100 tomografías donde aparezcan primeros molares mandibulares permanentes de pacientes entre 18-30 años de edad.

Criterios de inclusión de tomografías.

- Tomadas desde 2007-2017
- 4 centros tomográficos quito norte

Criterios de inclusión dientes.

- Piezas con restauraciones clase V
- Piezas sin restauraciones amalgama
- Piezas que requieran o no tratamiento de conducto
- Piezas con ápices maduros

Criterios de exclusión dientes.

- Piezas con tratamiento de conducto previo
- Piezas con reabsorción interna o externa

- Piezas con conductos calcificados
- Piezas con mas del 70% de destrucción coronaria

Materiales.

- Tomografía (Cone Beam)
- Software visualización tomografías: ICat
- Computador

Procedimientos.

- Obtención de muestras
 - Se seleccionan 4 centros radiográficos donde se permita acceder a 100 tomografías computarizadas (Cone Beam) que incluyan primeros molares mandibulares permanentes; las cuales se usaran para el posterior análisis.
- Clasificación de tomografías
 - Para el respectivo registro de datos se agruparan en base a la edad. Habrá 4 grupos: de 18-21 años, de 22-24 años, de 25-27 años, y de 28-30 años.
- Análisis de imágenes

- Usando las tomografías previamente obtenidas, se realizarán mediciones de la distancia existente entre la pared disto interna de los conductos mesiales y sus respectivo ligamento periodontal (cara externa de la raíz mesial) en cada una de ellas con el software ICat.
- Los datos serán registrados electrónicamente a manera de tablas; tanto para el conducto mesio lingual como para el mesio vestibular.
- Cada conducto será dividido en 3 partes dependiendo de su longitud. Por lo tanto se contara con 3 tercios, cervical, medio y apical. Se tomaran 3 medidas por cada conducto a nivel de los respectivos cortes.

Análisis estadístico

- Prueba de U Mann de Witney
- Prueba de Friedman
- Análisis Estadístico Descriptivo

Bibliografía

- Adel, M., Tofangchiha, M., Biz Yeganeh, L. A., Javadi, A., Khojasteh, A. A., & Majd, N. M. (2016). Diagnostic Accuracy of Cone-beam Computed Tomography and Conventional Periapical Radiography in Detecting Strip Root Perforations. *Journal Of International Oral Health*, 8(1), 75-79.
- Adiga, S., Ataide, I., Fernandes, M., & Adiga, S. (2010). Nonsurgical approach for strip perforation repair using mineral trioxide aggregate. *Journal Of Conservative Dentistry*, 13(2), 97-101. doi:10.4103/0972-0707.66721
- Baageel, T. M., Allah, E. H., Bakalka, G. T., Jadu, F., Yamany, I., Jan, A. M., & ... Alhazzazi, T. Y. (2016). Vertical root fracture: Biological effects and accuracy of diagnostic imaging methods. *Journal Of International Society Of Preventive & Community Dentistry*, 6S93-S104. doi:10.4103/2231-0762.189735
- Barrancos, P., Barrancos, J. 2006. *Operatoria dental: integración clínica*. 4 ed. Buenos Aires: Editorial Medica Panamericana.
- Bergenholtz, G., Horsted, P. & Reitm C. (2011). *Endodoncia*. 2 ed. México: Editorial el manual moderno.
- Ciobanu, I. E., Rusu, D., Stratul, S., Didilescu, A. C., & Cristache, C. M. (2016). Root Canal Stripping: Malpractice or Common Procedural Accident—An Ethical Dilemma in Endodontics. *Case Reports In Dentistry*, 1-5. doi:10.1155/2016/4841090
- Cohen, S. 2011. *Cohen Vias de la Pulpa*. 10 ed. Barcelona: Elsevier.
- Das, A. (2013). Non surgical management of furcation perforation - a case report. *Clinical Dentistry* (0974-3979), 7(4), 33-36. Recuperado de <http://web.a.ebscohost.com.ezbiblio.usfq.edu.ec/ehost/pdfviewer/pdfviewer?vid=1&sid=3f8e6809-448d-46f0-aa69-3c7dee0f697e%40sessionmgr4010>
- Eghbal, M. J., Fazlyab, M., & Asgary, S. (2014). Repair of a Strip Perforation with Calcium-Enriched Mixture Cement: A Case Report. *Iranian Endodontic Journal*, 9(3), 225-228.
- Guardado, C. M., & Gómez, M. N. (2015). Fractura radicular vertical. *Revista ADM*, 72(6), 329-332.
- Henostrosa, G. 2003. *Adhesión en Odontología Restauradora*. Brasil: Editorial MAIO.
- Kim, Y., Perinpanayagam, H., Lee, J., Yoo, Y., Oh, S., Gu, Y., & ... Kum, K. (2015). Comparison of mandibular first molar mesial root canal morphology using micro-computed tomography and clearing technique. *Acta Odontologica Scandinavica*, 73(6), 427-432. doi:10.3109/00016357.2014.976263
- Lee, J. K., Yoo, Y. J., Perinpanayagam, H., Ha, B. H., Lim, S. M., Oh, S. R., & ... Kum, K. Y. (2015). Three-dimensional modelling and concurrent measurements of root anatomy in mandibular first molar mesial roots using micro-computed tomography. *International Endodontic Journal*, 48(4), 380-389. doi:10.1111/iej.12326
- Maia, C., Sánchez, A., Luiz, G. & Mongruel, O. (2009). Reparación de perforación de furca utilizando agregado de trióxido mineral (MTA). *Acta odontológica*. 47 (3). Recuperado de <http://actaodontologica.com/ediciones/2009/3/art-16/>
- MARROQUÍN PEÑALOZA, T. Y., & GARCÍA GUERRERO, C. C. (2015). GUÍA DE DIAGNÓSTICO CLÍNICO PARA PATOLOGÍAS PULPARES Y PERIAPICALES. VERSIÓN ADAPTADA Y ACTUALIZADA DEL "CONSENSUS CONFERENCE RECOMMENDED DIAGNOSTIC TERMINOLOGY", PUBLICADO POR LA ASOCIACIÓN AMERICANA DE

- ENDODONCIA (2009). *Revista Facultad De Odontología Universidad De Antioquia*, 26(2), 398-424.
- Mendiburu-Zavala, C. E., Medina-Peralta, S., Cárdenas-Erosa, R. A., Lugo-Ancona, P., Carrillo-Mendiburu, J., Peñaloza-Cuevas, R., & Cortés-Carrillo, D. (2016). Afecciones pulpares de origen no infeccioso en órganos dentarios con oclusión traumática. *Revista Cubana De Estomatología*, 53(2), 29-36.
- Montaño, M. (2013). Tomografía Cone Beam 3D su Aplicación en Odontología. *Revista de Actualización Clínica Med.* 38 (38). Recuperado de http://www.revistasbolivianas.org.bo/scielo.php?pid=S2304-37682013001100010&script=sci_arttext&tlng=es
- Morales Chacón, Alexander; Bolaños Alvarado, Danilo; (2008). EFECTO DE LA OCLUSIÓN TRAUMÁTICA SOBRE EL TEJIDO PULPAR. *Revista Científica Odontológica*, Septiembre, 58-65.
- Narula, R. (2013). Furcal Perforation - A case report. *Clinical Dentistry* (0974-3979), 7(3), 17-19. Recuperado de <http://web.a.ebscohost.com.ezbiblio.usfq.edu.ec/ehost/detail/detail?vid=2&sid=1afb a0f6-a448-4560-8d73-dc35089d6ddd%40sessionmgr4006&hid=4107&bdata=Jmxhbmc9ZXMmc2l0ZT11 aG9zdC1saXZl#AN=94512958&db=ddh>
- Narula, R. (2013). Furcal Perforation - A case report. *Clinical Dentistry* (0974-3979), 7(3), 17-19. Recuperado de <http://web.a.ebscohost.com.ezbiblio.usfq.edu.ec/ehost/pdfviewer/pdfviewer?vid=8&sid=594daa69-47ed-4d47-b715-ed11871735e9%40sessionmgr4010>
- Poorni, S., Anil Kumar, R. & Indira, R. (2009). Canal complexity of a mandibular first molar. *Journal of Conservative Dentistry*. 12 (1). 37-40. Doi: 10.4103/0972-0707.53341
- Reddy, K. V., & Mathew, V. B. (2010). CLINICAL MANAGEMENT OF RADIX ENTOMOLARIS AND RADIX PARAMOLARIS IN ENDODONTICS- CASE REPORTS. *Annals & Essences Of Dentistry*, 2(3), 99-102.
- Soares, I. & Goldberg, F. (2003). *Endodoncia: Técnica y Fundamentos*. Buenos Aires: Editorial Medica Panamericana.
- Triana, K., Frías, L. & Figueredo, M. (2008). De su historia surgimiento y desarrollo de la endodoncia. *Revista Científico Estudiantil de las Ciencias Médicas de Cuba*. Recuperado de <http://www.16deabril.sld.cu/rev/233/09.html>
- Tsai, Y., Ian, W. & Jeng, J. (2006). Treatment of Pulp Floor and Stripping Perforation by Mineral Trioxide Aggregate. *Journal of the Formosan Medical Asociation*. 105 (6). 522-526. doi: 10.1016/S0929-6646(09)60195-9
- Estévez, R. De la Torre, F. Aranguren, J. Tejedor, B. & Cisneros, R. (2009) Tomografía computarizada en endodoncia: usos e indicaciones. *ENDODONCIA*. 27(2). 80-85. Recuperado de <http://www.medlinedental.com/pdf-doc/ENDO/v27-2-6.pdf>