

UNIVERSIDAD SAN FRANCISCO DE QUITO USFQ

Colegio de Ciencias de la Salud

**Efecto de la extracción de premolares por ortodoncia en la
erupción de los terceros molares**

Proyecto de investigación

Michelle Chemali Arellano

Odontología

Trabajo de titulación presentado como requisito
para la obtención del título de
Odontólogo

Quito, 15 de diciembre de 2017

UNIVERSIDAD SAN FRANCISCO DE QUITO USFQ
COLEGIO DE CIENCIAS DE LA SALUD

**HOJA DE CALIFICACIÓN
DE TRABAJO DE TITULACIÓN**

**Efecto de la extracción de premolares por ortodoncia en la erupción de los
terceros molares**

Michelle Chemali Arellano

Calificación:

Nombre del profesor, Título académico

Diego Carrillo, Dr.

Firma del profesor

Quito, 15 de diciembre de 2017

Derechos de Autor

Por medio del presente documento certifico que he leído todas las Políticas y Manuales de la Universidad San Francisco de Quito USFQ, incluyendo la Política de Propiedad Intelectual USFQ, y estoy de acuerdo con su contenido, por lo que los derechos de propiedad intelectual del presente trabajo quedan sujetos a lo dispuesto en esas Políticas.

Asimismo, autorizo a la USFQ para que realice la digitalización y publicación de este trabajo en el repositorio virtual, de conformidad a lo dispuesto en el Art. 144 de la Ley Orgánica de Educación Superior.

Firma del estudiante: _____

Nombres y apellidos: Michelle Chemali Arellano

Código: 00111803

Cédula de Identidad: 1715540694

Lugar y fecha: Quito, diciembre de 2017

RESUMEN

Ciertos tratamientos de Ortodoncia pueden llegar a necesitar como complemento la extracción de piezas dentarias, y dependiendo del tratamiento adecuado estas piezas pueden ser los primeros o segundos premolares, superiores y/o inferiores. En algunos casos la extracción de premolares induce a un aumento del tamaño del espacio retromolar, con lo cual la probabilidad de erupción de los terceros molares aumenta. Para analizar si dicha erupción es posible, posteriormente a la extracción de los premolares en caso de que el tratamiento de ortodoncia indique su necesidad, se estudian las radiografías y en especial las panorámicas. De esta manera, con diferentes técnicas de medición y clasificando a los terceros molares por medio de la clasificación de Pell y Gregory se evalúan las probabilidades de erupción.

Palabras clave: Extracción, premolares, Ortodoncia, erupción de los terceros molares, terceros molares.

ABSTRACT

Certain orthodontic treatments may need as a complement the extraction of dental pieces, and depending on the treatment these pieces may be the first or second premolars, superior and / or inferior. In some cases, the extraction of premolars promotes an increase in the size of the retromolar space, and with this the probability of eruption of the third molars increases. To analyze if such eruption is possible, after the extraction of the premolars in case the orthodontic treatment indicates its necessity, the radiographs and especially the panoramic ones are studied. In this way, with different measurement techniques and classifying the third molars by Pell and Gregory classification, the probabilities of eruption are evaluated.

Key words: Extractions, premolars, Orthodontics, third molars eruption, third molars.

TABLA DE CONTENIDO

INTRODUCCIÓN.....	10
JUSTIFICACIÓN.....	12
OBJETIVOS.....	13
Objetivo general.....	13
Objetivos específicos.....	13
HIPÓTESIS	14
DESARROLLO DEL TEMA.....	15
DIENTES	15
ESTRUCTURA DENTAL.....	15
Esmalte.....	15
Dentina.....	16
Pulpa.....	17
CLASIFICACIÓN DENTAL.....	18
Incisivos.....	18
Caninos.....	18
Premolares.....	19
Molares.....	19
OCLUSIÓN.....	20
RELACIONES OCLUSALES DE DIENTES POSTERIORES.....	20
CLASES DE ANGLE	20
RELACIONES OCLUSALES DE DIENTES ANTERIORES.....	22
BIOTIPO FACIAL.....	25

Braquifacial.	26
Dolicofacial.	26
Mesofacial.	26
EXTRACCIONES.....	26
TIPOS DE EXTRACCIONES.	28
IMPACTACIÓN, RETENCIÓN E INCLUSIÓN DE TERCEROS MOLARES.....	31
CLASIFICACIÓN DE PELL Y GREGORY.....	32
CLASIFICACIÓN DE WINTER.....	34
RADIOGRAFÍA PANORÁMICA Y CEFÁLICA LATERAL.....	35
Radiografía Panorámica.	35
Radiografía Cefálica Lateral.....	41
ORTODONCIA CON EXTRACCIÓN DE PREMOLARES.....	43
DISFUNCIÓN TEMPOROMANDIBULAR POR EXTRACCIÓN DE PREMOLARES.....	46
METODOLOGÍA.....	47
TIPO DE ESTUDIO.....	47
POBLACIÓN MUESTRA.....	47
MATERIALES.....	48
PROCEDIMIENTOS.....	48
ANÁLISIS ESTADÍSTICO.....	48
BIBLIOGRAFÍA.....	49

ÍNDICE DE TABLAS

Tabla #1. Clasificación de Pell y Gregory en la arcada inferior.....	32
Tabla #2. Clasificación de Pell y Gregory en la arcada superior.....	33
Tabla #3. Clasificación de Pell y Gregory de la profundidad del tercer molar.....	33

ÍNDICE DE FIGURAS

Figura #1. Clasificación de Pell y Gregory.....	34
Figura #2. Clasificación de Winter.....	35
Figura #3. Medición de terceros molares en radiografías panorámicas.....	37
Figura #4. Medición de terceros molares en radiografía panorámica pre extracción....	38
Figura #5. Medición de terceros molares en radiografía panorámica post extracción de primeros premolares superiores e inferiores.....	39
Figura #6. Medición de terceros molares en radiografía panorámica pre extracción....	39
Figura #7. Medición de terceros molares en radiografía panorámica post extracción de primeros premolares superiores e inferiores.....	39
Figura #8. Radiografía panorámica inicial.....	41
Figura #9. Radiografía panorámica final.....	41
Figura#10. Radiografía cefálica lateral.....	43
Figura #11. Trazado cefalométrico.....	43

INTRODUCCIÓN

Con el paso de los años y la evolución del ser humano, los terceros molares han dejado de constituir un órgano necesario para tener una vida normal en cuanto a la función del sistema masticatorio. Factores como tener una dieta en la que los alimentos son en su mayoría blandos, y contar con herramientas que ayuden a disminuir el tamaño de los alimentos, como son los cubiertos, han logrado reducir el esfuerzo de los músculos y por tanto, se redujo el tamaño de la mandíbula de la especie humana (Gay Escoda, C. & Berini Aytés, L. 2006).

Como consecuencia de esta disminución del tamaño del hueso alveolar para la distribución de las piezas dentarias, existen ciertos individuos que nacen como evidente manifestación de la evolución filogenética, sin la presencia del germen dentario de los terceros molares o también con agenesia de otras piezas dentarias. Esta ausencia de piezas se puede presentar por factores diferentes a la reducción del tamaño de la mandíbula como por ejemplo la presencia de síndromes como el de la trisomía 21, síndrome de Turner, el de Treacher Collins, entre otros. Mientras que, en otros casos se pueden hacer presentes los gérmenes de uno o de todos los terceros molares (Gay Escoda, C. & Berini Aytés, L. 2006).

Durante el proceso eruptivo de los terceros molares se han evidenciado molestias como por ejemplo las más comunes: inflamación, dolor y empaquetamiento de comida; por lo que su extracción ya sea simple o compleja, debe ser realizada. Se recomienda su extracción temprana o tardía cuando la erupción de éstas piezas es

parcial, por lo que además del dolor pueden producir apiñamiento dental. En algunos tratamientos de ortodoncia no se indica la extracción de los terceros molares, una vez finalizado los mismos por lo que su erupción puede perjudicar el resultado del tratamiento, esto debido a la falta de espacio para la permanencia de estas piezas en boca. La erupción de los terceros molares especialmente mandibulares, sea antes o después de un tratamiento de ortodoncia produce fuerzas anteriores y esto lleva a un movimiento hacia mesial de las piezas, causando así apiñamiento dental (Gutiérrez, D., Díaz, R., & Villalba, E. 2009).

En ocasiones los terceros erupcionan sin ningún inconveniente, pero aún así necesitan ser extraídos debido a que presentan problemas para conseguir una buena higiene dental debido a la inclinación con la que erupcionan ya que suelen encontrarse vestibularizados. También existen casos en los que los terceros molares han erupcionado sin ningún problema, su ubicación e inclinación es adecuada y hay fácil acceso a la limpieza por lo que no es necesario extraerlos.

Hay que tomar en cuenta que para realizar extracciones de terceros molares, es recomendable que sea en edades tempranas (hasta los 25 años) para de ésta manera, evitar posibles complicaciones durante el acto quirúrgico y el postoperatorio, pues a partir de esa edad, la osificación de los maxilares es evidente, lo que podía dificultar el procedimiento. Adicionalmente debido a que los pacientes adultos son más propensos a tener enfermedades, podrían generarse contraindicaciones para la cirugía.

Los pacientes clase II de Angle que serán sometidos a tratamientos de ortodoncia, en algunas ocasiones requieren la extracción de los premolares superiores

y/o inferiores para implementar un tratamiento correcto compensatorio. Es por ello, que la presente investigación, tiene como objetivo identificar la influencia que presenta la extracción de premolares en la erupción de los terceros molares; y de esta manera confirmar que con la extracción de estas piezas dentales puede darse espacio para la erupción de los terceros molares. Afirmación que para clínicos más conservadores de las piezas dentales, puede resultar emocionante ya que se compensa la pérdida necesaria de los premolares, brindando así un órgano dental más para distribuir las diferentes fuerzas y cargas a las que se somete el sistema masticatorio cada segundo.

JUSTIFICACIÓN

En el estudio realizado por Bashir, S. Et al en 2016, se analizaron 90 pacientes, 30 de cada biotipo facial (dolicofacial, braquifacial y mesofacial). El tipo más común de impactación de terceros molares es la clase I según la clasificación de Pell y Gregory. De estos, los pacientes dolicofaciales, que por lo general tienden a ser clase II de Angle, mostraron tener mayor tendencia a presentar terceros molares impactados, dando como conclusión que el crecimiento vertical del cóndilo es determinante para la ausencia de espacio para los terceros molares.

En distintos estudios como el de Jakovljevic, A. Et al en 2014; Tahmasebi, S. Et al en 2013; Bindayel, N en 2011 y muchos otros autores, se llega a la conclusión de que la falta de espacio retromolar es fundamental para la impactación de los terceros molares. También en el estudio de Tahmasebi, S. Et al se evidencia que los pacientes con extracciones de premolares y tratamiento de ortodoncia tienden a erupcionar sus terceros molares en gran cantidad en comparación a aquellos que no tienen extracciones

realizadas. Sin embargo, hay que tener en cuenta que actualmente el tercer molar es la pieza dental con más porcentaje de agenesia (20%) por lo que es importante asegurarse de su presencia o ausencia antes de realizar un tratamiento ortodóncico; pues así, se podrá conocer cómo la erupción de éstos puede alterarlo.

La extracción de los premolares como parte de tratamientos de ortodoncia es una puerta abierta para la erupción de los terceros molares en pacientes que los tienen y que están bien posicionados, ya que este procedimiento incrementa el espacio retromolar, vital para la erupción de los terceros molares.

OBJETIVOS

Objetivo general.

Identificar la influencia de la extracción de premolares en la erupción de los terceros molares a través del análisis radiográfico de pacientes de la ciudad de Quito en el período de Junio y Julio del 2017.

Objetivos específicos.

- Analizar la inclinación de erupción de los terceros molares luego de la extracción de los premolares.
- Medir el espacio retromolar después de la extracción de los premolares.

HIPÓTESIS

La extracción de los premolares para tratamientos de ortodoncia, permitirá la erupción de terceros molares que se encuentren bien angulados debido al aumento de espacio retromolar.

DESARROLLO DEL TEMA

DIENTES

Los humanos poseemos en nuestra dentadura 32 dientes permanentes, 8 en cada cuadrante es decir, 16 en la arcada superior y 16 en la arcada inferior. En cada cuadrante poseemos 1 incisivo central, 1 incisivo lateral, 1 canino, 2 premolares y hasta 3 molares, que depende de la presencia o ausencia del tercer molar. Okeson explica que los dientes se dividen en dos partes elementales: la corona y la raíz. La corona se encuentra expuesta en la cavidad oral, mientras que la raíz está alojada en el hueso alveolar o alveólo y cubierta previamente por cemento, ligamento periodontal y diferentes fibras que lo unen al hueso y ayudan a amortiguar las diferentes fuerzas (2013).

ESTRUCTURA DENTAL

Esmalte.

El esmalte dental es un tejido derivado del ectodermo, este es hipermineralizado y es el encargado, entre otras cosas, de proteger y recubrir el complejo dentino-pulpar. Dentro de su composición el 96% es hidroxiapatita, 3% agua y 1% matriz orgánica. Es importante tener en cuenta que el esmalte no se regenera y es por esto que la caries, los traumas o desgastes acaban con este directamente. Su extrema dureza y el hecho de ser acelular, avascular y aneuronal se debe a que recubre y protege el complejo dentino pulpar y es resistente a las fuerzas de masticación (Henostroza, G. Et al. 2003).

Dentina.

La dentina es un tejido derivado del mesodermo y desarrollado debido a los procesos de secreción de los odontoblastos. La dentina es la encargada directa de brindar protección a la pulpa dental y de amortiguar las fuerzas de masticación. Esta es compuesta por un mineral de fosfato de calcio que se conoce como dahllita y se encuentra dispuesto en cristales de hidroxiapatita (Ramos Sánchez, G. Et al. 2015). La cantidad de hidroxiapatita a diferencia del esmalte es de un 70%, tiene mucho más componente orgánico siendo este de un 18% y agua en un 12%, razón por la cual los procesos de adhesión se ven comprometidos en esta zona; también es importante mencionar que las fibras colágenas, proteoglicanos, glicosaminoglicanos y prolongaciones odontoblásticas también forman parte de esta. Su estructura está formada por túbulos dentinarios, dentina peritubular y dentina intertubular (Henostroza, G. Et al. 2003).

Histológicamente se pueden observar seis diferentes tipos de dentina: superficial, media, profunda, esclerótica, terciaria reaccional y terciaria reparativa.

-Dentina superficial: también conocida como primaria, su formación se produce antes y durante la erupción, esta no contiene prolongaciones odontoblásticas por ser la más cercana al esmalte dental y es rica en fibras colágenas.

-Dentina media: prolongaciones odontoblásticas invaden esta dentina en ciertas zonas. Todavía contiene alta cantidad de fibras colágenas.

-Dentina profunda: su producción aumenta con la edad y es lenta. Puede ser considerada dentina primaria o secundaria y hay aumento de prolongaciones odontoblásticas.

-Dentina esclerótica: es hipermineralizada y se forma cuando hay ciertas agresiones externas leves.

-Dentina terciaria reaccional: su rápida formación en respuesta a agresiones externas moderadas deforman la cámara pulpar. Mayor cantidad de agua y odontoblastos.

-Dentina terciaria reparativa: se forma al recibir agresiones externas severas que destruyen agresivamente la barrera odontoblástica. Diferentes células toman el papel de los odontoblastos para proteger la pulpa.

(Henostroza, G. Et al. 2003).

Pulpa.

La pulpa embriológicamente proviene de la cresta neural cefálica y es de origen ectodérmico siendo primero la papila dental con células de origen ectomesenquimatoso que conformarán la futura pulpa dental. Dentro del componente celular de la pulpa están los odontoblastos, macrófagos, fibroblastos, fibrocitos, células del músculo liso y células ectomesenquimáticas. Su función más importante es apoyar a la dentina y nutrir a los odontoblastos. Es altamente innervada e irrigada y tiene la capacidad de reemplazar

los odontoblastos que han sido destruidos. En cuanto a su estructura es rica en células y pobre en fibras, hay cuatro zonas: zona odontoblástica, zona oligocelular, zona rica en células y zona central (Barrancos, J. Et al. 2006).

CLASIFICACIÓN DENTAL

Incisivos.

Los incisivos son los dientes que se encuentran en la parte anterior de las arcadas. Son cuatro en cada arcada, dos centrales y dos laterales. Su corona tiene forma de pala y el ángulo mesial suele ser más recto que el distal (Flores, M., & Flores, E. 2010). En su cara palatina los incisivos superiores tienen la fosa palatina en la que los bordes incisales de los incisivos inferiores deben contactar. Estos tienen una sola raíz, su principal función es cortar el alimento (Okeson, J. 2013).

Caninos.

Distal a los incisivos, se encuentran los caninos que también tienen una sola raíz pero que la forma de su corona es la de una cúspide cónica (Flores, M., & Flores, E. 2010). Estos actúan como incisivos cortando los alimentos y también los suelen desgarrar. Son muy importantes por su morfología y ubicación y por lo mismo son fundamentales para cumplir con la guía canina, en la cual en movimientos de lateralidad los caninos son los únicos que deben contactar (Okeson, J. 2013).

Premolares.

Distal a los caninos se encuentra el primer y segundo premolar. En la arcada superior la cúspide palatina del primer premolar es más pequeña que la vestibular y tienen dos raíces, mientras que en el segundo premolar sus dos cúspides son iguales y tienen dos raíces por lo general. En cuanto a los premolares inferiores, el primero es similar al canino pero con una cúspide lingual que se asemeja a un cingulo, mientras que en el segundo premolar las cúspides linguales y vestibulares son muy similares; ambos tienen una raíz (Flores, M., & Flores, E. 2010). Estos son los encargados de empezar a triturar los alimentos (Okeson, J. 2013).

Molares.

Finalmente están los molares, hay tres por arcada. Los molares en la cara oclusal tienen de 4-5 cúspides y los superiores por lo general tienen 3 raíces mientras que en los inferiores 2, sin embargo, eso puede variar (Flores, M., & Flores, E. 2010). La cantidad de cúspides es para tener un amplio espacio para la fase final de la trituración de los alimentos (Okeson, J. 2013).

Actualmente debido a factores como la reducción del tamaño de los maxilares, suele presentarse ausencia de los terceros molares, esto puede ser congénito. Junto con la ausencia de los terceros molares puede ser que en ocasiones se presenten supernumerarios en otras partes de los maxilares (Amin, F. 2014).

Mas allá de que todas las piezas dentales tengan una función para la masticación, son muy importantes también para tener una estabilidad en la ATM (Articulación Temporo Mandibular) cumpliendo diferentes tareas en los movimientos que se realizan día a día y también en las fuerzas que se soportan (Okeson, J. 2013).

OCCLUSIÓN

A lo largo de los años el concepto de oclusión ha ido cambiando debido a que se descubren más componentes que la involucran. Primero eran solo los dientes y saber que estos tenían que contactar. Fue así como Edward Angle en 1899 denominó a la oclusión como “oclusión equilibrada” refiriéndose a esta como equilibrio en los contactos dentarios bilaterales en movimientos laterales y de protrusión. Actualmente se habla de oclusión funcional óptima y esta se refiere a conseguir que no existan patologías y a eliminar las patologías existentes y a tener una posición articular funcional óptima. (Okeson, J. 2013)

RELACIONES OCLUSALES DE DIENTES POSTERIORES.

CLASES DE ANGLE

De acuerdo con las relaciones oclusales de los dientes existen contactos posteriores, los mismos que se clasifican en clase I, II y III de *Angle*. Los dientes posteriores deben estar alineados para soportar fuerzas verticales intensas y cumplir con la función de fragmentar los alimentos sin producir daños en la ATM (Okeson, J. 2013).

Esta clasificación se basa en la localización del primer molar mandibular con respecto al primer molar maxilar.

CLASE I

En Clase I de *Angle* el primer molar mandibular debe estar mesial respecto al primer molar maxilar. La cúspide mesiovestibular del primer molar mandibular contacta con el espacio interproximal del segundo premolar y primer molar maxilar, de tal manera que los dientes mandibulares tengan engranaje con su homólogo maxilar y con el diente mesial a este. También, la cúspide mesiovestibular del primer molar maxilar se encuentra sobre el surco vestibular del primer molar mandibular. Y por último, la cúspide mesiopalatina del primer molar maxilar se localiza sobre la fosa central del primer molar mandibular (Okeson, J. 2013).

CLASE II

Pacientes con clase II presentan el primer molar mandibular distalizado en relación al primer molar maxilar. Es aquí donde la cúspide mesiovestibular del primer molar mandibular tiene contacto con la fosa central del primer molar maxilar, y esta se encuentra a nivel del surco vestibular del primer molar maxilar. Finalmente, la cúspide distolingual del primer molar maxilar tiene contacto con la fosa central del primer molar mandibular (Okeson, J. 2013).

CLASE III

Por último se encuentra la clase III de *Angle*, en la que los primeros molares mandibulares se encuentren mesializados con respecto a los molares maxilares. En estas situaciones la cúspide distovestibular del primer molar mandibular está sobre el espacio interproximal del segundo premolar y primer molar maxilar. También la cúspide mesiovestibular del primer molar maxilar está ubicada sobre el espacio interproximal del primer y segundo molar mandibular, y por último, la cúspide mesiopalatina del primer molar maxilar está sobre el segundo molar mandibular (Okeson, J. 2013).

RELACIONES OCLUSALES DE DIENTES ANTERIORES.

Las piezas dentarias anteriores tienen una inclinación labial establecida, que debe servir para cumplir con la función de guía anterior, sobremordida horizontal y con la sobremordida vertical. Todo esto es importante para cortar los alimentos, favorecer la estética, fonética y proteger los dientes posteriores y la ATM. Existen variaciones dependientes de patrones de crecimiento y desarrollo en cuanto a las relaciones oclusales de dientes anteriores, estas son: clase I, clase II división 1 o mordida profunda, clase II división 2, clase III (bis a bis), clase III y mordida abierta anterior.

GUÍA ANTERIOR

Los incisivos inferiores contactan en la fosa palatina de los incisivos superiores cuando se encuentran en oclusión céntrica. Y tienen cierto contacto entre ellos cuando la mandíbula realiza movimientos anteriores y laterales. Dentro de las funciones de la

guía anterior podemos nombrar estética, fonética, cortar los alimentos y la protección de los dientes posteriores y de la ATM. Es importante basarse en la posición e inclinación de los dientes anteriores en los tratamientos odontológicos para que estos sean exitosos. La guía anterior se puede examinar de manera horizontal y vertical (Spyrides, G. 1998).

SOBREMORDIDA HORIZONTAL

Conocida como overjet es la distancia horizontal en la cual las piezas anteriores superiores están por delante de las piezas anteriores inferiores. Se mide desde el borde incisal de los incisivos superiores hasta la cara vestibular de los incisivos inferiores y debe ser de 1-2mm. Cuando esta distancia es mayor puede ser debido a un maxilar más grande de lo normal, por vestibularización de los incisivos superiores, por una mandíbula de menor tamaño, por tener los incisivos inferiores inclinados hacia lingual, pacientes clase II, o al patrón de erupción. Cuando el valor de la sobremordida horizontal es menor, se está hablando de una clase III de Angle que puede deberse a un crecimiento mandibular excesivo, a un maxilar de un tamaño menor a lo normal o nuevamente al patrón de erupción alterado de los incisivos (Okeson, J. 2013).

SOBREMORIDA VERTICAL

También conocida como overbite, se refiere a la distancia que existe entre los bordes incisales de las piezas anteriores superiores con relación a los de las piezas anteriores inferiores. Los incisivos superiores deberán cubrir 3-5mm a los incisivos inferiores.

Existen cuatro clases diferentes de sobremordida vertical basadas en la inclinación de los incisivos anteriores superiores e inferiores:

CLASE I

Los dientes anteriores están inclinados entre 12 y 28°. Los bordes de los incisivos inferiores contactan con las fosas linguales de los incisivos superiores de manera adecuada, es decir, los valores de overjet (1-2mm) y overbite (3-5mm) están dentro de lo correcto.

CLASE II DIVISIÓN 1

Cuando hay una mandíbula pequeña, relación molar clase II y los incisivos anteriores superiores tienen una inclinación labial o normal va a existir una mordida profunda en la que los incisivos inferiores pueden llegar a contactar con la porción gingival en palatino de los incisivos superiores. El overjet y el overbite se ven aumentados.

CLASE II DIVISIÓN 2

Los incisivos centrales superiores tienen una inclinación lingual mientras que los incisivos laterales superiores tienen una inclinación labial normal. El overjet está disminuido.

CLASE III

Cuando la mandíbula ha crecido pronunciadamente, se da la relación molar clase III acompañada también de clase III anterior. En estos casos los incisivos inferiores pueden estar muy anteriores a los incisivos superiores por lo que no hay ningún contacto entre ellos, o también se puede dar una relación de los incisivos borde a borde en la que los bordes incisales de los incisivos superiores contactan con los bordes incisales de los incisivos inferiores.

(Okeson, J. 2013).

BIOTIPO FACIAL

El biotipo facial en los humanos es la expresión de los diferentes fenotipos que existen en las poblaciones. Es por esto que separando los biotipos por poblaciones se han podido establecer diferencias físicas entre estas. Es vital determinar el biotipo facial en los individuos previo a cualquier tratamiento ortodóncico para saber que camino seguir, para predecir el crecimiento, detección temprana de problemas y para tener un buen pronóstico, tratamiento y resultado (Rodríguez, A. Et al. 2013). Actualmente existen diferentes tipos de análisis cefalométricos para determinar el biotipo facial (braquifacial, dolicofacial o mesofacial) además determinan la posición de los dientes, de los maxilares y analizan los tejidos blandos; todo esto basándose en radiografías cefálicas y en los trazos de diferentes puntos, planos y referencias como el tejido blando. Dentro de estos podemos nombrar los más comunes: análisis de Ricketts, Vert, Steiner, Mc Namara, entre otros.

Braquifacial.

El biotipo braquifacial evidencia un mayor crecimiento en sentido horizontal. Dentro de las características podemos observar pacientes con cara corta y ancha, sobremordida, una leve biprotrusión y por lo general clase II división 2.

Dolicofacial.

Los pacientes dolicofaciales evidencian un crecimiento vertical. Se observa en ellos una cara larga, perfil convexo, apiñamiento, mordida abierta en varios casos, musculatura bastante débil evidente en los rasgos faciales y por lo general se lo asocia a una clase II división 1. Los tratamientos para pacientes con este biotipo suelen ser los bastante complicados.

Mesofacial.

Pacientes con biotipo mesofacial presentan un crecimiento en equilibrio. Este refleja proporción en sus caras y se lo relaciona con clase I.

(Ustrell Torrent, J. 2016)

EXTRACCIONES

Una extracción dental consiste en retirar cuidadosamente con maniobras e instrumental adecuado y con el conocimiento de la anatomía, el órgano dental de su alveólo (Gay Escoda, C. & Berini Aytés, L. 2011). Previo a esto, es fundamental realizar un diagnóstico correcto para poder tomar la decisión de un plan de tratamiento ideal.

Es importante tomar en cuenta la anatomía de los maxilares ya que presentan estructuras anatómicas que pueden verse comprometidas. Por el porcentaje, siguiendo por debajo de los molares inferiores, está el conducto dentario inferior, el cual en muchas ocasiones se encuentra bastante cerca al tercer molar, por lo que puede ser gravemente afectado si se lo manipula por accidente o debido a una maniobra de extracción. También en los molares superiores, la proximidad de los terceros molares con el seno maxilar podría ser una complicación en las extracciones. Otro punto importante es el tipo de mucosa presente, es decir laxa y predisponente a la formación de un saco para el asentamiento de microorganismos con la posibilidad de llegar a formar una infección. (Gay Escoda, C. & Berini Aytés, L. 2011).

-Indicaciones:

Anomalías de erupción o forma

Relación de piezas dentales a quistes, tumores, infecciones, traumas

Razones económicas

Por razones protésicas, ortodóncicas, estéticas

Presencia de patologías dentales o periodontales

Razones previas a tratamientos sistémicos

-Contraindicaciones:

Presencia de biofilm (foco séptico)

Inflamaciones como: estomatitis, pericoronitis, periotontitis, abscesos, etc.

Ingesta de medicamentos como bifosfonatos

Radioterapia o quimioterapia previa

Enfermedades sistémicas que involucren la coagulación o cicatrización

(Gay Escoda, C. & Berini Aytés, L. 2011)

TIPOS DE EXTRACCIONES.

SIMPLES

Las extracciones simples son aquellas que no involucran incisiones u osteotomías o en general abordajes quirúrgicos. El instrumental que se utiliza son los fórceps y los botadores.

Los fórceps actúan como una palanca de segundo grado, esto quiere decir que la resistencia (hueso alveolar) va a estar ubicada entre la potencia que va a ser la mano del operador y el apoyo en el ápice.. Tiene una parte pasiva con dos ramas que son rugosas para evitar que se resbalen de la mano del operador, una parte activa que contiene el pico que estará en contacto directo con el órgano dental y un cuello que va a unir la parte activa y pasiva. Existen diferentes tipos de fórceps, uno para cada arcada, para el diferente número de raíces de las piezas dentales y también para restos radiculares. Sus

tiempos de exodoncia son la presión, luxación y tracción (Gay Escoda, C. & Berini Aytés, L. 2011).

Por otro lado, se encuentran los botadores, estos funcionan como palanca de primer grado por lo que el apoyo va a estar entre la potencia y la resistencia. El botador tiene un mango que puede ser liso o rugoso, un rallo que va a unir el mango con la última parte del botador que es la hoja o punta, la cual es la zona activa que va a estar en contacto con la pieza dental. Existen botadores rectos, en “S”, en “T” y un botador de raíces. Sus tiempos de trabajo son la aplicación, luxación y extracción (Gay Escoda, C. & Berini Aytés, L. 2011).

De acuerdo con los tiempos de la exodoncia, está primero la anestesia y desinfección, después la sindesmotomía. Esta separa el diente del periodonto por medio de instrumentos que ingresen al surco gingival y corten las fibras presentes para que el diente quede unido únicamente al hueso alveolar. Después viene la luxación realizando movimientos de vestibular a lingual o palatino con el botador, luego se ejecuta la presión y tracción con el fórceps y finalmente la avulsión (Gay Escoda, C. & Berini Aytés, L. 2011).

COMPLEJAS

-Indicaciones:

Dientes previamente endodonciados

Restauraciones simples con complicación

Dientes retenidos, con caries subgingival, destrucción coronaria, reabsorciones, anquilosis, hipercementosis, presencia de lesiones periapicales

Restos radiculares

Raíces dilaceradas

Estructuras anatómicas posiblemente involucradas

Exodoncias múltiples

Enfermedades o falta de cooperación del paciente

Diferentes alteraciones locales

El instrumental necesario para este procedimiento es la jeringa, mango de bisturí, separador de Minnesota, legra, elevadores, pieza de baja velocidad con fresas adecuadas, pinzas, curetas, lima para hueso, tijeras, porta agujas, sutura. Los tiempos de trabajo con una previa planificación basada en la exploración clínica y, en exámenes radiográficos y profilaxis antibiótica son:

-Anestesia

-Incisión

-Diseción del colgajo

-Osteotomía/ ostectomía

-Avulsión

-Limpieza

-Sutura

(Gay Escoda, C. & Berini Aytés, L. 2011)

IMPACTACIÓN, RETENCIÓN E INCLUSIÓN DE TERCEROS MOLARES

Los terceros molares son las piezas dentales que se encuentran incluidas con más frecuencia. Estas erupcionan entre los 18 y 25 años de vida. Es común que estos dientes se impacten, retengan o incluyan debido a que al ser los últimos en erupcionar no suelen tener espacio en las arcadas y también por razones anatómicas o embriológicas. Debido a la lenta calcificación de las raíces de los terceros molares (finalizada a los 25 años), y a la tendencia del crecimiento de la mandíbula, las raíces del tercer molar inferior tienden a crecer para atrás direccionando la corona hacia la parte distal del segundo molar impactándolo. Con relación al tercer molar superior, este empieza su crecimiento en la tuberosidad, y al migrar hacia el reborde alveolar se suele inclinar hacia vestibular o hacia el segundo molar. Normalmente, a los 18 años el tercer molar ya tiene su inclinación definitiva con lo que se puede ver si es posible o no su erupción (Gay Escoda, C. & Berini Aytés, L. 2011).

Según estudios, actualmente el porcentaje de agenesia de los terceros molares va desde un 5 a un 30% dependiendo de la raza (Gay Escoda, C. & Berini Aytés, L. 2011). El hecho de su ausencia permite poner en duda si este órgano tiene algún propósito o alguna función que cumplir en el organismo. Debido a la evolución, la genética y también por la falta de remodelación del borde anterior de la rama de la mandíbula la disminución del espacio retromolar es un problema para la erupción de los terceros molares ya que estos cuando están presentes, no disminuyen su tamaño, efectuándose así una inclusión del tercer molar inferior, por lo general en la rama ascendente de la mandíbula (Ricketts, 1999). También la presencia de los segundos molares es un factor anatómico que predispone a que los terceros molares se incluyan ya que no permiten

que se enderecen para erupcionar. Pacientes con crecimiento vertical o dólcofaciales tienen mayor tendencia a la inclusión de los terceros molares ya que también se evidencia menor espacio retromolar (Miclote, A. Et al 2014).

CLASIFICACIÓN DE PELL Y GREGORY

La clasificación de Pell y Gregory se basa en dos parámetros elementales y determina la ubicación del tercer molar en los maxilares.

1. Relación existente del tercer molar en relación a la rama ascendente de la mandíbula y al segundo molar.

En la arcada inferior:

I	II	III
Espacio existente suficiente para el tercer molar entre la rama ascendente y la zona distal al segundo molar	El tamaño mesiodistal del tercer molar es mayor al espacio entre la rama ascendente y la zona distal al segundo molar	El tercer molar se encuentra dentro de la rama ascendente

Tabla #1. Clasificación de Pell y Gregory en la arcada inferior

(Gay Escoda, C. & Berini Aytés, L. 2011)

En la arcada superior:

I	II	III
Espacio existente suficiente para el tercer molar entre la tuberosidad maxilar y la zona distal al segundo molar	El tamaño mesiodistal del tercer molar es mayor al espacio entre la tuberosidad y la zona distal al segundo molar	El tercer molar se encuentra dentro de la tuberosidad

Tabla #2. Clasificación de Pell y Gregory en la arcada superior

(Gay Escoda, C. & Berini Aytés, L. 2011)

2. Profundidad del tercer molar en el hueso y relacionado con la superficie oclusal del segundo molar.

A	B	C
El punto más alto del tercer molar está a nivel o arriba de la zona oclusal del segundo molar	El punto más alto del tercer molar está debajo de la zona oclusal del segundo molar pero encima de la línea cervical	El punto más alto del tercer molar está en la línea cervical o debajo de esta

Tabla #3. Clasificación de Pell y Gregory de la profundidad del tercer molar

(Gay Escoda, C. & Berini Aytés, L. 2011)

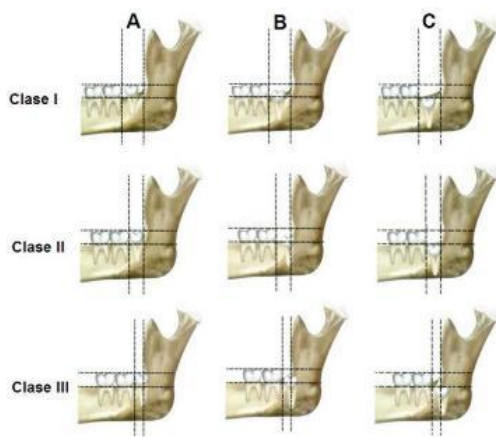


Figura #1. Clasificación de Pell y Gregory

(Gay Escoda, C. & Berini Aytés, L. 2011)

CLASIFICACIÓN DE WINTER

Esta clasificación toma en cuenta el eje longitudinal de segundo molar de acuerdo con la posición del tercer molar. Estos pueden encontrarse:

- Mesioangulados o distoangulados
- Vestibularizados o lingualizados
- En posición horizontal o vertical
- Invertidos

(Gay Escoda, C. & Berini Aytés, L.

2011)

- A. Mesioangulado
- B. Horizontal
- C. Vertical
- D. Distoangulado
- E. Invertido
- F. Vestibularizado
- G. Lingualizado
- H. Incluido
- I. Erupcionado

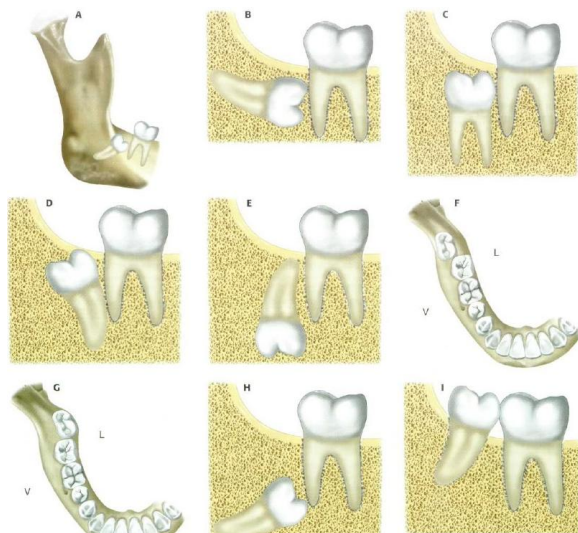


Figura #2. Clasificación de Winter

(Gay Escoda, C. & Berini Aytés, L. 2011)

RADIOGRAFÍA PANORÁMICA Y CEFÁLICA LATERAL

Radiografía Panorámica.

La radiografía panorámica es una de las más utilizadas para realizar diagnósticos en odontología. En esta se puede apreciar el maxilar superior, inferior y también la parte inferior de los senos maxilares. Cuando la distancia del objeto a la placa aumenta se ve una magnificación en las estructuras captadas y es este aumento el que causa distorsión, siendo así una irregularidad para el diagnóstico. Es necesario tomar en cuenta que la mineralización del hueso no se puede observar con exactitud. Por estas razones no está indicado usar radiografías panorámicas para procesos como colocación de implantes o

en aquellos que se requiera saber la posición específica de los dientes o de otras estructuras ya que pueden existir errores (Misch, C. 2007).

La radiografía panorámica se usa también generalmente para: ortodoncia, impactación dental, supernumerarios, patrones de erupción y crecimiento, diagnóstico de enfermedades o de lesiones y traumatismos. Debido a que no siempre son claras es necesario tomar radiografías periapicales para confirmar diagnósticos de piezas específicas junto con el examen clínico.

Para observar la posición del tercer molar en las radiografías panorámicas se utiliza la clasificación de Pell y Gregory que evalúa la superficie oclusal del tercer molar con relación al plano oclusal. Existen tres niveles: A, B y C.

-A: la superficie oclusal del tercer molar está en la zona oclusal del diente adyacente.

-B: la superficie oclusal del tercer molar está entre la zona oclusal del diente adyacente y la línea cervical.

-C: la superficie oclusal del tercer molar está sobre o debajo de la línea cervical.

La disponibilidad del espacio retromolar se mide tomando en cuenta la distancia de la superficie distal del segundo molar y la cara mesial de la tuberosidad maxilar o de la rama mandibular. Se lo puede clasificar como:

-Suficiente: espacio entre la rama o tuberosidad y la cara distal del segundo molar igual o mayor a la distancia mesio distal de la corona del tercer molar.

-Reducido: espacio entre la rama o tuberosidad y la cara distal del segundo molar mayor a la mitad de la distancia mesio distal de la corona del tercer molar.

-Insuficiente: espacio entre la rama o tuberosidad y la cara distal del segundo molar menor a la mitad de la distancia mesio distal de la corona del tercer molar.

Se puede evaluar la relación entre el tercer molar y el molar adyacente tomando en cuenta: el contacto con la raíz, contacto con la corona, ausencia de contacto

(Yun-Hoa, J., & Bong-Hae, C. 2015).

En el siguiente diagrama que presenta el artículo *“Patterns of third molar impactation in a group of volunteers in Turkey”* elaborado por Nur Mollaoglu, Sedar Cetiner y Kahraman Güngör, publicado en noviembre del 2002 en *Clinical Oral Investigations*, se puede apreciar como se realizan las medidas para analizar la probabilidad de erupción de los terceros molares en una radiografía panorámica.

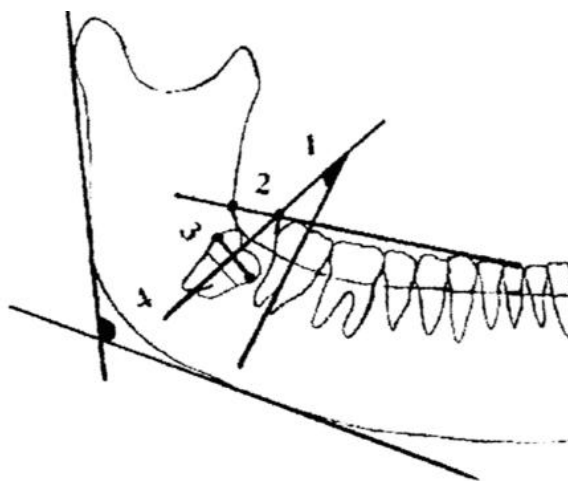


Figura #3. Medición de terceros molares en radiografías panorámicas

- El punto 1 marca la angulación del tercer molar, esta se calcula trazando una línea vertical por la mitad del segundo y otro por la mitad del tercer molar que pasen por el punto medio de la superficie oclusal de las mismas piezas.
- El punto 2 describe el espacio retromolar, para obtener esta medida se marca un punto en la porción más distal de la corona del segundo molar y la porción más cóncava del borde anterior de la rama mandibular en la mandíbula y de la tuberosidad en el maxilar.
- El punto 3 es la medida mesiodistal de la corona del tercer molar.
- El punto 4 es el ángulo gonial que se calcula con la unión de dos líneas, una va por el borde posterior de la rama de la mandíbula y otra por el borde inferior del cuerpo de la misma.

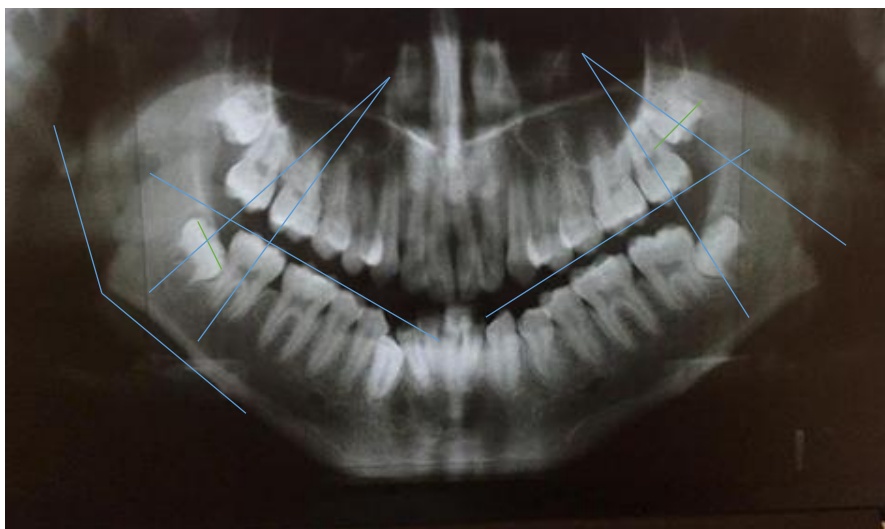


Figura #4. Medición de terceros molares en radiografía panorámica pre extracción

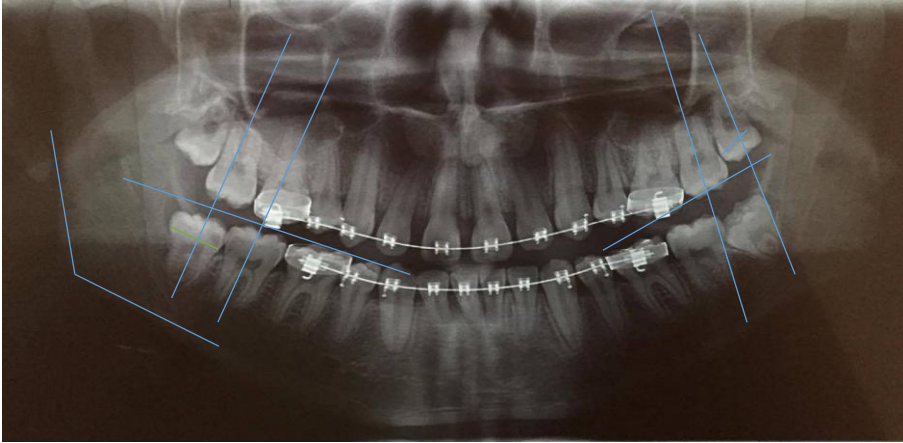


Figura #5. Medición de terceros molares en radiografía panorámica post extracción de primeros premolares superiores e inferiores

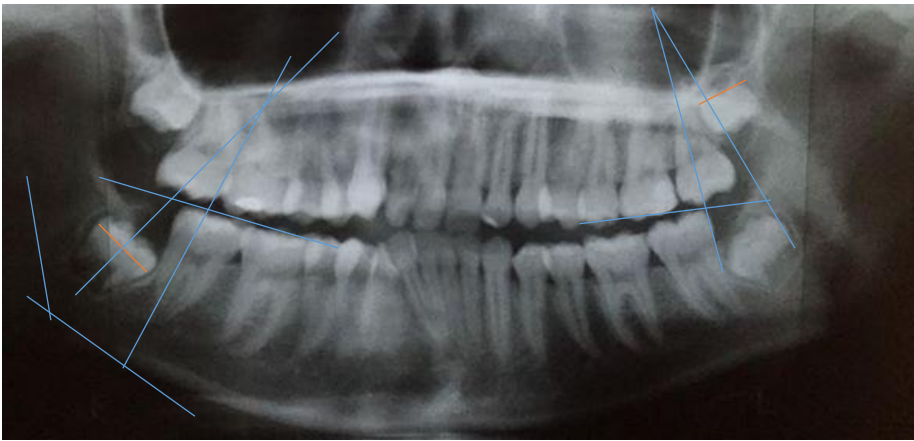


Figura #6. Medición de terceros molares en radiografía panorámica pre extracción

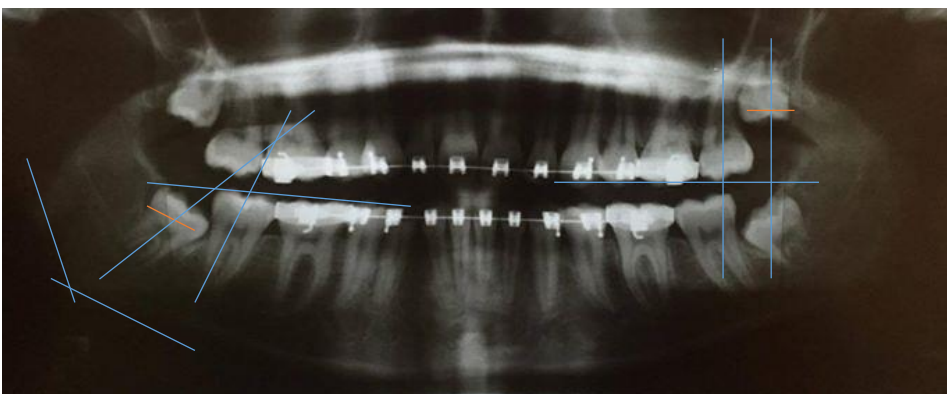


Figura #7. Medición de terceros molares en radiografía panorámica post extracción de primeros premolares superiores e inferiores

En las radiografías panorámicas también se puede observar la presencia o agenesia del tercer molar, la formación de la corona y raíz raíz y su nivel de erupción.

(Mollaoglu, N. Et al. 2002)

En el caso clínico publicado en el 2017 por la Revista Dental Press Publishing “*Tratamento da má oclusão de Classe II com extrações assimétricas: relato de caso*” realizado por Camila Silva dos Santos, Juliana Volpato Curi Paccini, Rodrigo Hermont Cançado, Karina Maria Salvatore de Freitas y Fabricio Pinelli Valarelli; se observan las radiografías de una paciente de sexo femenino de 11 años de edad a la cual se le realizaron extracciones previas al tratamiento ortodóncico de las piezas #14, 24 y 34 debido a una clase II.

En las siguientes radiografías se puede verificar que al inicio del tratamiento no se evidencian los terceros molares, sin embargo, la falta de espacio para su erupción es clara. Haciendo una comparación del antes y después, la extracción de la pieza #14 puso al segundo molar superior (#17) mesial con respecto al segundo molar inferior (#47), mientras que al inicio la pieza #17 se encontraba distal a la pieza #47, esto resulta en que el tercer molar superior (#18) pudo erupcionar por el aumento del espacio retromolar. El tercer molar inferior (#48) se encuentra impactado en el segundo molar, en este cuadrante no se realizaron extracciones. Pero, en el cuadrante 3 el tercer molar también se encuentra impactado y en este se realizó la extracción de la pieza 34, esto se puede deber a que la mandíbula de la paciente talvez era muy pequeña (un factor para expresar una clase II) o también al hecho de que los terceros molares inferiores por lo general se impactan con los segundos molares inferiores por su inclinación además de

por la falta de espacio retromolar. En el segundo cuadrante se extrajo la pieza #24, lo que pudo haber favorecido al aumento del espacio retromolar y por lo mismo a la erupción de la pieza #28.

Rx Inicial

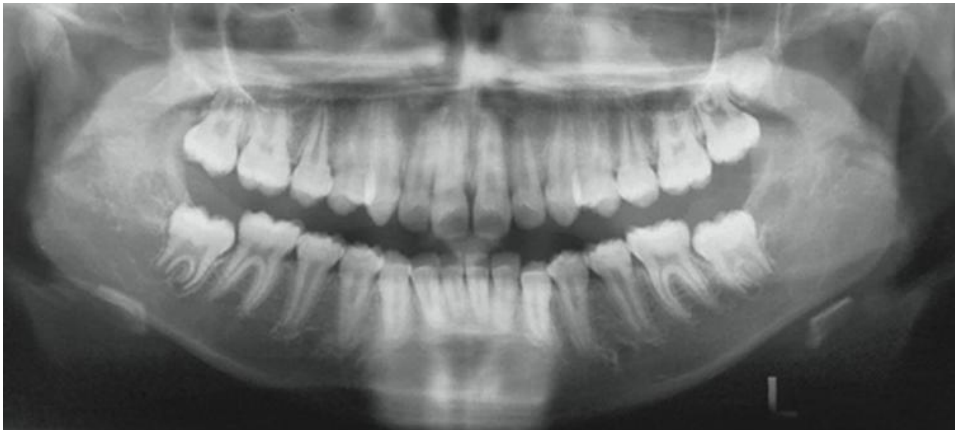

Figura #8. Radiografía panorámica inicial

Rx Final

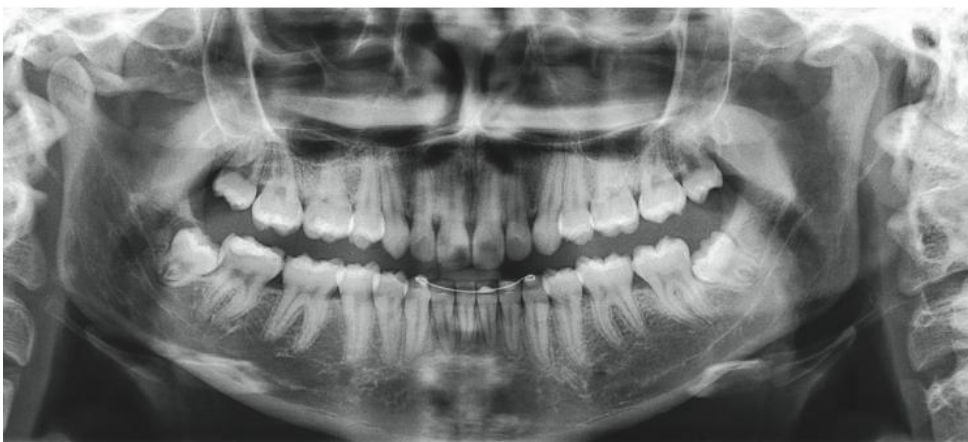

Figura #9. Radiografía panorámica final

Radiografía Cefálica Lateral.

La radiografía cefálica lateral es conocida como una proyección plana de la parte lateral del cráneo. Para tomarla se usa un aditamento que va ubicado en el conducto auditivo externo, los resultados de la imagen son los maxilares y las estructuras del

cráneo en un corte transversal. En esta radiografía se realizan los análisis cefalométricos y sus trazos (Misch, C. 2007). La radiografía cefálica lateral se ha convertido en una herramienta indispensable para la predicción del crecimiento, por lo tanto es la más usada en el diagnóstico y plan de tratamiento en ortodoncia. Con esta se puede estudiar la relación entre el perfil o tejidos blandos, los dientes y huesos (Khan, S. Q., Sobia, A. H., Mendi, H., & Ashraf, B. 2017). Esta herramienta es toma en cuenta también las vértebras, la sínfisis mandibular, el hueso hioideos y las vías aéreas (Quintero, A., Escobar, B., & Velez, N. 2013). Con esta radiografía se puede determinar el biotipo facial del paciente basándonos en valores resultantes de diferentes análisis como por ejemplo el de Ricketts, Steiner, Mc Namara, entre otros.

Una manera para medir el espacio retromolar en estas radiografías es trazar dos líneas horizontales, siendo estas el plano de Frankfort que va del punto Porion hasta el Suborbitario y la horizontal verdadera medida desde la posición natural de la cabeza. Después se deben trazar dos líneas perpendiculares a las previamente mencionadas que pasen por el borde anterior de la rama mandibular en su punto más cóncavo. Finalmente, tomando en cuenta el punto más distal del segundo molar se mide la distancia hacia las líneas perpendiculares (Ghougassian, Saro, S. & JosephG. Ghafari, 2014).

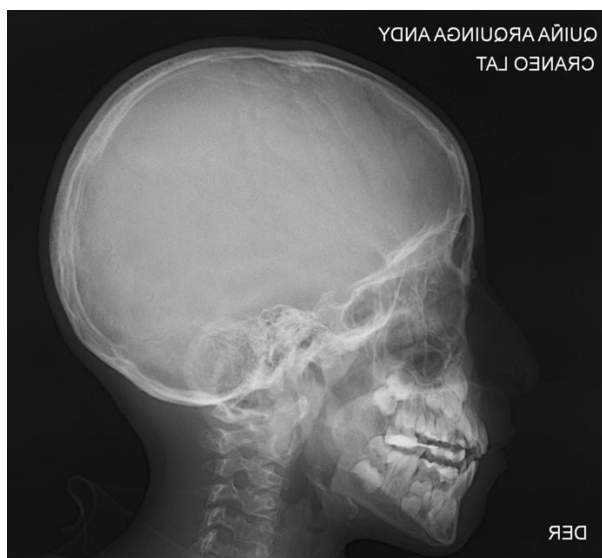

Figura #10. Radiografía cefálica lateral

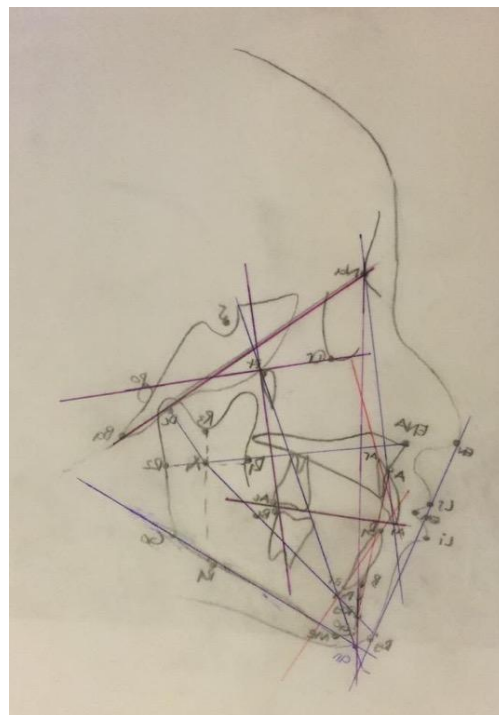


Figura #11. Trazado cefalométrico

ORTODONCIA CON EXTRACCIÓN DE PREMOLARES

Para los tratamientos de ortodoncia, cuando hay falta de espacio para conseguir una alineación correcta de los dientes y de las arcadas, es necesario hacer extracciones. Especialmente en pacientes clase II se realiza extracción de los primeros premolares superiores para poder retraer el sector anterior del maxilar superior. En cuanto a la arcada inferior, se extraen los segundos premolares inferiores. A diferencia de extracciones de casos quirúrgicos clase II en los que se extrae primeros premolares inferiores y los segundos premolares superiores (Ustrell Torrent, J. 2016).

En pacientes con clase III en tratamientos de ortodoncia se pueden hacer extracciones de primeros premolares inferiores, buscando retraer el sector anteroinferior, y si es necesario se extraen también los segundos premolares superiores.

El objetivo de realizar extracciones en pacientes clase II y III, aparte de ganar espacio, es dejar a los dientes con una posición correcta con relación al hueso, sin embargo, hay casos en los que por estética no se realizan las extracciones y los dientes no quedan en la posición adecuada respecto al hueso (Ustrell Torrent, J. 2016).

Actualmente la tendencia de la ortodoncia es intentar hacer tratamientos sin extracciones y reemplazarlos por tratamientos con stripping, expansión, distalización o protrusión. Pero, cuando existe discrepancia dento-alveolar de -7 o -8mm o discrepancia entre la arcada superior e inferior las extracciones son recomendadas. Para evitar la extracción de cualquier pieza dental en ortodoncia, se recomienda hacer tratamientos ortopédicos a temprana edad y así corregir las discrepancias esqueléticas o también, la cirugía maxilofacial (Echarri, P. 2010).

En pacientes dólícofaciales se realizan más extracciones que en aquellos que tienen otros biotipos faciales. Para realizar extracciones se debe tener en cuenta la estética de frente y de perfil de los pacientes, y que se logre conseguir una correcta función de grupo, guía canina y guía anterior. Existen cinco factores que influyen a escoger qué diente se va a extraer, estos son:

1. Agenesias
2. Extracciones previas
3. Estética
4. Estado de los dientes
5. Posición del diente dentro de la arcada.

(Echarri, P. 2010).

Cuando los dientes no presentan afecciones o no exista alguno que predomine para ser extraído, se procederá a extraer aquel o aquellos que faciliten el tratamiento de ortodoncia. Hay tratamientos de ortodoncia en los que no es necesario remover los premolares pero si los terceros molares. Cuando se remueven de boca premolares por tratamientos de ortodoncia, se reduce la posibilidad de que los terceros molares se retengan, y debido a su correcta erupción se disminuye la necesidad de que estos sean extraídos (Echarri, P. 2010).

Los primeros o segundos premolares son las piezas dentarias que más se retiran de boca junto con los terceros molares y con los incisivos inferiores. Los primeros premolares se extraen en tratamientos de ortodoncia cuando existen apiñamientos que van de canino a canino o para retruir incisivos. Los segundos premolares se van a retirar cuando se deban tratar problemas posteriores como apiñamiento a nivel de molares, en la arcada superior debido a clase III molar y en la arcada inferior por clase II molar. Y se preferirá extraer aquel que esté retenido, con rotaciones severas, caries o rehabilitaciones que estén en mal estado sin importar si es primero o segundo premolar (Echarri, P. 2010).

-Al realizar extracciones de premolares superiores e inferiores luego del tratamiento de ortodoncia, el resultado será:

Clase I incisiva, Clase I canina y Clase I molar.

-Al realizar extracciones de premolares únicamente superiores luego del tratamiento de ortodoncia, el resultado será:

Clase I incisiva, Clase I canina, Clase II molar.

-Al realizar extracciones únicamente de premolares inferiores luego del tratamiento de ortodoncia, el resultado será:

Clase I incisiva, Clase I canina y Clase III molar.

(Echarri, P. 2010).

DISFUNCIÓN TEMPOROMANDIBULAR POR EXTRACCIÓN DE PREMOLARES

La disfunción temporomandibular o DTM en sus siglas, es un grupo de patologías que afectan los músculos de la masticación, de la ATM o de los dos. En la mayoría de casos, los pacientes tratados por DTM presentan dolor miofascial. Sin embargo, diferentes estudios manifiestan que el 30% de los pacientes sin presencia de dolor o sonidos en la ATM tienen el disco articular en una posición incorrecta. Dentro de las causas de la DTM existen diferentes factores como: enfermedades sistémicas, tumores, alteración de crecimiento, traumas, inestabilidad ortopédica u oclusal, hábitos, hiperactividad muscular, ansiedad y depresión (Ustrell Torrent, J. 2016).

Al realizar extracciones de premolares en tratamientos de ortodoncia y al finalizar su tratamiento se debe tomar en cuenta que las ATM se encuentren en posiciones estables. Cuando no se consigue una buena relación de las arcadas se puede encontrar que hay malposición dental pero que la base esquelética está alineada o que la base esquelética está mal alineada. Cuando estas relaciones son severas y no se pueden

corregir con ortodoncia se debe realizar trabajo multidisciplinario con cirugía maxilofacial o prótesis, si esto no sucede, aunque el ortodoncista deje una estética correcta la base esquelética puede estar mal o puede haber inestabilidad oclusal y se pueden dar problemas de DTM (Dawson, P. 2009).

También se relaciona a la ortodoncia con la DTM debido a que pueden aparecer interferencias oclusales pos tratamiento que desestabilicen las ATM. En cuanto a la extracción de premolares para retraer los dientes anteriores, hay un dilema que tiene a la relación con la DTM ya que se puede producir un desplazamiento posterior de la mandíbula y por esto se da un desplazamiento del disco articular produciendo sobrecargas en zonas que son susceptibles al dolor, causando así DTM. Sin embargo, esto está en discusión ya que cuando hay un tratamiento ortodóncico correcto no debería haber presencia de DTM (Rodriguez Conti, P. & de Castro Ferrerira Conti, A. 2017).

METODOLOGÍA

TIPO DE ESTUDIO

EXPLICATIVO
PROYECTIVO
CUANTITATIVO
CORRELACIONAR
CUASI EXPERIMENTAL

POBLACIÓN MUESTRA

Se analizarán 100 radiografías panorámicas de pacientes de ambos sexos de entre 15 y 25 años.

- a. Criterios de inclusión
 - 1. Radiografías de pacientes clase II de Angle con tratamiento de ortodoncia previo
 - 2. Radiografías de pacientes dólícofaciales y braquifaciales con tratamiento de ortodoncia previo
 - 3. Radiografías de pacientes con tratamiento de ortodoncia previo sin extracciones de premolares
 - 4. Radiografías de pacientes con tratamiento de ortodoncia previo con extracciones de premolares
- b. Criterios de exclusión
 - 1. Pacientes clase I y III de Angle con o sin tratamiento de ortodoncia previo
 - 2. Pacientes mesofaciales con o sin tratamiento de ortodoncia previo

MATERIALES

Radiografías panorámicas

PROCEDIMIENTOS

1. Recolección de datos: asistir a consultorios odontológicos en los que me permitan analizar las radiografías panorámicas de los pacientes clase II de Angle, dólícofaciales y braquifaciales a los que se les ha realizado tratamiento de ortodoncia.
2. Clasificación de radiografías panorámicas: clasificar las radiografías en 4 grupos. Pacientes con extracciones de premolares (grupo 1), pacientes sin extracciones de premolares (grupo 2), pacientes sin erupción de terceros molares (grupo 3), pacientes con erupción de terceros (grupo 4)
3. Analizar los datos realizando un conteo estadístico.

ANÁLISIS ESTADÍSTICO

Análisis estadístico descriptivo

BIBLIOGRAFÍA

- Amin, F. (2014). Prevalence of supernumeraries and their association with congenital absence of third molars in orthodontic patients. *Pakistan Oral & Dental Journal*, 34(2), 326-329.
- Barrancos, J., & Barrancos, P. (2006). Pulpa. *Operatoria Dental Integración Clínica* (pp. 271-272). Buenos Aires, Argentina: Médica.
- Bashir, S., Rasool, G., Afzal, F., & Hassan, N. (2016). Incidence of mandibular 3rd molar impactions in different facial types of orthodontic patients seen at Khyber College of Dentistry. *Pakistan Oral & Dental Journal*, 36(2), 232-234
- Bindayel, N. A. (2011). THE ROLE OF THIRD MOLAR IN ORTHODONTIC TREATMENT. *Pakistan Oral & Dental Journal*, 31(2), 374-378.
- Dawson, P. (2009). Diagnóstico Diferencias de los Trastornos Temporomandibulares. *Oclusión funcional: diseño de la sonrisa a partir de la ATM* (pp. 259-264). Bogotá, Colombia: Amolca.
- dos Santos, C. S., Curi Paccini, J. V., Hermont Cançado, R., de Freitas, K. S., & Pinelli Valarelli, F. (2017). Tratamento da má oclusão de Classe II com extrações assimétricas: relato de caso. *Revista Clínica De Ortodontia Dental Press*, 16(4), 79-89. doi:10.14436/1676-6849.16.4.079-089.art
- Echarri, P. (2010). *Tratamiento ortodóncico con extracciones*. Madrid, España: Ripano.
- Flores, M., & Flores, E (2010). *Morfología Dental*. Ecuador: s.n.
- Gay Escoda, C., & Bernini i Aytés, L. (2011). Cordales incluidos. Patología, clínica y tratamiento del tercer molar incluido. *Cirugía bucal* (pp. 360-385). Barcelona, España: Editorial Océano.
- Ghougassian, S. S., & Ghafari, J. G. (2014). Association between mandibular third molar formation and retromolar space. *Angle Orthodontist*, 84(6), 946-950. doi:10.2319/120113-883.1
- Gutiérrez, D., Díaz, R., & Villalba, E. (2009). Asociación de apiñamiento anteroinferior con la presencia de los terceros molares. *Rev Mex Odontol Clín [Internet]*, 2(11).
- Henostroza, G. (2003). Adhesión a esmalte y dentina con adhesivos poliméricos. *Adhesión en odontología restauradora*. Curitiba, Brasil: Editora Maio.
- Jakovljevic, A., Lazic, E., Soldatovic, I., Nedeljkovic, N., & Andric, M. (2015). Radiographic assessment of lower third molar eruption in different anteroposterior skeletal patterns and age-related groups. *Angle Orthodontist*, 85(4), 577-584. doi:10.2319/062714-463.1

- Khan, S. Q., Sobia, A. H., Mehdi, H., & Ashraf, B. (2017). QUALITY ASSESSMENT OF LATERAL CEPHALOMETRIC RADIOGRAPHS. *Pakistan Oral & Dental Journal*, 37(2), 265-268.
- Miclotte, A., Hevele, J., Roels, A., Elaut, J., Willems, G., Politis, C., & Jacobs, R. (2014). Position of lower wisdom teeth and their relation to the alveolar nerve in orthodontic patients treated with and without extraction of premolars: a longitudinal study. *Clinical Oral Investigations*, 18(7), 1731-1739. doi:10.1007/s00784-013-1148-3
- Misch, C. (2007). Radiografía panorámica. *Prótesis Dental Sobre Implantes* (pp.56-58). Madrid, España: Elsevier.
- Mollaoglu, N., Çetiner, S., & Güngör, K. (2002). Patterns of third molar impaction in a group of volunteers in Turkey. *Clinical Oral Investigations*, 6(2), 109-113. doi:10.1007/s00784-001-0144-1
- Okeson, J. (2013). *Tratamiento de oclusión y afecciones temporomandibulares*. España: Elsevier.
- Quintero, A., Escobar, B., & Velez, N. (2013). La Radiografía Cefálica: más allá de una medida cefalométrica. *Revista Nacional de Odontología*, (Edición Especial), 7-15.
- Ramos Sánchez, G., Calvo Ramírez, N., & Fierro Medina, R. (2015). Adhesión convencional en dentina, dificultades y avances en la técnica. *Revista Facultad de Odontología Universidad de Antioquia*, 26(2), 468-486.
- Ricketts, E. (1999). *Técnica bioprogresiva*. Buenos Aires, Argentina: Médica Panamericana.
- Rodríguez, A. B., Osorio Patiño, J. C., & Tamayo Cardona, J. A. (2013). Determinación del biotipo facial basado en características fenotípicas a través del modelo de ecuaciones estructurales: Estudio sobre tres etnias. *Revista Facultad De Odontología Universidad De Antioquia*, 25(1), 132-146.
- Rodrigues Conti, P. C., & de Castro Ferreira Conti, A. C. (2017). Ortodontia, disfunção temporomandibular e oclusão: ciência aplicada à prática. *Revista Clínica De Ortodontia Dental Press*, 16(2), 35-43. doi:10.14436/1676-6849.16.2.035-043.art
- Spyrides, G. M., Spyrides, S. M. M., & Chávarry, N. G. M. (1998). A guia anterior no estudo da oclusão. *JBC j. bras. odontol. clín*, 2(11), 47-55.
- Tahmasebi, S., Eslamian, L., Seifi, M., Abdolsamadi, M., & Yamchi, S. E. (2013). Comparison of Changes in Mandibular Third Molar Angulation Following First/Second Premolar Extraction versus Non-Extraction Orthodontic Treatments. *Journal Of Dental School, Shahid Beheshti University Of Medical Sciences*, 31(1), 15-21.

Ustrell Torrent, J. (2016). Principios básicos de ortodoncia en casos quirúrgicos. *Diagnóstico y tratamiento en ortodoncia* (pp. 498-506). Barcelona, España: Elsevier.

Yun-Hoa, J., & Bong-Hae, C. (2015). Assessment of maxillary third molars with panoramic radiography and cone-beam computed tomography. *Imaging Science In Dentistry*, 45(4), 233-240. doi:10.5624/isd.2015.45.4.233