

**UNIVERSIDAD SAN FRANCISCO DE QUITO USFQ**

**Colegio de Ciencias de la Salud**

**Megaesófago Idiopático: Seguimiento de caso clínico y  
tratamiento quirúrgico en un canino macho de raza**

**Cocker Spaniel**

**Análisis de Caso**

**María Regina Reyes Aróstegui**

**Medicina Veterinaria**

Trabajo de titulación presentado como requisito  
para la obtención del título de Médico Veterinario

Quito, 13 de diciembre de 2017

**UNIVERSIDAD SAN FRANCISCO DE QUITO USFQ**  
**COLEGIO DE CIENCIAS DE LA SALUD-ESCUELA DE**  
**MEDICINA VETERINARIA**

**HOJA DE CALIFICACIÓN**  
**DE TRABAJO DE TITULACIÓN**  
**María Regina Reyes Aróstegui**

**Megaesófago Idiopático: Seguimiento de caso clínico y tratamiento**  
**quirúrgico en un canino macho de raza Cocker Spaniel**

Calificación

Nombre del profesor, Título académico

Juan Sebastián Galecio , M.V., M.Sc.

Firma del profesor

Quito, 13 de diciembre de 2017

## Derechos de Autor

Por medio del presente documento certifico que he leído todas las Políticas y Manuales de la Universidad San Francisco de Quito USFQ, incluyendo la Política de Propiedad Intelectual USFQ, y estoy de acuerdo con su contenido, por lo que los derechos de propiedad intelectual del presente trabajo quedan sujetos a lo dispuesto en esas Políticas.

Asimismo, autorizo a la USFQ para que realice la digitalización y publicación de este trabajo en el repositorio virtual, de conformidad a lo dispuesto en el Art. 144 de la Ley Orgánica de Educación Superior.

Firma del estudiante: \_\_\_\_\_

Nombres y apellidos: María Regina Reyes Aróstegui

Código: 00104361

Cédula de Identidad: 1725831141

Lugar y fecha: Quito, 13 de diciembre de 2017

## TABLA DE CONTENIDO

<b>INTRODUCCIÓN .....</b>	<b>7</b>
<b>BASE CONCEPTUAL.....</b>	<b>13</b>
<b>ANÁLISIS CLÍNICO.....</b>	<b>17</b>
PROTOCOLO PRE-OPERATORIO E INTRAOPERATORIO .....	17
PROCEDIMIENTO QUIRÚRGICO .....	19
COMPLICACIONES QUIRÚRGICAS .....	21
POST-OPERATORIO .....	22
<b>CONCLUSIONES.....</b>	<b>25</b>
<b>REFERENCIAS BIBLIOGRÁFICAS .....</b>	<b>26</b>

## ÍNDICE DE FIGURAS

Figura # 1. Proyección radiográfica latero-lateral derecha-izquierda de tórax con contraste de bario.....	14
Figura # 2. Ecocardiograma transtorácico con mapeo flujo Doppler Color .....	15
Figura # 3. Ecografía pulmón derecho, ventana paraesternal derecha.....	16
Figura # 4. Ecografía esofágica.....	24

## RESUMEN

Dentro de las principales patologías esofágicas que se presentan en clínica de pequeñas especies se encuentra el megaesófago o ectasia esofageal, presente en 3 de cada 1000 perros. Esta patología hace referencia a la dilatación del esófago debido a un peristaltismo insuficiente, ausente o incoordinado en cualquiera de sus segmentos: cervical, torácico o abdominal, y en algunos casos puede presentarse de manera generalizada, deteriorando de gran manera la salud del animal y poniendo en riesgo su vida. El método de elección para corregir el cuadro de megaesófago es la resolución quirúrgica, principalmente existen algunas técnicas como la esofagomiotomía de Heller, cardioplastía de Wendel y la cardioplastía esófago diafragmática. El objetivo del presente estudio es describir la resolución quirúrgica de un caso de megaesófago idiopático, mediante la cirugía correctiva cardioplastía esófago diafragmática. A la consulta del Hospital Docente de Especialidades Veterinarias de la Universidad San Francisco de Quito, ingresó un canino macho de raza Cocker Spaniel con regurgitaciones crónicas y deterioro marcado de su condición corporal, además de neumonía por aspiración, signología comúnmente encontrada en pacientes con cuadros de megaesófago. Como método diagnóstico definitivo se realizó una radiografía de tórax contrastada de bario, con el paciente bajo sedación con propofol en donde se evidenció una marcada dilatación del esófago en toda su extensión, además de un desplazamiento traqueal y neumonía por aspiración. Las primeras medidas fueron estabilizar al paciente con tratamiento antibiótico para el tratamiento de neumonía, además de alimentar al paciente en posición vertical para mejorar su condición corporal antes de que sea ingresado a la cirugía correctiva de megaesófago. La cirugía se realizó con el paciente en decúbito lateral derecho, mediante un abordaje por toracotomía por el noveno espacio intercostal. La cirugía cardioplastía esófago diafragmática tiene como finalidad el lograr una corrección mecánica del defecto, de modo que durante la espiración cumpla la función de cierre de este nuevo esfínter, mientras que durante la inspiración este se abra, permitiendo así el paso del alimento al estómago y evitando la acumulación del alimento, causante de las regurgitaciones. La resolución quirúrgica de cardioplastía esófago diafragmática debe realizarse en pacientes en los cuales su estado de salud no se encuentre deteriorado de forma severa y en aquellos en que el cuadro de regurgitaciones no sea crónico. En casos de megaesófago total y de curso crónico, el primer tratamiento a considerarse no debe ser el quirúrgico, por lo que en estos casos deben considerarse tratamientos conservadores únicamente, debido al alto porcentaje de presentación de recidiva del cuadro de megaesófago.

**Palabras clave:** Canino, Cocker Spaniel, megaesófago, idiopático, cardioplastia esófago diafragmática

## ABSTRACT

The most common pathologies in the practice of small animals clinic is the megaesophagus or also called esophageal ectasia, which is present in 3 of 1000 dogs. This pathology refers to the dilatation of the esophagus due an insufficient, incoordinated or absence of peristaltism in one of their segments: cervical, thoracic or abdominal, and in some cases the peristaltism problem can be widespread, severely deteriorating the animal's health and even risking the animal's life. When it comes to a solution for correcting the megaesophagus, the surgical resolution should be considered, there are some techniques that can be used for this end like the Heller's esophageal myotomy, Wendel's cardioplasty and the esophagus-diaphragmatic cardioplasty. The aim of this study is to describe the surgical resolution of a clinical case of an idiopathic total megaesophagus through the corrective surgery esophagus-diaphragmatic cardioplasty. A male adult Cocker Spaniel with history of frequent regurgitations, pneumonia and poor body condition was admitted in the Hospital Docente de Especialidades Veterinarias de la Universidad San Francisco de Quito, concordant observed signology in cases of megaesophagus. As definitive diagnosis a barium contrast thoracic radiography was made with the patient under sedation with propofol. The radiography showed an important dilatation of the esophagus throughout its entire length in addition to a tracheal deviation and aspiration pneumonia. The first step before the surgery was to stabilize the patient, to achieve this antibiotics were given to control the pneumonia signology, in addition the animal was fed upright to allow the passage of food and improve the body condition. The surgery was performed with a thoracotomy through the ninth right intercostal space, with the patient in decubitus lateral position. This surgery exploits the contractile activity of the diaphragm during respiratory cycles to achieve a mechanical solution, like this during the expiration the new artificial sphincter closes and during the inspiration it opens allowing the passage of food to the stomach and avoiding the regurgitations improving the animal's health. The esophagus-diaphragmatic cardioplasty surgery must be done only in animals in which their health's condition is not severely deteriorated and that the regurgitations has not been of chronic presentation. In cases of total idiopathic megaesophagus and when the signology has been of chronic presentation, the surgery must not be considered and conservative treatments must be use due the high recurrence of the signology after the surgery.

**Key words:** Canine, Cocker Spaniel, megaesophagus, idiopathic, esophagus-diaphragmatic cardioplasty

## Introducción

Actualmente el número de casos de caninos con afecciones gastrointestinales, principalmente con signología de vómitos y diarreas ha incrementado de manera considerable en las consultas veterinarias de pequeñas especies, de acuerdo con estudios realizados en la Facultad de Ciencias Veterinarias y Pecuarias en la Universidad de Chile (2002), el 22.3% de estos pacientes son de raza Cocker Spaniel siendo los machos los más afectados (Mánquez, 2004).

La función básica del tracto gastrointestinal es la absorción de nutrientes, electrolitos y agua desde el exterior hacia el interior del organismo. Este proceso comprende el paso del alimento por la cavidad oral, su paso por el esófago, su llegada al estómago e intestino para que finalmente los desechos sean eliminados. Existen 4 procesos básicos mediante los cuales el tracto gastrointestinal cumple con su función: motilidad, mediante los movimientos gástricos el alimento avanza a lo largo del tracto intestinal; secreción de agua y sustancias por parte de las glándulas que permiten la reducción química de los alimentos; digestión, para que se dé la degradación química y mecánica del alimento, pasen de ser macromoléculas a moléculas de menor tamaño, y finalmente sean absorbidas y así pasen a la sangre para que sean distribuidas por todo el organismo (Gal, 2017).

Cuando el sistema digestivo pierde alguna de sus funciones el principal signo clínico que se presenta en pequeñas especies es el vómito, el cual se refiere a la eyección de contenido gástrico por la boca, en casos severos este contenido puede originarse incluso a partir del intestino delgado. El vómito puede ser primario, a causa de una alteración directa del tracto gastrointestinal, o secundario en caso de desórdenes metabólicos o endocrinos. Es importante diferenciar el vómito y la regurgitación, siendo la regurgitación una expulsión de



pequeñas cantidades de alimento mezclado con líquidos digestivos sin presencia de náuseas y arqueamiento, a diferencia del vómito. En caso de que el vómito o la regurgitación persistan y sean graves, puede llegar a complicarse con neumonía por aspiración, desbalances electrolíticos y debilitamiento generalizado, signología común en casos de alteraciones esofágicas (Mánquez, 2004).

El esófago es un órgano tubular esencial en el proceso de deglución, éste permite el paso del alimento previamente masticado desde la cavidad oral hacia el estómago mediante su peristaltismo, una vez que el bolo es deglutido este genera un reflejo que estimula el inicio de la peristalsis y el cierre de las vías aéreas. El correcto funcionamiento del esófago es de vital importancia para este proceso, y en caso de que este se altere puede generar severas complicaciones que podrían poner en riesgo la vida del animal (Cunningham & Klein, 2009). Por lo general, los signos clínicos en afecciones esofágicas son: regurgitación, ptialismo, apetito voraz, tos, déficit nutricional y desarrollo retrasado en cachorros (Boria, Webster, & Berg, 2003).

Una de las principales patologías esofágicas es el megaesófago o ectasia esofageal, la cual se evidencia en consulta de clínica de pequeñas especies en 3 de cada 1000 perros (Rueda, 1987), y se refiere a la dilatación del esófago debido a un peristaltismo insuficiente, ausente o incoordinado en cualquiera de sus segmentos: cervical, torácico o abdominal o en algunos casos puede presentarse de manera generalizada (Zachary & McGavin, 2012).

El megaesófago se puede clasificar en: megaesófago de origen congénito o adquirido. El megaesófago congénito se produce debido a la persistencia del cuarto arco aórtico, que es un anillo vascular formado por la aorta, arteria pulmonar y ducto arterioso que se forma alrededor del esófago y tráquea, provocando la obstrucción parcial del lumen esofageal, condicionando a una presentación de megaesófago craneal al corazón. Esta patología es

hereditaria en razas de perros como el Pastor Alemán, Setter Irlandés y Grey Hounds (Zachary & McGavin, 2012).

Se describen algunos casos aislados de megaesófago congénito por denervación esofágica idiopática, sin embargo, no es de presentación común. Las razas predisponentes son el Gran Danés, Setter Irlandés, Schnauzer miniatura, Labrador Retriever, Fox Terrier y Sharpei (Zachary & McGavin, 2012).

Por otra parte, las principales causas de megaesófago adquirido son polimiositis esofágica, obstrucción por tumores o masas intramurales o extraluminales, miastenia gravis, hipotiroidismo, intoxicación por metales pesados como el talio y plomo, neuropatías periféricas, esofagitis, dilatación gástrica recurrente (Zachary & McGavin, 2012) y enfermedades del sistema nervioso central como el Distemper. Si bien estas causas de megaesófago adquirido están descritas, en algunos casos puede ser de origen idiopático y repentino (Torres, 1997).

La necesidad de buscar tratamientos eficaces para el megaesófago surge a partir de su alta tasa de mortalidad y complicaciones como la neumonía por aspiración, estenosis pilórica, hipertensión pulmonar y problemas cardíacos como insuficiencia valvular (Torres, 2000).

El éxito del tratamiento radica en un diagnóstico temprano y eficaz. Para obtener un diagnóstico definitivo es importante realizar un examen clínico completo junto con una anamnesis exhaustiva a cada paciente. La presencia de vómitos o regurgitaciones pueden indicar algún tipo de afección gastrointestinal y orientar el diagnóstico. Además, se debe realizar una radiografía simple de tórax, en donde se encontrarán zonas hidroaéreas y restos de alimento en el esófago. El diagnóstico definitivo se consigue mediante radiografía de contraste con bario en posición latero-lateral, en donde se observa la distensión esofágica, su extensión y ubicación (Torres, 1997). Otro método diagnóstico complementario que se debe

tener presente es la endoscopia, la cual permite obtener un enfoque intraluminal de la dilatación esofágica, evaluar el compromiso de la mucosa y tomar muestras para cultivos, biopsia o citología (Aprea, Giordano, & Bonzo, 2009).

El diagnóstico diferencial debe realizarse con patologías que pudieran producir signología similar como la acalasia cricofaríngea, hernia hiatal, hernia diafragmática, prolapso gastrointestinal y estenosis pilórica. Las cuales requieren de los mismos exámenes diagnósticos que el megaesófago para ser detectadas (Torres, 1997).

Para instaurar el tratamiento se debe tener un diagnóstico preciso y su origen, es sustancial identificar el segmento afectado, estado general del paciente y las posibilidades económicas del propietario. A pesar de existir varios abordajes para realizar el tratamiento, el principal objetivo es reestablecer el tránsito normal del alimento hacia el estómago junto con el estado nutricional del paciente progresivamente (Torres, 1997).

Existen dos tipos de abordajes para realizar el tratamiento en los pacientes con esta patología, una aproximación conservadora que consiste en la administración de alimento blando dividido en varias porciones pequeñas durante el día. Para lo cual el animal debe estar en posición vertical, de esta manera el alimento pasa a través del esófago por gravedad. Por otra parte, la aproximación quirúrgica se considera en caso de obstrucción por masas, ducto arterioso persistente o resección de un segmento esofágico (Torres, 2000).

Actualmente el tratamiento médico tiene menos del 5% de efectividad en megaesófago, algunas de las razones son: falta de cuidado de parte del propietario, tratamiento prolongado y falta de conocimiento de la fisiopatología exacta del megaesófago. La baja efectividad del tratamiento médico se debe a que no existe un único origen de la patología, por lo que no es posible establecer un único tratamiento farmacológico. Entre las

alternativas médicas que han sido utilizadas están los anticolinérgicos, parasimpatomiméticos, antibióticos y bloqueadores de calcio (Torres, 1997).

Los anticolinérgicos han tenido escasa eficacia farmacológica, ya que se ha reportado que agravan la hipomotilidad esofágica, empeorando el cuadro clínico de megaesófago. Para el caso de terapia con parasimpatomiméticos, se han observado mejores resultados al usar neostigmina o urecolina, los cuales producen un aumento en la amplitud de las contracciones del músculo esofágico, dando origen a ondas contráctiles en zonas no activas del megaesófago (Torres, 1997). Otra alternativa son los bloqueadores de calcio, los cuales cumplen con la función de relajar la musculatura lisa del esófago y disminuyen la presión, permitiendo el paso de alimento hasta llegar al estómago (Braghetto, Csendes, Burdiles, Korn, & Valera, 2002). Si bien los antibióticos están descritos como tratamiento médico para cuadros de megaesófago, estos cumplen con la función de tratar las complicaciones producidas por esta patología, principalmente afecciones respiratorias causadas por aspiraciones frecuentes de alimento (Torres, 1997).

Debido al bajo porcentaje de éxito con el tratamiento médico, el abordaje quirúrgico se emplea en búsqueda de una solución definitiva. En el caso específico de persistencia del cuarto arco aórtico, se realiza la ligadura quirúrgica del ductus, mediante la técnica Jackson-Henderson (James, Black & Futter, 2011). Otras de las técnicas utilizadas son: esofagomiotomía de Heller, en la cual se realiza la sección quirúrgica de las fibras musculares del esfínter, al igual que la cardioplastía de Wendel; sin embargo, estas técnicas representan un alto riesgo de mortalidad de alrededor del 38% y complicaciones importantes (Torres, 2000).

Considerando los bajos índices de mejoría con los distintos abordajes antes descritos y sumado a la alta mortalidad por esta patología, actualmente se ha descrito la técnica de la

cardioplastía esófago diafragmática, la cual tiene como finalidad el corregir de forma artificial la falta o ausencia de peristalsis esofágica, de modo que el diafragma actúe como un esfínter permitiendo el paso del alimento al estómago (Torres, 2000). A pesar de que esta técnica es considerada en la actualidad como la más adecuada en pacientes con esta patología, es importante establecer pautas para determinar si el paciente tratado es o no un buen candidato para someterse a la cirugía, ya que en cuadros crónicos y avanzados de megaesófago la mejoría observada es por un plazo corto de tiempo, antes de que el cuadro clínico se presente nuevamente (Torres, 2000).

El objetivo de este estudio es la descripción de un paciente con megaesófago idiopático y su cirugía correctiva cardiomioplastía esófago diafragmática.

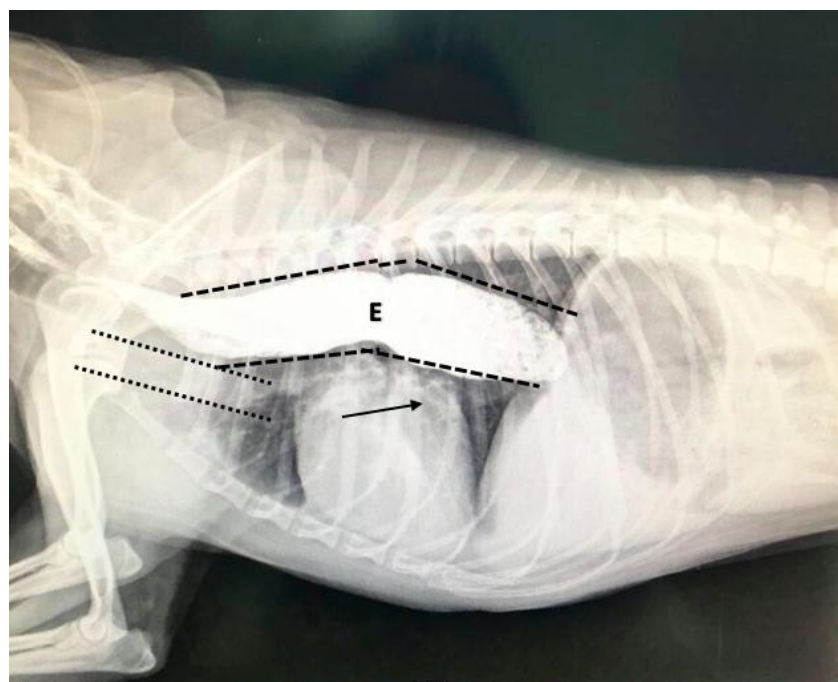
## **Base conceptual**

Paciente canino macho entero de Cocker Spaniel de 8 años con antecedentes de ataques epilépticos e insuficiencia renal, es ingresado al Hospital Docente Veterinario de la USFQ por presentación de vómitos recurrentes e incontrolables y letargia marcada. Una vez ingresado se le realizó un examen clínico general, el animal presentó un índice de condición corporal (ICC) de 3/5, con un peso vivo de 12 kg, temperatura de 38,8 °C, una leve taquicardia (130 lpm) y mucho jadeo por lo que la frecuencia respiratoria (FR) no pudo ser cuantificada, y mediante la auscultación se pudo detectar un soplo 3/6.

Se realizaron varios exámenes: hemograma, química sanguínea y ecografía abdominal y cardíaca. El hemograma del paciente reflejó un aumento del hematocrito, indicando policitemia (57%), hemoglobinemia (18,6 g/dL), neutrofilia ( $11,10 \times 10^9/L$ ) y trombocitosis (906 K/uL) y en la química sanguínea se observó hipoalbuminemia (25,9 g/L). En la ecografía abdominal del paciente, se observó el píloro ligeramente engrosado y una

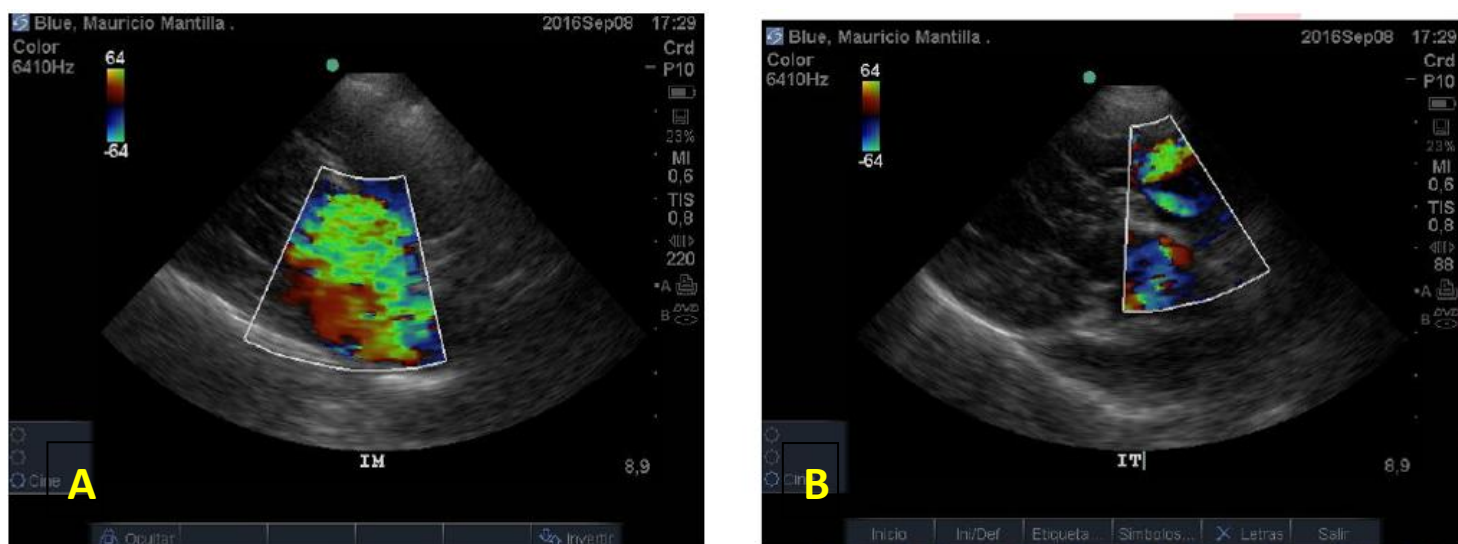
peristalsis disminuida, y en ambos riñones un aumento de la ecogenicidad de la corteza, con diferenciación de las demás estructuras abdominales.

Adicionalmente, se realizó una radiografía de tórax con contraste de bario, bajo anestesia con propofol 4 mg/kg y fentanil 5 mg/kg. Dentro de los hallazgos importantes en la radiografía con contraste, se apreció en el mediastino una distensión notable del esófago en toda su extensión, una columna de contraste homogénea, uniforme, y un desplazamiento ventral de la tráquea, una leve disminución del contraste de los lóbulos pulmonares con aumento de la radio densidad y calcificación de las paredes de los bronquios, por lo que se consideró una posible neumonía por aspiración. En base a los hallazgos observados se llegó al diagnóstico de megaesófago generalizado (Figura 1).

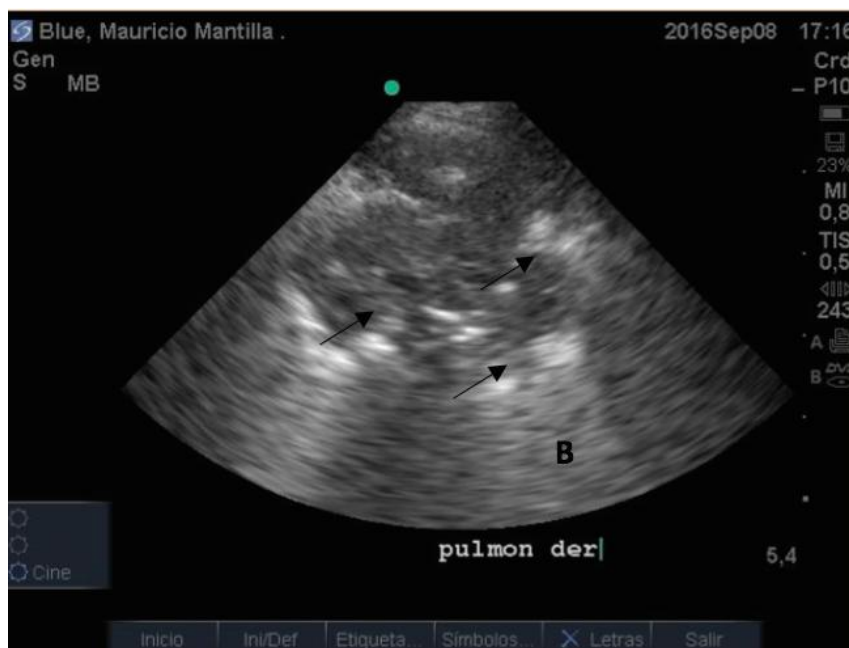

**Figura 1. Proyección radiográfica latero-lateral derecha-izquierda de tórax con contraste de bario:** Se puede evidenciar en toda la zona del mediastino una notable distensión del esófago (línea discontinua) en toda su extensión que mediante el contraste de bario se aprecia como una columna de contraste uniforme y homogéneo. Otro hallazgo importante es el desplazamiento ventral de la tráquea (línea punteada). Existe una disminución del contraste de los lóbulos pulmonares con un aumento de la radio densidad de las paredes de los bronquios y calcificación de sus paredes (flecha).

Finalmente, el ecocardiograma detectó una insuficiencia valvular mitral, por presencia de engrosamiento y prolapso de la misma; insuficiencia valvular tricúspide secundaria a una valvulopatía degenerativa (Figura 2) e hipertensión pulmonar de leve a moderada (valores superiores 35 mmHg se consideró hipertensión). Debido a los hallazgos de la ecografía en la región craneal y media del pulmón derecho de un síndrome intersticial y extensas áreas de consolidación subpleural se confirmó el diagnóstico de neumonía (Figura 3).



**Figura 2. Ecocardiograma transtorácico con mapeo flujo Doppler Color:** A) Ventana paraesternal derecha: Se observa en la imagen un mosaico de colores, compatible con un flujo turbulento causado por el retorno de sangre desde el ventrículo izquierdo hacia la aurícula izquierda, signo de insuficiencia mitral. B) Ventana paraesternal izquierda: Mosaico de colores por flujo turbulento desde ventrículo derecho hacia aurícula derecha compatible con insuficiencia de válvula tricúspide.



**Figura 3. Ecografía pulmón derecho, ventana paraesternal derecha** : Se observa en la región craneal y caudal del pulmón un síndrome intersticial, lo que se evidencia mediante líneas B como zonas hiperecoicas que no se desvanecen a lo largo de la imagen (B), y zonas de consolidación subpleural (flechas).

Para disminuir el riesgo quirúrgico se trató al paciente del cuadro de neumonía por aspiración, se le administró enrofloxacin (10 mg/kg SID), nebulizaciones con flumicil y solución salina 0,9% (TID), para evitar que las regurgitaciones continúen y agraven el cuadro se le administró metoclopramida (2mg/kg SID). Cuando el paciente presentó una mejoría en el cuadro de neumonía se decidió intervenirlo quirúrgicamente para la resolución del cuadro de megaesófago mediante la cirugía correctiva: cardioplastía esófago diafragmática. Se tuvo mucho cuidado con la fluidoterapia durante la hospitalización del paciente en la clínica, debido que el animal tenía antecedentes cardíacos y dentro de los cuidados de hospitalización se debió alimentar al animal en pequeñas porciones con la cabeza levantada para ayudar al paso del alimento por el esófago.



## **Análisis clínico**

### **Protocolo Pre-operatorio e intraoperatorio**

El ayuno de 24 horas previo al procedimiento fue de suma importancia para el vaciamiento gástrico, que permita una adecuada visibilidad y manipulación de la cavidad torácica durante el procedimiento quirúrgico y prevenir que los fármacos administrados durante el procedimiento anestésico condicionen regurgitación o vómito intraoperatorio, con el subsecuente riesgo de formación de neumonía por aspiración. Se administró adicionalmente ceftriaxona (30 mg/kg), es importante la administración de antibióticos de amplio espectro que tengan acción contra agentes anaerobios con la finalidad de evitar infecciones en el tejido periesofágico principalmente (Welch, 2009).

Como pre medicación se utilizó una combinación de remifentanilo (0,4 mg/kg), midazolam (0,2 mg/kg) y lidocaína (1 mg/kg). Las propiedades del remifentanilo hacen que se considere como una excelente opción para analgesia del tracto gastrointestinal, debido a la gran densidad de receptores opiáceos presentes en esta zona, además de su rápida acción (Plumb, 2011). Este fármaco es de acción corta, de modo que se sugiere administrar en conjunto con fármacos de acción más prolongada para mejorar la analgesia y recuperación del paciente.

Tomando en cuenta la corta acción del remifentanilo, se recomienda combinarlo con analgésicos de acción más prolongada para alcanzar una analgesia confortable. Una alternativa corresponde al meloxicam, el cual es un AINE que tiene acción más selectiva sobre COX-2, que está involucrada en la respuesta inflamatoria y produce la disminución de la concentración de PGE2 frente a procesos inflamatorios, pero no de la PGE2 gástrica, un beneficio sobre todo en pacientes con problemas gástricos (León, 2008) ya que debido a las

constantes regurgitaciones el paciente presentó una esofagitis leve, que si bien era tratada con antiácidos (ranitidina) se debía evitar agravar el cuadro por el uso AINEs.

El paciente fue anestesiado mediante la administración de propofol (4mg/kg), el mantenimiento se realizó con sevoflorano al 5% y para la relajación de músculos intercostales se administró rocuronio (0,2 mg/kg), por lo que se mantuvo al paciente con respiración asistida con el objetivo de mantener las concentraciones de gases sanguíneos arteriales en niveles adecuados, y debido a que el paciente fue sometido a una toracotomía, con la ventilación asistida se buscó evitar un exceso de esfuerzo durante la respiración y así evitar fatiga o falla respiratoria (Hopper, 2015).

Con la inducción anestésica se busca provocar la pérdida del reflejo laríngeo de modo que la intubación orotraqueal pueda realizarse sin complicaciones, y de esta forma lograr un mantenimiento anestésico con agentes inhalatorios de manera adecuada. El propofol ha sido incorporado de forma eficaz en la medicina veterinaria, ya que su rápida acción y distribución permite alcanzar su acción hipnótica rápida, suave y libre de excitación en la mayoría de los casos. La consideración más importante al administrar este fármaco es hacerlo de forma lenta, ya que podría causar depresión respiratoria (Piedra, 2013).

En cuanto al mantenimiento anestésico se ocupó sevofluorano, y debido a que la depresión del SNC que produce es dosis dependiente, se puede manejar el plano de profundidad con seguridad y facilidad. Además, la relajación muscular que produce este anestésico es adecuada, sin embargo en pacientes que se someten a cirugía torácica no es suficiente, por lo que se debe combinar con fármacos como el bromuro de rocuronio.

El rocuronio es un fármaco bloqueante esteroideo no despolarizante (competitivo) de la unión neuromuscular con acción intermedia. Cumple su función mediante la unión a receptores postsinápticos y de esta manera bloquea los receptores de la acetilcolina. La acción

competitiva con la acetilcolina, hace que un aumento en su concentración pueda revertir el bloqueo. Sin embargo, la desaparición de sus efectos se da mediante el metabolismo del fármaco por parte del riñón e hígado (Álvarez, 2001). Al bloquear la función neuromuscular logra producir un paro respiratorio, ya que paraliza el diafragma y los músculos intercostales (Botana, 2002), importante para la manipulación de estructuras de la cavidad torácica durante la cirugía. Siempre que sea administrado en bolo de carga (0,5 mg/kg/h) seguido de una infusión continua (0,2 mg/kg/h) (Sparr et al, 1997) (Plumb, 2011), debe manejarse una ventilación mecánica asistida eficiente, y de esta manera manejar una frecuencia respiratoria y un volumen tidal adecuado (Hopper, 2015).

### **Procedimiento quirúrgico**

La técnica de cardioplastía esófago diafragmática se realiza con el paciente en decúbito lateral derecho, una vez que el paciente ha sido previamente anestesiado y con la antisepsia adecuada, se ingresa a la cavidad torácica mediante una toracotomía intercostal del lado derecho por el noveno espacio intercostal, para mejorar la visualización del defecto esofágico torácico y permitir adecuada manipulación del diafragma. Se incidió sobre la pleura mediastínica ventral al esófago y se pasó una sutura que rodeó al esófago con la finalidad de evitar lesiones en la pared del mismo, una de las consideraciones más importantes durante esta cirugía es maniobrar con cuidado para no lesionar la rama gástrica del nervio vago ubicada en la parte ventral del esófago.

Se incidió la membrana freno diafragmática y se eliminó una porción del diafragma, para posteriormente colocar puntos perforantes dorsal y ventral al hiato esofágico, los cuales atravesaron hasta la pared del diafragma, con la finalidad de recuperar la hermeticidad del diafragma para que mecánicamente realice la función de un esófago normal. Durante la espiración se cumple la función de cierre de este nuevo esfínter, mientras que durante la

inspiración, este se abre permitiendo así el paso del alimento al estómago y evitando la acumulación del alimento causante de las regurgitaciones.

La técnica quirúrgica previamente descrita esta siendo aplicada en la actualidad, sin embargo el cuadro de megaesófago total congénito idiopático en caninos por muchos años ha sido denominado de forma equívoca como acalasia, refiriéndose al cuadro de acalasia esofágica en humanos. La cual se caracteriza por una contracción persistente del esfínter gastroesofágico, causando una anormalidad en la motilidad del esófago con signos clínicos como problemas en la deglución, regurgitación y tos principalmente.

La similitud en la signología de ambas patologías, ha llevado a los médicos veterinarios a adaptar técnicas humanas en pacientes caninos, en búsqueda de la resolución del cuadro. Entre las técnicas se encuentran la cardioplastía de Wendel y la esofagomiotomía de Heller, siendo la segunda la más usada, en la cual se realiza la sección quirúrgica de las fibras musculares circulares del esfínter esofágico inferior con la finalidad de disminuir la presión y permitir el vaciamiento esofágico (Torres, 1997).

Además de procedimientos quirúrgicos que han sido traspolados desde la medicina humana a la medicina veterinaria, existe una cirugía indicada para corrección de megaesófago canino únicamente cuando el origen es la persistencia del cuarto arco aórtico derecho. Esta técnica consiste en una toracotomía abordando por el cuarto espacio intercostal para la resección del ductus persistente, una vez realizada la disección se coloca seda doble para ligar cada cabo, uno en la cara aórtica y posteriormente el cabo de la cara pulmonar, sin embargo, como se mencionó previamente esta técnica será solo aplicada cuando se conozca con seguridad que la etiología del megaesófago es por este defecto congénito específicamente

(Esteve & Aguilar, 2017), etiología que no fue la causante del megaesófago en el paciente, de modo que no fue considerada como tratamiento quirúrgico.

### **Complicaciones quirúrgicas**

Si bien toda cirugía tiene un riesgo quirúrgico y posibles complicaciones, se busca emplear la más adecuada y segura para el paciente intervenido. Las técnicas adaptadas de la medicina humana a la veterinaria son la cardioplastía de Wendel y la esofagiotomía de Heller, las cuales presentan complicaciones intraquirúrgicas como la perforación de la mucosa esofágica, que en la mayoría de los casos es detectada y resuelta. Sin embargo, cuando no es detectada puede complicarse con peritonitis, mediastinitis, y como consecuencia se requiere de una re-intervención acompañada de esofagectomía, además pueden producirse cambios inflamatorios con tejido cicatricial causando una distorsión en la anatomía, comprometiendo los resultados de la cirugía, causando una estenosis esofágica (Borrález & Patti, 2014).

A pesar de que ambos tratamientos quirúrgicos son considerados como paliativos, y al abrir el esfínter permite el paso del alimento al estómago por gravedad a través del esfínter esofágico inferior, también permite que el contenido pase del estómago hacia el esófago, produciendo reflujo gastroesofágico y como consecuencia cuadros severos de esofagitis, con un alto riesgo postoperatorio del 38% de presentar estas complicaciones (Torres, 1997). Si se consideran estas técnicas la cuadripedestación de los animales es la principal limitación, ya que en humanos como se mencionó, se logra el paso del alimento por gravedad, mientras que en animales esto no sucederá, a menos que una vez realizada la cirugía se alimenten en bipedestación de forma permanente como las personas, lo cual en la mayoría de casos no será posible debido a que implica un cuidado dedicado y permanente por parte de los propietarios,

además de que el seguimiento promedio para pacientes intervenidos es de 18 meses (Borráez & Patti, 2014).

Ambas técnicas han sido ampliamente usadas en animales, sin embargo estudios manométricos han puesto en evidencia que el megaesófago en caninos esta producido por una disminución en la amplitud de la contracciones o por una respuesta deficiente al estímulo de deglución del alimento, por lo que en realidad se trata de una parálisis de segmentos esofágicos, y la funcionalidad del esfínter es adecuada (Torres, 1997).

En el caso de la disección del cuarto arco aórtico a pesar de ser un cirugía ampliamente descrita y sus complicaciones postquirúrgicas son mínimas, existen posibles complicaciones intraquirúrgicas, como lo es el desarrollo de edema pulmonar, hemorragias que pueden poner en riesgo la vida del animal de no ser manejadas a tiempo y condicionado principalmente por el estado del paciente y transitoriamente, puede presentarse una disfunción sistólica del ventrículo, asociado a los cambios que se producen en el volumen de precarga (Rueda, 2013).

### **Post-operatorio**

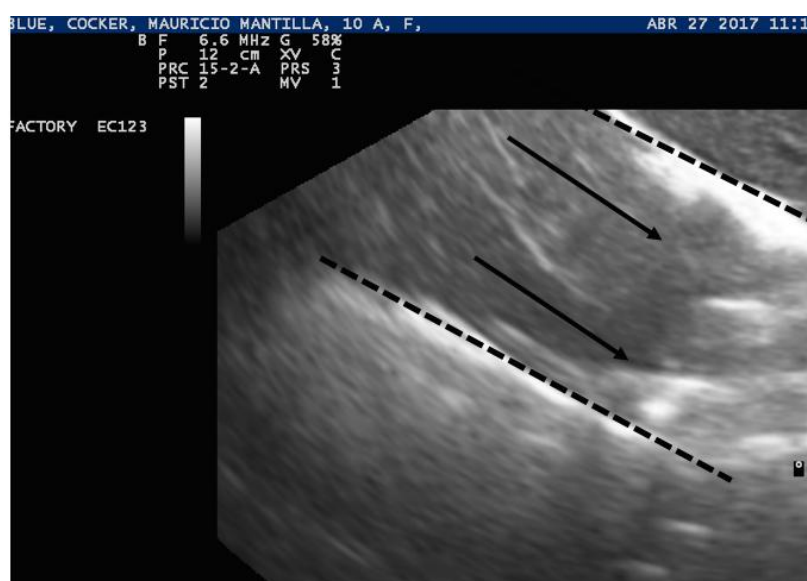
Al igual que en el resto de cirugías torácicas, posterior a la cardioplastía esófago diafragmática, se colocó un drenaje pasivo Jackson Pratt para permitir la salida de líquido y sangre acumulada en la cavidad durante la cirugía. Adicionalmente, es importante controlar que no exista hemorragia durante las primeras 24 horas antes de retirar el drenaje. Se procedió a alimentar al animal con papilla semilíquida durante una semana en posición erguida, se siguió administrando la papilla semilíquida, sin embargo ya se le permitió comer en

cuadripedestación y no se evidenciaron regurgitaciones, así que el paciente fue dado de alta 3 días después a la cirugía.

A los 2 meses de realizada la cirugía el paciente retornó nuevamente con vómitos, los propietarios reportan que 1 mes después de la cirugía inició nuevamente el cuadro de regurgitación pero solo se presentaba en la mañana, y dos días antes de la consulta el animal tenía vómitos incontrolables, lo que condicionó a un deterioro de la condición corporal a 3/6. Tomando en cuenta la anamnesis del animal, se le realizó nuevamente una ecografía abdominal con la finalidad de determinar el problema, con hallazgos sugerentes a una recidiva del cuadro de megaesófago.

La cirugía cardioplastía esófago diafragmática es la técnica con mayor porcentajes de mejoría en pacientes caninos cachorros que presentan megaesófago idiopático (74%), sin embargo, el hecho de que ha sido realizada en su gran mayoría en pacientes cachorros es una gran limitación para saber el porcentaje de éxito en pacientes adultos que han padecido de la patología durante toda su vida. En el estudio de Torres (2007) se operaron 10 cachorros de distintas edades y razas, de entre 2 meses y medio a 9 meses, confirmados con megaesófago idiopático, de los cuales 2 fallecieron por complicaciones respiratorias asociadas a neumonía por aspiración que no fueron resueltas previamente, el resto de pacientes tuvieron seguimiento y a los 30 días de la cirugía mostraron una mejoría notable en el vaciamiento esofágico, a los 3 meses se les realizó una radiografía de tórax con contraste de bario para evaluar el llenado gástrico, que fue adecuado a pesar de que en menor grado aún existía dilatación esofágica. Los propietarios de los pacientes que asistieron al control indicaron que los cachorros dejaron de regurgitar de forma total o parcial, y como resultado, su estado corporal y de salud mejoró notablemente, sin presencia de reflujo esofágico.

Uno de los puntos críticos a tomarse en cuenta para emitir un pronóstico e identificar la viabilidad de la cirugía, es el tiempo durante el cual el paciente ha padecido la patología previa a ser corregida. Al existir una prolongada dilatación del esófago, se produce una elongación excesiva de sus fibras y a mayor tiempo mayor será la elongación, determinando que el cuadro sea reversible de forma total o parcial, y en algunos casos irreversible (Torres, 2000). El paciente del caso era un adulto de 8 años, que ya presentaba una condición corporal muy deteriorada y alteraciones sanguíneas importantes, además de una neumonía por aspiración bastante marcada, que incluso condicionó a insuficiencia de las válvulas cardíacas mitral y tricúspide, estos hallazgos sugieren que el cuadro había empezado a desarrollarse mucho antes de que sea llevado a la clínica y posiblemente condicionando a una elongación irreversible de las fibras musculares esofágicas. Si bien el cuadro de regurgitaciones mejoró notablemente posterior a la cirugía, estas se volvieron a presentar al poco tiempo. Adicionalmente, a pesar de que en la ecografía abdominal se evidenció que había un llenado gástrico adecuado, el esófago se encontró ligeramente distendido y con contenido (Figura 4), indicando que el problema no había sido resuelto en su totalidad.



**Figura 4. Ecografía esofágica:** Porción esofágica cervical, se observa esófago con luz distendida (línea punteada) y contenido de alimento en su luz (flechas).



La falta de estudios realizados en animales adultos limita el determinar si la recurrencia de la signología, es efectivamente causada por la excesiva elongación de las fibras. Esto podría lograrse mediante una mayor cantidad de casos estudiados y con estudios histológicos de las fibras musculares de la pared esofágica en necropsias de animales, tanto cachorros como adultos, y de esta manera determinar si efectivamente existen diferencias histológicas que pudieran establecer si la cirugía es viable o deben mantenerse tratamientos conservadores únicamente, como los previamente mencionados (Torres, 2000). Una vez que se establezcan estos estudios, el método diagnóstico de endoscopia esofágica para toma de muestras para biopsia, será fundamental.

## **Conclusiones**

Las signología clínica más significativa en cuadros de megaesófago son regurgitación crónica, tos, neumonía por aspiración e importante pérdida de condición corporal, la cual debe ser corroborada mediante una radiografía de tórax contrastada con bario.

La resolución quirúrgica de cardioplastía esófago diafragmática debe realizarse en pacientes en los cuales su estado de salud no se encuentre deteriorado de forma severa y en aquellos en que el cuadro de regurgitaciones no sea crónico.

En casos de megaesófago total y de curso crónico, el primer tratamiento a considerarse no debe ser el quirúrgico, por lo que deben considerarse tratamientos conservadores.

## Referencias bibliográficas

- Alvarez, I., Tendillo, F., & Burzaco, O. (2001). La ventilación artificial en el perro y el gato. *Consulta Difus Veterinaria*, 9(77), 85-95.
- Apra, A., Giordano, A., & Bonzo, E. (25 de Junio de 2009). Enfermedades esofágicas en caninos. hallazgos endoscópicos en 80 casos. *Analecta Veterinaria*, 29(1), 35-37.
- Boria, P., Webster, C., & Berg, J. (Marzo de 2003). Esophageal achalasia and secondary megaesophagus in a dog. *The Canadian Veterinary Journal*, 44(3), 232-234.
- Botana, L. (2002). *Farmacología y Terapéutica Veterinaria*. Madrid, España: McGraw-Hill.
- Borráez, B., & Patti, M. (2014). Miotomía de Heller por vía laparoscópica: un procedimiento seguro. *Revista Colombiana de Cirugía*, 29, 182-187.
- Braghetto, I., Csendes, A., Burdiles, P., Korn, O., & Valera, J. M. (2002). Manejo actual de la acalasia del esófago: revisión crítica y experiencia clínica. *Revista Médica Chile*, 130(9), 1055-1066.
- Cunningham, J., & Klein, B. (2009). *Fisiología Veterinaria* (4ta ed.). Barcelona, España: Elsevier.
- Esteve, P., & Aguilar, B. (2017). Conducto Arterioso persistente: diagnóstico y novedades del tratamiento. *CardioSonic SL*.
- Gal, B. (2017). *Bases de la fisiología*. España: Tebar.
- Hopper, K. (2015). *Small Animal Critical Care Medicine* (3era ed.). Davis, California, EEUU: Elsevier.
- James, L., Black, C., & Futter, G. (2011). Patent ductus arteriosus repair in general practice. *Jl S.Afr.vet.Ass*, 82, 239-241.
- León, C. (2008). *Interacción analgésica de meloxicam e ibuprofenos en dolor experimental visceral agudo*. Santiago de Chile: Universidad de Chile.
- Mánquez, M. P. (2004). *Estudio Descriptivo Retrospectivo de registros clínicos de caninos con signología gastrointestinal*. Universidad de Chile, Facultad de ciencias veterinarias y pecuarias, Santiago de Chile.
- Piedra, T. (2013). *Evaluación de tres protocolos de anestesia en caninos a ser intervenidos en el hospital docente veterinario de la UNL*. Universidad Nacional de Loja, Área de agropecuaria y de recursos naturales renovables.
- Plumb, D. (2011). *Veterinary Drug Handbook*. Wisconsin: Pharma Vet Inc.

- Rueda, J. (1987). Diagnósticos diferenciales de dilataciones esofágicas. *Revista de AVEPA*, 7(4), 163-180.
- Rueda, A. (2013). *Resolución quirúrgica de conducto arterioso persistente en un canino raza pomerania*. Tesis, Universidad San Francisco de Quito, Colegio de Ciencias de la Salud, Quito.
- Sparr, H., Wierda, J., Proost, J., Keller, C., & Khueni-Brady, S. (1997). Pharmacodynamic and pharmacokinetics of rocuronium in intensive care patients. *British Journal of Anesthesia*, 267-273.
- Torres, P. (1997). Megaesófago en el perro: Revisión bibliográfica y proposición de una nueva clasificación. *Departamento de cirugía, Facultad de Medicina*, 29(1).
- Torres, P. (2000). Cardioplastia esofago diafragmatica como tratamiento del megaesofago total congenito idiopatico en el perro. *Archivos de Medicina Veterinaria*, 23(1).
- Welch, T. (2009). *Cirugía en pequeños animales* (Tercera Edición ed.). Barcelona, España: Edition.
- Zachary, J., & McGavin, D. (2012). *Pathology Basis of Veterinary Disease* (5ta ed.). España: Elsevier.