

**UNIVERSIDAD SAN FRANCISCO DE QUITO USFQ**

**Colegio de Ciencias de la Salud**

**Paciente femenina de 58 años de edad con debilidad  
muscular progresiva de 6 meses de evolución**

**Caso clínico de educación médica**

**Sara Ochoa Palau**

**Medicina**

Trabajo de titulación presentado como requisito  
para la obtención del título de  
Médico

Quito, 13 de agosto de 2018

UNIVERSIDAD SAN FRANCISCO DE QUITO USFQ  
COLEGIO DE CIENCIAS DE LA SALUD

**HOJA DE CALIFICACIÓN  
DE TRABAJO DE TITULACIÓN**

**Paciente femenina de 58 años de edad con debilidad muscular progresiva de  
6 meses de evolución**

**Sara Ochoa Palau**

Calificación:

Nombre del profesor, Título académico

Eduardo Arízaga, Médico Neurólogo

Firma del profesor

---

Quito, 13 de agosto de 2018

## DERECHOS DE AUTOR

Por medio del presente documento certifico que he leído todas las Políticas y Manuales de la Universidad San Francisco de Quito USFQ, incluyendo la Política de Propiedad Intelectual USFQ, y estoy de acuerdo con su contenido, por lo que los derechos de propiedad intelectual del presente trabajo quedan sujetos a lo dispuesto en esas Políticas.

Asimismo, autorizo a la USFQ para que realice la digitalización y publicación de este trabajo en el repositorio virtual, de conformidad a lo dispuesto en el Art. 144 de la Ley Orgánica de Educación Superior.

Firma del estudiante: \_\_\_\_\_

Nombres y apellidos: Sara Ochoa Palau

Código: 00126908

Cédula de Identidad: 0927805945

Lugar y fecha: Quito, 13 de agosto de 2018

## **DEDICATORIA**

Dedico este trabajo a mis padres por su amor, apoyo, comprensión y paciencia infinita en los buenos y malos momentos. Además, a mis profesores, especialmente a aquellos que nos estimulan e impulsan a ser mejores médicos, que nos abren la curiosidad para pensar más allá de lo obvio y a estudiar cada día más. Finalmente, a todas aquellas personas, tanto médicos como pacientes, que me han incentivado a dar todo lo que puedo de mí gracias a sus palabras de aliento, consejos y sonrisas.

## RESUMEN

La debilidad muscular es uno de los trastornos más comunes que se presentan en la consulta de medicina familiar, especialmente en la población adulta mayor pero sin discriminar a la población pediátrica. Aunque la causa de debilidad muscular puede ser aparente en algunos pacientes, en otros presenta etiología dudosa y se vuelve un reto para el médico el buscar su origen. Siendo la debilidad muscular un síntoma multifactorial, el cual además puede ser confundido con otros síntomas como fatiga por anemia crónica o astenia, es importante realizar una anamnesis profunda y seguir un algoritmo diagnóstico específico dependiendo de los hallazgos del examen físico. El patrón de aparición, severidad, síntomas y medicamentos asociados, localización y hasta los antecedentes familiares pueden ayudar a discriminar entre causas metabólicas, neurológicas, genéticas, inflamatorias, reumatológicas o trastornos electrolíticos. En este escrito se analiza el caso clínico de una paciente femenina de 58 años de edad y con diagnóstico reciente de Parkinson, que acude a la consulta por presentar en los últimos 6 meses debilidad muscular progresiva, avanzando en gravedad hasta la incapacidad funcional y dependencia de terceros, y disfagia a sólidos de un mes de evolución. Para su análisis se profundizará en los probables diagnósticos diferenciales, junto con los exámenes pertinentes a realizar, considerando los más específicos y necesarios de acuerdo a sus hallazgos.

Palabras clave: debilidad muscular, fatiga, astenia, incapacidad funcional, disfagia, reflejos osteotendinosos

## ABSTRACT

Muscle weakness is one of the most common disorders that presents in the family physician's practice, especially in the elderly population but without discriminating the pediatric population. Although the cause of muscular weakness may be apparent in some patients, in others it has a doubtful etiology and it becomes a challenge for the doctor to look for its origin. Since muscular weakness is a multifactorial symptom, which can also be confused with other symptoms such as fatigue due to chronic anemia or asthenia, it is important to carry out a deep anamnesis and follow a specific diagnostic algorithm depending on the findings of the physical examination. The pattern of appearance, severity, symptoms and associated medications, location and even family history can help to discriminate between metabolic, neurological, genetic, inflammatory, rheumatological or electrolyte disorders. This paper analyzes the clinical case of a 58-year-old female patient with a recent diagnosis of Parkinson's, who came to the clinic for presenting progressive muscle weakness in the last 6 months, progressing in severity to functional disability and dependence, and dysphagia to solids of a month of evolution. For its analysis, it will be deepened in the probable differential diagnoses, together with the relevant examinations to be carried out, considering the most specific and necessary according to its findings.

Keywords: muscle weakness, fatigue, asthenia, functional disability, dysphagia, tendon reflexes

## TABLA DE CONTENIDO

<b>Introducción .....</b>	<b>11</b>
<b>Términos semiológicos.....</b>	<b>12</b>
<b>Caso clínico de educación médica .....</b>	<b>13</b>
<b>1. Objetivos.....</b>	<b>13</b>
<b>2. Historia Clínica y Examen Físico</b>	
a. Anamnesis.....	14
b. Revisión de aparatos y sistemas.....	15
<b>3. Lista Inicial de Problemas.....</b>	<b>17</b>
<b>4. Análisis Inicial.....</b>	<b>18</b>
<b>5. Diagnósticos diferenciales</b>	
a. Debilidad muscular .....	19
b. Causas de debilidad.....	21
c. Diagnóstico diferencial según el sitio de lesión	
i. Debilidad miopática.....	23
ii. Lesiones de motoneurona superior.....	24
iii. Lesiones de motoneurona inferior.....	25
<b>6. Preguntas iniciales</b>	
a. ¿Cuál se podría pensar que es la causa más probable de la disfunción motora de la paciente? .....	27
b. En relación a la historia clínica, ¿Cuáles exámenes de laboratorio se deberían realizar para confirmar la etiología de la paciente? .....	28
c. ¿Qué exámenes de imagen serían necesarios para poder aproximarse al diagnóstico? .....	29
<b>7. Exámenes de laboratorio e imagen realizados.....</b>	<b>31</b>
<b>8. Análisis Intermedio</b>	
a. ¿Cuáles etiologías fueron descartadas, de acuerdo a los exámenes realizados y la anamnesis de la paciente? .....	34

b. ¿Cuál es la etiología involucrada en la paciente? .....	40
i. Relación con el caso clínico.....	43
9. Manejo y Tratamiento.....	45
10. Conclusión.....	48
<b>Referencias bibliográficas .....</b>	<b>51</b>
<b>Anexo A: .....</b>	<b>55</b>



## ÍNDICE DE TABLAS

Tabla # 1. Confusores de debilidad muscular.....	<b>19</b>
Tabla # 2. Causas neurológicas de debilidad muscular.....	<b>22</b>
Tabla # 3. Síntomas y signos de acuerdo al tipo de debilidad.....	<b>26</b>
Tabla # 4. Causas de debilidad generalizada episódica.....	<b>29</b>
Tabla # 5. Resultados de exámenes de laboratorio.....	<b>31</b>
Tabla # 6. Criterios diagnósticos de apoyo de Parkinson.....	<b>37</b>
Tabla # 7. Criterios de exclusión absolutos para el diagnóstico de Parkinson.....	<b>37</b>
Tabla # 8. Señales de alarma del diagnóstico de Parkinson.....	<b>38</b>

## ÍNDICE DE FIGURAS

Figura # 1. Evolución de los problemas presentados por la paciente 1.....	<b>18</b>
Figura # 2. Evolución de los problemas presentados por la paciente 2.....	<b>18</b>
Figura # 3. Debilidad muscular de acuerdo a su patrón de presentación .....	<b>21</b>
Figura # 4. Etiologías asociadas con debilidad muscular.....	<b>22</b>
Figura # 5. Debilidad muscular en relación con el sitio de afectación .....	<b>26</b>
Figura # 6. Algoritmo de diagnóstico de imagen en la cuadriparesia .....	<b>31</b>
Figura # 7. Resonancia magnética en T2 FLAIR .....	<b>32</b>
Figura # 8. Resonancia magnética T2 axial y FLAIR coronal .....	<b>32</b>
Figura # 9. Ultrasonido transcraneal a nivel mesencefálico.....	<b>33</b>
Figura # 10. Electromiografía de músculo tibialis anterior derecho .....	<b>33</b>

Figura # 11. Criterios Diagnóstico de Parkinson según la Sociedad de Desórdenes del Movimiento .....	<b>36</b>
Figura # 12. Evaluación inicial de la paciente según los criterios de Parkinson .....	<b>39</b>
Figura # 13. Evaluación final de la paciente según los hallazgos adicionales .....	<b>40</b>
Figura # 14. Clasificación diagnóstica de la Esclerosis Lateral Amiotrófica .....	<b>42</b>
Figura # 15. Presentaciones extramotoras de la ELA o “ELA-Plus Syndromes” .....	<b>43</b>

## INTRODUCCIÓN

La Esclerosis Lateral Amiotrófica es una enfermedad neurodegenerativa progresiva primero descrita por Charcot en el siglo 19, la cual causa discapacidad, debilidad muscular y la muerte. Más de 2 millones de personas en Estados Unidos sufren de algún desorden neurodegenerativo del movimiento, cuyo costo total excede los \$10 billones anualmente, con cifras que son extrapolables a otros países al ajustarlas por las diferencias poblacionales. Después de la enfermedad de Alzheimer, la enfermedad de Parkinson es la segunda etiología neurodegenerativa más común, con una prevalencia mayor a 1 millón en los Estados Unidos (Brown, 2012). La Esclerosis Lateral Amiotrófica (ELA) presenta una prevalencia baja comparada con esta otra enfermedad, limitándose a 2.7-7.4 por 100.000 casos y con una incidencia de 6000, a diferencia de 60.000 para el Parkinson. Esta prevalencia baja de la ELA es debido a su progresión extremadamente rápida, con una mortalidad a los 4 años después de su diagnóstico, contrastada con los 20 años que ofrece la enfermedad de Parkinson, lo que significa que el 70% de afectados fallecen a los 3 años desde su primer síntoma (Mitchell, 2007) (Brown, 2017). Sólo el 10% de los casos tiene un origen familiar, mientras que el restante es de aparición esporádica y con una variación fenotípica inicial amplia, la cual la hace una enfermedad de difícil diagnóstico. La tasa de hombres y mujeres es de 1.3 a 1.5 en relación a los casos esporádicos, aunque esa tasa se vuelve equitativa al alcanzar la séptima década de vida. Su incidencia aumenta con cada década, especialmente después de los 40 años, con una edad media de aparición de los primeros síntomas de 62 años (Couratier, 2016) (Gordon, 2006).

## TÉRMINOS SEMIOLÓGICOS

**Bradiquinesia:** aumento en el tiempo para ejercer toda la fuerza.

**Debilidad:** disminución en la fuerza que es ejercida por uno más músculos.

**Espasticidad:** aumento en el tono relacionado con la afección de las motoneuronas superiores.

**Fasciculaciones:** contracción visible o palpable de un músculo a consecuencia de la descarga espontánea de una unidad motora.

**Fatiga:** imposibilidad para mantener el desempeño de una actividad que debería ser normal para una persona de la misma edad, sexo y talla.

**Flacidez:** debilidad con una disminución del tono.

**Parálisis:** debilidad de suficiente gravedad que no se produce contracción muscular.

**Paresia:** debilidad leve o moderada. El prefijo hemi- se refiere a la mitad del cuerpo. El prefijo cuadri- indica a las cuatro extremidades.

**Rigidez:** aumento del tono que se presenta en todo el arco de movilidad y afecta con el mismo grado a flexores y extensores.

**Tono:** resistencia de un músculo a la distensión pasiva.

**Unidad motora:** una sola motoneurona inferior y todas las fibras musculares que inerva.

(Arminoff, 2012)

(Brown, 2012)

## OBJETIVOS

### Objetivo general:

Desarrollar una presentación de caso clínico neurológico de alta complejidad, con el fin de desarrollo de habilidades de diagnóstico clínicas para el reconocimiento de síntomas y signos sugestivos de una enfermedad, además de su aporte al aprendizaje continuo y educación médica.

### Objetivos específicos:

- Preparar la presentación de un caso clínico mediante los datos obtenidos de la historia clínica del paciente, aprendiendo a organizar la anamnesis y el examen físico enfocado al motivo de consulta principal de la paciente.
- Aprender a elaborar una lista de problemas basada en el método de ABP, discriminando correctamente entre los problemas activos y pasivos.
- Identificar las características claves de las diferentes enfermedades neuromusculares relacionadas con la historia clínica de la paciente, para obtener una impresión diagnóstica primaria.
- Fomentar el desarrollo del pensamiento crítico la cual va a asistir al descarte de los varios diagnósticos diferenciales y encaminar hacia los exámenes de laboratorio e imagen necesarios a pedir, para así usar una estrategia más costo efectiva para el paciente y el sistema de salud.
- Determinar el manejo y tratamiento más adecuado para el paciente, identificando los posibles efectos adversos y el pronóstico probable relacionado con la enfermedad.

## HISTORIA CLÍNICA

### Anamnesis

Fecha de ingreso: 06/04/2018

Fecha de egreso: 23/04/2018

- **Datos de filiación:**

Paciente femenina de 58 años de edad, casada, mestiza, nacida y residente en Tulcán, católica, diestra, educación primaria completa, ama de casa. Grupo sanguíneo: ORH+.

- **Motivo de consulta:** Debilidad muscular + Cefalea

- **Enfermedad actual:**

Paciente acude al servicio de Emergencias de un Hospital de Tercer Nivel refiriendo que desde hace 6 meses de la fecha actual presenta debilidad en miembros inferiores, dificultando la deambulacion. Desde hace 3 meses empieza a presentar cefalea holocraneana tipo opresiva EVA 7/10 a la cual se le suma debilidad de extremidades superiores, progresando hasta limitación total de movimientos hace 1 mes; además refiere que desde hace 15 días manifiesta dificultad para la deglución a sólidos, requiriendo comida papillada. Paciente indica que el día de hoy, por empeoramiento de la cefalea, acude a otro Hospital el cual le prescriben Risperidona. La paciente no especifica la dosis y comenta que al ingerir 3 gotas del medicamento empeora el cuadro clínico de cefalea, por lo que acude a facultativo.

- **Antecedentes patológicos personales:**

- Hace 2 años: diagnóstico de Artritis Reumatoidea, osteoporosis y depresión, sin ningún tratamiento instaurado.
- Hace 10 meses: diagnóstico de Parkinson, en tratamiento

- **Antecedentes patológicos familiares:** No refiere

- **Antecedentes quirúrgicos:** 4 cesáreas, sin ninguna complicación.
- **Antecedentes gineco-obstétricos:** G5P0C4A1. No refiere ninguna complicación o enfermedad durante sus embarazos. FUM hace 6 años. No terapia de reemplazo hormonal.
- **Alergias:** no refiere
- **Hábitos:**
  - Tabaco: no refiere
  - Alcohol: no refiere
  - Drogas: no refiere
  - Comidas: tres veces al día
  - Deposiciones: 1 vez al día
  - Micción: 3 veces al día
- **Medicación actual:**
  - Ibuprofeno 400mg una o dos veces por semana cuando presenta dolor articular.
  - Levodopa + Carbidopa 250mg, ½ tableta cada 8 horas

### **Revisión de aparatos y sistemas**

- **Signos Vitales:** PA: 116/72, FC: 85 lpm, FR: 20 rpm, T: 37.7 °C, Sat O2 96% aire ambiente.
- **Medidas antropométricas:** Talla 1.60 m, Peso 63.2 kg, BMI 24 kg/m<sup>2</sup>
- **Piel:** no ictericia, no palidez, no cianosis.
- **Cabeza:** normocefálica, pupilas isocóricas reactivas, escleras anictéricas, mucosas semihúmedas.

- **Cuello:** dolor a la realización de movimientos. No rigidez nucal, no adenopatías, no ingurgitación yugular, tiroides no palpable.
- **Cardiopulmonar:** tórax expansible, simétrico, murmullo vesicular presente en ambos campos pulmonares, no ruidos sobreañadidos, buena entrada de aire. Ruidos cardiacos rítmicos, no soplos.
- **Abdomen:** suave, depresible, no doloroso a la palpación superficial o profunda. No se palpan masas. Ruidos hidroaéreos presentes. No visceromegalias.
- **Extremidades:** simétricas, no edema. Pulsos distales conservados.

### Examen neurológico

- **Estado mental:** paciente irritable, alerta, abordable y colaboradora. Orientada en tiempo, espacio y persona. Lábil, dificultad para regular sus emociones y su expresividad. Juicio y razonamiento aparentemente conservado. Lenguaje fluente, pobre articulación, que dificulta la comprensión del mismo. Coherente durante el discurso. Nomina objetos, partes del cuerpo y láminas por confrontación visual sin dificultad. Repite adecuadamente oraciones. Lectura comprometida. Escritura comprometida por la disminución de la fuerza que presenta en las extremidades superiores. Praxias y cálculo conservado.
- **Pares craneales:** pupilas isocóricas de 3mm normorreactivas a la luz y acomodación. Reflejo de amenaza bilateral conservado. Discurso lento y dificultoso. Descoordinación al movimiento lateral de la lengua con disminución de la fuerza en ambos lados. Demás pares craneales sin patología evidente.
- **Sistema Motor:**



- Miembros superiores: dificultad al levantar los brazos por encima de la cabeza y a la manipulación de objetos pequeños. Coordinación y sensibilidad conservada.
- Fuerza: escala de Medical Research Council 2/5. Cuadriparesia generalizada.
- Ausencia de movimientos involuntarios. No atrofia o fasciculaciones aparentes.
- Marcha no valorable.
- **Reflejos:** MSD proximal 4/5, MSD distal 3/5, MID 4/5, MSI proximal 4/5, MSI distal 3/5, MII: 4/5. Hiperreflexia con clonus. Reflejo extensor plantar derecho e izquierdo.
- **Sensitivo:** Sensibilidad superficial, profunda, vibratoria y dolorosa intacta.

## LISTA INICIAL DE PROBLEMAS

Número	Fecha	Problema	Activo/Pasivo	Jerarquización
1	2016	Cefalea (sin signos de alarma)	Activo	II
2	2016	Artritis Reumatoidea	Activo	IV
3	2016	Depresión	Activo	III
4	Mayo 2017	Parkinson	Activo	III
5	Octubre 2017	Debilidad de miembros inferiores	Activo	I
6	Enero 2018	Debilidad de miembros superiores	Activo	I
7	Marzo 2018	Disfagia (sin signos de alarma)	Activo	II

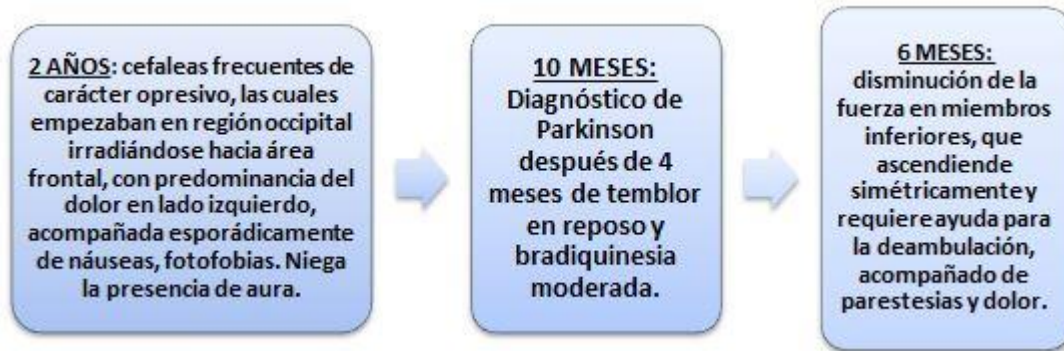

Figura 1. Evolución de los problemas presentados por la paciente

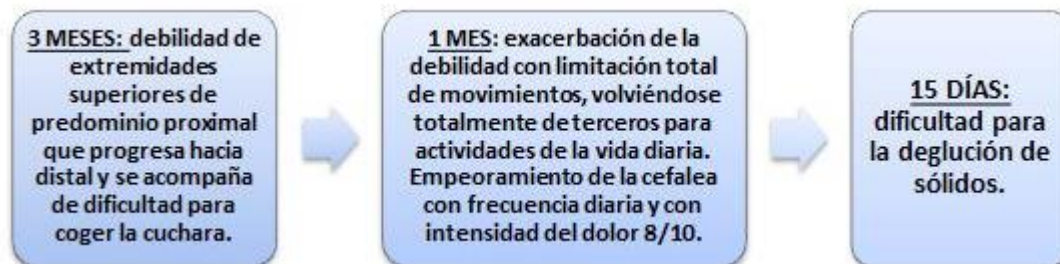


Figura 2. Evolución de los problemas presentados por la paciente

## ANÁLISIS INICIAL

Paciente femenina de 58 años de edad que se presenta con cuadro progresivo de 6 meses de evolución de disminución de la fuerza de miembros superiores e inferiores, que ha ido incrementando hasta la incapacidad funcional y dependencia de terceros pero sin llegar al compromiso ventilatorio, más cefalea sin causa traumática referida. Se considera descartar lesión ocupante de espacio en cráneo y alteración neuromuscular primaria mediante realización de exámenes complementarios.

## DIAGNÓSTICOS DIFERENCIALES

### Debilidad muscular

El abordaje del diagnóstico diferencial de debilidad muscular debe involucrar tanto su diferenciación de acuerdo al patrón de presentación y relacionándolo con el posible sitio primario de lesión. De esta forma será posible encaminarse hacia posibles causas musculares primarias, neurológicas, tóxicas, metabólicas o infecciosas. Además, es necesario descartar etiologías externas al músculo que puedan producir síntomas que se confundan con una verdadera debilidad, como la incapacidad motora o la fatiga no causada por pérdida de fuerza muscular. Pacientes con enfermedades sistémicas como las cardiopulmonares, artritis o fibromialgia podrían confundir la dificultad experimentada al realizar ciertas tareas como una ausencia de fuerza. Al examinarla mediante escalas estandarizadas, se descubre que su debilidad no es objetiva sino causada por limitaciones funcionales relacionadas con su enfermedad primaria (Miller, 2017). Además, una anamnesis exhaustiva va a encontrar diferencias al intentar explicar la debilidad muscular por parte del paciente, ya que aquellos que presentan estos síntomas confusores los podrían expresar como falta de fuerza mientras que los pacientes con verdadera debilidad muscular se quejan principalmente como una sensación de pesadez y dificultad para realizar ciertas tareas específicas (Saguil, 2005).

ENFERMEDADES CONFUSORAS	SÍNTOMAS CONFUSORES
Anemia	Fatiga
Malignidad	Disnea / dolor de pecho
Enfermedad Cardiopulmonar	Dolor osteoarticular
Artritis Reumatoidea / Osteoartrosis	Espasticidad
Fibromialgia	Pobre tolerancia al ejercicio
Desórdenes endócrinos (Addison, Diabetes Mellitus) o electrolíticos	Parestesias

Tabla 1. Enfermedades y síntomas confusores de debilidad muscular (Saguil, 2005)

Después de descartar factores externos que pueden causar una presunta debilidad muscular, es necesario determinar el patrón de aparición y su presentación actual. Enfermedades que coinciden con parálisis prolongadas o encamamiento pueden asociarse con una debilidad muscular generalizada, con una imposibilidad por parte del paciente en indicar un sitio predominante de la debilidad. En contraste, si la pérdida de la fuerza no es universal, entonces se debe profundizar en la anamnesis para que el paciente recuerde si el patrón fue simétrico o asimétrico y en cuáles regiones específicas se presentó en primera instancia. Esto puede ser confirmado por un examen físico exhaustivo, ya que una debilidad distal va a presentarse con debilidad en flexión y extensión de la muñeca, disminución de la fuerza de agarre o caída del pie con dificultad para caminar en las puntas de los pies o en los talones. Por el contrario, una debilidad muscular que puede afectar tanto a los músculos proximales de las extremidades como a la musculatura axial, que va a exhibir como una dificultad en el movimiento del cuello contra resistencia o imposibilidad de levantarse desde la posición sentada sin ayuda externa de terceros o sin el uso de sus extremidades superiores (Arminoff, 2012) (Miller, 2017).

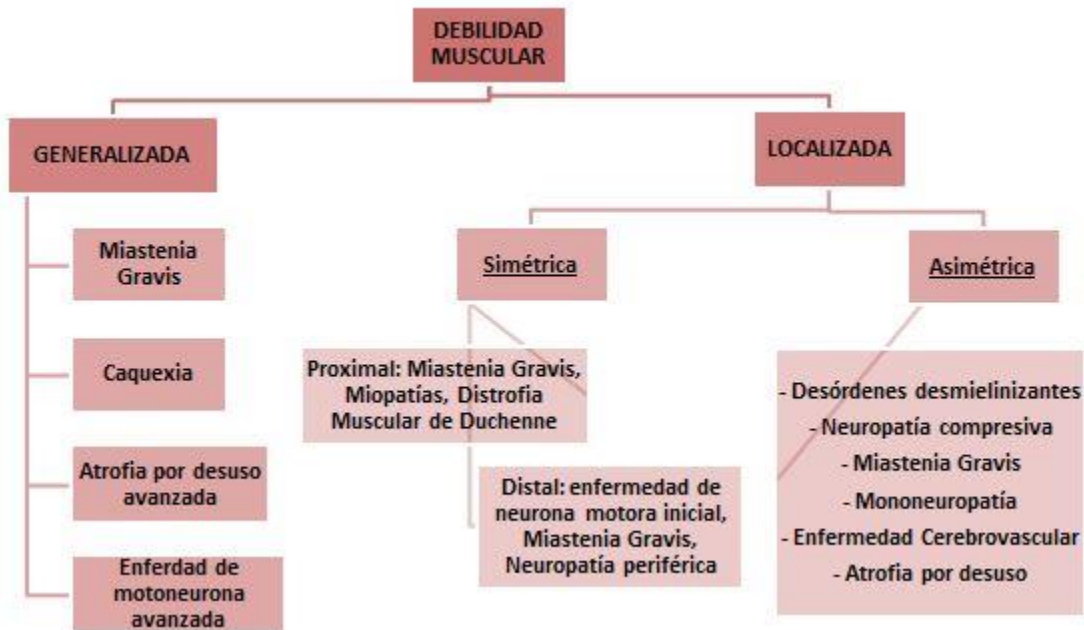


Figura 3. Causas de debilidad muscular de acuerdo a su patrón de presentación (Miller, 2017)

### Causas de debilidad muscular

Una vez que la debilidad muscular fue diferenciada de astenia o fatiga, y de descartar factores externos que pueden causar una presunta debilidad muscular, es necesario determinar el patrón de aparición y su presentación actual. En relación con la cronología, debilidad de aparición aguda puede indicar una infección o un evento cerebrovascular, mientras que inicios subagudos dirigen el diagnóstico hacia drogas, alteraciones electrolíticas o enfermedades inflamatorias y/o reumatológicas. Una debilidad de carácter crónico es la presentación clásica de miopatías metabólicas o genéticas, aunque siempre pueden haber excepciones, como en caso de la miastenia Gravis que puede presentar debilidad generalizada por años antes de exacerbarse con su forma típica subaguda. Un examen físico detallado es esencial para descartar enfermedades no neurológicas (Gilhus, 2016). Por ejemplo, el hallazgo de crepitantes pulmonares puede revelar un defecto restrictivo hallado en algunas miopatías reumatológicas o neurológicas, mientras que

hepatomegalia se encuentra asociado con enfermedades metabólicas de depósito o amiloidosis. La presencia y la distribución de sarpullido es un diagnóstico diferencial de Dermatomiositis o Lupus eritematoso sistémico, hasta de insuficiencia adrenal, especialmente si se los relacionan con hallazgos articulares, en el caso de las dos primeras (Wijesekera, 2009) (Saguil, 2005).

CAUSAS NEUROLÓGICAS	
<b>Desórdenes Demielinizantes</b>	- Síndrome de Guillain – Barré - Esclerosis Múltiple
<b>Desórdenes Neuromusculares</b>	- Botulismo - Síndrome Miasténico de Lambert-Eaton - Miastenia Gravis
<b>Radiculopatías</b>	- Espondilosis Cervical - Enfermedad degenerativa discal
<b>Neoplasias</b>	
<b>Etiología espinal</b>	- Lesión - Atrofia

Tabla 2. Causas neurológicas de debilidad muscular (Miller, 2017)

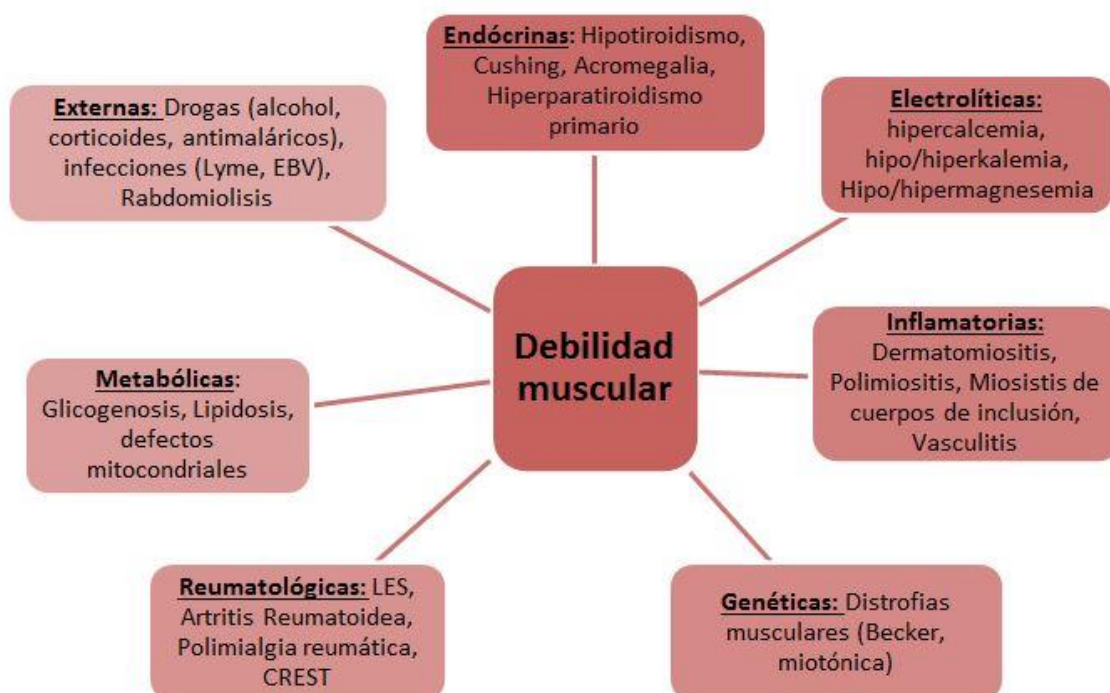

Figura 4. Etiologías asociadas con debilidad muscular (Saguil, 2005).

## **Diagnóstico diferencial según sitio de lesión**

La distinción principal de debilidad se enfoca entre una causa miopática y neuropática, lo cual puede ser ayudado por la misma historia clínica realizada al paciente. La presencia de fasciculaciones, atrofia junto con una presentación distal puede encaminar hacia un origen neuropático, mientras que la debilidad proximal y simétrica es más común en enfermedades miopáticas.

### **Debilidad miopática.**

La debilidad miopática se enfoca principalmente en etiologías relacionadas con fibras musculares, producida tanto por una disminución en la fuerza contráctil o en el número de fibras musculares activas en una unidad motora. Esto conlleva a potenciales de acción de tamaño disminuido y la necesidad de reclutar más rápido a cada unidad motora para conseguir la potencia necesaria para el movimiento. Ejemplos de debilidades miopáticas se observan en miopatías necróticas, inflamatorias (polimiositis, dermatomiositis), endocrinopatías o en las distrofias musculares (Kiernan, 2011). En algunas de estas la afección está enfocada en las fibras musculares rápidas (tipo II), por lo que no se observa una afectación pura de los potenciales de acción sino una discrepancia entre la fuerza muscular y la actividad eléctrica que la estimula. Es importante no confundirse con enfermedades en las cuales la patología es una falla de activación de las fibras musculares y no de una pérdida en su número, como la miastenia Gravis. Finalmente, a diferencia de lesiones neuropáticas, los reflejos miotáticos se ven conservados y llegan a

atenuarse solo en etapas avanzadas de la enfermedad (Gilhus, 2016) (Arminoff, 2012).

### **Debilidad por lesiones de neurona motora superior.**

La debilidad por afectación de las neuronas motoras superiores presenta un patrón selectivo, con afectación de los extensores y abductores de la extremidad superior junto con los flexores del miembro inferior. Aun así, todas las debilidades de origen neuropático no presentan un patrón específico pero se pueden acompañar de signos específicos de alteraciones neurológicas complementarias que ayudan a discriminar el sitio de la lesión, como cambios en el tono, reflejos o, por más que son predominantemente distales, con limitación de los músculos axiales (Miller, 2017). Estas lesiones pueden ser causadas por varios factores, como metabólicos, cerebrovasculares o lesivos, los cuales pueden afectar tanto a las motoneuronas superiores como a cualquier punto de sus axones en su trayecto en la corteza cerebral, sustancia blanca, cápsula interna y tronco encefálico, hasta llegar a la médula espinal. Además, pueden presentar afectación principalmente corticobulbar, con debilidad en la hemicara inferior y lengua, disfagia, disartria y hasta inestabilidad emocional. Los movimientos repetitivos rápidos y maniobras como nariz-dedo son efectuados con normalidad pero con disminución de la velocidad (Kiernan, 2011). Además, se pueden presentar signos característicos como espasticidad, con el desarrollo de atrofia por desuso en etiologías de larga evolución. En el tiempo inmediato después de una lesión aguda se puede observar hipoactividad o arreflexia de los reflejos osteotendinosos profundos, pero con el tiempo va evolucionando al estado de hiperreflexia que es característico con afectaciones motoras superiores,



hasta verse acompañado de reflejos patológicos como Babinsky y Hoffmann (Brown, 2012).

### **Debilidad por lesiones de neurona motora inferior.**

En comparación con los demás patrones de debilidad, la neurona motora inferior no presenta una selectividad específica sino que su punto de aparición depende del sitio comprometido: cuerpos celulares del tronco encefálico o del asta anterior, nervios espinales, plexos nerviosos o los mismos nervios periféricos, con afectación confinada a la región inervada. Esta pérdida de motoneuronas o de su conexión con el músculo esquelético produce una disminución de fibras musculares activadas, especialmente si las afectadas son las motoneuronas de tipo alfa. Su degeneración puede producir descargas espontáneas no reguladas que pueden ser registradas por los equipos de electromiografía, junto con las fasciculaciones detectadas en la afectación del asta anterior. Por otro lado, las motoneuronas gamma producen reducción del tono muscular y de los reflejos miotáticos, lo cual puede conducir a la debilidad. Esto produce un contraste con las afectaciones de neurona motora superior, produciendo signos y síntomas inversos que ayudan a diferenciarlas. La debilidad causada por afectación de células del asta anterior puede ser observada en poliomielitis, atrofia espinal familiar o en toxicidad por plomo (Bizovi & Emerson, 2000) (Miller, 2018).

Signos	MIOPÁTICA	NEURONA MOTORA SUPERIOR	NEURONA MOTORA INFERIOR
<b>Reflejos Osteotendinosos</b>	Normal / hipoactivos	Hiperreflexia	Hiporreflexia
<b>Tono</b>	Normal / disminuido	Hipertonía	Hipotonía
<b>Reflejos Patológicos (Babinski)</b>	Ausente	Presente	Ausente
<b>Espasticidad</b>	Ausente	Parálisis espástica	Parálisis flácida
<b>Distribución</b>	Proximal	Regional / Piramidal	Segmentaria / Distal
<b>Fasciculaciones</b>	Ausentes	Presentes	Ausentes
<b>Atrofia</b>	Leve	Inicio ninguna, después atrofia por desuso	Grave: atrofia por denervación

Tabla 3. Síntomas y signos de acuerdo al tipo de debilidad (Arminoff, 2012)

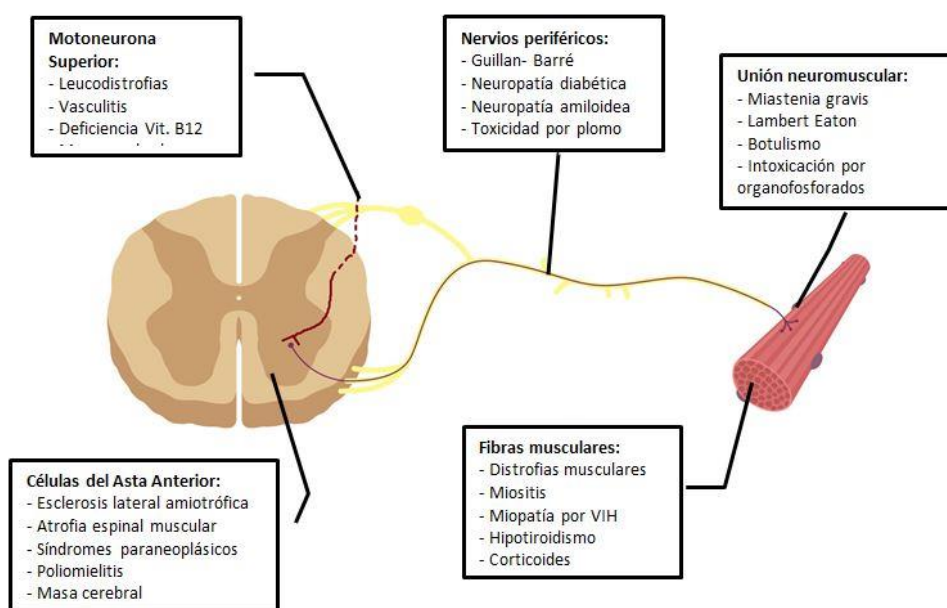


Figura 5. Enfermedades que producen debilidad muscular en relación con el sitio de afectación (Bizovi & Emerson, 2000).

## PREGUNTAS INICIALES

**¿Cuál se podría pensar que es la causa más probable de la disfunción motora en esta paciente?**

La paciente presenta un diagnóstico primario de cuadriparesia, la cual normalmente se asocia con trastornos de la neurona motora superior, mientras que la debilidad generalizada es más común con etiologías de la unidad motora. Es necesario recordar que una debilidad asociada a trastornos del Sistema nervioso se ve acompañada con cambios cognitivos o del nivel de conciencia, junto con espasticidad, hiperreflexia y alteraciones sensoriales; por otro lado, las causas neuromusculares no presentan cambios en la función cognitiva y los reflejos son hipoactivos. En primer lugar, en la paciente se pueden descartar las causas de cuadriparesia aguda, ya que ésta tiene una instauración de minutos a horas y se relaciona a lesiones de la neurona motora superior como isquemia del tallo, hipotensión, anoxia, traumatismo y anomalías metabólicas (Bizovi & Emerson, 2000). La paciente presenta signos mixtos de motoneurona superior e inferior, reflejados por Babinski positivo unilateral e hiperreflexia no generalizada; por esta situación no se puede totalmente descartar trastornos endocrinológicos o electrolíticos crónicos que podrían producir exacerbaciones o debilidad intermitente y los cuales podrían estar sobreañadidos a una patología mayor de base. El síndrome de Guillain-Barré es un trastorno común de motoneurona inferior el cual progresa en días a semanas (Walter, 2004). Además, este síndrome produce aumento de las proteínas del líquido cefalorraquídeo después de su etapa aguda, lo cual coincide con el estadio cronológico de la paciente.

En el caso de esta paciente, la afectación de dos o más extremidades distales nos podría sugerir una causa relacionada con la motoneurona inferior o de nervios periféricos. En esta situación el problema se complica al haber presentado una afectación proximal hace 3 meses; enfermedades de la unión neuromuscular, como la Miastenia Gravis, tienen una presentación simétrica proximal, pero normalmente se ven asociadas con debilidad bulbar y afectación ocular, como diplopía y ptosis (Gilhus, 2016). De esta manera, por el momento se podría descartar esta enfermedad ya que la paciente no presenta ninguna alteración de pares craneales aparte de la disfagia, la cual tuvo una aparición subaguda de 15 días. Finalmente, la debilidad presentada en la paciente no es regional o restringida a una sola zona, por lo que se podrían descartar lesiones de nervios periféricos o neuropatías por compresión medular (Wijesekera, 2009).

**En relación a la historia clínica, ¿Cuáles exámenes de laboratorio se deberían realizar para confirmar la etiología de la paciente?**

Teniendo en cuenta que la debilidad presentada por la paciente puede ser tanto por afección de motoneurona superior, inferior o miopática, se podría empezar a clasificarla por indeterminada. Una forma rápida y costo-efectiva de descartar causas externas es comenzando con la realización de exámenes de gabinete para determinar las concentraciones de electrolitos, enzimas musculares y de hormonas comúnmente involucradas, incluyendo glucosa sérica en ayunas para descartar una polineuropatía por una Diabetes Mellitus tipo II nunca diagnosticada. Es esencial no olvidar una biometría hemática para descartar anemia severa, la cual podría confundirse con debilidad, y niveles de vitamina B12 en el caso de que hubiera trastornos sensoriales. En este momento no

sería necesario la realización de punción lumbar para el estudio del LCR ya que la presentación de la debilidad es subaguda, lo cual nos alejaría de un presunto diagnóstico infeccioso.

1. Trastornos electrolíticos; p. ej., hipopotasemia, hiperpotasemia, hipercalcemia, hipernatremia, hipofosfatemia, hipermagnesemia
2. Trastornos musculares
  - a. Conductopatías (parálisis episódicas)
  - b. Defectos metabólicos musculares (utilización anormal de carbohidrato o ácidos grasos; función mitocondrial anormal)
3. Trastornos de la unión neuromuscular
  - a. Miastenia grave
  - b. Síndrome miasténico de Lambert-Eaton
4. Trastornos del sistema nervioso central
  - a. Ataques isquémicos transitorios del tallo encefálico
  - b. Isquemia cerebral global transitoria
  - c. Esclerosis múltiple

Tabla 4. Causas de debilidad generalizada episódica (Arminoff, 2012)

### **¿Qué exámenes de imagen serían necesarios para aproximarse a un probable diagnóstico?**

Durante el estudio de debilidad muscular aguda acompañada con alteraciones en el estado de conciencia del paciente, la valoración inicial necesaria sería mediante tomografía axial computarizada de cerebro, ya que es un estudio rápido para descartar posibles lesiones traumáticas o cerebrovasculares. En el caso actual, la paciente se encuentra alerta por lo que el estudio a realizar debería ser una Resonancia Magnética de cráneo y médula espinal, para distinguir trastornos compresivos crónicos o relacionados principalmente con hemisferios cerebrales o tronco cerebral; además, la paciente ha presentado cefalea de larga data con exacerbación reciente, por lo que un estudio de imagen cerebral es necesario para descartar lesiones ocupantes de espacio.

Los estudios de electromiografía son útiles para distinguir entre enfermedades de neurona motora inferior y separarla de debilidades de origen miopático, la primera con aparición distal y la segunda con predominancia proximal. Este estudio evalúa varios componentes de la actividad eléctrica muscular, como su actividad espontánea, su respuesta al electrodo, los potenciales de acción de la unidad motora y la velocidad de reclutamiento de otras unidades. Tanto la necrosis, atrofia, inflamación o denervación pueden alterar estos factores produciendo patrones que pueden ayudar a redirigir el diagnóstico diferencial. Alteraciones en el estudio electromiográfico también pueden confirmar la necesidad de realizar una biopsia muscular, como en el caso de miopatías inflamatorias o vasculitis con afectación muscular (de Carvalho, 2008) (Saguil, 2005).

El ultrasonido transcraneal en modo-B de mesencéfalo se ha vuelto una herramienta significativa para lograr un diagnóstico diferencial de Parkinson versus otros desórdenes del movimiento. El hallazgo de hiperecogenicidad regional dentro de la sustancia nigra presenta una sensibilidad del 90% y una especificidad del 82% para la enfermedad de Parkinson. Este hallazgo se relaciona a una alteración en el metabolismo regional del hierro y no a un proceso neurodegenerativo per se. Este método es rápido y costo efectivo, si bien es operador dependiente y necesita un imagenólogo entrenado, aunque se lo podría utilizar para confirmar el diagnóstico de Parkinson que presenta la paciente. (Fathinia, 2012)

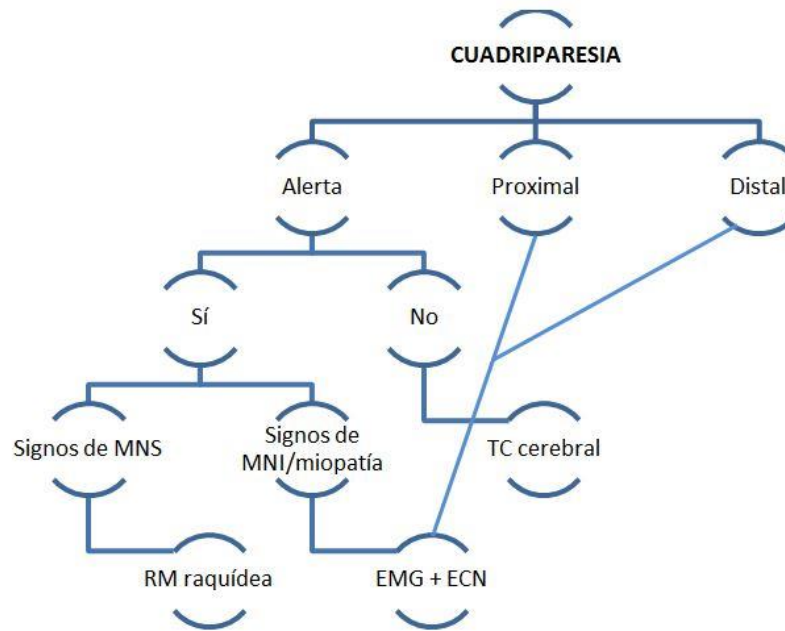


Figura 6. Algoritmo de diagnóstico de imagen en la cuadriparesia.

MNS: motoneurona superior. MNI: motoneurona inferior. RM: resonancia magnética. EMG: electromiografía. ECN: estudios de conducción nerviosa. TC: tomografía computarizada.

(Arminoff, 2012)

## EXÁMENES REALIZADOS

### Laboratorio

BIOMETRÍA HEMÁTICA 06/04/2018	QUÍMICA SANGUÍNEA 06/04/2018	ADICIONALES 09/04/2018
Hemoglobina 14.2 g/dL	Glucosa 90 mg/dL	T4L 1.07 ng/dL (N= 0.93-1.76)
Hematocrito 40.2 %	Urea 24.3 mg/dL	TSH 1.85 uIU/mL (N= 0.3-4.2)
Leucocitos 4330 10 <sup>3</sup> /mm <sup>3</sup>	Creatinina 0.60 mg/dL	Vitamina B12 226.7 pg/mL (N= 145-569)
Segmentados 56.6%	CK 95 U/L (N=20-180)	Ácido Fólico 17.4 ng/mL (N= 3.1-20.5)
Plaquetas 207 10 <sup>3</sup> /mm <sup>3</sup>	Cloro 103 mEq/L	VIH ½ + Ag p24 No Reactivo
	Sodio 139 mEq/L	VDRL No reactivo
	Potasio 4.1 mEq/L	

Tabla 5. Resultados de exámenes de laboratorio realizados a la paciente

## Imagen

### Hallazgos relevantes de la Resonancia Magnética cerebral y de columna.

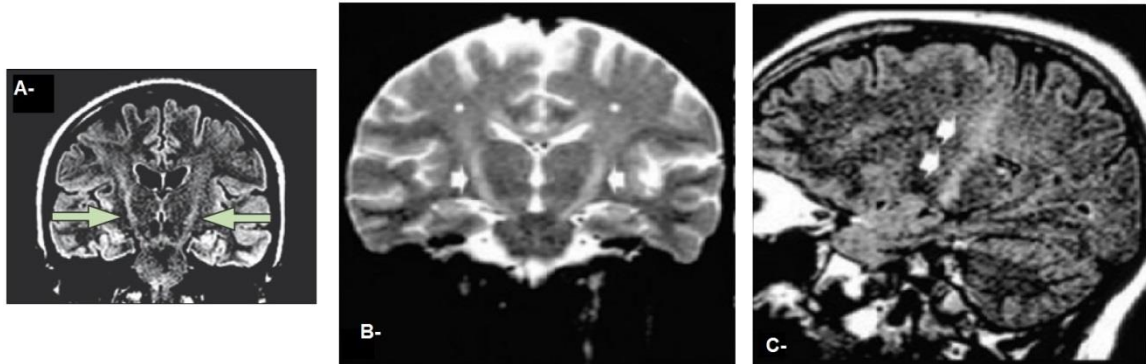


Figura 7. Secuencia en T2 Flair (vista coronal) muestra hiperintensidad en tractos corticoespinales (A). Hiperintensidades a los largo del tracto corticoespinal (B-C: flechas).

(Huynh, 2016).

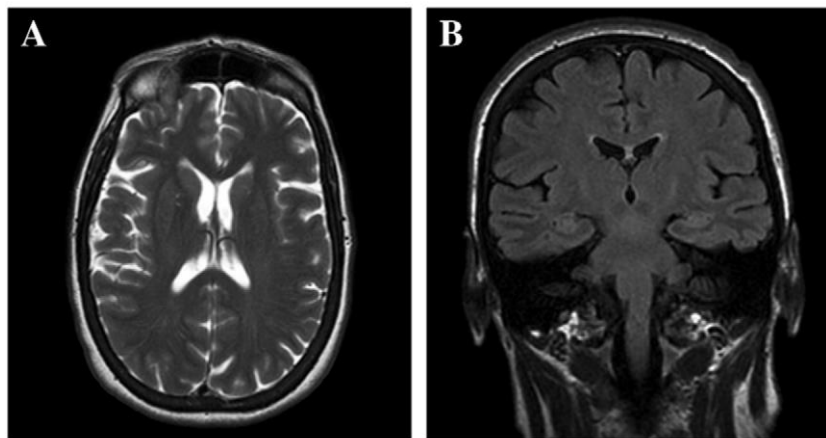


Figura 8. T2 axial (A) y FLAIR coronal (B) muestran atrofia cortical leve sin señales alteradas en la materia blanca. (Concetta, 2013).

### Hallazgos relevantes del Ultrasonido Transcraneal.



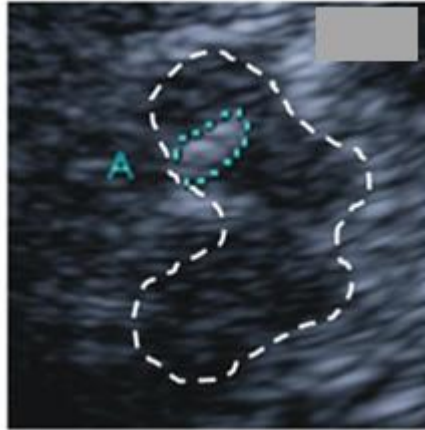


Figura 9. Ultrasonido transcraneal de sección axial de cerebro a nivel mesencefálico con anomalías en la hiperecogenicidad en la sustancia nigra (A) (Fathinia, 2012).

#### Hallazgos relevantes de la Electromiografía.

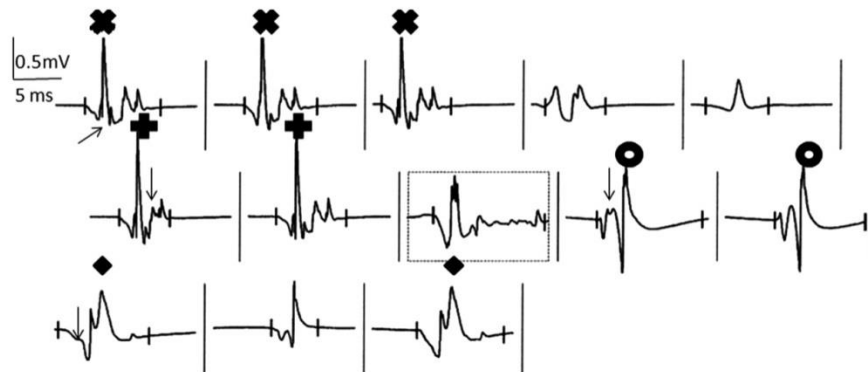


Figura 10. Electromiografía de músculo tibialis anterior derecho con potenciales de fasciculación complejos, de larga duración (recuadro) e inestables (flechas) (de Carvalho, 2013).

## ANÁLISIS INTERMEDIO

### **¿Cuáles etiologías fueron descartadas, de acuerdo a los exámenes realizados y la anamnesis de la paciente?**

En primer lugar, ya que los exámenes de imagen de cabeza, cuello y columna no revelaron ninguna lesión estructural que pueda producir compresión o inflamación de los tractos motores, se puede descartar esta causa como diagnóstico diferencial. La evaluación tampoco mostró ninguna evidencia de un desorden reversible de motoneurona, como la neuropatía multifocal motora con bloqueo de conducción, la cual es fácilmente tratable con inmunoglobulinas intravenosas.

La biometría hemática reveló valores normales de hemoglobina y hematocrito, alejándonos del confusor de una fatiga asociada por anemia crónica y la hipoxia tisular que esta ocasiona. Una deficiencia crónica en cobalamina podría conllevar a la degeneración de la materia blanca dorsal y lateral de la médula espinal, produciendo ataxia sensorial, parestesias y debilidad progresiva lenta, concluyendo en paraplejía y espasticidad. Este trastorno, llamado degeneración subaguda combinada, también se asocia con glositis, ictericia y anemia macrocítica, lo cual no está presente en la paciente por lo que puede ser descartada, junto con sus valores dentro del rango normal de vitamina B12/ácido fólico y la ausencia de parestesia. Además, la RM de médula espinal en una persona con deficiencia de vitamina B12 reporta un patrón clásico de “V invertida” a nivel cervical y torácico, también ausente en la paciente (Schrier, 2018).

Pacientes con hipotiroidismo de larga data pueden quejarse de dolores musculares, debilidad y calambres. Su fisiopatología se asocia a que una deficiencia en T4 puede producir una glicogenólisis anormal, recambio de triglicéridos alterado y metabolismo oxidativo mitocondrial irregular, lo que llega a afectar la función muscular y en especial causa atrofia de las fibras tipo II, conduciendo a rabdomiolisis. Los valores normales de hormonas tiroideas, ausencia de coluria y creatinquinasa dentro de su rango nos ayudan a descartar este trastorno como causa (Miller & Rubin, 2017).

La serología de la paciente en cuanto a VIH y VDRL produjo un resultado no reactivo. De esta forma podemos eliminar a una mielopatía por VIH. Esta enfermedad produce daño vacuolar a nivel de las fibras musculares, aunque sus manifestaciones clínicas aparecen en etapas terminales del SIDA; en ese caso, la paciente hubiera presentado otros síntomas de inmunodeficiencia, como pérdida de peso, enfermedades pulmonares atípicas, candidiasis oral o esofágica, antes de presentar esta mielopatía. El VDRL no reactivo refuerza la ausencia de Tabes Dorsalis, una forma de Neurosífilis terciaria con afectación de las columnas dorsales espinales. Los pacientes describen dolores punzantes y ataxia sensorial, la cual puede confundirse con una debilidad muscular pura (Eisen, 2018).

Los resultados de los exámenes de química sanguínea realizados nos revelan niveles normales de electrolitos y de glucosa en ayuno, descartando trastornos por electrolitos anormales o una polineuropatía diabética. Podemos respaldar esta decisión ya que la paciente presenta un IMC normal y no ha manifestado poliuria, polidipsia o polifagia junto con pérdida de peso inexplicada, lo cual podría indicar una diabetes de reciente aparición. La polineuropatía diabética es una enfermedad que no suele presentarse en las etapas

iniciales de una Diabetes Mellitus tipo II, y que se caracteriza por una pérdida lenta y gradual de las fibras mielinizadas y no mielinizadas; esto produce una propiocepción alterada, ausencia de dolor y sensación vibratoria, con debilidad motora presente ya en etapas crónicas de la enfermedad (Feldman, 2016).

### Enfermedad de Parkinson.

La enfermedad de Parkinson es un desorden neurodegenerativo crónico el cual se caracteriza por la presencia de 4 signos clave: temblor en reposo, rigidez, bradiquinesia e inestabilidad postural, recordando que esta última no suele aparecer en etapas iniciales. Esta enfermedad no presenta un Gold Standard de diagnóstico y su confirmación permanece ligada a sus hallazgos clínicos y a la respuesta positiva a terapias dopaminérgicas. Por esta razón se han establecido criterios específicos para encaminar al médico hacia un diagnóstico temprano (Olanow & Schapira, 2012).

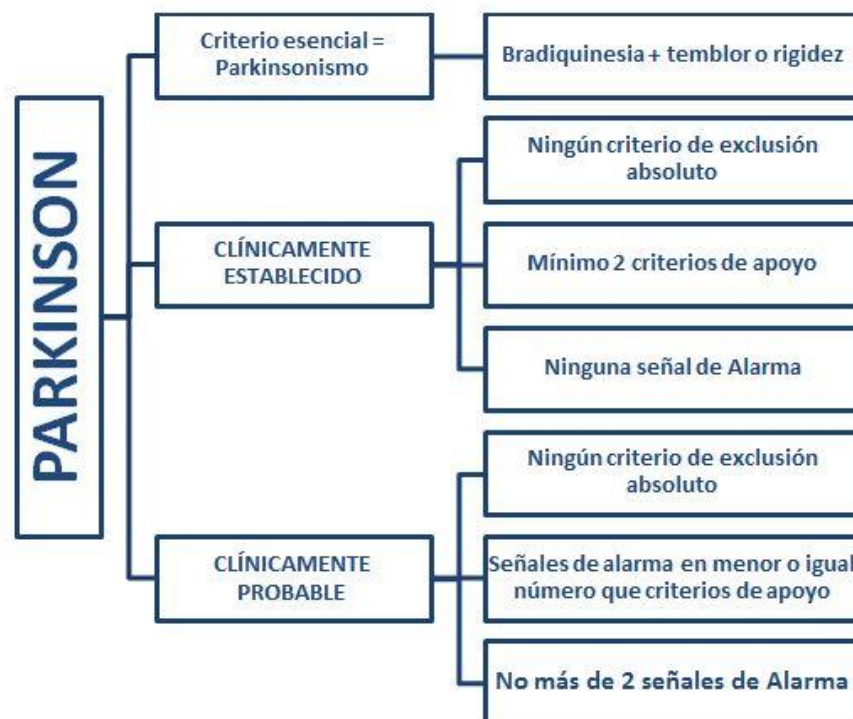


Figura 11. Diagnóstico de Parkinson según la Sociedad de Desórdenes del Movimiento (MDS)

Este esquema diagnóstico se basa en criterios específicos, los cuales deben ser evaluados en cada consulta con el paciente antes de llegar a un diagnóstico definitivo de enfermedad de Parkinson. Estos criterios son:

<b>CRITERIOS DE APOYO</b>
Respuesta beneficiosa clara y dramática a terapia dopaminérgica, con recuperación de la función motora a la normalidad o cercana a la normalidad. También se puede observar una mejoría marcada al aumento de la dosis, con deterioro importante al disminuir la misma.
Presencia de disquinesia inducida por la Levodopa: presencia de corea, distonía, mioclonías, balismos o una combinación de ellos.
Temblor en reposo de un miembro.
Presencia de pérdida olfatoria o denervación simpática cardíaca observada en la escintigrafía.

Tabla 6. Criterios diagnósticos de apoyo de la enfermedad de Parkinson (Chou, 2017).

<b>CRITERIOS DE EXCLUSIÓN ABSOLUTOS</b>
Anormalidades cerebelares: marcha cerebelar, ataxia de miembros, anomalías oculomotoras cerebelares.
Parálisis supranuclear vertical progresiva.
Diagnóstico de la variante de Demencia Frontotemporal o Afasia Primaria Progresiva dentro de los 5 años de la enfermedad.
Parkinsonismo restringido a miembros inferiores por más de 3 años.
Parkinsonismo inducido por medicamentos.
Ausencia de respuesta observable a altas dosis de levodopa (1000mg/día) en una enfermedad de

gravedad moderada.
Pérdida sensorial cortical (estereognosia, grafestesia) o afasia progresiva.
Neuroimágenes funcionales del sistema presináptico dopaminérgico dentro de lo normal.
Documentación de una enfermedad alternativa que es más factible que Parkinson.

Tabla 7. Criterios de exclusión absolutos para el diagnóstico de la enfermedad de Parkinson

(Chou, 2017).

<b>SEÑALES DE ALARMA</b>
Progresión rápida de deterioro de la marcha dentro de los primeros 5 años, requiriendo uso regular de silla de ruedas.
Ausencia completa de progresión de síntomas/signos motores dentro de 5 años.
Disfunción bulbar temprana (disfonía, disartria o disfagia severa) dentro de 5 años.
Disfunción respiratoria inspiratoria dentro de 5 años.
Falla autonómica severa (hipotensión ortostática, retención/incontinencia urinaria severa) dentro de 5 años.
Caídas recurrentes (>1/año) debido a alteraciones en el equilibrio dentro de 3 años.
Contracturas desproporcionadas de manos o pies dentro de 10 años.
Ausencia de hallazgos no motores comunes dentro de 5 años: alteración en el sueño, disfunción autonómica, hiposmia o alteración psiquiátrica.
Signos piramidales no explicados: debilidad piramidal o hiperreflexia patológica.
Parkinsonismo bilateral simétrico.

Tabla 8. Señales de alarma a tener en consideración durante el diagnóstico de la enfermedad de Parkinson (Chou, 2017).

La paciente fue diagnosticada hace 10 meses de enfermedad de Parkinson, basado en la presencia de temblor en reposo y bradiquinesia moderada, los cuales ostentaron una mejoría al empezar terapia con Levodopa+Carbidopa en dosis de 1000mg al día. En ese momento se pudo realizar un diagnóstico de Parkinson clínicamente establecido, gracias a la presencia del criterio esencial (Parkinsonismo), dos criterios de apoyo (mejoría a la terapia con levodopa y temblor en reposo), ausencia de criterios de exclusión y ninguna señal de alarma. A los cuatro meses empezaron a aparecer los síntomas de debilidad muscular subaguda progresiva, los cuales fueron avanzando en gravedad hasta la incapacidad funcional y dependencia de terceros. La presencia de debilidad muscular de progresión rápida (6 meses), disfunción bulbar severa demostrada por la disfagia a sólidos que requiere administración de alimentos papillados, y aparición de signos piramidales, como la hiperreflexia, mioclonus y Babinski positivo, obliga a descartar el diagnóstico de Parkinson puro, volviéndose necesario encontrar una etiología adicional.

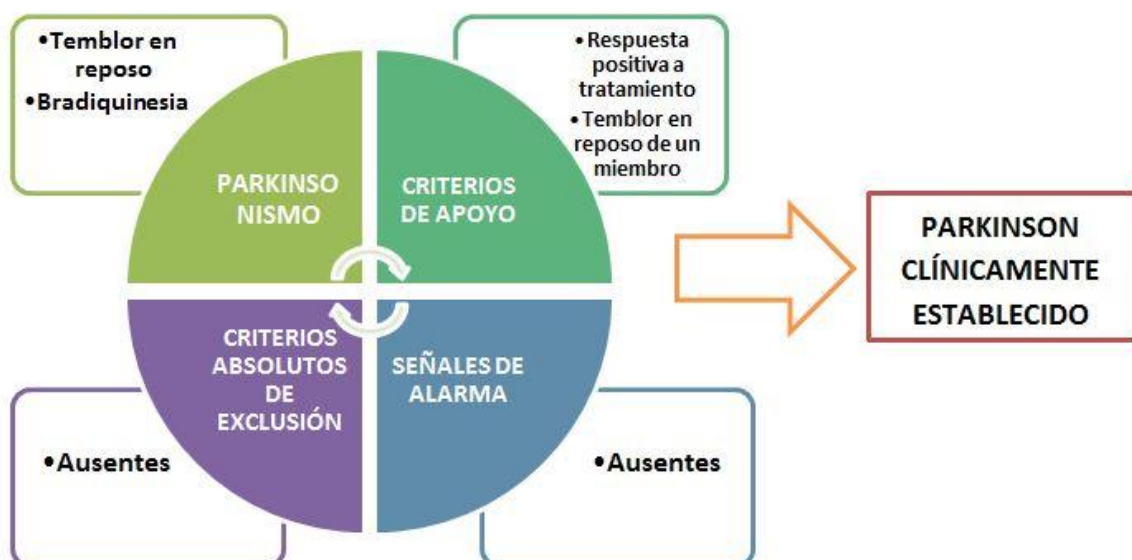


Figura 12. Evaluación inicial de la paciente según los criterios diagnósticos de Parkinson

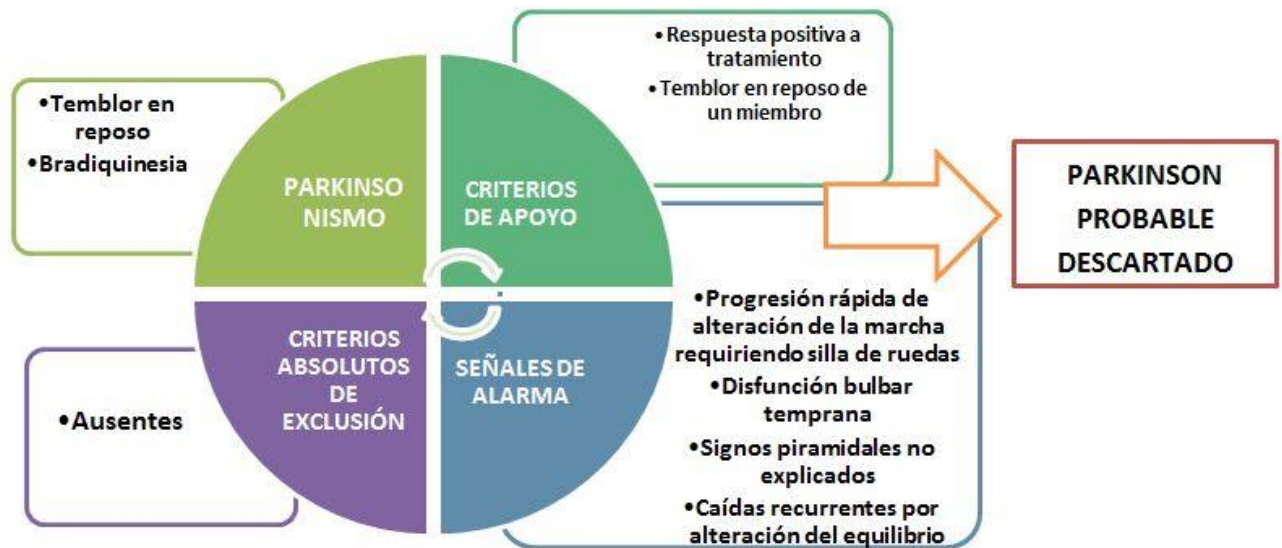

Figura 13. Evaluación final de la paciente según los hallazgos adicionales

### ¿Cuál es la etiología involucrada en la paciente?

El hallazgo clave patológico de la Esclerosis Lateral Amiotrófica (ELA) es la pérdida de neuronas en la corteza motora y médula espinal, la cual tiene un inicio insidioso empezando por debilidad focal hasta avanzar hacia afectación muscular axial. Por otro lado, la ELA con demencia frontotemporal presenta una destrucción neuronal más extensa a través de los lóbulos frontales y temporales. Esta enfermedad normalmente es de inicio en las extremidades, aunque debido a su amplia heterogeneidad fenotípica puede presentar inicios bulbares con dificultad en el habla, masticación y deglución (Brown, 2012). Aun así, según el sitio de inicio de la pérdida neuronal, tanto en las corticoespinales, del tallo cerebral o de la médula espinal, las primeras manifestaciones pueden variar ampliamente (Brujin, 2004). Al producirse una disfunción a nivel de las motoneuronas inferiores el paciente va a aquejarse de una debilidad gradual, de inicio distal y simétrico, asociada con denervación temprana. Con el tiempo, esta denervación va a ser la causante principal de las fasciculaciones, que se pueden llegar a observar a simple vista en las fases iniciales de esta



enfermedad, y de la atrofia muscular progresiva en fases más tardías. En lo contrario, cuando el sitio primario involucrado es el tracto corticoespinal, los hallazgos incluyen hiperreflexia y parálisis espástica durante movimientos pasivos, la cual puede ser confundida y expresada como rigidez. Finalmente, una afección pseudobulbar en las proyecciones del tallo produce episodios exagerados e involuntarios de risa o llanto. Es necesario recalcar que la ELA es una enfermedad progresiva y con el paso del tiempo la debilidad muscular se vuelva simétrica y generalizada, mientras que las funciones cognitivas, intestinales, miccionales y sensitivas pueden verse conservadas hasta en las etapas más avanzadas de la enfermedad (Brown, 2017) (Elman, 2018).

Por lo tanto, debido a esta presentación variada y afectaciones múltiples que puede presentar esta etiología, la Federación Mundial de Neurología estableció guías para lograr su diagnóstico temprano y más acertado posible. Estos criterios diagnósticos de El Escorial fueron publicados en 1994 y han estado bajo algunas revisiones subsecuentes, principalmente los criterios de Awaji-Shima. Los criterios de El Escorial se enfocan en la identificación de signos característicos de afectación de motoneurona inferior y superior, divididas por las regiones corporales implicadas: bulbar, cervical, torácica y lumbar. Inicialmente, los criterios proporcionaban cuatro niveles de certeza diagnóstica, desde definitiva hasta sospecha de ELA (Elman, 2018). Gracias a la revisión realizada en el año 2000 y con el fin de mejorar la sensibilidad diagnóstica, se eliminó la categoría de sospecha y se añadió la categoría de “ELA probable apoyada por laboratorio”, finalizando con la revisión Awaji-Shima en 2008 e incorporando los hallazgos electrofisiológicos como criterio diagnóstico. Estos hallazgos debían ser específicos de disfunción de neurona motora

inferior, como potenciales de fibrilación, fasciculaciones e inestabilidad de unidades motoras (Wijesekera, 2009).

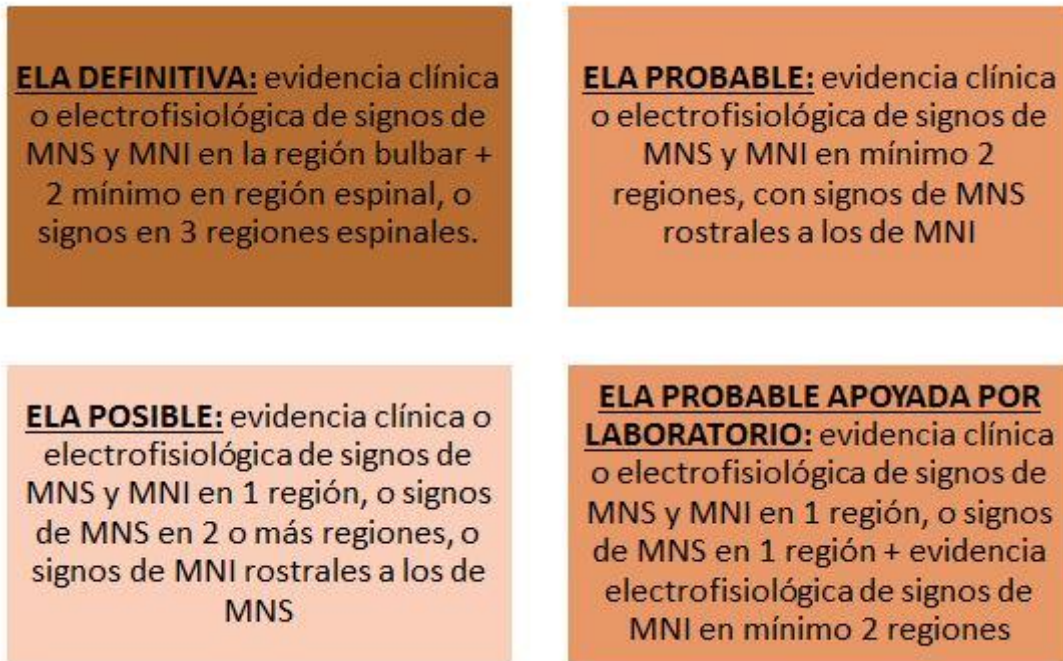

Figura 14. Clasificación diagnóstica actualizada de la Esclerosis Lateral Amiotrófica (Ammar, 2016) (Wijesekera, 2009).

## Relación de la ELA con el caso clínico y hallazgos de imagen

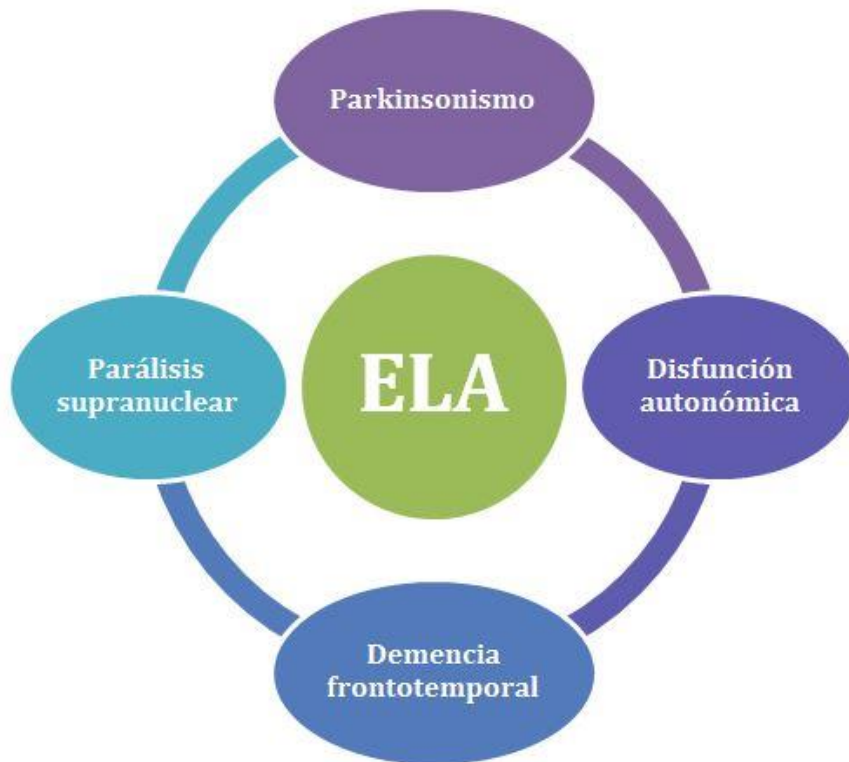


Figura 15. Presentaciones extramotoras de la ELA o “ELA-Plus Syndromes” (Ammari, 2016).

En pacientes con ELA, la presencia de hiperintensidad en el tracto corticoespinal en la resonancia magnética es predominante y se la puede observar en diferentes cortes, aunque este hallazgo no es específico a esta enfermedad. Esta hiperintensidad es un signo de un exceso de agua en las vías mielinizadas, causado por la destrucción de las neuronas motoras corticales y su secundaria degeneración walleriana (Brown, 2012). Además, en este mismo estudio es común encontrar atrofia cerebral durante la cuantificación de la materia blanca y gris de la corteza motora mediante morfometría basada en Voxel (VBM), encontrándose una relación con el nivel de atrofia y el deterioro cognitivo. Este adelgazamiento cortical se vuelve progresivo especialmente durante los 9 meses subsecuentes a la aparición de la enfermedad (Schuster, 2014) (Huynh, 2016).

Durante estudios con Espectroscopía por resonancia magnética de protones y Tomografía por emisión de positrones, se ha evidenciado compromiso del sistema GABAérgico con reducida función inhibitoria neuronal. Estos resultados sugieren una patología que involucra la pérdida de inhibición cortical, produciendo hiperexcitabilidad quizás a través de una excitotoxicidad por parte del glutamato (Gilbert et al. 2010) (Manno, et al, 2013). En cuanto al cuerpo caloso en la ELA, la RM estructural no ha encontrado ningún cambio en su área transversal. Por otro lado, raros cambios en el volumen de los núcleos grises se han descrito en la literatura, observándose con mayor frecuencia atrofia en el ganglio basal derecho, correlacionando el tamaño de la atrofia con una enfermedad rápidamente progresiva (Foerster, 2013) (Rocha & Martins, 2012).

El ultrasonido transcraneal se realiza con el transductor localizado en la ventana de hueso temporal, paralela a la línea mediorbital. Las áreas de hiperecogenicidad ubicadas en el mesencéfalo son representativas de la sustancia nigra. En pacientes con ELA se ha encontrado una correlación con el tamaño de estas áreas parecida a la encontrada en pacientes con enfermedad de Parkinson, sin relación alguna con la edad, sexo o subtipo de la enfermedad. Estos hallazgos fueron más comunes en la presentación esporádica de ELA, con una frecuencia similar a Parkinson y mucho más alta que otros desórdenes del movimiento (Fathinia, 2012).

Finalmente, en pacientes con sospecha de enfermedad de neurona motora, los exámenes electrodiagnósticos son una extensión del examen físico y deben incluir estudios de conducción nerviosa (NCS) en mínimo un miembro superior y uno inferior, siempre empezando por el sitio más afectado. La realización de estos estudios va a

auxiliar al descarte de neuropatías tratables, como la neuropatía multifocal con bloqueo de conducción (De Carvalho, 2013).

Hallazgos comunes en estudios de conducción nerviosa en pacientes con enfermedad de motoneurona son las diferencias asimétricas en los potenciales de acción compuestos o potenciales con amplitud disminuida, velocidad de conducción atrasada o latencia motora distal prolongada, todos indicadores de pérdida axonal. Los estudios de conducción sensorial son igual necesarios pero se presentan dentro de rangos normales en la ELA. Para el diagnóstico de esta enfermedad mediante electromiografía se requieren de dos elementos confirmatorios: evidencia de denervación aguda y evidencia de cambios neurogénicos crónicos. El electrodo de aguja debería manifestar una disminución el reclutamiento de unidades motoras con disparos rápidos de estas unidades reducidas; al mismo tiempo puede mostrar una duración amplia con mayor amplitud del potencial de unidad motora junto con actividad espontánea normal (fibrilaciones, potenciales de fasciculación y/o ondas puntiagudas positivas) (Joyce, 2013) (De Carvalho, 2013). Estos últimos fueron asignados una importancia equivalente a los síntomas clínicos en el último consenso actualizado de los criterios de El Escorial para ELA, recomendado por el grupo Awaji-shima.

## **MANEJO Y TRATAMIENTO**

En la actualidad, no existe ninguna terapia farmacológica que ofrezca un beneficio trascendente a los pacientes con ELA. Las únicas drogas modificadoras de la enfermedad aprobadas por la FDA son el Riluzole y Edavarone, el primero enfocándose en suprimir la

activación neuronal excesiva y el segundo, el estrés oxidativo. La primera droga aprobada para el tratamiento de la ELA es el Riluzol, el cual tiene características farmacológicas parecidas a la lamotrigina, al actuar en los canales de sodio como un inhibidor de la liberación de glutamato. Este medicamento puede prolongar la esperanza de vida por 3 meses en promedio, pero se ha observado que presenta mayor efectividad en ELA de inicio bulbar (Kiernan, 2011). Lamentablemente, cualquiera de estos fármacos sólo brinda una mejoría limitada en la supervivencia, considerando que el 70% de los pacientes con esta patología van a fallecer a los 4 años desde la aparición de los primeros síntomas. Hoy por hoy se sigue investigando a otros posibles tratamientos modificadores de la enfermedad. Un ejemplo son las neurotrofinas, las cuales tienen un papel esencial en la viabilidad neuronal, o el factor 1 insulínico recombinante de crecimiento neuronal, el cual podría tener un potencial neurotrófico en las neuronas motoras destruidas (Mitchell, 2007).

El pilar de tratamiento para los pacientes con esta enfermedad es una intervención rápida para el manejo de los síntomas, la prevención de aspiración y el soporte ventilatorio en etapas finales, además de todas las estrategias afines al mejoramiento de la calidad de vida. Este control de síntomas empieza con intervenciones psicológicas para prevención o exacerbación de trastornos depresivos o ansiosos, especialmente durante la etapa inicial de aceptación (Borasio, 2014).

En cuanto a síntomas respiratorios es necesario regular el tipo de tratamiento entregado. En el caso de disnea o hipoventilación nocturna crónica, cuyos ataques pueden producir altos niveles de ansiedad o hasta crisis de pánico en el paciente, el tratamiento de apoyo es mediante benzodiacepinas de acción corta (loracepam) o morfina intravenosa en

el caso de cronicidad de la disnea; hasta en el momento final de la enfermedad cuando la capacidad vital es menor al 50%, es imperativo escoger junto al paciente entre ventilación invasiva o una traqueostomía, que podrían asociarse con un síndrome de Locked-In, o simplemente aceptar su decisión de limitarse a cuidados paliativos (Borasio, 2014) (Bucheli, 2013).

El control de la disfagia y prevención de aspiraciones se enfoca en cambiar la consistencia de la dieta de acuerdo a la comodidad del paciente junto con terapia física de la deglución. Al mismo tiempo, cuando esta disfagia se encuentra muy avanzada, los cuidados se basan en intervenciones radiológicas para inserción de gastrostomía e incluso el uso de n-acetilcisteína para aumentar la fluidez de las secreciones y prevenir aspiración. En último lugar, la presencia de calambres, espasticidad y fasciculaciones puede ser manejada mediante drogas antiespasmódicas (baclofeno, memantadina), sin llegar al punto de parálisis flácida, como AINES u opioides para el dolor (Mitchell, 2007) (Wijesekera, 2009).

## CONCLUSIÓN

La Esclerosis Lateral Amiotrófica no es sólo una enfermedad sino que un espectro altamente heterogéneo, con presentaciones que pueden empezar desde alteraciones motoras en sólo una extremidad, en el cráneo, con temblores que pueden confundir con Parkinson o de una forma agresiva la cual conlleva rápidamente a parálisis de los músculos respiratorios. Además de su heterogenicidad, la ELA tiene un origen multifactorial y se encuentra asociada a varios factores de riesgos inespecíficos, como tabaquismo, antecedentes de trabajo militar, exposición a metales pesados y actividades relacionadas con esfuerzos musculares repetitivos (Bosco, 2011) (Couratier, 2016).

Asimismo, la esclerosis lateral amiotrófica puede presentarse junto con síndromes extra, ya que la ELA clásica normalmente no incluye hallazgos externos al sistema motor voluntario. Sin embargo, algunos pacientes pueden presentar todas las características clínicas de la ELA junto con otros trastornos, como Demencia Frontotemporal, insuficiencia autonómica, pérdida sensorial, parálisis supranuclear o Parkinsonismo, como en el caso de formas esporádicas de la enfermedad y de esta paciente (McCluskey, 2014). Una de las mayores debilidades de los criterios de El Escorial es su omisión de estas características extramotoras, especialmente teniendo en consideración que hasta un 13% de los casos de ELA se pueden asociar con demencia frontotemporal y que un 50% de los pacientes evidencian deterioro cognitivo y del comportamiento (Ammar, 2016) (Mitchell, 2007).

En Ecuador no existen datos epidemiológicos seguros sobre su incidencia o prevalencia, la cual recién se está recopilando mediante un estudio en curso. En el 2014 en nuestro país,



se habían registrado 5 casos de ELA, valor que escaló a 50 casos para el año 2016. Adicionalmente, los datos preliminares del estudio en curso indican que esta patología en el Ecuador se presenta más comúnmente en personas de 25 a 40 años, lo cual diverge con los grupos etarios mundiales que ubican a la edad media de aparición del primer síntoma como 50 años (Bucheli, 2013) (Mosquera, 2016). En nuestro medio es una enfermedad poco conocida y de difícil diagnóstico, lo cual retrasa considerablemente la prevención de comorbilidades y la mejoría del estado de vida del paciente. Además, los pocos medicamentos considerados específicos para esta enfermedad no son accesibles en nuestro medio, los cuales sólo retrasan mínimamente la progresión de la neurodegeneración, por lo que en Ecuador los pacientes sólo pueden utilizar medicamentos para el control de sus síntomas. El tiempo estimado desde el primer síntoma de ELA hasta su diagnóstico oficial es de mínimo 12 meses, lo cual se vuelve problemático para la implementación de una terapia exitosa que requiere de intervenciones tempranas (Mosquera, 2016).

Finalmente, esta enfermedad tiene un comienzo insidioso con la aparición de debilidad muscular inespecífica, la cual la vuelve un diagnóstico complicado debido a la cantidad descomunal de enfermedades neurológicas, metabólicas, tóxicas, endócrinas y hasta infecciosas que pueden producir este mismo síntoma. Su diagnóstico se basa principalmente en la interpretación del médico de los síntomas y signos observados en la paciente, además de una exclusión exhaustiva de estas otras etiologías confusoras (Brown, 2012). Retrasos en el diagnóstico se asocian con aumento de la complejidad clínica, enfermedades asociadas con ELA que enmascaran la patología de base o quizás en sesgos por parte del paciente al no recordar adecuadamente el patrón de aparición de los síntomas (Ammar, 2016). Todos estos factores junto con la baja incidencia de la enfermedad la

vuelven una patología de difícil reconocimiento en una consulta no especializada de neurología. Esto atrasa la oportunidad de iniciar un tratamiento rápido con el único fármaco modificador de enfermedad que existe al momento o la presentación del caso a un equipo multidisciplinario de psicólogos, fisioterapeutas, enfermeras y neurólogos para la creación de un plan individualizado para mejorar la calidad de vida del paciente (Galvin, 2017) (Aoun, 2012).

## Referencias bibliográficas

- Aminoff, M. (2012). Debilidad y parálisis. *Harrison: principios de medicina interna* (18th ed.). (pp. 181-186). México D.F.: Mc Graw Hill.
- Ammar, A., Hardiman, O. Kiernan, M. et al. (2016). Amyotrophic lateral sclerosis: moving towards a new classification system. *The Lancet Neurology*, 15, 1182–94. doi 10.1016/S1474-4422(16)30199-5
- Aoun, S., Connors, S. Priddis, L. et al. (2012). Motor neurone disease family carers ' experiences of caring, palliative care and bereavement: an exploratory qualitative study. *Palliative Medicine*, 26,842-50. doi: 10.1177/0269216311416036.
- Bizovi, K. & Emerson, L. (2000). Clinicopathological conference: a case of ascending numbness. *Academic Emergency Medicine*, 7, 365-71. PMID: 10805625
- Borasio, G., Oliver, D. & Johnston, W. (2014). *Palliative care in amyotrophic lateral sclerosis: from diagnosis to bereavement*. Oxford University Press. 3era ed. ISBN: 9780199686025
- Bosco, D., LaVoie, M., Petsko, G. et al. (2011). Proteostasis and movement disorders: parkinson's disease and amyotrophic lateral sclerosis. *Cold Springs Harbor Perspectives in Biology*, 3:a007500. doi: 10.1101/cshperspect.a007500.
- Brooks, B. (2014). ALS-Plus — Where does it begin, where does it end?. *Journal of the Neurological Sciences*, 345, 118-124. doi: 10.1016/j.jns.2014.07.022
- Brown, R. (2012). La esclerosis lateral amiotrófica y enfermedades de la neurona motora. *Harrison: principios de medicina interna* (18th ed.). (pp. 3345-3351). México D.F.: Mc Graw Hill.
- Brown, R., Phil, D. & Ammar, A. (2017). Amyotrophic lateral sclerosis. *New England Journal of Medicine*, 377, 162-172. doi: 10.1056/NEJMra1603471.
- Bruijn, L., Miller, T., Cleveland, D. (2004). Unraveling the mechanisms involved in motor neuron degeneration in ALS. *Annual Review of Neuroscience*, 27: 723–749. doi: 10.1146/annurev.neuro.27.070203.144244
- Bucheli, M. et al. (2013). Esclerosis lateral amiotrófica: revisión de evidencia médica para tratamiento. *Revista Ecuatoriana de Neurología*, 22, 1-9.
- Chou, K. (2017). Diagnosis and differential diagnosis of Parkinson disease. *UpToDate*. Recuperado el 24 de julio de 2018 de [https://www-uptodate-com/contents/diagnosis-and-differential-diagnosis-of-parkinson-disease?search=parkinson&source=search\\_result&selectedTitle=3~150&usage\\_type=default&display\\_rank=3#H23](https://www-uptodate-com/contents/diagnosis-and-differential-diagnosis-of-parkinson-disease?search=parkinson&source=search_result&selectedTitle=3~150&usage_type=default&display_rank=3#H23)
- Couratier, et al. (2016). Epidemiology of amyotrophic lateral sclerosis: A review of literature. *Revue Neurologique*, 172, 37-45. doi: 10.1016/j.neurol.2015.11.002

- De Carvalho, M., Dengler, R., Eisen, A. et al. (2008). Electrodiagnostic criteria for diagnosis of ALS. *Clinical Neurophysiology*, 119, 497-503. doi: 10.1016/j.clinph.2007.09.143
- De Carvalho, M. & Swash, M. (2013). Fasciculation potentials and earliest changes in motor unit physiology in ALS. *Journal of Neurology, Neurosurgery, and Psychiatry*, 84, 963-968. doi: 10.1136/jnnp-2012-304545
- Eisen, A. (2018). Disorders affecting the spinal cord. *UpToDate*. Recuperado el 25 de julio de 2018 desde [https://www.uptodate.com/contents/disorders-affecting-the-spinal-cord?topicRef=7155&source=see\\_link#H35](https://www.uptodate.com/contents/disorders-affecting-the-spinal-cord?topicRef=7155&source=see_link#H35)
- Elman, L. & McCluskey, L. (2018). Diagnosis of amyotrophic lateral sclerosis and other forms of motor neuron disease. *UpToDate*. Recuperado el 25 de julio de 2018 de <https://www.uptodate.com/contents/diagnosis-of-amyotrophic-lateral-sclerosis-and-other-forms-of-motor-neuron-disease?csi=58e31994-8136-4e1b-b59a-750e46988161&source=contentShare>
- Fathinia, P., Hermann, A., Reuner, U. et al. (2013). Parkinson's disease-like midbrain hyperechogenicity is frequent in amyotrophic lateral sclerosis. *Journal of Neurology*, 260, 454-457. doi: 10.1007/s00415-012-6654-8
- Feldman, E. (2016). Clinical manifestations and diagnosis of diabetic polyneuropathy. *UpToDate*. Recuperado el 24 de julio de 2018 de [https://www.uptodate.com/contents/clinical-manifestations-and-diagnosis-of-diabetic-polyneuropathy?topicRef=5155&source=see\\_link#H5749282](https://www.uptodate.com/contents/clinical-manifestations-and-diagnosis-of-diabetic-polyneuropathy?topicRef=5155&source=see_link#H5749282)
- Foerster, B., Welsh, R. & Feldman, E. (2013). 25 years of neuroimaging in amyotrophic lateral sclerosis. *Nature Reviews Neurology*, 9, 513-524. doi: 10.1038/nrneurol.2013.153
- Galvin, M. et al. (2017). From first symptoms to diagnosis of amyotrophic lateral sclerosis: perspectives of an Irish informal caregiver cohort—a thematic analysis. *BMJ Journals*, 7, e014985. doi: 10.1136/bmjopen-2016-014985.
- Gilbert, R., Fahn, S., Mitsumoto, H & Rowland, L. (2010). Parkinsonism and motor neuron diseases: twenty-seven patients with diverse overlap syndromes. *Movement Disorders*, 25, 1868-75. doi: 10.1002/mds.23200
- Gilhus, N. (2016). Myasthenia gravis. *The New England Journal of Medicine*, 37, 2570-81. doi: 10.1056/NEJMra1602678
- Gordon, P., Cheng, B., Katz, I. et al. (2006). The natural history of primary lateral sclerosis. *Neurology*, 66: 647–53. doi: 10.1212/01.wnl.0000200962.94777.71.
- Huynh, W., Simon, N., Grosskreutz, J. et al. (2016). Assessment of the upper motor neuron in amyotrophic lateral sclerosis. *Clinical Neurophysiology*, 127, 2643-60. doi: 10.1016/j.clinph.2016.04.025

- Joyce, N. & Carter, G. (2013). Electrodiagnosis in Amyotrophic lateral sclerosis. *HHS Public Access*, online publication. doi: 10.1016/j.pmrj.2013.03.020
- Kiernan, M. et al. (2011). Amyotrophic lateral sclerosis. *Lancet*, 377, 942-955. doi: 10.1016/S0140-6736(10)61156-7
- Manno, C., Lipari, A. Bono, V. et al. (2013). Sporadic Parkinson disease and Amyotrophic Lateral Sclerosis complex (Brait-Fahn-Schwartz Disease). *Journal of the Neurological Sciences*, 326, 104-6. doi: 10.1016/j.jns.2013.01.009
- McCluskey, L., Vandriel, S. Elman, L. et al. (2014). ALS-Plus syndrome: non-pyramidal features in a large ALS cohort. *Journal of the Neurological Sciences*, 345, 1-2. doi: 10.1016/j.jns.2014.07.027
- Miller, M. (2017). Approach to the patient with muscle weakness. *UpToDate*. Recuperado el 24 de julio de 2018 de <https://www.uptodate.com/contents/approach-to-the-patient-with-muscle-weakness?csi=a6b2eb1c-2503-4308-bf93-d47c6b7b1d58&source=contentShare>
- Miller, M. & Rubin, D. (2017). Hypothyroid myopathy. *UpToDate*. Recuperado el 23 de julio de 2018 de [https://www.uptodate.com/contents/hypothyroid-myopathy?topicRef=5155&source=see\\_link#H14](https://www.uptodate.com/contents/hypothyroid-myopathy?topicRef=5155&source=see_link#H14)
- Miller, M. (2018). Muscle examination in the evaluation of weakness. *UpToDate*. Recuperado el 24 de julio de 2018 de [https://www.uptodate.com/contents/muscle-examination-in-the-evaluation-of-weakness?search=muscle+examination&source=search\\_result&selectedTitle=1%7E142&usage\\_type=default&display\\_rank=1](https://www.uptodate.com/contents/muscle-examination-in-the-evaluation-of-weakness?search=muscle+examination&source=search_result&selectedTitle=1%7E142&usage_type=default&display_rank=1)
- Mitchell, J. & Borasio, G. (2007). Amyotrophic lateral sclerosis. *Lancet*, 369, 2031-41. doi: 10.1016/S0140-6736(07)60944-1
- Mosquera, D. (2016). 50 casos de ELA registrados en el Ecuador. *Redacción Médica*. Obtenido el 21 de julio de 2018 de <https://www.redaccionmedica.ec/secciones/salud-publica/50-casos-de-ela-registrados-en-el-ecuador-87334>.
- Olanow, C. & Schapira, A. (2012). Enfermedad de Parkinson y otros trastornos del movimiento. *Harrison: principios de medicina interna* (18th ed.). (pp-3317-3334). México D.F.: Mc Graw Hill.
- Rocha, A. & Martins, A. (2012). Is magnetic resonance imaging a plausible biomarker for upper motor neuron degeneration in amyotrophic lateral sclerosis/primary lateral sclerosis or merely a useful paraclinical tool to exclude mimic syndromes? A critical review of imaging applicability in clinical routine. *Arquivos de Neuro-Psiquiatria*, 70, 532-9. PMID: 22836461

- Saguil, A. (2005). Evaluation of the patient with muscle weakness. *American Family Physician*. Recuperado el 21 de julio de 2018 de <https://www.aafp.org/afp/2005/0401/p1327.html>
- Schrier, S. (2018). Clinical manifestations and diagnosis of vitamin B12 and folate deficiency. *UpToDate*. Recuperado el 23 de julio de 2018 de [https://www-uptodate-com/contents/clinical-manifestations-and-diagnosis-of-vitamin-b12-and-folate-deficiency?topicRef=5093&source=see\\_link#H29](https://www-uptodate-com/contents/clinical-manifestations-and-diagnosis-of-vitamin-b12-and-folate-deficiency?topicRef=5093&source=see_link#H29)
- Schuster, C. et al. (2014). Cortical thinning and its relation to cognition in amyotrophic lateral sclerosis. *Neurobiology of Aging*, 35, 240-246. doi: 10.1016/j.neurobiolaging.2013.07.020
- Walter, E., Gibbins, N. & Vandersteen, A. (2004). Hyperkalaemic ascending paralysis. *Journal of the Royal Society of Medicine*, 97, 330-331. doi: 10.1258/jrsm.97.7.330
- Wijesekera, L. & Leigh, P. (2009). Amyotrophic lateral sclerosis. *Orphanet Journal of Rare Diseases*, 4:3. doi: 10.1186/1750-1172-4-3

**Anexo A:**

Este trabajo de titulación está complementado por una presentación interactiva del caso clínico, presentada en forma de un CD-ROM adjunto.