

UNIVERSIDAD SAN FRANCISCO DE QUITO USFQ

Colegio de Ciencias de la Salud

**Paciente de 24 años que presenta sarcoma de Kaposi
mucocutáneo como manifestación inicial de SIDA**

Análisis de caso

María Caridad Mata Salvador

Medicina

Trabajo de titulación presentado como requisito
para la obtención del título de
Médico

Quito, 22 de septiembre de 2018

UNIVERSIDAD SAN FRANCISCO DE QUITO USFQ
COLEGIO DE CIENCIAS DE LA SALUD

**HOJA DE CALIFICACIÓN
DE TRABAJO DE TITULACIÓN**

**Paciente de 24 años con Sarcoma de Kaposi como manifestación inicial de
SIDA**

María Caridad Mata Salvador

Calificación:

Nombre del profesor, Título académico

Pablo de la Cerda Pérez, MD

Firma del profesor

Quito, 22 de septiembre de 2018

Derechos de Autor

Por medio del presente documento certifico que he leído todas las Políticas y Manuales de la Universidad San Francisco de Quito USFQ, incluyendo la Política de Propiedad Intelectual USFQ, y estoy de acuerdo con su contenido, por lo que los derechos de propiedad intelectual del presente trabajo quedan sujetos a lo dispuesto en esas Políticas.

Asimismo, autorizo a la USFQ para que realice la digitalización y publicación de este trabajo en el repositorio virtual, de conformidad a lo dispuesto en el Art. 144 de la Ley Orgánica de Educación Superior.

Firma del estudiante: _____

Nombres y apellidos: María Caridad Mata Salvador

Código: 00110361

Cédula de Identidad: 1715816797

Lugar y fecha: Quito, 22 de septiembre de 2018

RESUMEN

El presente trabajo, presenta la evolución y desenlace de un paciente de un hospital público de la ciudad de Quito, con diagnóstico de Sarcoma de Kaposi Mucocutáneo y criptococosis meníngea asociadas a VIH de reciente diagnóstico. El cual se presentó con sintomatología gastrointestinal con diarrea, pérdida de peso, anorexia, sudoración nocturna, náusea y vómito. La importancia de este caso radica en la alta prevalencia de VIH que existe en el Ecuador y las dificultades del sistema de salud primario para detectarlo, diagnosticarlo y tratarlo a tiempo y adecuadamente. Este caso podría ser de interés particular en el módulo de quinto año de medicina tropical y enfermedades infecciosas ya que presenta un cuadro que permite realizar un amplio diagnóstico diferencial de causas de inmunosupresión, infecciones gastrointestinales o sistémicas que puedan presentar síntomas inespecíficos como los que muestra el paciente. En este caso el diagnóstico final de VIH en fase SIDA se realiza de manera sumamente tardía cuando el paciente presenta ya complicaciones graves, que probablemente hubieran podido ser evitadas instaurando una terapia antirretroviral adecuada a tiempo. Este caso contribuye al aprendizaje ya que expone indicios clínicos que pueden detectarse por cualquier médico y así permitir un diagnóstico temprano y adecuado tratamiento. Este caso puede ser digitalizado para permitir un aprendizaje didáctico para el estudiante de medicina.

Palabras Claves: VIH (Virus de la inmunodeficiencia humana), SIDA (Síndrome de inmunodeficiencia adquirida), Sarcoma de Kaposi, malignidad.

ABSTRACT

The present work introduces the clinical evolution and outcome of a patient in a public hospital in the city of Quito, with diagnosis of Kaposi's Sarcoma and cryptococcal meningitis in association with HIV of recent diagnosis. The clinical presentation had gastrointestinal symptoms like diarrhea, weight loss, anorexia, night sweats and nausea with vomiting. The importance of this case lies in the high prevalence of HIV in Ecuador and the difficulties that the primary health care system faces to detect, diagnose and treat it on time and correctly. This particular case could be of interest in the fifth year class of tropical and infectious diseases since it exposes a clinical case that allows making a large differential diagnosis from causes of immunosuppression, gastrointestinal or systemic infections that can show unspecific clinical manifestations like in the case of this patient. In this case the final diagnosis which is HIV with AIDS is made very late when the patient appears to have severe complications from the disease that could have been avoided by establishing an adequate antiretroviral therapy on time. This case contributes to learning as it exposes clinical hints that can be detected by any physician allowing to make an early diagnosis and accurate treatment. This case can be digitalized to allow a more interactive learning to the medical student.

Key words: HIV (Human immunodeficiency virus infection), AIDS (Acquired Immune Deficiency Syndrome), Kaposi's Sarcoma, malignancy.

TABLA DE CONTENIDOS

RESUMEN	4
ABSTRACT	5
INTRODUCCIÓN	9
OBJETIVOS	13
Objetivos generales	13
Objetivos específicos	13
HISTORIA CLÍNICA	14
Antecedentes personales.....	14
Hábitos tóxicos	14
Hábitos sexuales.....	14
Motivo de consulta	14
Enfermedad actual.....	14
Examen físico.....	19
Exámenes de laboratorio	25
Exámenes complementarios	27
Estudios de imagen	31
Exámenes complementarios	36
Exámenes de control	41
DISCUSIÓN	44
Epidemiología	46
Factores de riesgo.....	46
Fisiopatología	47
Transmisión	48
Manifestaciones clínicas	49
Estado de infección	54
Complicaciones del SIDA.....	56
Tratamiento.....	60
Pronóstico	63
CONCLUSIÓN	64
ANEXOS	66
REFERENCIAS BIBLIOGRÁFICAS	71

INDICE DE TABLAS

Tabla 1. Lista inicial de problemas	24
Tabla 2. Lista de Hipótesis diagnósticas	24
Tabla 3. Biometría Hemática	25
Tabla 4. Química Sanguínea	25
Tabla 5. Resultados Pruebas Inmunológicas	27
Tabla 6. Resultados análisis líquido cefalorraquídeo	27
Tabla 7. Diagnósticos confirmados.....	31
Tabla 8. Biometría Hemática	41
Tabla 9. Química Sanguínea	41
Tabla 10. Pruebas diagnosticas de VIH y tiempo necesario para positividad	66
Tabla 11. Criterios definitorios de SIDA.....	66
Tabla 12. Profilaxis de infecciones oportunistas en pacientes con VIH	67
Tabla 13. Recuento de células CD4 para inicio de profilaxis en pacientes con VIH.....	67
Tabla 14. Estadiaje de Sarcoma de Kaposi	68
Tabla 15. Patógenos intestinales que causan diarrea	68
Tabla 16. Escala de Fiebig para infección por VIH	69

INDICE DE FIGURAS

Figura 1. Algoritmo recomendado para diagnóstico de VIH	69
Figura 2. Algoritmo diagnóstico ante la sospecha de meningitis	70

INTRODUCCIÓN

El virus de la inmunodeficiencia humana (VIH) fue descrito por primera vez en el año de 1985, como una infección que se manifestaba como un síndrome tipo mononucleosis reportado en 12 pacientes. A partir de estos casos se iniciaron varias investigaciones más específicas para determinar cual es el origen de esta enfermedad (Sax & Bartlett , Acute and early HIV infection: Pathogenesis and epidemiology, 2018).

Existe el virus de la inmunodeficiencia humana 1 que es el agente productor del SIDA o síndrome de inmunodeficiencia adquirida y el virus de la inmunodeficiencia 2, el cual parece tener una patogenicidad menor (Vasquez Campuzano, 2016). En los últimos 30 a 35 años, esta enfermedad ha tomado proporciones pandémicas. El virus del VIH pertenece a la familia de los retrovirus, la cual fue descrita por primera vez en inicios del siglo XX y el primer miembro de esta familia que fue descrito, es el virus del sarcoma de Rous (Delgado, 2010). La familia de los retrovirus son quienes causan conmoción cuando se descubre que existe una enzima, la retrotranscriptasa, cuya acción es la transformación de ADN en ARN, conversión que hasta ese entonces se creía imposible. Los dos retrovirus que se habían descubierto, HTLV-1 y HTLV-2, se consideraban virus oncogénicos estando el HTLV-I asociado a leucemia de células T y paresia espástica tropical y el HTLV-II asociado a leucemia de células peludas. Estos descubrimientos previos hacen aun más interesante el estudio del VIH ya que este virus en lugar de generar una replicación e inmortalización de una estirpe celular, genera la destrucción de linfocitos T CD4+ principalmente, pero tiene varias células diana entre las cuales se encuentran igualmente las células dendríticas y los macrófagos (Sax & Bartlett , Acute and early HIV infection: Pathogenesis and epidemiology, 2018). La transmisión del VIH se da principalmente por 3 mecanismos

bien establecidos, el primero siendo la transmisión sexual que se da por contacto directo de las mucosas con secreciones de personas infectadas y que portan el virus como son el líquido seminal y pre seminal y las secreciones vaginales. El segundo mecanismo es la transmisión por vía sanguínea o por exposición a derivados de la sangre por transfusiones, por recepción de trasplantes las cuales con los métodos de detección diagnóstica actuales han disminuido y por último por uso de agujas contaminadas como es el caso de compartir agujas en el uso de drogas parenterales o bien accidentes laborales sobre todo en el personal de salud. En tercer lugar, la transmisión perinatal o vertical que se da de la madre a su hijo ya sea por el canal de parto, la cual puede ser evitada por la realización de una cesárea, o por medio de la lactancia (Vasquez Campuzano, 2016). La infección por virus del VIH genera una inmunosupresión en el huésped lo cual lo hace propenso a muchas infecciones llamadas oportunistas que son finalmente las que llevan a la muerte del paciente y no el virus en sí, es por eso que es sumamente importante la detección temprana para dar un adecuado tratamiento que, si bien no logra curar, puede controlar la replicación del virus, dar una mejor calidad de vida y prolongar la vida del paciente. Es importante mencionar que con un manejo adecuado y oportuno pasa a ser una enfermedad crónica y la supervivencia del paciente puede prolongarse considerablemente, distintos estudios se han realizado alrededor de este tema y se ha determinado que el factor que más influye en la esperanza de vida en los pacientes con VIH es la terapia anti retroviral; seguida por el nivel de educación, los estilos de vida y el momento de diagnóstico (Gueler, y otros, 2017). Por otro lado, existe el SIDA que es el síndrome de inmunodeficiencia adquirida, los criterios para diagnóstico de SIDA son tanto de laboratorio con el conteo de células CD4, como clínico con diferentes patologías o

extensión de infecciones que son criterios de SIDA, existe la clasificación del VIH europea y americana para determinar en que estadio se encuentra el paciente. El diagnóstico definitivo del VIH se lo hace mediante pruebas de laboratorio, sin embargo, no presenta una clínica específica por lo que la presentación inicial puede ser muy variable y en diferentes estadios de la infección o enfermedad (Vasquez Campuzano, 2016). Aunque en sí el VIH no se asocia directamente con malignidad, sí se asocia a una mayor prevalencia de algunos tipos de malignidad. Existen dos tipos de malignidad, las malignidades asociadas a SIDA que incluso son características de la infección per sé, uno de los criterios de SIDA es el Sarcoma de Kaposi, una lesión maligna que se asocia usualmente al virus del herpes-8 que es incapaz por sí solo de generar esta neoplasia (Maya, Segovia, Madrigal, Abrego, & Salas-Alanis, 2017). Por otra parte se encuentran las malignidades no definitorias de SIDA que son una importante fuente de morbimortalidad en esta población. Resulta sumamente difícil definir exactamente cuál es la razón de la mayor prevalencia, pero se cree que está relacionado directamente con la inmunosupresión, con el envejecimiento prematuro, la pérdida de control sobre infecciones oncogénicas y el hecho de que se ha prolongado la esperanza de vida en estos pacientes gracias a la terapia anti retroviral, dando así la oportunidad, por decirlo de alguna manera, a otras afectaciones de manifestarse (Wang, Silverberg, & Abrams, 2014). Otras neoplasias que se presentan en pacientes con VIH o SIDA y en las cuales la inmunosupresión generada por el virus tiene mayor o menos importancia en su aparición o patogenia son, por ejemplo, el linfoma no Hodgkin asociado a la sobre infección por Epstein Barr virus en pacientes con VIH, o el cáncer de cérvix, asociado al Virus de Papiloma Humano (HPV), que se presenta con mayor frecuencia en estos pacientes; siendo estos dos junto con el

Sarcoma de Kaposi criterios definitorios de SIDA. Otras neoplasias asociadas a VIH pero no necesariamente definitorias de SIDA son el linfoma de Hodgkin, cáncer de la cavidad oral, anal, pulmonar, hepatocelular, vulvar o finalmente cáncer de pene (Yarchoan & Uldrick, 2018). Todos estos problemas asociados y la diferencia que marca el tratamiento y no solo el tratamiento en si, si no el tratamiento adecuado actual, acentúa la importancia de conocer las diferentes manifestaciones del VIH para poder diagnosticarlo y manejarlo a tiempo.

El VIH es un problema de salud pública que afecta a la población mundial desde sus inicios, han existido muchos avances, incluso desde los años 80 y 90 donde se inició la monoterapia para VIH, hasta ahora que existe la terapia anti retroviral combinada y que ha logrado un gran aumento en la esperanza de vida, por ser esta una enfermedad tratable, aun sin ser curable es importante tener una visión clara de cómo se diagnostica y maneja esta enfermedad (Gueler, y otros, 2017).

CASO CLINICO PARA ENSEÑANZA MÉDICA

OBJETIVOS

Objetivos generales

- Ampliar conocimientos sobre el VIH, su origen, como se manifiesta, cuales son sus consecuencias y manifestaciones; además de las formas de prevenirlo , de tratarlo y de cómo manejar al paciente con VIH.

Objetivos específicos

- Conocer cuales son las medidas de prevención de VIH
- Conocer cuales son sus diferentes manifestaciones y cuadros clínicos para poder general la sospecha y poder realizar un diagnóstico temprano.
- Comprender cual es la importancia de poder diagnosticar y tratar esta infección, cuales son los tratamientos apropiados y las principales complicaciones e infecciones asociadas con VIH.
- Conocer cual es el pronostico y calidad de vida de un paciente con VIH o SIDA según sea o no tratado.
- Conocer las manifestaciones clínicas, procedimientos diagnósticos y tratamiento del Sarcoma de Kaposi que aparece como complicación de VIH – SIDA
- Conocer las complicaciones y morbilidades asociadas a SIDA y como manejarlas y tratarlas, tales como infecciones oportunistas como Criptococcus.

HISTORIA CLÍNICA

Paciente masculino de 24 años de edad, nacido y residente en Quito, soltero, estudiante cursando secundaria.

Antecedentes personales

Transfusiones sanguíneas: no refiere

Alergias: no refiere

Antecedentes patológicos personales no refiere

Antecedentes patológicos familiares no refiere

Hábitos tóxicos

- Alcohol desde los 17 años consumo 1 vez por semana 3-4 días hasta llegar a la embriaguez.
- Tabaco: no refiere
- Drogas: no refiere

Hábitos sexuales

- Inicio de vida sexual : 15 años de edad
- Parejas sexuales : 30
- Protección : ocasional
- Relaciones: heterosexuales - homosexuales

Motivo de consulta

“ Cefalea, vómito y anorexia”

Enfermedad actual

Paciente refiere que desde hace 15 días aproximadamente presenta cefalea frontal de leve a moderada intensidad, tipo punzante, este dolor se intensifica EVA 8/10.

Desde hace 4 días se presenta irradiación holocraneana y desde hace 3 días se presentan náusea que llega al vómito posprandial de contenido alimentario 4 veces por día.

El día de hoy acude por que presenta visión borrosa y disminución del estado de conciencia.

Además desde hace 2 meses presenta deposiciones diarreicas, niega presencia de sangre o moco que aparece 2 días a la semana de manera periódica al momento niega deposiciones diarreicas. Presenta además sudoración nocturna y pérdida de peso considerable en el último mes (cerca de 20 kg).

Al momento no presenta sintomatología respiratoria.

Al ser un paciente joven con un cuadro de afección del tracto gastrointestinal de más de 1 mes de evolución habría que pensar principalmente en una afección crónica más que en una aguda. La diarrea se define de manera individual dependiendo de los hábitos defecatorios de cada individuo, se divide en crónicas y agudas siendo las agudas menores de 2 semanas y usualmente asociadas a causa infecciosa y de no serlo, lo más frecuente es que sean asociadas a medicamentos. Por otra parte las crónicas, que son aquellas que persisten por más de 4 semanas, como es el caso del paciente, se dividen en dos causas principales, la diarrea osmótica o por mal absorción de nutrientes o absorción inadecuada de electrolitos que generan una retención de agua a nivel de la luz. Esto sucede cuando hay daños a nivel de la digestión o absorción de nutrientes, existen diferentes niveles en los cuales puede estar localizado el daño, a nivel de motilidad alterada o digestión alterada que se da sobre todo cuando hay alteración a nivel de páncreas y no se secretan las enzimas

adecuadamente, o directamente una alteración en la absorción que se presenta cuando hay daño directo sobre los enterocitos, las células intestinales que se encargan de ello. En segundo lugar esta la diarrea secretora, esta por su parte suele presentarse cuando existe presencia de secretagogos que pueden ser productos endocrinos endógenos (péptido intestinal vasoactivo , serotonina...) o toxinas, infección o sustratos como ácidos biliares , estos lo que causan a nivel intestinal es aumentar el transporte de agua hacia la luz. Una característica importante de este tipo de diarrea es que no cesa cuando el paciente deja de ingerir alimentos. Existen diferentes patologías que se presentan con un cuadro clínico gastrointestinal de manera inicial. Inicialmente habría que definir las causas de la diarrea crónica en un adulto joven. El paciente no refiere consumo de ninguna medicación lo cual descarta una diarrea iatrogénica o medicamentosa, no refiere haber recibido tratamiento alguno lo cual podría descartar una diarrea asociada a antibióticos como sería el caso de Clostridium difficile. Al no asociarse a dolor abdominal, urgencia defecatoria, ni a mejoría con la defecación, el síndrome de intestino irritable se vuelve menos probable, aunque no puede descartarse del todo. Por las características de la diarrea que no presenta sangre, ni moco y es de carácter intermitente y periódica, y no se asocia a dolor abdominal, se consideran menos probables las diarreas de tipo inflamatorio como son la enfermedad inflamatoria intestinal con sus dos principales entidades: enfermedad de Crohn y colitis ulcerativa.

Existen principalmente dos tipos de diarreas, la presencia de pérdida de peso asociada a la diarrea puede inclinar el diagnóstico hacia un síndrome de malabsorción que se asocia mucho más a deposiciones oleosas, pálidas, voluminosas y de olor característico lo cual no está descrito en el cuadro del paciente ;o en su

*defecto, este cuadro con la pérdida de peso podría verse asociado a neoplasia o enfermedad infecciosa sistémica (Bonis & Lamont, 2017). Si se asocia a esta presentación la sudoración nocturna con náusea, vómito y cefalea, además de los antecedentes de conducta sexual de riesgo puede pensarse en una inmunosupresión ya sea por VIH o por neoplasia, de igual manera se podría pensar en una infección como tuberculosis, Epstein Barr, meningitis o una neoplasia que tenga relación con el tracto gastrointestinal o con el sistema nervioso central (Sax & Bartlett , Acute and early HIV infection: Pathogenesis and epidemiology, 2018). En pacientes con VIH cuando existe diarrea puede deberse a dos causas principales, la primera las infecciones a las cuales este tipo de pacientes son más propensos y en segundo lugar secundarias a enfermedades infiltrativas como el linfoma o sarcoma de Kaposi. Los agentes infecciosos se relacionan sobre todo al nivel de inmunosupresión del paciente y a la parte afectada del intestino como se observa en la tabla 15. De por sí, los patógenos que causan enfermedad en el individuo inmunocompetente, son capaces de afectar al paciente inmunocomprometido. Existen otros patógenos que van apareciendo y causando enfermedad a medida que desciende el recuento de células CD4, por ejemplo *Cryptosporidium parvum* que en inmunocompetentes causa infección, en inmunocomprometidos, sobre todo con CD4 menor a 180 células por micro litro, se vuelven persistentes. Incluso microorganismos que en individuos sin VIH causan un tipo de infección, pueden causar adicionalmente diarrea en individuos con VIH, como es el caso de *Mycobacterium avium complex (MAC)* (Willcox, 2017).*

Por otra parte, es importante analizar la presencia de cefalea y vómito. La cefalea es la molestia médica más común, y usualmente se deben a migrañas, cefaleas tensionales y mas en hombres a cefalea tipo cluster. La cefalea es un hallazgo poco

especifico si se presenta de manera aislada, por eso es importante buscar síntomas asociados, tipo de dolor, irradiación, agravantes etc. (Bajwa, Wootton, & Wippold, 2018). Es importante determinar si se trata de una cefalea primaria, la cual se refiere a trastornos intrínsecos que causan el dolor y sus características, o las secundarias que se asocian más a bien a problemas asociados que están ocasionando la cefalea (Longo, Fauci, Kasper, Hauser, Jameson, & Loscalzo, 2012). En el caso del paciente es una cefalea que se acompaña de náusea y vómito, es de irradiación holocraneana y el día de presentación se asocia a alteración del estado de conciencia. Estos hallazgos asociados orientan más el diagnóstico; en todo individuo que presente cefalea persistente y más aun, si esta se asocia a vómito, es importante descartar cualquier patología que cause aumento de la presión intracraneal o infecciones que involucren el sistema nervioso central. En adultos jóvenes es importante pensar en masas ocupantes de espacio tales como hematomas, por lo que es importante averiguar si existe algún antecedente de trauma craneoencefálico o tumores cerebrales que se deben descartar, de igual manera trastornos vasculares o finalmente infecciones generalizadas (Longo, Fauci, Kasper, Hauser, Jameson, & Loscalzo, 2012). Es importante primero descartar las opciones que podrían poner en peligro la vida de manera inmediata en orden de que tan urgentemente amerita una intervención o si requiere más procedimientos diagnósticos como infecciones del sistema nervioso central que si bien tienen un riesgo alto de morbimortalidad requieren de otros exámenes para poder dar un diagnóstico y tratamiento adecuado. En el caso de paciente dados sus antecedentes y la combinación de síntomas, es importante tener el diagnóstico de infección como una opción importante y muy probable, por lo que es importante considerar la meningitis dentro de los diagnósticos diferenciales. En

individuos inmunocomprometidos las meningitis son mucho más comunes que en inmunocompetentes y los organismos causales son diferentes. Para descartar la presencia de hipertensión intracraneal se puede realizar un examen de fondo de ojo para evidenciar la presencia o no de papiledema (Longo, Fauci, Kasper, Hauser, Jameson, & Loscalzo, 2012).

Examen físico

Signos vitales: T/A: 112/80 mmHg, FC: 56 LPM, Temperatura axilar: 37,5° C, SatO₂: 95% AA

Peso: 54,7 kg Talla: 173,3 cm IMC: 18,21 cm/m²

Aspecto general: paciente despierto, consciente, orientado en tiempo, espacio y persona.

Aspecto caquético.

Neurológico: No presenta signos de focalidad neurológica, Glasgow 15/15, no rigidez nuchal

Cabeza: Normocefálico, pupilas isocóricas, normo reactivas a la luz.

Al examen oftalmológico se encuentra conservada la agudeza visual bilateral al igual que la motilidad normal. No se encuentra patología a nivel de cornea o conjuntiva y no se evidencia papiledema al examen de fondo de ojo.

Nariz: Fosas nasales permeables.

Boca: mucosas orales semi húmedas, lengua saburral, placas blanquecinas. En segmento posterior de paladar se observan 2 manchas violáceas, de bordes irregulares de 2 cm de diámetro y sobreelevadas.

Cuello: simétrico adenopatías menores de 1 cm de diámetro en nivel 5 lado izquierdo.

Se aprecian en base de cuello manchas violáceas de 1 cm de diámetro no sobre elevadas no dolorosas

Tórax: expansibilidad conservada.

Pulmones: murmullo vesicular conservado, no ruidos sobre añadidos.

Corazón: rítmico, no presencia de soplos

Abdomen: suave, depresible, no doloroso a la palpación. RHA presentes, no signos peritoneales no hay viceromegalia palpable.

Extremidades simétricas, móviles, no edema. Presencia de sarcopenia.

Al examen físico se presenta un paciente caquéctico, orientado y despierto con estabilidad hemodinámica. El examen físico abdominal no concuerda con un cuadro inflamatorio o agudo ya que no hay dolor localizado, ni signos de irritación peritoneal y la actividad intestinal y ruidos hidroaéreos se encuentran presentes y normales. Las lesiones en el paladar de características violáceas, sobre elevadas, no dolorosas pueden asociarse a Sarcoma de Kaposi, una malignidad asociada a la infección con el virus de herpes numero 8 en pacientes con VIH. Esta malignidad se caracteriza por afectación sobre todo de piel, mucosa oral, nódulos linfáticos, pulmones y hueso. (Yarchoan & Uldrick, 2018) Por tanto las manchas violáceas en la base del cuello apoyan de igual manera la posibilidad de un sarcoma de Kaposi. Sin embargo no es posible descartar a simple vista otro tipo de patologías que se presentan con lesiones similares; el principal diagnostico diferencial del Sarcoma de Kaposi es la angiomatosis bacilar, que es causada por Bartonella, se manifiesta como lesiones pequeñas, que oscilan entre rojo y violeta y se suelen expandir y formar

pápulas pedunculadas, inclusive puede verse asociado a síntomas sistémicos, al igual que para el sarcoma de Kaposi, el diagnóstico se hace mediante biopsia de la lesión e identificando al microorganismo en tinción de plata Warthin-Starry. Esta lesión y el sarcoma de Kaposi pueden coexistir en un mismo paciente. Otras lesiones cutáneas que deberían descartarse son purpuras, hematomas, angiomas, dermatofibromas o nevos, estas lesiones son por lo general benignas y no presentan mayor comorbilidad (Groopman, AIDS-related Kaposi sarcoma: Clinical manifestations and diagnosis, 2018).

Las adenopatías que presenta el paciente al ser menores de 1 cm y encontrarse solo en cuello no cumplen exactamente con el criterio de la linfadenopatía generalizada que entra en la categoría A de la clasificación clínica del VIH, ya que estos son adenopatías de más de 1 cm en dos sitios no contiguos y extra inguinales, durante más de 3 meses y sin otra causa aparente. Esta manifestación es más típica de la primo infección por VIH. Existe la categoría B en la cual entra la candidiasis oral y las placas blanquecinas que presenta el paciente podrían hacer pensar en este evento, el cual apoya al diagnóstico de VIH (Fernandez Ruiz, Lopez Medrano, Rios Blanco, Garrote Martinez, & Escola Verge, 2014).

De confirmarse el diagnóstico de sarcoma de Kaposi asociado a SIDA en este paciente, este pasaría a ser la directriz del tratamiento, existe una clasificación y estadiaje del SK que permite elegir la conducta a seguir, sin embargo el SK, como se mencionó anteriormente es un criterio definitorio de SIDA, esto incrementa notablemente la probabilidad que detrás de los demás síntomas del paciente, se encuentren infecciones oportunistas y la orientación del proceso diagnóstico ya no va a ser tanto epidemiológico sino más bien dirigido hacia descartar las posibles infecciones; o en su defecto iniciar profilaxis después de determinar mediante

análisis de laboratorio el diagnóstico de VIH. En un SK cutáneo se indica la iniciación de terapia antiretroviral, pero es importante considerar las complicaciones aledañas que puede acarrear el inicio de terapia antiretroviral en un paciente con VIH, (Groopman, AIDS- Related Kaposi Sarcoma: Staging and treatment, 2017) siendo el principal el síndrome inflamatorio de reconstitución inmune, o como afectaría a las otras afectaciones sistémicas que el paciente presenta. Además sería una invitación a una búsqueda más exhaustiva de otras patologías asociadas al SIDA, que podrían estar pasando desapercibidas o incluso a investigar la extensión del SK.

En este caso dadas las afecciones que presenta el paciente, la conducta a seguir sería la realización de exámenes de laboratorio: biometría hemática para evaluar si el paciente presenta un cuadro infeccioso, una inmunosupresión, anemia, trombocitopenia, microcitosis u otros factores que podrían significar alguna complicación al momento de elegir métodos diagnósticos tales como una punción lumbar o en caso de requerir algún tipo de intervención. Química sanguínea que podría orientarnos sobre el estado renal del paciente, control de glicemia. Balance de electrolitos para evaluar la alteración del estado de conciencia que presentó y pruebas serológicas para descartar o confirmar la presencia de enfermedades de transmisión sexual, dada la exposición a conducta sexual de riesgo del paciente. El más importante siendo el VIH y de resultar positivo debería solicitarse un valor de carga viral y recuento de células CD4, la cual también, considerando que no siempre se encuentra disponible sobre todo en países o instituciones de limitados recursos, se puede estimar a partir de ciertos parámetros que se pueden obtener más fácilmente con una biometría que es un examen mucho más accesible en cualquier servicio de salud (Young, Lye, & Tek Ng, 2014). La alteración del estado de la conciencia asociada

a la cefalea holocraneana que presenta y al haber descartado la posibilidad una hipertensión intracraneal por el examen de fondo de ojo, se debería realizar una punción lumbar (PL) con análisis y cultivo de liquido cefalorraquídeo (LCR) ya que es el primer paso a seguir en una sospecha importante de meningitis, como es el caso. La punción lumbar como todo examen diagnostico presenta riesgos, más aun por involucrar una conexión directa con el SNC, siendo la principal complicación la herniación cerebral en pacientes con lesiones intracraneales. Se indica una tomografía computarizada (TC) previa a la PL en pacientes con presencia de papiledema, en pacientes inmunocomprometidos, pacientes que presenten síntomas de focalidad neurológica, con antecedentes de afectación del SNC o quienes hayan presentado crisis convulsivas en los 7 días previos a la presentación del cuadro actual (Ramirez Relinque, Blanch Sancho, Rodriguez Martin, & Solera Muñoz, 2007). El paciente por el momento no presenta criterios para la realización de una TC, sin embargo, se sospecha de un cuadro de inmunosupresión que aportaría un criterio para la TC. Existe un algoritmo a seguir en la sospecha de Meningitis que se evidencia en la figura no. 2. Al existir sospecha de aumento de la presión intracraneal la mejor opción sería la tomografía ya que esta puede aportar hallazgos que van a determinar el tratamiento a seguir; además si bien la punción lumbar también aporta sus beneficios existen los riesgos que se mencionaron previamente por eso es importante descartar la posibilidad de elevación de la presión intracraneal previo a este procedimiento (Cox & Perfect, Epidemiology, clinical manifestations, and diagnosis of Cryptococcus neoformans meningoencephalitis in HIV-infected patients, 2017). Considerando las limitaciones del hospital en la que se encuentra el paciente y la dificultad para realizar la tomografía se procede a realizar examen de fondo de ojo

buscando señales de aumento de presión intracraneal, que aunque no sea un signo específico puede aportar en este tipo de casos, además se considera que en lugares con recursos limitados y con alta prevalencia o posibilidad de meningitis por criptococo la punción lumbar es el procedimiento diagnóstico más usado (Cox & Perfect, Epidemiology, clinical manifestations, and diagnosis of Cryptococcus neoformans meningoencephalitis in HIV-infected patients, 2017).

#	Fecha	Problema	Activo/pasivo	Jerarquía
1		Conducta sexual de riesgo		
2	2 meses previo ingreso	Diarrea	P	
3		Perdida de peso	A	I
4		Sudoración nocturna	A	
5	4 días previo al ingreso	Cefalea holocraneana	A	II
6		Nausea	A	
7		Vomito	A	
8		Disminución estado de conciencia	P	
9		Manchas violáceas en paladar y cuello	A	III
10		Visión borrosa	A	

Tabla 1. Lista inicial de problemas

#	Diagnóstico	Problemas
1.	Inmunosupresión	2,3,4,6,7
1.1	Malignidad	2,3,4,5,6,7,8,9
1.1.1	Linfoma	3,4,6,7
1.2	Enfermedad por VIH	1,2,3,4,6,7
1.2.1	Sarcoma de Kaposi	1,3,9
1.2.2	Enfermedad de Castleman	3,4,6
2.	Infecciones	1,2,3,4,5,6,7
2.1	Hepatitis B	1,2,3,6,7
2.2	Epstein Barr	2,3,5,6,7
2.3	Meningitis por oportunistas (cryptococcus)	5,6,7,8
2.4	Tuberculosis	3,4
3.	Lesión ocupante de espacio	5,6,7,8,10

Tabla 2. Lista de Hipótesis diagnósticas

Exámenes de laboratorio

	Valor paciente	Valor referencial (Laboratorio HEE)
Leucocitos	3,55	4,29- 9,87 x 10 ³ / μ L
Neutrófilos	2,56	3,5-7,0 x 10 ³ / μ L
Linfocitos	0,48	1,0-4,0 x 10 ³ / μ L
Hemoglobina	13,6	14,9-18,3 g/dL
Hematocrito	41,6	43,3-52,8 %
Plaquetas	194	177 - 350 x 10 ³ / μ L
Granulocitos inmaduros	8,2	N/A

Tabla 3. Biometría Hemática

	Valor paciente	Valor referencial (Laboratorio HEE)
Glucosa	132 -118	70- 100 mg/dL
Urea	30,2	16,6- 48,5 mg/dL
Creatinina	0,96	0,7- 1,2 mg/dL
Na ⁺	142	135-145 mEq/L
K ⁺	3,9	3,5-5,1 mEq/L
Cl ⁻	105	95-107 mEq/L

Tabla 4. Química Sanguínea

Al analizar los exámenes de laboratorio solicitados el paciente presenta leucocitos de 3 500 células por μ L, de los cuales 488 son linfocitos, lo cual considerando que el paciente tenga una prueba positiva para VIH, según los cálculos de CD4 tiene una alta probabilidad de tener un recuento menor a 200 células por μ L lo cual es concordante con diagnóstico de VIH en fase SIDA. En la biometría hemática también se evidencia una leve anemia que podría verse asociada a enfermedad crónica; la presencia de granulocitos inmaduros en un paciente adulto masculino no es un hallazgo normal y por lo general se asocia a un estímulo de la médula ósea, ya sea este de tipo infeccioso o inflamatorio, podría ser esto relacionado a la infección por VIH o a infecciones concomitantes (Saenz Flor, Narvaez, Cruz, & Checa, 2010). En las pruebas de función renal no existe anomalías y la glicemia se encuentra en 132

mg/dl lo cual es un valor esperable en una glicemia al azar. En cuanto a los electrolitos del paciente se encuentran dentro de los rangos esperables, incluyendo el Sodio que se encuentra en 142 mEq/L lo cuál descarta un desbalance electrolítico detrás de la alteración del estado de conciencia, poniendo énfasis en la búsqueda de otra causa con los resultados de la punción lumbar. Es importante mencionar que entre los diagnósticos diferenciales se está considerando el VIH, y como se mencionó anteriormente, es importante la obtención del conteo de células CD4, al solo tener hasta el momento la biometría hemática se podría aplicar el calculo a partir de datos de este examen o con el algoritmo que se creó en el año 2007 el cual estima el recuento de células CD4, este tiene un valor predictivo negativo de 97%, lo cual indica que si según el algoritmo el paciente tiene un recuento mayor a 200 células por uL el 97% de casos si es así; por otra parte tiene un valor predictivo positivo de 22%. Es decir que es un algoritmo que permite sobre todo descartar que haya un bajo conteo de linfocitos CD4 y que en los casos en los que se determine que existe un recuento menor a 200, se deberían realizar más exámenes para determinación certera del recuento. A pesar de que presenta ciertas limitaciones, sigue siendo una herramienta útil que permite evaluar que pacientes necesitan exámenes más específicos o inicio de tratamiento apropiado (Chen, y otros, 2007). Por esto es importante realizar a continuación las pruebas inmunológicas para descartar o confirma VIH y otras enfermedades de transmisión sexual como Sífilis, Hepatitis B y C.

Exámenes complementarios

	Resultado paciente	Observaciones
VIH (Elisa 4ta generación)	Reactivo	
VIH (Elisa 3ra generación)	Reactivo	
Anticuerpo HIV 1-2 antígeno P24 (Elisa 4ta generación)	3,416 (positivo)	No reactivo : menor a 1 Reactivo: mayor o igual a 1
VDRL	Reactivo 1/16	15/05/2018
Hepatitis C	1.81 (Reactivo)	No reactivo : menor a 1 Reactivo: mayor o igual a 1
Carga viral VIH	23 067	(16/05/2018)
CD4	10	(16/05/2018)

Tabla 5. Resultados Pruebas Inmunológicas

Volumen	5 mL
Color	Agua de roca
Aspecto	Transparente
Sedimento	No se observa
pH	8
Leucocitos	5/mm ³
Glucosa	77
LDH	27 g
Levaduras	+
Tinta China	Positivo (levaduras encapsuladas)

Tabla 6. Resultados análisis líquido cefalorraquídeo

Los resultados de las pruebas inmunológicas confirman el diagnóstico de base del paciente con un resultado positivo o reactivo a las pruebas de VIH mediante ELISA de cuarta y tercera generación. Además de presentar un resultado positivo para anticuerpos VIH 1 y 2 y antígeno p24 mediante técnica de ELISA. El protocolo de detección de VIH indica que por lo general se inicia con la prueba de cuarta generación para VIH 1 y 2 usando la técnica ELISA y se continúa con el algoritmo que se presenta en la figura 1, dependiendo de los resultados obtenidos en los tests. En este paciente el siguiente paso a seguir fue solicitar la carga viral y el conteo de

células CD4 + para realizar un estadiaje de la enfermedad por un lado y para poder iniciar un tratamiento adecuado de acuerdo a los resultados obtenidos. El paciente presenta una carga viral importante de 23 067 copias y un recuento de CD4 + extremadamente bajo de 10 células lo cual es compatible con SIDA. Con el recuento de células que presenta, este paciente esta expuesto a una larga lista de patologías adicionales, la cual es encabezada por las infecciones oportunistas que empiezan a darse a partir de un recuento menor a 200 células, por lo que este paciente esta expuesto a todas ellas y se debería iniciar profilaxis o investigar si presenta estas infecciones (Fernandez Ruiz, Lopez Medrano, Rios Blanco, Garrote Martinez, & Escola Verge, 2014). Las principales infecciones que se debe investigar en pacientes con recuentos bajos de células CD4 como este caso son las indicadas en las tablas 12 y 13 (Bartlett & Sax, 2018). En este paciente es esperable hallar en LCR levaduras encapsuladas positivas para la tinción con tinta china compatible con diagnostico de criptococosis meníngea. Este diagnostico explicaría los síntomas iniciales del paciente de cefalea acompañada de nausea y vomito, puede inclusive justificar los cambios en estado de conciencia incluso la leve elevación de temperatura que presenta el paciente en el ingreso, sin embargo en una infección de sistema nervioso central en un paciente inmunocomprometido los hallazgos de laboratorio no suelen ser específicos pero además de la leucopenia, puede haber anemia, hipoalbuminemia y aumento de fracción de gamma globulina (Cox & Perfect, Epidemiology, clinical manifestations, and diagnosis of Cryptococcus neoformans meningoencephalitis in HIV-infected patients, 2017). El análisis de LCR es compatible con una infección meníngea, aun con el resultado positivo para criptococo por tinta china, se envía la muestra para cultivo y se debería iniciar tratamiento inmediato con Anfotericina B y

flucitosina (Cox & Perfect, Clinical management and monitoring during antifungal therapy of HIV-infected patient with cryptococcal meningoencephalitis, 2018). ***Con los hallazgos de laboratorio se puede establecer una parte del diagnóstico del paciente que explicaría gran parte del cuadro clínico que presenta, siendo este una infección por VIH en fase SIDA acompañada de criptococosis meníngea; con este diagnóstico las manchas cutáneas y las pápulas palatinas tienen una mucho mayor probabilidad de ser debidas a Sarcoma de Kaposi, razón por la cual se debería realizar biopsias de las lesiones cutánea, palatinas y realizar una endoscopia digestiva alta (EDA) para evaluar si se ha expandido al tracto gastrointestinal y tomar biopsias. Además es importante realizar una radiografía de tórax en búsqueda de infiltrados pulmonares o lesiones indicativas de expansión de malignidad o metástasis y una resonancia magnética para evaluar la presencia de lesiones a nivel encefálico. En pacientes con VIH, existen varias patologías que afectan el SNC y que pueden evidenciarse mediante exámenes de imagen, estas se dividen entre lesiones con efecto de masa y sin el. Entre las lesiones con efecto de masa se encuentran la encefalitis por toxoplasma que usualmente se presenta con lesiones múltiples parietales, frontales, en ganglios basales, unión corticomedular y tálamo, muchas veces se ve el signo del anillo. El linfoma primario del sistema nervioso central por su parte, se observa como lesiones que pueden ser solitarias o simples y muchas veces si hay realce se da en parches o es irregular, la localización difiere con toxoplasma ya que en el linfoma primario se encuentran más a nivel de cuerpo calloso o áreas peri ventriculares o periependimales y suelen ser más grandes, usualmente mayor a 4 cm. otras infecciones oportunistas que pueden causar efecto de masa son abscesos cerebrales secundarios a infección por Staphylococcus, Streptococcus, Salmonella, Aspergillus, Nocardia,***

Rhodococcus, Listeria, colecciones granulomatosas poco comunes , como cryptococcomas y las llamadas gomas granulomatosas asociadas a sífilis. En segundo lugar las que no tienen efecto de masa son la leucoencefalopatía multifocal progresiva, causada por virus JC, esta se presenta como áreas de desmielinización bilateral, asimétrica que se localiza en áreas periventriculares de la sustancia blanca sub cortical; está también la encefalitis por VIH y en resonancia magnética suele presentarse como señales múltiples de hiperintensidad en T2 y otras sin realce bilaterales en materia blanca. Finalmente la encefalitis por Citomegalovirus también se manifiesta en imagen como encefalitis micronodular difusa o ventrículo encefalitis, los nódulos se localizan en corteza, ganglios basales, tallo cerebral y cerebelo. Sin embargo, el diagnóstico por imagen ya sea Resonancia magnética o tomografía son insuficientes para un diagnóstico preciso y para guiar el tratamiento, por eso se requieren exámenes adicionales (Koralnik, 2017). En este punto es importante realizar un análisis clínico adecuado dado que coexisten varias patologías con la infección de base, que es el VIH en fase SIDA, por ejemplo, con el cuadro de la infección de sistema nervioso central, el iniciar el tratamiento con terapia antiretroviral podría ocasionar un síndrome de reconstitución inmune que podría complicar seriamente el cuadro neurológico por lo que este debería ser pospuesto hasta que exista un manejo adecuado de la infección de SNC. Este cuadro se discute más a fondo en la discusión.

Diagnóstico	Estado
Inmunosupresión	Confirmado por Laboratorio
Enfermedad por VIH	
Sarcoma de Kaposi	Pendiente biopsia
Infecciones	Confirmado por Laboratorio
Hepatitis B	
Epstein Barr	En análisis
Meningitis por oportunistas (Cryptococcus)	Confirmado por análisis LCR

Tabla 7. Diagnósticos confirmados

Estudios de imagen

- **Radiografía de tórax:**

No presenta consolidaciones, nódulos esporádicos escasos bilaterales.

- **Resonancia magnética de encéfalo:**

No evidencia imágenes sugerentes de ocupación, ventrículos conservan sus parámetros normales, no evidencia de edema cerebral.

En los exámenes de imagen se evidencian nódulos esporádicos, en pacientes con VIH las enfermedades pulmonares suelen ser prevalentes y la radiografía de tórax sigue siendo una herramienta sumamente útil para diagnóstico. En este caso el paciente presenta nódulos esporádicos, los nódulos suelen verse relacionados cuando son agudos, es decir menos de 24 h de evolución a infecciones bacterianas, mientras que cuando son crónicos se ven asociados a Sarcoma de Kaposi, infecciones fúngicas, tumores pulmonares, infección por Actinomyces o Nocardia o finalmente a enfermedad de Castleman (Stover, 2018). La enfermedad de Castleman es una enfermedad linfoproliferativa asociada al virus del herpes 8, el mismo que causa SK (Fajgenbaum, 2018). Se descartan cuadros de neumonía con consolidaciones o infiltrados y masas en tórax. En cuanto a la resonancia magnética de encéfalo no existe ningún indicio de que exista una razón estructural que explique la disminución

del estado de conciencia ni se observan las manifestaciones antes mencionadas en las afecciones del SNC en pacientes con VIH. Lo cual confirma que la causa de esta alteración es la infección meningea que se diagnosticó mediante estudio de LCR. Se debe iniciar tratamiento inmediato para criptococcus, La infección por criptococcus en meninges es una infección oportunista seria que se ve principalmente en pacientes con SIDA sin tratamiento, como ya se mencionó y es el caso del paciente, el tratamiento de primera línea en este tipo de pacientes es la asociación entre Anfotericina B y flucitosina el cual actúa penetrando las células fúngicas y siendo convertido a fluorouracil que compite con uracil, de esta forma interfiere con la síntesis de proteínas y RNA fúngico para la fase de inducción del tratamiento y con fluconazol en la fase de consolidación (Fernandez Ruiz, Lopez Medrano, Rios Blanco, Garrote Martinez, & Escola Verge, 2014). En este caso dado los efectos adversos que supone la medicación se debería llevar un monitoreo de función renal, balance electrolítico y biometrías periódicas. Al presentar el paciente también otras infecciones como Hepatitis C debería recibir un tratamiento para esto también, en realidad los parámetros de terapia, tratamiento, y monitoreo en pacientes coinfectados por VIH y Hepatitis C son iguales que en pacientes sin diagnóstico de VIH (CDC, NIH, 2018). Sin embargo, su tratamiento es importante ya que La presencia de Hepatitis C supone una mayor tasa de mortalidad y morbilidad asociada a daño hepático y a disfunción orgánica no hepática. El tratamiento en pacientes con VIH debe regularse en base a los anti retrovirales que el paciente use ya que algunos necesitan ajuste de dosis pero siempre se debe usar en combinación, no se recomienda el cese de la terapia anti retroviral para tratar el HCV. En el supuesto caso que no se puedan modificar los anti retrovirales se recomienda, con evidencia I

B, el tratamiento con daclatasvir con sofosbuvir, con o sin ribavirina (Infectious Diseases Society of America; American Association for the study of Liver Diseases, 2018). ***En cuanto a la infección por Treponema pallidum o sífilis que presenta el paciente, en individuos inmunocomprometidos, al igual que en inmunocompetentes, el tratamiento de primera elección es la penicilina G, los pacientes con co-infección por VIH con infección por sífilis reciente primaria, secundaria o latente temprana se usa una dosis única intramuscular de 2,4 millones de unidades, en un paciente con sífilis latente asociada a VIH se trata con 3 dosis, 1 semanal, de 2,4 millones de unidades. En este caso podría justificarse el tratamiento ya que la neurosífilis temprana puede manifestarse como meningitis asintomática o sintomática*** (Rompalo, 2018).

Tratamiento inicial del paciente se inicia con Amfotericina B a 40 mg, Fluconazol 900 Mg intravenoso cada día y Trimetoprim- Sulfametoxazol 800 /160 mg media tableta en horas de almuerzo. Además se solicita la Endoscopía digestiva alta y se realiza biopsia de las lesiones de piel para enviar a laboratorio de histopatología.

Recibió además penicilina benzatínica 3 dosis por 3 semanas para tratamiento de sífilis.

El paciente al estar en un estado de vulnerabilidad para infecciones oportunistas debe recibir ciertos tratamientos a modo de profilaxis, el Trimetoprim-Sulfametoxazol en este caso, por el recuento de CD4+ que presentó el paciente se usa como profilaxis para infección por Pneumocysti jirovecii, debería iniciarse con

recuento de menos de 50 células, y se maneja con las dosis que está recibiendo el paciente (Sax P. , 2018).

El tratamiento de primera línea para el manejo de una infección meníngea por criptococcus, según las guías de recomendación del Center for Disease Control and Prevention (CDC), the National institutes of Health y HIV medicine association, es el siguiente, inicia con la terapia de inducción que dura aproximadamente 2 semanas con Anfotericina B liposomal 3 a 4 mg/Kg/día intravenoso, sumado flucitosina a dosis de 25 mg por Kg/día (AI), seguido de la terapia de consolidación a base de Fluconazol a 400 mg diarios vía oral por al menos 8 semanas para posteriormente usar Fluconazol 200 mg vía oral por al menos 12 meses como terapia de mantenimiento. (AI) Existen otras alternativas entre las cuales se encuentra el uso de Anfotericina liposomal a dosis 3 a 4 mg/Kg/día intravenoso o Anfotericina B doxicolica a dosis 0,7 mg/Kg intravenoso, pero en lugar de usar la flucitosina, se añade al régimen Fluconazol 800 mg vía oral o intravenoso una vez por día. (BI, BIII) Este segundo esquema es el que es empleado en el paciente y aunque tiene un nivel de evidencia menor al que presenta el tratamiento de primera línea, es una pauta aprobada. Es importante recalcar que no se inició la terapia antiretroviral (TARV) en este caso, y mencionar que el momento de inicio de TARV es controversial en cuadros como el del paciente. Basado en estudios realizados sobre todo en África y en los Estados Unidos, se llego a un consenso que recomienda que el inicio de la TARV debería ser al menos después de que se finalice la terapia de inducción, es decir al menos 2 semanas después del diagnostico e inicio de tratamiento adecuado, y lo optimo sería esperar a completar la inducción y consolidación es decir alrededor de 10 semanas. Si bien se debe evaluar cada caso por separado, en cualquier caso que

*se piense iniciar la terapia antes de 10 semanas, el equipo médico a cargo del paciente debería estar preparado para tratar complicaciones de síndrome inflamatorio de reconstitución inmune (SIRI). Existe la posibilidad de diferir el tratamiento de TARV a 5 semanas por el riesgo de mayor mortalidad, sobre todo en pacientes con bajos recuentos de células CD4+ (AI) (Boulware, y otros, 2014). El tratamiento de la coexistencia de las dos enfermedades sigue siendo un tema complejo. El SIRI puede ser considerado un fenómeno adverso del inicio de tratamiento anti retroviral que se manifiesta por desarrollo clínico de enfermedades o infecciones subclínicas que ya estaban presentes en el individuo, o al empeoramiento de las que ya se habían manifestado; también puede tener este efecto en enfermedades de tipo autoinmune y en neoplasias (Reyes Corcho & Bouza-Jimenez, 2010). La fisiopatología del SIRI no se ha logrado dilucidar completamente, sin embargo se cree que está relacionada con un cambio a nivel de fenotipo, recuento y función de los linfocitos T CD4 en presencia de terapia anti retroviral. Estas modificaciones tienen dos etapas básicamente, la primera se caracteriza por un aumento en las células CD4 de memoria y una reducción de apoptosis celular. El SIRI se presenta sobre todo en esta primera etapa, y la segunda se asocia a una recuperación de la función del timo, y se ve un aumento de células CD4 naive y esta fase se asocia más a la persistencia de la supresión de la carga viral. Además se cree que la modificación en la función de estas células CD4 se relaciona más con una función de tipo Th1 (Reyes Corcho & Bouza-Jimenez, 2010). Este síndrome de reconstitución inmune suele asociarse a infecciones micóticas y sobre todo a *Cryptococcus neoformans*, dentro de este grupo los pacientes que presentan recuentos de células CD4+ menores a 50 están en mayor riesgo de presentarlo, al*

igual que de presentar meningitis a repetición. El SIRS en estos pacientes se caracteriza por una reacción celular en líquido cefalorraquídeo y cultivos positivos para C. neoformans, puede asociarse también a linfadenitis inflamatoria, neumonitis necrosante, criptococoma y absceso intramedular. A diferencia de una meningitis común, se asocia a un aumento más importante de la presión intracraneal, que se manifiesta en LCR por mayor presión de apertura, glucorraquia más marcada y pleocitosis (Reyes Corcho & Bouza-Jimenez, 2010).

Exámenes complementarios

- **Endoscopia digestiva alta**

En mucosa de fondo de cuerpo y antro presencia de lesiones de 5 a 10 mm con aspecto congestivo hemorrágicas no confluyentes compatibles con sarcoma de Kaposi se toma biopsia

- **Biopsia gástrica**

Histopatológico: gastritis crónica, moderada, activa leve con atrofia leve multifocal que sugiere sarcoma de Kaposi, Helicobacter pylori negativo

- **Biopsia de piel**

Hallazgos confirmatorios de Sarcoma de Kaposi (formación de vasos atípicos y hendiduras vasculares, con extravasación de eritrocitos, además presencia de células fusiformes de origen endotelial, infiltrados inflamatorios y fibrosis)

- **Muestra de esputo**

Gen xpert para tuberculosis: No detectado, Ziehl: negativo

Los resultados obtenidos en los exámenes complementarios terminan por confirmar mediante histopatología la sospecha inicial de diagnóstico de un Sarcoma de Kaposi

mucocutáneo asociado a VIH en fase SIDA. El tratamiento para sarcoma de Kaposi se realiza de manera sistémica cuando hay afectación visceral, cuando las lesiones son dolorosas o están ulceradas, cuando hay edema, enfermedad cutánea extensa o enfermedad rápidamente progresiva. Existe un estadiaje de Sarcoma de Kaposi asociado a SIDA desarrollado por el ACTG (AIDS Clinical Trial Group) del NIH (National Health Institute), y evalúa en primer lugar la extensión del tumor, siendo T0 un tumor limitado a la piel o que involucra mínimamente la cavidad oral y T1 aquellos que se asocia a linfedema, los que involucran la cavidad oral en mayor extensión o enfermedad visceral. El paciente tiene un estadio T1, en segundo lugar se evalúa el estado inmune a base del conteo de CD4+, siendo I0 un buen pronóstico cuando hay un conteo mayor a 200 células por microl, e I1 con mal pronóstico con recuentos menores a 200 células por microl, en este caso el paciente tiene I1. Finalmente evalúa la severidad de la enfermedad sistémica siendo S0 el paciente con buen pronóstico que no presenta ninguna característica asociada: historia de infecciones oportunistas, síntomas B (fiebre, sudoración nocturna, pérdida de peso significativa) o diarrea más de dos semanas y S1 el paciente con mal pronóstico que cumple más de un criterio y en el caso del paciente cumple todos. El estadiaje de la enfermedad del paciente es T1 I1 S1 lo cual cumple indicaciones para quimioterapia sistémica como tratamiento (Groopman, AIDS- Related Kaposi Sarcoma: Staging and treatment, 2017). Existen dos opciones de tratamiento que difieren en efectividad y en tasa de efectos adversos. Es importante también mencionar que no hay acceso equitativo para ambas en todos los sistemas de salud, en primer lugar está la quimioterapia sistémica con doxorubicina pegilada que ha mostrado una respuesta del 45% mientras que la segunda línea, Pacitaxel tiene respuesta del 55 al 70%, sin

embargo presenta más efectos tóxicos (Fernandez Ruiz, Lopez Medrano, Rios Blanco, Garrote Martinez, & Escola Verge, 2014). ***En este caso con las comorbilidades asociadas y dada la extensión del SK y la sintomatología el paclitaxel es una opción muy buena para iniciar la quimioterapia sistémica, sin embargo, existe según algunas guías y en otras no se menciona de manera tan explicita, la utilización de glucocorticoides en dosis bajas. En el caso del paciente no se utilizó esta pauta. Otro aspecto importante es el metabolismo por vía del citocromo P450, por lo que se debe evitar la co-administración con los siguientes fármacos: indinavir, ritonavir, saquinavir, y nevirapina*** (Groopman, AIDS- Related Kaposi Sarcoma: Staging and treatment, 2017). ***En el caso del paciente considerando que se encuentra en un ámbito de salud de bajos recursos y esto se torna de igual manera en un limitante al momento de elegir la terapia óptima. Al mismo tiempo la prueba de esputo que se le realiza al paciente se descarta una tuberculosis pulmonar activa, la cual debe ser investigada en todo paciente con diagnóstico de VIH con cualquier recuento de células CD4+*** (Bartlett & Sax, 2018), ***Además se considera que todo paciente con reciente diagnóstico de HIV esta en alto riesgo de presentar tuberculosis y por eso se debería investigar ya sea con una prueba llamada Purified protein derivative (PPD) o en su defecto con ensayo de interferón gamma o cuantiferón*** (Menzies, 2018).

El paciente recibe tratamiento con anti fúngico anfotericina B y completa 21 días, sin embargo presenta falla renal y aplasia medular, que se acompañan de un desequilibrio electrolítico por lo que se suspende medicación y se mantiene con fluconazol. Paciente permanece sin sintomatología neurológica.

Presenta hipoalbuminemia severa 1.8 que se asocia a la pobre respuesta al tratamiento antimicrobiano y por baja biodisponibilidad y circulación libre de Anfotericina se observa incremento de los azoados. Recibe albumina humana.

Sarcoma de Kaposi diseminado a nivel de piel, tubo digestivo y pulmón recibe 1er ciclo de quimioterapia a base de paclitaxel, en espera de segundo ciclo. Recibe estimulador de colonias por 7 días, filgrastim.

Para el tratamiento de su Sarcoma de Kaposi se eligió el paclitaxel para la quimioterapia sistémica. En el caso del paclitaxel presenta más efectos adversos pero como se mencionó anteriormente suele presentar una mejor respuesta. Al haber completado la terapia de inducción para criptococosis meníngea, podría ser una opción iniciar la terapia antiretroviral en el paciente evaluando riesgo beneficio de la misma. Como ya se mencionó anteriormente lo óptimo es esperar 10 semanas y completar las fases de inducción y consolidación. Existe la recomendación de que se realice una nueva punción lumbar dos semanas después de iniciado el tratamiento para evaluar si se logró eliminar todos los organismos viables. En el caso del paciente se realizó una nueva punción lumbar después de 21 días de tratamiento, cultivo resultó positivo para criptococcus y tinta china positivo razón por la cual se mantuvo el tratamiento con Anfotericina B. Entre los efectos adversos de la Anfotericina B, que es el pilar del tratamiento son principalmente falla renal, aplasia medular, hipocalcemia, hipofosfatemia e hipocalemia por lo que es importante un monitoreo diario de electrolitos y creatinina (Cox & Perfect, Clinical management and monitoring during antifungal therapy of HIV-infected patient with cryptococcal

meningoencephalitis, 2018). *Es el caso del paciente que presentó falla renal y alteraciones con electrolitos por lo que tuvo que mantenerse únicamente con Fluconazol, usualmente según las guías de recomendación del Center for Disease Control and Prevention (CDC), the National institutes of Health y HIV medicine association, debería usarse una dosis mayor y en el paciente se mantuvo la dosis de 900 mg intravenosos por día. Sin embargo no existe otro tratamiento que sea óptimo ya que solo se ha probado acción in vitro de posaconazol y voriconazol pero no se ha probado que tengan algún beneficio sobre el fluconazol y no se recomienda su uso a menos que se haya probado resistencia in vitro al fluconazol. (CI) Muchas veces la falla clínica no se debe a resistencia al antifungico utilizado, si no a una terapia de inducción inadecuada, interacciones con otros fármacos que interfieren con el tratamiento o por desarrollar SIRS.*

El paciente se presenta con hipoalbuminemia que debe resolverse ya que se han realizado estudios que indican que el 7 al 15% de pacientes hospitalizados con SIDA presentan efusión pleural secundaria a hipoalbuminemia y a medida que está mejorando el manejo de las infecciones pasa a ser la causa más prevalente de efusión pleural en este tipo de pacientes (Vempilly, 2018). El VIH, y en este caso SIDA, es una infección que conlleva a daño y afectación de varios órganos y entre ellos está el hígado que a su vez es el principal productor de proteínas, siendo de entre ellas la principal, la albumina. En pacientes que presentan SIDA sin tratamiento, asociado a caquexia, nefropatía por VIH o malignidad como es el caso de este paciente, la hipoalbuminemia es un hallazgo común (Libman & Pollack, 2017). Además, considerando el hecho de que este paciente presenta serología positiva para el virus

de la hepatitis C, esto suma un factor de morbilidad y de potencial daño hepático que podría estar detrás de esta disminución de la albumina en el paciente (Wilcox, 2018).

Se realizan nuevos exámenes de laboratorio por los desordenes electrolíticos que presentó el paciente

Exámenes de control

	Valor paciente	Valor referencial (Laboratorio HEE)
Leucocitos	3,55	4,29- 9,87 x 10 ³ /μL
Neutrófilos	2,56	3,5-7,0 x 10 ³ /μL
Linfocitos	0,48	1,0-4,0 x 10 ³ /μL
Hemoglobina	13,6	14,9-18,3 g/dL
Hematocrito	41,6	43,3-52,8 %
Plaquetas	194	177 - 350 x 10 ³ /μL
Granulocitos inmaduros	8,2	N/A

Tabla 8. Biometría Hemática

	Valor paciente	Valor referencial (Laboratorio HEE)
Glucosa	100	70- 100 mg/dL
Urea	31,25	16,6- 48,5 mg/dL
Creatinina	1,7	0,7- 1,2 mg/dL
Colesterol	65	0 – 200 mg/dL
LDL	26,8	50-130 mg/dL
HDL	4,6	35-55 mg/dL
Triglicéridos	168	Menor a 150 mg/dL
Proteínas totales	4,11	6,6 - 8,7 g/dL
Globulinas	2,28	2,1 - 3,0 g/dL
Albumina	1,83	3,5 - 5,2 g/dL
Fosforo	4,87	2,5-4,5 mg/dL
Calcio	6,81	8,6 – 10 mg/dL
Na ⁺	138	135-145 mEq/L
K ⁺	2,7	3,5-5,1 mEq/L
Cl ⁻	105	95-107 mEq/L
Mg ²⁺	2,54	1,6 – 2,6 mg/dL

Tabla 9. Química Sanguínea

El paciente es valorado por Oftalmología quienes descartan la presencia de retinopatía por enfermedades oportunistas como retinitis por citomegalovirus y toxoplasma.

El paciente no presenta sintomatología neurológica y se mantiene con fluconazol 900 mg intravenosos cada día, por lo que se decide iniciar TARV una vez superado cuadro clínico de criptococosis meníngea a base de lamivudina, abacavir y raltegravir.

Es valorado nuevamente por oncología quienes reportan que por elevada carga viral y bajo recuento de células CD4 se difiere el tratamiento de quimioterapia hasta que la carga viral sea indetectable y las células CD4 superen las 400 células.

La valoración por oftalmología descarta las infecciones oportunistas que puedan causar lesiones a nivel de retina como CMV y Toxoplasma gondii, lo cual es un punto positivo en la evolución del paciente. Además presenta respuesta adecuada al tratamiento de sífilis, el paciente presenta una sífilis temprana latente que entra dentro de las sífilis tempranas, el tratamiento de elección es el que recibió el paciente. Ante los síntomas que presentó el paciente, además de la presencia de la meningitis por criptococo puede justificarse que se haya tratado como una neurosífilis a manera de prevención por si existe una co-infección a nivel de SNC. Asimismo, se aconseja que se reevalúe al paciente por si falla el tratamiento a los 3, 6, 9, 12 y 24 meses post terapia (Rompalo, 2018).

El régimen inicial de TARV en pacientes que no han recibido tratamiento previamente, de acuerdo a las guías de recomendación del Center for Disease Control and Prevention (CDC), the National institutes of Health y HIV medicine association, por lo general consiste de 2 inhibidores de transcriptasa inversa análogos de nucleósidos (NRTIs) y se combinan con una de otro tipo como inhibidores de la

integrasa, inhibidores de la transcriptasa inversa no nucleosido o inhibidores de la proteasa, potenciados con Cobicistat o Ritonavir. (AI) En el caso del paciente, dado que tiene una co-infección con hepatitis C, la indicación sería iniciar TARV lo antes posible con el mismo régimen que se utilizaría en un paciente sin HCV, sin embargo en el caso particular del paciente no pudo iniciarse el régimen TARV por la infección por criptococo. La triple terapia que se utilizó en el caso del paciente que consta de Raltegravir (RAL) (inhibidor de la integrasa), abacavir (ABC) (inhibidor de transcriptasa inversa tipo nucleosidos) y Lamivudina (3TC) (inhibidor de transcriptasa inversa tipo nucleosidos), cumple con lo indicado para pacientes que no han recibido previamente tratamiento, sin embargo esta combinación se debería usar en pacientes HLA-B 5701 negativos ya que esta es una variación genética que se asocia a hipersensibilidad al abacavir y esta prueba no se ha realizado en el paciente. (AIDS info, 2018)

Existe sospecha de infiltración de Kaposi en medula espinal.

En hospitalización presenta neumonía asociada a cuidados de la salud y se aísla germen: *Enterobacter cloacae* sensible a Piperacilina tazobactam terapia que se usa por 14 días con posterior resolución.

Posteriormente presenta diarrea por 14 días la cual se analiza dando un resultado positivo para *Clostridium difficile*, toxinas A y B en cultivos por lo que recibe metronidazol por 7 días y se continua 7 días mas.

Infección por CMB y EBV confirmado por serología que resultado positivo al momento en tratamiento con valganciclovir.

Una vez controladas todas sus infecciones es dado de alta con terapia antiretroviral y profilaxis para infecciones oportunistas que podrían desarrollarse según los esquemas estipulados con su recuento de células CD4.

Al haber controlado todo el proceso agudo del paciente, y siendo sus dos principales afecciones dos problemas de carácter crónico se pueden manejar ambulatoriamente ya que no comprometen urgentemente la vida del paciente. Se debe mantener un manejo ambulatorio con terapia antiretroviral y con monitoreo constante de la carga viral y conteo de células CD4 para evaluar el reinicio de la quimioterapia sistémica con la autorización del servicio de oncología cuando el paciente presente remisión de la carga viral y un recuento de CD4 mayor a 200 células por microl.

DISCUSIÓN

En el caso que se ha discutido a lo largo de este trabajo, el diagnóstico de base del paciente es un VIH en fase SIDA, y a este diagnóstico se asocian muchas otras comorbilidades que aparecen como consecuencia del mismo. Es importante analizar un caso como este ya que se pone en evidencia que el VIH o SIDA per se, no es la causa de muerte de los pacientes, si no las comorbilidades asociadas al mismo. Es importante recalcar este tema por la importancia que implica el tratamiento y detección temprana de VIH ya que si este se detecta a tiempo y se trata de manera adecuada, se logra evitar la aparición de todo este abanico de problemas médicos que llevan a un deterioro mucho más rápido y marcado del estado del paciente y no solo

eso, lo predisponen a mayores problemas ya que muchas veces los tratamientos específicos de una infección asociada a SIDA implica una interferencia con el inicio del tratamiento TARV, como es el caso de la criptococosis meníngea del paciente. Este tipo de problemas llevan a debates médicos respecto a qué tratamiento iniciar primero y cuales serían las consecuencias del inicio de cada uno de ellos en diferentes momentos de la evolución del paciente, sin existir un consenso aceptado a nivel mundial sobre el orden a seguir. Por lo tanto el manejo de este tipo de pacientes en quienes existe más de una co-infección, es muy complejo.

En este caso, el paciente presenta un tipo de malignidad ocasionada por el virus del Herpes 8; además de infección del sistema nervioso central, causada por criptococo y afecciones sistémicas como infección por Citomegalovirus y Epstein Barr, sífilis ocasionada por *Treponema pallidum* y finalmente Hepatitis C por el virus del mismo nombre, como se mencionó durante la discusión del caso. Este caso es un aporte a la educación medica ya que al no haber un consenso sobre la forma de llevar este tipo de combinación de enfermedades e infecciones, se debe hacer de cierta manera un análisis basado en la evidencia que existe para cada una de ellas, analizando los resultados de cada manejo y así comprendiendo sus puntos a favor, sus falencias y en qué temas se debe poner más énfasis en la investigación para poder generar un esquema de manejo que beneficie a la mayoría de pacientes. Sin embargo, si bien se debe aplicar la evidencia descubierta hasta el día de hoy, no se debe olvidar que el VIH/SIDA es un tema que aun no se ha comprendido completamente por lo que siempre se debe tratar cada caso como individual ya que no todos los que lo padecen van a presentar la misma combinación de complicaciones y siempre se debe aplicar lo que más beneficie a cada paciente haciendo un estudio multidisciplinario.

Epidemiología

El VIH es considerado actualmente un problema de salud pública a nivel mundial y también en el Ecuador, donde a partir de los años 2008 y 2009 se ha notado un incremento en los casos reportados. La prevalencia en Ecuador se divide entre la población general en donde es menor al 1% y por otra parte personas con factores de riesgo, sobre todo HSH (hombres que mantienen relaciones sexuales con hombres) en donde la prevalencia se calcula mayor al 5%. Es importante mencionar que la tasa de incidencia de VIH en el año 2010 fue de 27,38 por cada 100 000 habitantes y en fase SIDA de 9,09 por cada 100 000 habitantes. Es una infección que se presenta más en hombres y la vasta mayoría, es decir más del 80% de casos tanto de VIH como de SIDA se presentan entre los 15 a 54 años y 20 a 49 años correspondientemente. De toda la población que vive con VIH en Ecuador solo un pequeño porcentaje ha sido detectado y de aquellos detectados no todos reciben un adecuado tratamiento (Ministerio de Salud Pública, 2010). Esto pone énfasis en la necesidad que, sobre todo los médicos de atención primaria de salud estén capacitados para conocer cuales son las presentaciones o principales manifestaciones de esta enfermedad, además de saber cuando es oportuno realizar una prueba de tamizaje por lo que es importante conocer cuales son los factores de riesgo, las poblaciones en riesgo y los modos de transmisión para instaurar medidas profilácticas adecuadamente también, además de las principales manifestaciones que podrían hacer pensar en este diagnóstico.

Factores de riesgo

El VIH/SIDA se presentan con mayor frecuencia en grupos de riesgo como hombres que tienen sexo con hombres (HSH), usuarios de drogas intravenosas, receptores de productos sanguíneos y personal de la salud con exposición a punción accidental con agujas usadas (Sax & Bartlett , Acute and early HIV infection: Pathogenesis and epidemiology, 2018) (World Health Organization, 2006).

Fisiopatología

El VIH es un virus que pertenece a la familia de los retrovirus quienes tienen como aspecto característico la retrotranscriptasa inversa; a su vez esta familia se divide en 7 y solo 2, los retrovirus y los Lentivirus provocan enfermedad en seres humanos. Dentro de los Lentivirus están el VIH 1 y VIH 2. Estos dos virus comparten características epidemiológicas, sin embargo se diferencian serológicamente y se considera que el 1 tiene mayor patogenicidad. Las células diana de este virus incluyen los macrófagos, células T CD4+ y células dendríticas. En cuanto a la transmisión, el sitio de entrada más común del virus es la mucosa anogenital en donde la proteína de la envoltura viral GP 120 se une a la molécula CD4 en células dendríticas, que también están presentes en la mucosa cervicogenital e igualmente en tejido amigdalino y adenoideo. Las infecciones de reciente adquisición tienden mayoritariamente a tener tropismo por macrófagos más que por linfocitos CD4+. Las células infectadas por VIH se fusionan con las células T CD4 + para expandir el virus en el huésped y este se vuelve detectable en ganglios 2 días después de contacto con mucosas y en sangre 3 días después y una vez en sangre se disemina a órganos como bazo y cerebro (Sax & Bartlett , Acute and early HIV infection: Pathogenesis and epidemiology, 2018).

Transmisión

Existen 3 principales vías de transmisión de VIH como se mencionó anteriormente, esta primeramente la vía más frecuente que es la vía sexual, dentro de las practicas sexuales abordadas la más riesgosa es el coito anal receptivo, seguido del coito vaginal receptivo, el coito vaginal insertivo y anal insertivo y el menos riesgoso sería el coito oral receptivo e insertivo. Dentro de este modo de transmisión existen factores que aumentan el riesgo de contagio los cuales son, la co-infección con otras enfermedades de transmisión sexual, la carga viral elevada, mantener relaciones sexuales durante el periodo menstrual, en los hombres no haberse realizado la circuncisión y finalmente el HLA. (Fernandez Ruiz, Lopez Medrano, Rios Blanco, Garrote Martinez, & Escola Verge, 2014) En este caso en particular el paciente presenta un factor de riesgo muy importante que es su conducta sexual, en primer lugar por que no usa protección constantemente, lo cual lo hace más vulnerable a contraer infecciones de transmisión sexual, y además el paciente es HSH por lo que el modo de transmisión en este paciente es sexual. Este paciente pertenece por tanto a un grupo de alto riesgo para contagio de VIH por vía sexual que son los hombres que tienen sexo con hombres (HSH) y en este grupo deben realizarse pruebas periódicamente (Patel , Borkowf, Brooks, Lasry, Lansky, & Mermin, 2014). Según las guías del Ecuador se recomienda dos pruebas de tamizaje por año. (Ministerio de Salud Pública, 2010) En segundo lugar se encuentra la transmisión parenteral, de entre las cuales la más común es el uso compartido de jeringuillas entre usuarios de drogas intravenosas, sin embargo ha disminuido el consumo de heroína por vía intravenosa lo que a la vez ha disminuido esta vía de contagio (Patel , Borkowf, Brooks, Lasry, Lansky, & Mermin, 2014). Por otro lado, se encuentra la transmisión vía transfusión sanguínea que es la que mayor

porcentaje de contagio tiene, seguida del uso de drogas y la exposición laboral, sobre todo en personal de salud que trabaja con agujas, bisturí y demás objetos corto punzantes.

Finalmente existe la transmisión vertical o de madre a hijo, cuando existe infección antes, durante o después del embarazo. El VIH puede transmitirse en 3 momentos durante la gestación, durante el parto o durante la lactancia. Esta vía de transmisión ha disminuido gracias al uso de triple terapia en pacientes infectadas por VIH, el cese de lactancia y el uso de parto por cesárea el cual será determinado principalmente por la carga viral al momento del alumbramiento si la paciente ha recibido un régimen adecuado de terapia anti retro viral durante la gestación, en caso contrario se debe programar una cesárea sin tener en cuenta la carga viral. Además, se debe tomar en cuenta la profilaxis del neonato que puede ser únicamente con zidovudina en hijos de madres con carga viral indetectable o menor a 1000 copias/mL, o profilaxis combinada en los demás casos que puede ser conformada por zidovudina y nevirapina o triple profilaxis con zidovudina, nevirapina y lamivudina (Hughes & Cu-Uvin, 2018).

Manifestaciones clínicas

Es en esta parte en donde radica el mayor problema con respecto al diagnóstico y detección temprana, por eso es sumamente importante que se tome acción en los servicios de atención primaria, con el fin de detectar en fases iniciales y realizar las adecuadas pruebas de tamizaje y no cuando el cuadro presente sintomatología o haya avanzado a fase SIDA. Un claro ejemplo es el caso que se presentó en donde el debut del cuadro es muy inespecífico y si bien genera la sospecha diagnóstica de una infección por VIH, no es proporcional a la expansión de la enfermedad en ese momento. Actualmente existe un mayor conocimiento sobre la existencia del VIH en la

población pero en el Ecuador siguen habiendo muchas falencias en cuanto a la educación sexual en general; tanto en prevención de embarazo y anticoncepción como en todo el tema que abarca las enfermedades de transmisión sexual.

La sintomatología del VIH es muy variable, de un 10 a 60% de individuos con infección temprana de VIH no van a presentar síntomas y muchas veces esta infección permanece sin ser detectada, por otra parte la mayoría de pacientes concuerdan en que en las primeras cuatro semanas posterior a la infección presentaron alguna sintomatología, la cual fue auto limitada e inespecífica, por lo que es poco probable que este tipo de síntomas induzcan al paciente a acudir a un servicio de salud (Sax & Barlett, Acute and early HIV infection: Clinical manifestations and diagnosis, 2017).

En aquellos pacientes que presentan sintomatología, esta suele aparecer entre 2 a 4 semanas después del contagio, pero esto depende del tiempo de incubación que puede ser muy variable. Los síntomas que se suelen dar se conocen en conjunto, como síndrome retroviral agudo, siendo los más comunes: fiebre, adenopatías, dolor de garganta, rash, mialgias, artralgias, diarrea, pérdida de peso, y cefalea. De los cuales el paciente presentaba casi todos, por lo que su presentación podría haberse confundido con un síndrome anti retroviral inicial y sin embargo presenta una enfermedad mucho más compleja y avanzada. Por lo que se evidencia, no siempre existe una correlación directa entre la gravedad o aparición de los síntomas y el estadiaje de la enfermedad, el cual puede también no ser concordante con el tiempo de evolución, como es el caso del paciente discutido, en donde un paciente joven con reciente diagnóstico, se presenta con un cuadro que podría ser compatible con una enfermedad de 10 años de evolución. Es importante mencionar que ninguno de estos síntomas es específico de la infección por VIH, sin embargo, una duración más prolongada de lo normal o úlceras

mucocutáneas son más sugestivas del diagnóstico. Los síntomas constitucionales son la fatiga, mialgias y fiebre, que son los más comunes y a la vez los más inespecíficos. Las fiebres suelen ser elevadas, de alrededor de 38° a 40° C. Las adenopatías se describen como no dolorosas e involucran principalmente nódulos cervicales, axilares y occipitales. Estas aparecen usualmente durante la segunda semana de enfermedad y se da por la respuesta inmune al virus. Las adenopatías tienden a reducir su tamaño en su mayoría pero existen algunas que persisten. En cuanto a la orofaringe, el dolor en la garganta es una manifestación frecuente de VIH agudo, con edema y eritema faríngeo pero sin presencia de exudado o agrandamiento de amígdalas. Por lo que es importante realizar un diagnóstico diferencial con las faringitis en todo paciente que sea sexualmente activo o que haya presentado alguno de los factores de riesgo antes mencionados. También pueden aparecer lesiones ulcerativas con bordes demarcados, bases blancas con bordes eritematosos en mucosas oral, anal, genital o esofágica. Pueden presentar manifestaciones cutáneas como rash generalizado y suele presentarse 48 a 72 h después de inicio de fiebre y puede durar de 5 a 8 días. La región superior del tórax, cara y cuello son los más comúnmente afectados pero también puede darse en extremidades y no respeta palmas y plantas, suelen ser lesiones pequeñas, bien circunscritas, rosadas o rojas ovoides o redondas. Al ser el tracto gastrointestinal uno de los principales órganos diana del virus muchos pacientes inician con cuadro de náusea, vómito, diarrea, anorexia y pérdida de peso. Esto es así ya que sin importar la ruta de ingreso del virus al cuerpo en algunos días la replicación converge en el sistema linfático gastrointestinal (Cohen, Shaw, McMichael, & Haynes, 2011). En el caso particular del paciente es importante recalcar que esa fue su presentación inicial, por lo que si se planteó la infección por VIH como diagnóstico

diferencial sin embargo no era una manifestación temprana de infección por el virus si no una caquexia como consecuencia tardía del Sarcoma de Kaposi que presentaba. Esto pone énfasis en la importancia del diagnóstico temprano y de los tamizajes y señales de alarma ya que es una enfermedad con un cuadro clínico extremadamente variable e inespecífico y cuyo pronóstico y tiempo de evolución es igualmente impredecible. En cuanto a la afectación neurológica, lo más común es un cuadro de cefalea retroorbitaria que empeora con el movimiento ocular, manifestaciones más graves como meningitis aséptica o encefalitis son raras. Otra característica importante del VIH, son las infecciones oportunistas, que son más comunes en fases tardías de VIH pero pueden aparecer al inicio. Se asocian sobretodo a recuentos bajos de células CD4+, los cuales suelen demorarse años en aparecer ya que usualmente existe en la fase de primoinfección una reserva normal de linfocitos que van disminuyendo a medida que el virus va atacando a los ganglios. La primoinfección se caracteriza por un descenso inicial de linfocitos CD4+, el cual se da en las primeras 2 a 4 semanas después de la infección viral, posterior a lo cual existe una recuperación parcial, y luego un descenso progresivo y lento (Fernandez Ruiz, Lopez Medrano, Rios Blanco, Garrote Martinez, & Escola Verge, 2014). Los principales gérmenes involucrados son *Pneumocistii jirovecii*, *Candida albicans*, Citomegalovirus y *Criptosporidium* (Sax & Barlett, Acute and early HIV infection: Clinical manifestations and diagnosis, 2017). Existen diagnósticos diferenciales para el VIH en su fase aguda dentro de los cuales se incluyen la mononucleosis causada por Epstein Barr virus (EBV), o Citomegalovirus (CMV); u otras infecciones tales como toxoplasmosis, rubeola, sífilis, infección gonocócica diseminada, hepatitis viral entre otras infecciones. Existen ciertas lesiones que no son típicas de estas infecciones y que de estar presentes deberían elevar la

sospecha de VIH, entre estas se encuentran las ulceraciones mucocutáneas, el rash que es poco común con EBV o CMV, a menos que se administren antibióticos, y suele respetar palmas y plantas en rubeola (Sax & Barlett, Acute and early HIV infection: Clinical manifestations and diagnosis, 2017).

El diagnóstico de VIH se establece mediante exámenes de laboratorio que se realizan por distintas técnicas, como ELISA de primera, segunda, tercera y cuarta generación, Western Blot y recuento de copias virales. Cada una de estas técnicas aplica para detección de antígenos o anticuerpos o en el caso del recuento de copias virales el RNA del virus, el tiempo de detección a partir del contagio depende de cada técnica, siendo el conteo de copias virales ultrasensible con corte en 1 a 5 copias el más rápido, detecta RNA del virus en tan solo 5 días posterior al contagio. El método utilizado en un inicio para detección de VIH según las nuevas guías es ELISA de cuarta generación que tiene un alcance de positividad en 15 a 20 días, previo a lo cual se encuentra una ventana de tiempo en la cual el virus es indetectable. En la tabla 10 se indica las diferentes pruebas diagnósticas, su target y el tiempo necesario para que puedan detectar la presencia del virus. Existe un algoritmo diagnóstico que se utiliza para detección y como se mencionó anteriormente cuando existe la sospecha clínica o hubo exposición de riesgo se inicia con el test de mayor sensibilidad disponible que debería constar de detección de antígeno y anticuerpo en combinación; a esto se debe sumar una prueba de carga viral de ser posible. Por lo general se inicia con la prueba de cuarta generación para VIH 1 y 2 usando la técnica ELISA y se continúa con el algoritmo que se presenta en la figura 1, dependiendo de los resultados obtenidos en los tests (Sax & Barlett, Acute and early HIV infection: Clinical manifestations and diagnosis, 2017). Existe una escala, la escala de Fiebig, la cual se divide en 6 estadios

que dependen del tiempo de evolución desde el contagio e indica las pruebas que se pueden realizar y cual es el resultado esperado. Esta escala se encuentra en la Tabla 16. (Barlett & Hirsch, 2018). El test de cuarta generación puede detectar la presencia del antígeno p24 incluso previo a la seroconversión. En el caso del paciente se le realizaron todas las pruebas en el orden establecido de acuerdo al algoritmo que indica los pasos a seguir de acuerdo a la positividad de las pruebas y que tan certero es el resultado.

Estado de infección

Existen el estado agudo de la infección por VIH y el estado crónico que puede o no tener SIDA (síndrome de inmunodeficiencia adquirida). El periodo de infección crónica es aquel que sigue a la infección aguda, la seroconversión y establecimiento del virus pero se da antes de alcanzar un estado de inmunosupresión severa. La principal característica de este periodo de la infección es que la carga viral suele mantenerse estable y hay un descenso progresivo del conteo de CD4 y el tiempo que toma la evolución hasta llegar a un conteo de células CD4 < 200 células por micro litro es de entre 8 a 10 años por lo general. (Barlett & Hirsch, 2018) El paciente del caso presenta un recuento de células CD4+ de 10 con un tiempo de evolución muy corto por lo que es importante siempre que se pueda realizar un conteo de CD4+ preciso o al menos usar las técnicas que se mencionaron anteriormente para un estimado de las células CD4, sobre todo esto tiene importancia al momento de decidir o no si se inicia un tratamiento de inmediato pero sobre todo para iniciar las diferentes profilaxis de las infecciones oportunistas. Dentro de esta categoría de infección crónica, existe la infección asintomática que es la mayor parte de casos en la fase crónica, el signo que predomina en la mayoría de los afectados es la adenopatía generalizada que se define

por presencia de agrandamiento de ganglios en 2 sitios no contiguos que no sean inguinales y que persista por más de 3 a 6 meses. Condición que no se cumple en el paciente a pesar de que se encuentra en fase crónica solo presentaba ganglios a nivel de cuello. En el caso de la infección sintomática que es menos común, existen algunos síndromes a medida que va disminuyendo el recuento de células CD4+ que no son definitorios de SIDA tales como: candidiasis oral o vaginal persistente, frecuente o difícil de tratar, leucoplaquia lingual, aftas, Herpes zoster 2 episodios o en más de un dermatoma, neuropatía periférica, angiomas basilar, la cual es importante mencionar ya que puede hacerse diagnóstico diferencial con Sarcoma de Kaposi, que visualmente son lesiones protuberantes y rojizas con aspecto de fresa que pueden rodearse por un margen descamativo, igualmente pueden asemejarse a granulomas piógenos (Bush, P, & Perez, 2017). Otras manifestaciones son displasia cervical, carcinoma cervical in situ, o síntomas constitucionales como fiebre mayor a 38. 5° C o diarrea por más de un mes y purpura trombocitopenica idiopática. (Barlett & Hirsch, 2018). Pueden existir otras infecciones sin necesidad de diagnosticar SIDA como hepatitis B y C, sífilis o infecciones por *Streptococcus pneumoniae*. Finalmente existen las enfermedades definitorias de SIDA que podrían ocurrir con CD4+ > 200 células por micro litro, sin embargo su simple presencia ya es criterio para diagnosticar SIDA. Entre estos están el Sarcoma de Kaposi, la expansión de candidiasis a esófago, bronquios, tráquea o pulmones; infecciones por mycobacterias, *Pneumocystis jirovecii*, toxoplasmosis cerebral entre otros que se encuentran en la tabla 11 de enfermedades definitorias de SIDA según el CDC (Centers for Disease Control and Prevention). Sin embargo el principal criterio para diagnosticar SIDA sigue siendo el conteo de células CD4 < 200 células por micro litro.

Complicaciones del SIDA

Uno de los criterios definitorios de SIDA es el Sarcoma de Kaposi (SK), la cual es altamente prevalente en la población de pacientes infectados por VIH, solamente superada por la infección oportunista por *Pneumocysti jiroveci*. Esta malignidad suele manifestarse en sitios mucocutáneos, pero en algunos casos se disemina a órganos internos o nódulos linfáticos. Existen 5 variantes del SK, en esta parte se hablará del SK asociado a VIH – SIDA (Maya, Segovia, Madrigal, Abrego, & Salas-Alanis, 2017). Este es un proceso de proliferación de células vasculares, que se caracteriza por vasos atípicos pequeños, hendiduras vasculares, células fusiformes y extravasación de eritrocitos. El desarrollo de esta patología es mediado por citosinas y se requiere de la infección por el virus herpes 8 para su desarrollo, sin embargo requiere del estado de inmunosupresión para darse. Con esta patología se descubrió que el estado de inmunosupresión inducido por el VIH genera el escenario propicio a que los oncovirus como EBV, CMV, HPV, hepatitis B y C puedan generar cáncer ya que la regulación inmune que se ejerce sobre esos virus normalmente, esta descompuesta al igual que las células de defensa infectadas por VIH (Yarchoan & Uldrick, 2018). Las complicaciones asociadas a sarcoma de Kaposi pueden manifestarse como linfedema que afecta principalmente la región facial y el cuello, y verse asociado a una aceleración del crecimiento de las lesiones bucales el cual se considera un signo de muy mal pronostico, esto puede llevar a linfangiogenesis y promover el crecimiento de células tumorales del sarcoma (Maya, Segovia, Madrigal, Abrego, & Salas-Alanis, 2017). Como se mencionó anteriormente existen criterios de estadiaje de las lesiones y la

extensión de sarcoma de Kaposi y en base a esto se indica un tratamiento (Groopman, AIDS- Related Kaposi Sarcoma: Staging and treatment, 2017).

Otras complicaciones son las infecciones oportunistas que se manifiestan debido a la baja del sistema inmunológico que se presenta en los pacientes con VIH, dentro de las infecciones están las fúngicas como *Candida*, que es la más frecuente, y la de presentación más rápida, por lo general afecta mucosas oral, faríngea y vaginal, sin embargo a medida que avanza la inmunodeficiencia se manifiesta en esófago, pulmones o bronquios y es extraño que cause una candidemia. Luego están las infecciones que afectan al sistema nervioso central y meninges y el principal agente causal es *Cryptococcus neoformans* que suele aparecer con un recuento de linfocitos inferior a 100 células por microlitro. Se manifiesta por un cuadro de meningitis subaguda y suele cursar con hipertensión intracraneal (Fernandez Ruiz, Lopez Medrano, Rios Blanco, Garrote Martinez, & Escola Verge, 2014). En tercer lugar, se presenta la principal infección oportunista relacionada a VIH, la infección por *Pneumocystii jirovecii*, que suele estar presente en la población general pero causa patología cuando se mantiene un conteo de células CD4 < 100 células por microlitro, sin profilaxis en alrededor del 40 al 50% por año, suele presentarse como una neumonía sub aguda asociada a tos no productiva e hipoxemia progresiva (Bartlett & Sax, 2018). Existen de igual manera infecciones de tipo parasitario como *Toxoplasma gondii*, parasito cuyo huésped habitual es el gato y es la principal causa de convulsiones en pacientes con VIH después de la encefalopatía por VIH. Este parasito suele producir patología en pacientes cuyos recuentos de linfocitos son menores que 100 células por microlitro y por eso en estos pacientes se administra profilaxis. La clínica característica es la presencia de abscesos cerebrales que pueden causar

sintomatología neurológica dependiendo de la localización. Están también los parásitos intestinales como *Cryptosporidium*, *Isospora Belli*, *Microsporidium* y *Cyclospora*, estos por lo general, causan cuadros de diarrea de larga duración en los pacientes con inmunosupresión profunda. La *Leishmania donovani* es una causa de síndrome febril importante en inmunosupresión por VIH, suele cursar con hepatomegalia, esplenomegalia, diaforesis, fiebre de duración prolongada y citopenias (Fernandez Ruiz, Lopez Medrano, Rios Blanco, Garrote Martinez, & Escola Verge, 2014). Las infecciones bacterianas más comunes son las causantes de diarrea que son *Salmonella*, *Shigella*, *Campylobacter* y *C. difficile*; si bien estos organismos pueden causar diarrea, nunca es posible descartar por completo la presencia de diarrea causada por parásitos, por esta razón es importante la realización de coprocultivos. En cuanto a *Mycobacterium tuberculosis*, esta infección tiene un manejo particular ya que se considera que cualquier individuo infectado por VIH, sin importancia de su conteo de células CD4 debe ser investigado para tuberculosis latente, ya sea mediante interferón gamma o con prueba de tuberculina. En el caso de ser necesario un tratamiento es importante tener en cuenta la interacción entre la terapia anti tuberculosa, sobre todo rifampicina, y los anti retrovirales (Behrens, Pozniak, Puoti, & Miro, 2017). En el caso de otras mycobacterias, como *Mycobacterium avium complex* (MAC), es atípica y la más importante, pero suele presentarse en casos de enfermedad muy avanzada con conteos de CD4 muy bajos, del margen de menos de 50 células por microlitro (Bartlett & Sax, 2018). Actualmente existe controversia acerca del manejo de la profilaxis de MAC con una terapia anti retroviral adecuada, e incluso existen casos en los que existía una afectación asintomática y al iniciar terapia antiretroviral se vuelve evidente y puede presentar resistencia a la medicación que fue elegida como

profilaxis (Bartlett & Sax, 2018). *Rhodococcus equi* es otro bacilo gram negativo que suele generar cuadros de neumonía necrotizante, pero es más común en personas en contacto con ganado equino. *Bartonella henselae* es el agente causal de la enfermedad por arañazo de gato en pacientes inmunocompetentes, sin embargo en pacientes inmunocomprometidos generan angiomatosis bacilar, que puede manifestarse bajo el nombre de peliosis hepática cuando hay afectación a nivel visceral, esta entidad es importante ya que las lesiones pueden asemejarse a Sarcoma de Kaposi y sus tratamientos son sumamente diferentes. Finalmente las infecciones virales más comunes en estos pacientes son el CMV que suele manifestarse en etapas avanzadas de la enfermedad con recuentos de menos de 100 células/microlitro. Su lesión más característica es la retinitis por CMV, sin embargo puede presentarse lesiones a nivel de tracto gastrointestinal o a nivel del SNC. Además existen infecciones por virus de la familia de los Herpesvirus: Herpes simplex con infecciones recurrentes, Herpes zoster que genera lesiones cutáneas extensas que afectan varios dermatomas y tienden a ser muy dolorosas; Virus de Epstein Barr que se asocia principalmente a 3 entidades: linfoma de Burkitt, linfoma cerebral primario y neumonía intersticial linfoide; el Herpes virus tipo 8 que se menciono anteriormente y está relacionado con el sarcoma de Kaposi, enfermedad de Castleman y linfoma de cavidades; el virus JC, un poliomavirus, que se presenta con recuentos de menos de 50 células por microlitro y finalmente el virus de la hepatitis C que lidera las causas de hepatopatía crónica en pacientes con VIH (Fernandez Ruiz, Lopez Medrano, Rios Blanco, Garrote Martinez, & Escola Verge, 2014).

Tratamiento

El tratamiento para la infección por VIH/SIDA es un tema sumamente amplio ya que existen varios fármacos y combinaciones que se pueden utilizar para tratar el virus en sí y también sus co-infecciones. El tratamiento es diferente dependiendo si el paciente ha recibido previamente tratamiento o no lo ha recibido nunca antes. En teoría en pacientes que nunca antes han sido tratados, como es el caso del paciente presentado, se deberían realizar pruebas de resistencia a los anti retrovirales previo al inicio del tratamiento, y en caso de diferirse el inicio hacerlo justo antes de iniciar. Además se debería realizar conjuntamente pruebas genotípicas para evaluar la presencia de mutaciones que podrían hacer que ciertos fármacos no sean útiles al tratamiento. La mayoría de las pruebas genotípicas evalúa los genes de la transcriptasa inversa, proteasa e integrasa para verificar que no exista resistencia a los fármacos (AIDSinfo, 2018). En el caso del paciente del caso existen diferentes limitaciones al momento de la selección del tratamiento antiretroviral. Sin contar con el hecho de que no es un paciente común y tiene diferentes comorbilidades que de inicio hacen más complejo su tratamiento; esta el hecho de que se encuentra en un nivel de salud que no posee la tecnología para realizar este tipo de exámenes y determinar cual sería el mejor tratamiento para este caso en particular, por lo que en este caso se iniciaría con un tratamiento empírico, y a continuación se evalúa los resultados del mismo. En este caso se puede seleccionar las terapias recomendadas estándar que incluyen un inhibidor de la transferencia de cadenas de la integrasa (INSTI) y 2 inhibidor de la transcriptasa inversa análogos de los nucleosidos (NRTI). Dentro de las opciones están Dolutegravir / Abacavir / Lamivudina o Dolutegravir + Tenofovir / Emtricitabina o Elvitegravir / Cobicistat / Tenofovir / Emtricitabina (AI) y finalmente Raltegravir +

Tenofovir/Emtricitabina (Al cuando se trata de tenofovir disoproxil fumarato, y All para tenofovir alafenamida) (AIDSinfo, 2018). Se pueden combinar con un anti retroviral de otro tipo como inhibidores de la integrasa, inhibidores de la transcriptasa inversa no nucleosido o inhibidores de la proteasa, a estos regímenes se suma un amplificador farmacocinetico como Cobicistat o Ritonavir como se mencionó anteriormente de acuerdo con las guías de recomendación del Center for Disease Control and Prevention (CDC), the National institutes of Health y HIV medicine association. Dentro de las guías de tratamiento existe mucha información que lamentablemente no siempre es aplicable por las limitaciones antes mencionadas y más aun en casos como el del paciente en donde se contradicen las pautas de cada una de sus comorbilidades haciendo el manejo de este caso algo complejo. Una pauta que se utiliza en la actualidad para tener una medición real de la efectividad el tratamiento y de la respuesta del paciente es el recuento de CD4, es decir en promedio, cuanto aumenta el recuento de CD4 según el tiempo de TARV.

El tratamiento para sarcoma de Kaposi se realiza de manera sistémica cuando hay afectación visceral, cuando las lesiones son dolorosas o están ulceradas, cuando hay edema, enfermedad cutánea extensa o enfermedad rápidamente progresiva, o cuando se tiene una puntuación de 1 en cualquier criterio de la escala de estadiaje de Sarcoma de Kaposi en la tabla 14. La primera línea de tratamiento es la doxorubicina pegilada que ha mostrado una respuesta del 45% mientras que la segunda línea, Pacitaxel tiene respuesta del 55 al 70%, sin embargo presenta más efectos tóxicos. El tratamiento debe recibirse mientras presente un beneficio para el paciente, y hasta que se alcance una meseta en la respuesta, si esta es adecuada se debe parar el tratamiento. Sin

embargo si persiste enfermedad posterior a la respuesta se debe considerar cambiar de tratamiento (Yarchoan & Uldrick, 2018).

La infección por *Cryptococcus* en meninges es una infección oportunista cuyo tratamiento de primera línea, como se mencionó anteriormente es la asociación entre Anfotericina B y flucitosina para la fase de inducción del tratamiento y con Fluconazol en la fase de consolidación (Fernandez Ruiz, Lopez Medrano, Rios Blanco, Garrote Martinez, & Escola Verge, 2014). Este tipo de medicación tiene múltiples efectos adversos, : falla renal, hipocalcemia, hipofosfatemia e hipocalemia por lo que es importante un monitoreo diario de electrolitos y creatinina y en muchos casos requieren suplementos de potasio, magnesio o ambos (Cox & Perfect, Clinical management and monitoring during antifungal therapy of HIV-infected patient with cryptococcal meningitis, 2018). En cuanto a la flucitosina sus efectos adversos más importantes son hematológicos como leucopenia, trombocitopenia o hepáticos. Por otra parte al ser una droga que se administra en combinación, el efecto nefrotóxico que se da por la Anfotericina B, contribuye a una acumulación de dosis llevando a toxicidad, por lo que es importante regular las dosis dependiendo de la función renal del paciente. Idealmente se deberían monitorizar los niveles de drogas en sangre de 3 a 5 días después del inicio de su administración y deben mantenerse entre 30 y 80 mcg/mL, sin embargo por la falta de disponibilidad se puede llevar un control con biometría hemática completa 3 veces por semana (Cox & Perfect, Clinical management and monitoring during antifungal therapy of HIV-infected patient with cryptococcal meningitis, 2018). Finalmente el fluconazol puede llegar a ser hepatotóxico por lo que se debe llevar un control de enzimas hepáticas si se va a usar

a largo plazo (Cox & Perfect, Clinical management and monitoring during antifungal therapy of HIV-infected patient with cryptococcal meningoencephalitis, 2018).

La co-infección con CMV se caracteriza por aparecer en etapas tardías de la enfermedad y como se mencionó anteriormente su manifestación más común es la retinitis, pero puede afectar otras partes del organismo, el tratamiento de primera línea en este caso es el ganciclovir o si se va a manejar por vía oral el valganciclovir. Si existiera resistencia viral o toxicidad medular, se puede sustituir por foscarnet. Sin embargo el foscarnet genera problemas de toxicidad a nivel renal y alteración del equilibrio de electrolitos, otra alternativa ante la resistencia, es el cidofovir. También se suele presentar frecuentemente co-infección con EBV que se asocia a complicaciones malignas más graves que el CMV, entre ellas linfoma no Hodgkin (Sullivan, 2017).

Pronóstico

Con los tratamientos actuales muchos de los pacientes logran un control a largo plazo con uso de terapia anti retroviral, sobre todo con la reconstitución inmune. El virus del herpes 8 que origina el sarcoma de Kaposi no puede ser erradicado, por lo que existe la probabilidad de que recurra y se debe dar terapia adicional. El riesgo de mortalidad en un paciente con SIDA que presenta Sarcoma de Kaposi es 3 veces más grande que la de un paciente con SIDA sin esta patología, principalmente por que el SK presenta diversas complicaciones severas. Incluso se ha notado que la localización de las lesiones influye de igual manera en el pronóstico ya que las personas con lesiones bucales o en mucosas presentan una tasa de mortalidad más elevadas en relación con

aquellos cuyas lesiones se limitan a la parte cutánea (Maya, Segovia, Madrigal, Abrego, & Salas-Alanis, 2017).

El empeoramiento del sarcoma de Kaposi, sobre todo el bucal puede verse asociado al síndrome de reconstitución inmunológica (SRI), secundario al inicio de terapia anti retroviral. Este SRI puede ser el desencadenante de infecciones latentes o subclínicas que ya estaban presentes o generar un empeoramiento de las que ya estaban establecidas o incluso puede ser el inicio de manifestaciones de enfermedades autoinmunes o formas inusuales de Sarcoma de Kaposi llevando a afectación pulmonar o generar enfermedad ganglionar y se manifiesta por derrame pleural y opacidades en exámenes radiológicos y estos pueden llevar a la muerte del paciente (Maya, Segovia, Madrigal, Abrego, & Salas-Alanis, 2017).

CONCLUSIÓN

El caso que se presentó es sumamente enriquecedor y presenta muchos temas para análisis y estudio. El núcleo del mismo es el VIH, un virus relativamente nuevo que ha generado un impacto a nivel mundial y cuyo manejo sigue siendo tema de estudio. El VIH es un virus complejo que no tiene cura pero se puede controlar y manejar con adecuada medicación y seguimiento, permitiendo así que el individuo que lo padece pueda llevar una vida relativamente normal. Existen muchos problemas a raíz del virus del VIH, siendo el principal la falta de educación respecto a su transmisión en el Ecuador, incluso en las poblaciones urbanas y aún más en las rurales es evidente la carencia de educación sexual y el desconocimiento de los métodos de protección ante las enfermedades de transmisión sexual. El principal problema que se debe erradicar es el hecho de que hablar de VIH, es sumamente difícil ya que existen muchos

estigmas y juicios de valor hacia quienes lo portan, por tanto las personas no tienden a buscar abiertamente realizarse pruebas de VIH de manera rutinaria o si han estado expuestos a algún factor de riesgo. El VIH se ha convertido en un problema de salud pública que debería ser detectado y diagnosticado en el primer nivel de salud para luego ser referido para manejo en un más alto nivel por especialistas, y que se realice un seguimiento constante en el que se evalué integralmente al paciente para detectar posibles afectaciones secundarias a esta infección y poder brindar un tratamiento adecuado al paciente y su entorno. Como se mencionó durante toda la exposición del caso la sintomatología del VIH es muy poco específica y en la fase aguda en muchos casos es asintomática por lo que se debe realizar un tamizaje en las edades en las que hay mayor propensión a llevar una vida sexualmente activa. En cuanto al tratamiento este debe ser llevado por especialistas. A pesar de que se han realizado múltiples avances en el campo del VIH aun queda mucho por estudiar y sobre todo por educar a los pacientes y médicos en el primer nivel de atención sobre todo en el Ecuador.

ANEXOS

Time to positivity of HIV diagnostic tests

Test	Target of detection	Approximate time to positivity (days)
Enzyme-linked immunoassay		
First generation	IgG antibody	35 to 45
Second generation	IgG antibody	25 to 35
Third generation	IgM and IgG antibody	20 to 30
Fourth generation	IgM and IgG antibody and p24 antigen	15 to 20
Western blot		
	IgM and IgG antibody	35 to 50 (indeterminate) 45 to 60 (positive)
HIV viral load test		
Sensitivity cutoff 50 copies/mL	RNA	10 to 15
Ultrasensitive cutoff 1 to 5 copies/mL	RNA	5

This table demonstrates the approximate time to positivity following infection for various diagnostic tests for HIV.

IgG: immunoglobulin G; IgM: immunoglobulin M.

Tabla 10. Pruebas diagnosticas de VIH y tiempo necesario para positividad

(Sax & Barlett, Acute and early HIV infection: Clinical manifestations and diagnosis, 2017)

AIDS-defining conditions

Bacterial infections, multiple or recurrent*
Candidiasis of bronchi, trachea, or lungs
Candidiasis of esophagus
Cervical cancer, invasive [§]
Coccidioidomycosis, disseminated or extrapulmonary
Cryptococcosis, extrapulmonary
Cryptosporidiosis, chronic intestinal (>1 month's duration)
Cytomegalovirus disease (other than liver, spleen, or nodes), onset at age >1 month
Cytomegalovirus retinitis (with loss of vision)
Encephalopathy, HIV related ^Δ
Herpes simplex: chronic ulcers (>1 month's duration) or bronchitis, pneumonitis, or esophagitis (onset at age >1 month)
Histoplasmosis, disseminated or extrapulmonary
Isosporiasis, chronic intestinal (>1 month's duration)
Kaposi sarcoma
Lymphoma, Burkitt (or equivalent term)
Lymphoma, immunoblastic (or equivalent term)
Lymphoma, primary, of brain
<i>Mycobacterium avium</i> complex (MAC) or <i>Mycobacterium kansasii</i> , disseminated or extrapulmonary
<i>Mycobacterium tuberculosis</i> of any site, pulmonary [§] , disseminated, or extrapulmonary
<i>Mycobacterium</i> , other species or unidentified species, disseminated or extrapulmonary
<i>Pneumocystis jirovecii</i> (previously known as " <i>Pneumocystis carinii</i> ") pneumonia
Pneumonia, recurrent [¶]
Progressive multifocal leukoencephalopathy
<i>Salmonella</i> septicemia, recurrent
Toxoplasmosis of brain, onset at age >1 month
Wasting syndrome attributed to HIV ^Δ

Tabla 11. Criterios definitorios de SIDA

(Sax P. E., The natural history and clinical features of HIV infection in adults and adolescents, 2018)

Agente	1.ª elección	2.ª elección
Bacterias		
<i>Bartonella henselae</i>		Azitromicina, claritromicina, ciprofloxacino
<i>Mycobacterium avium complex</i>	Claritromicina más etambutol con o sin rifampicina	
<i>Rhodococcus equi</i>	Eritromicina más rifampicina y/o vancomicina	Linezolid
Hongos		
<i>Candida</i>	Fluconazol	Anfotericina B, itraconazol, voriconazol, equinocandinas
<i>Cryptococcus neoformans</i>	Anfotericina B liposomal más 5-flucitosina	Fluconazol, itraconazol
<i>Pneumocystis jirovecii</i>	Cotrimoxazol	Pentamidina intravenosa, dapsona más pirimetamina, clindamicina más primaquina, atovacuona
Parásitos		
<i>Cryptosporidium</i>	Tratamiento antirretroviral	
<i>Cyclospora cayentanensis</i>	Cotrimoxazol	
<i>Isospora belli</i>	Cotrimoxazol	
<i>Leishmania donovani/ infantum</i>	Anfotericina B liposomal	Antimoniales pentavalentes/ miltefosina
Microsporidios	Albendazol	
<i>Toxoplasma gondii</i>	Sulfadiacina más pirimetamina	Clindamicina más pirimetamina
Virus		
Citomegalovirus	Ganciclovir, valganciclovir	Foscarnet, cidofovir
Polyomavirus (virus JC)	Tratamiento antirretroviral	Arabinósido de citosina

Tabla 12. Profilaxis de infecciones oportunistas en pacientes con VIH

(Fernandez Ruiz, Lopez Medrano, Rios Blanco, Garrote Martinez, & Escola Verge, 2014)

Organismo oportunista	Conteo CD4
Tuberculosis	Siempre
Coccidiomicosis	< 250 células / μ L
Pneumocysts Jirovecii	< 200 células / μ L
Histoplasma	< 150 células / μ L
Toxoplasma gondii	< 100 células / μ L
Criptococo	< 100 células / μ L
Mycobacterium avium complex	< 50 células / μ L

Tabla 13. Recuento de células CD4 para inicio de profilaxis en pacientes con VIH

(Bartlett & Sax, 2018)

	Good risk (all of the following)	Poor risk (any of the following)
Tumor, T	T0: Confined to skin and/or lymph nodes and/or minimal oral disease (non-nodular KS confined to palate)	T1: Tumor-associated edema or ulceration Extensive oral KS Gastrointestinal KS KS in other non-nodal viscera
Immune system, I	I0: CD4 cell count >200/ μ L*	I1: CD4 cell count <200/ μ L
Systemic illness, S	S0: No history of OI or thrush [¶] No "B" symptoms ^Δ Karnofsky performance status >70	S1: History of OI and/or thrush "B" symptoms present Karnofsky performance status <70 Other HIV-related illness (eg, neurologic disease, lymphoma)

Tabla 14. Estadiaje de Sarcoma de Kaposi

(Groopman, AIDS- Related Kaposi Sarcoma: Staging and treatment, 2017)

Pathogen	Small bowel	Colon
Bacteria	Salmonella* Escherichia coli [¶] Clostridium perfringens Staphylococcus aureus Aeromonas hydrophila Bacillus cereus Vibrio cholerae	Campylobacter* Shigella Clostridium difficile Yersinia Vibrio parahaemolyticus Enteroinvasive E. coli Plesiomonas shigelloides Klebsiella oxytoca(rare)
Virus	Rotavirus Norovirus Astrovirus	Cytomegalovirus* Adenovirus Herpes simplex virus
Protozoa	Cryptosporidium* Microsporidium* Cystoisospora Cyclospora Giardia lamblia	Entamoeba histolytica

Tabla 15. Patógenos intestinales que causan diarrea

(LaRocque & Harris, 2018)

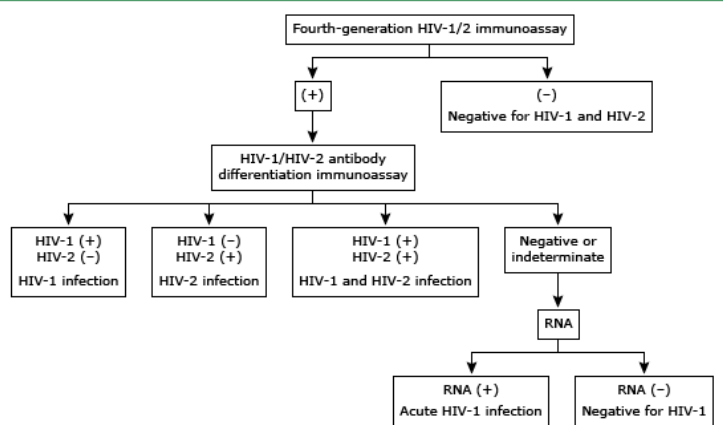
Fiebig stages of early HIV infection

Fiebig stage	Cumulative duration (days)	HIV RNA	p24 antigen	Immunoassay	Western blot
1	5	+	-	-	-
2	10	+	+	-	-
3	14	+	+	+	-
4	19	+	+/-	+	Indeterminate
5	88	+	+/-	+	+ (p31 band negative)
6	Open-ended	+	+/-	+	+ (p31 band positive)

Tabla 16. Escala de Fiebig para infección por VIH

(Sax P. E., The natural history and clinical features of HIV infection in adults and adolescents, 2018)

Recommended algorithm for HIV diagnosis



HIV: human immunodeficiency virus.

Figura 1. Algoritmo recomendado para diagnóstico de VIH

(Sax & Barlett, Acute and early HIV infection: Clinical manifestations and diagnosis, 2017)

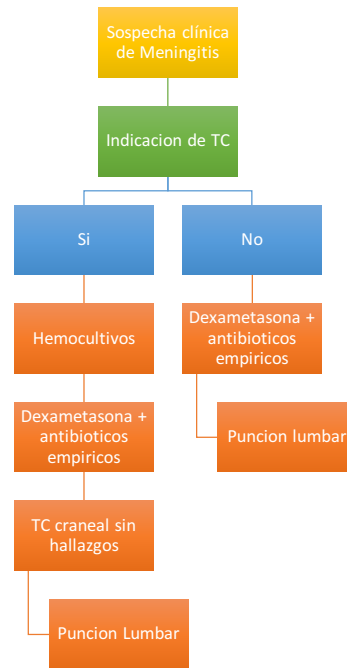


Figura 2. Algoritmo diagnóstico ante la sospecha de meningitis

(Ramirez Relinque, Blanch Sancho, Rodriguez Martin, & Solera Muñoz, 2007)

REFERENCIAS BIBLIOGRÁFICAS

Bajwa, Z., Wootton, J., & Wippold, F. (2018, April 27). Evaluation of headache in adults.

(J. Swanson, & J. Jarvik, Eds.) *UpToDate* .

Barlett, J. G., & Hirsch, M. (2018, April 23). The natural history and clinical features of

HIV infection in adults and adolescents. *UpToDate* .

Bartlett, J. G., & Sax, P. E. (2018, May). Overview of prevention of opportunistic

infections in HIV- infected patients. *UpToDate* .

Behrens, G., Pozniak, A., Puoti, M., & Miro, J. (2017). *EACS Guidelines* (Vol. 9). London:

EACS (European AIDS Clinical Society).

Bonis, P., & Lamont, T. (2017, June 15). Approach to the adult with chronic diarrhea in

resource-rich settings. (P. Rutgeerts, & S. Grover, Eds.) *UpToDate* .

Boulware, D. R., Meya, D. B., Muzoora, C., Rolfes, M. A., Huppler, K. H., Musubire, A.,

et al. (2014). Timing of Antiretroviral Therapy after Diagnosis of Cryptococcal

Meningitis. *The New England Journal of Medicine* , 26 (370), 2487-2498.

Bush, L., P, & Perez, M. T. (2017). Angiomatosis Basilar. *Manual MSD para*

profesionales .

Chen, R., Westfall, A., Hardin, M., Miller-Hardwick, C., Stringer, J., Allison, J., et al.

(2007). Complete Blood Cell Count ad a Surrogate CD4 cell Marker fod HIV

Monitoring in Resource-Limited Settings. *Journal Acquired immune Defic*

Syndr , 44 (5), 525-530.

Cohen, M., Shaw, G., McMichael, A., & Haynes, B. F. (2011). Acute HIV-1 Infection. *The*

New England Journal of Medicine , 364, 1943-1954.

- Cox, G. M., & Perfect, J. R. (2018, February 27). Clinical management and monitoring during antifungal therapy of HIV-infected patient with cryptococcal meningoencephalitis. (J. Bartlett, & J. Mitty, Eds.) *UpToDate* .
- Cox, G. M., & Perfect, J. R. (2017, December 23). Epidemiology, clinical manifestations, and diagnosis of *Cryptococcus neoformans* meningoencephalitis in HIV-infected patients. *UpToDate* .
- Delgado, R. (2010, octubre 28). Características virológicas del VIH. *Enfermedades infecciosas y microbiología clínica* , 58-65.
- Fajgenbaum, D. C. (2018, April 18). HHV-8-negative/idiopathic multicentric Castleman disease. (A. Freedman, & R. Connor, Eds.) *UpToDate* .
- Fernandez Ruiz, M., Lopez Medrano, F., Rios Blanco, J., Garrote Martinez, F., & Escola Verge, L. (2014). Enfermedades infecciosas. In G. CTO, *Manual CTO de medicina y cirugía* (Vol. 9, pp. 100-110). Madrid: Grupo CTO editorial.
- Groopman, J. (2017, August 30). AIDS- Related Kaposi Sarcoma: Staging and treatment. (D. Aboulafia, & S. R. Vora, Eds.) *UpToDate* .
- Groopman, J. (2018, May 23). AIDS-related Kaposi sarcoma: Clinical manifestations and diagnosis. *UpToDate* .
- Gueler, A., Moser, A., Calmy, A., Gunthard, H., Bernasconi, E., Furrer, H., et al. (2017). Life expectancy in HIV-positive persons in Switzerland: matched comparison with general population. *AIDS* , 31 (3), 427-436.
- Hughes, B., & Cu-Uvin, S. (2018, May). Antiretroviral and intrapartum management of pregnant HIV-infected women and their infants in resource-rich settings. *UpToDate* .

- Infectious Diseases Society of America; American Association for the study of Liver Diseases. (2018, May 24). HCV Guidance: Recommendations for Testing, Managing, and Treating Hepatitis C. *HCV Guidelines* .
- Koralnik, I. J. (2017, February 9). Approach to HIV-infected patients with central nervous system lesions. *UpToDate* .
- LaRocque, R., & Harris, J. B. (2018). *Approach to the adult with acute diarrhea in resource-rich settings*. (S. B. Calderwood, & A. Bloom, Eds.) Wolters Kluwer.
- Libman, H., & Pollack, T. M. (2017, September 7). Initial evaluation of the HIV-infected adult. (J. G. Bartlett, Ed.) *UpToDate* .
- Longo, Fauci, Kasper, Hauser, Jameson, & Loscalzo. (2012). *Harrison, principios de medicina Interna* (18ava edición ed., Vol. 2). México D.F, México : McGraw Hill.
- Maya, A., Segovia, S., Madrigal, S., Abrego, I., & Salas-Alanis, J. C. (2017). Sarcoma de Kaposi en región oral y maxilofacial, una neoplasia olvidada. *Revista Española de Cirugía Oral y Maxilofacial* , 1 (40), 22-26.
- Menzies, D. (2018, May 21). Approach to diagnosis of latent tuberculosis infection (tuberculosis screening) in adults. *UpToDate* .
- Ministerio de Salud Pública. (2010). *Guía de atención integral para adultos y adolescentes con infección por VIH/SIDA*. Quito, Pichincha, Ecuador: MSP.
- Patel , P., Borkowf, C. B., Brooks, J. T., Lasry, A., Lansky, A., & Mermin, J. (2014). Estimating per-act HIV transmission risk: a systematic review. *AIDS* , 00 (00), 1-11.

- Ramirez Relinque, J., Blanch Sancho, J. J., Rodriguez Martin, B., & Solera Muñoz, M. (2007). Protocolo de actuación ante el paciente con sospecha de infección del sistema nervioso central. *Protocolos de práctica asistencial* , 5643-5645.
- Reyes Corcho, A., & Bouza-Jimenez, Y. (2010). Síndrome de reconstitución inmunológica asociado al virus de la inmunodeficiencia humana y sida. Estado del arte. *Enfermedades infecciosas y Microbiología Clínica* , 28 (2), 111-121.
- Rompalo, A. (2018, April 23). Syphilis in the HIV- infected patient. *UpToDate* .
- Saenz Flor, K., Narvaez, L., Cruz, M., & Checa, C. (2010). Granulocitos inmaduros: Valores de referencia empleando analizador SYSMEX XE-2100. *Revista Mexicana de Patología Clínica* , 57 (4), 163-169.
- Sax , P. E. (2018). *The natural history and clinical features of HIV infection in adults and adolescents*. (M. s. Hirsch, Ed.) Wolters Kluwer.
- Sax, P. E., & Barlett, J. G. (2017). Acute and early HIV infection: Clinical manifestations and diagnosis. (A. Bloom, Ed.) *UpToDate* .
- Sax, P. E., & Bartlett , J. G. (2018, April 4). Acute and early HIV infection: Pathogenesis and epidemiology. (A. Bloom, Ed.) *UpToDate* .
- Sax, P. (2018, April). Treatment and prevention of Pneumocystis infection in HIV-infected Patients. (J. Bartlett, & J. Mitty, Eds.) *UpToDate* .
- Stover, D. E. (2018, may 11). Approach to the HIV-infected patient with pulmonary symptoms. (J. Bartlett, & T. E. King, Eds.) *UpToDate* .
- Sullivan, J. L. (2017, April 4). Clinical manifestation and treatment of Epstein- Barr virus infection. (M. S. Hirsch, S. L. Kaplan, & J. Mitty, Eds.) *UpToDate* .
- Vasquez Campuzano, R. (2016, septiembre 21). *Virus de la Inmunodeficiencia Humana (VIH)*. Retrieved Junio 25, 2018, from Departamento de Microbiología,

parasitología y virología de la universidad autónoma de México:

<http://www.facmed.unam.mx/deptos/microbiologia/virologia/sida-vih.html>

Vempilly, J. J. (2018, June 18). Pleural effusions in HIV-infected patients. (J. Bartlett, & C. Broaddus, Eds.) *UpToDate* .

Wang , C.-C. J., Silverberg, M. J., & Abrams, D. (2014). Non-AIDS-Defining Malignancies in the HIV-Infected Population. *Current Infectious Disease Reports* , 16 (6), 406.

Wilcox, M. C. (2017, March 15). Evaluation of the HIV-infected patient with diarrhea. *UpToDate* .

Wilcox, M. (2018, March 8). Evaluation of the HIV-infected patient with hepatobiliary complaints. (J. G. Bartlett, Ed.) *UpToDate* .

World Health Organization. (2006). *AIDS Epidemic Update* (Vol. 1). Geneva, Switzerland: UNAIDS.

Yarchoan, R., & Uldrick, T. (2018). HIV-Associated Cancers and Related Diseases. (D. L. Longo, Ed.) *The New England Journal of Medicine* , 378, 1029-1041.

Young, B., Lye, D., & Tek Ng, O. (2014). The absolute lymphocyte count accurately estimates CD4 counts in HIV-infected adults with virologic suppression and immune reconstitution. *Journal of The International AIDS Society* , 17 (3).

Panel on Opportunistic Infections in HIV-Infected Adults and Adolescents. Guidelines for the prevention and treatment of opportunistic infections in HIV-infected adults and adolescents: recommendations from the Centers for Disease Control and Prevention, the National Institutes of Health, and the HIV Medicine Association of the Infectious Diseases Society of America. Available

at http://aidsinfo.nih.gov/contentfiles/lvguidelines/adult_oi.pdf. Accessed 7
july 2018