

UNIVERSIDAD SAN FRANCISCO DE QUITO USFQ

Colegio de Ciencias de la Salud

**Osteomielitis de fémur derecho por Granulicatella Adiacens
en un paciente masculino de 6 años**

Análisis de caso

Daniel Alejandro Ramos Murillo

Medicina

Trabajo de titulación de pregrado presentado como requisito para la obtención
del título de Médico

Quito, 27 de septiembre del 2018

UNIVERSIDAD SAN FRANCISCO DE QUITO USFQ
COLEGIO CIENCIAS DE LA SALUD

HOJA DE CALIFICACIÓN
DE TRABAJO DE TITULACIÓN

**Osteomielitis de fémur derecho por Granulicatella Adiacens en un
paciente masculino de 6 años.**

Daniel Alejandro Ramos Murillo

Calificación:

Nombre del profesor, Título académico

Luis Alberto Pedroza Ph.D,

Firma del profesor

Quito, 27 de septiembre de 2018

Derechos de Autor

Por medio del presente documento certifico que he leído todas las Políticas y Manuales de la Universidad San Francisco de Quito USFQ, incluyendo la Política de Propiedad Intelectual USFQ, y estoy de acuerdo con su contenido, por lo que los derechos de propiedad intelectual del presente trabajo quedan sujetos a lo dispuesto en esas Políticas.

Asimismo, autorizo a la USFQ para que realice la digitalización y publicación de este trabajo en el repositorio virtual, de conformidad a lo dispuesto en el Art. 144 de la Ley Orgánica de Educación Superior.

Firma del estudiante: _____

Nombre y apellidos: Daniel Alejandro Ramos Murillo

Código de estudiante: 00108865

C. I.: 1716169378

Lugar, Fecha Quito, 27 de septiembre del 2018

RESUMEN

La osteomielitis, una infección de los huesos, tiene gran importancia en la población pediátrica ya que puede causar secuelas que comprometen la calidad de vida del paciente de manera permanente. Su incidencia en países en desarrollo es de 1 en 500-2300 niños cada año. En Ecuador, se han registrado aproximadamente 8967 egresos hospitalarios desde el año 2001 al 2011, siendo los niños y adolescentes menores de 15 años los más afectados por esta condición. La presentación clínica clásica es limitación de la función articular y hallazgos focales de inflamación. Un diagnóstico temprano reduce el riesgo de lesiones permanentes y por esta razón, se presenta este caso clínico con el fin de realizar una revisión bibliográfica para hacer un abordaje adecuado sobre dicha enfermedad. Este caso trata de un paciente que ingresa por un cuadro de dolor articular más alza térmica y termina con un diagnóstico de Osteomielitis de fémur derecho por *Granulicatella adiacens*. Este microorganismo forma parte de la microbiota oral, no obstante, es una causa poco común de osteomielitis pues existen casos reportados. Durante el desarrollo de esta tesis se hace énfasis en: la etiología, la epidemiología, el abordaje diagnóstico, el manejo y su seguimiento de la osteomielitis, y además se comentará sobre la *Granulicatella adiacens* como causante de esta enfermedad. Se ha realizado una revisión bibliográfica y solo se ha reportado en pacientes adultos casos de osteomielitis vertebral, artritis nativa e infección articular protésica, por lo que, es de gran importancia informar este caso ya que es el primer caso de un paciente pediátrico sano el cual presenta una osteomielitis de fémur causada por *Granulicatella adiacens*.

Palabras clave: Osteomielitis aguda, hematógena, *Granulicatella adiacens*, estreptococo nutricionalmente variable, antibiótico terapia.

ABSTRACT

Osteomyelitis is an infection in the bones which has great importance in the pediatric population due to its lifelong potential of physical damages and permanent effects in quality of life. The incidence of this condition in developing countries ranges from 1 in 500 to 2300 children per year. In Ecuador, there have been approximately 8967 hospital discharges related to Osteomyelitis in the years 2001 to 2011. The classical clinical presentation is a limitation of joint function and focal findings of inflammation. There is evidence that an early diagnosis dramatically reduces the risk of permanent injury and for this reason, this clinical case is presented in order to perform a literature review to make a sufficient approach to this disease. This case is about a patient with a clinical profile of joint pain plus fever that lead to a diagnosis of osteomyelitis of the right femur caused by *Granulicatella adiacens*. This microorganism is an oral microbiota, however, there are described cases that these bacteria can cause osteomyelitis in an unusual way. This thesis statement will emphasize on: The etiology, epidemiology, diagnostic approach, management and follow-up of osteomyelitis, and also it will talk about the unusual relationship of *Granulicatella adiacens* with this disease. A review has been made and only vertebral osteomyelitis, native arthritis, and joint prosthetic infection in adult patients have been reported, so it is very important to report this case since it is the first case of a healthy pediatric patient which has a femur osteomyelitis caused by *Granulicatella adiacens*.

Key words: Acute osteomyelitis, hematogenous, *Granulicatella adiacens*, nutritionally variable streptococcus, antibiotic therapy.

TABLA DE CONTENIDO

<i>CASO CLÍNICO</i>	9
Objetivos	9
Historia Clínica	9
Anamnesis.....	9
Examen Físico:	11
Exámenes de laboratorio iniciales	12
Lista de problemas.....	16
<i>OSTEOMIELITIS AGUDA</i>	17
Definición, patogenia, epidemiología y etiología de la osteomielitis aguda.....	17
Abordaje de un dolor articular sugestivo de osteomielitis aguda.....	19
Evolución del Caso	22
Resultados microbiológicos.....	23
Resultado Histopatológico	24
Conociendo de la bacteria de nuestro paciente y su relevancia.....	26
Manejo de la osteomielitis aguda.....	28
Evolución del paciente	33
Exámenes de control	33
Seguimiento ambulatorio del paciente.....	34
Diagnóstico final	35
<i>CONCLUSIONES</i>	36
<i>REFERENCIA BIBLIOGRÁFICAS</i>	38

ÍNDICE DE TABLAS

Tabla 1. Laboratorios de Ingreso	14
Tabla 2. Lista de problemas.....	17
Tabla 3. Hallazgos Quirúrgicos	23
Tabla 4. Resultado Histopatológico	25
Tabla 5. Laboratorios del 12/07/2018	34

ÍNDICE DE FIGURAS

Figura 1. Dedos en Guante en Manos.....	12
Figura 2. Reporte de Ecocardiograma	14
Figura 3. Ecografía de Partes Blandas (Derecha).....	14
Figura 4. Resonancia Magnética de Cadera, Muslo y Rodilla Derecha.....	16
Figura 5. Algoritmo de Aproximación Diagnóstica en Pacientes con Sospecha de Osteomielitis Aguda	22
Figura 6. Cultivo de Secreción de Tejido Óseo	23
Figura 7. Resultados de Cultivo y Antibiograma de Secreción de Tejido Óseo	24
Figura 8. Muestra Enviada a Patología de Tejido Óseo Endomedular y Cortical	24
Figura 9. Microscopía del tejido	25
Figura 10. Algoritmo de Manejo terapéutico en Pacientes con Osteomielitis Aguda.....	32
Figura 11. Radiografía de Control Pre-Alta (14/07/2018).....	34
Figura 12. Radiografía de Control por Consulta Externa (14/08/2018)	35

CASO CLÍNICO

Objetivos

Objetivo general: Enseñar a los estudiantes de medicina sobre el abordaje diagnóstico de la osteomielitis aguda mediante el reporte de un caso.

Objetivo (s) específico (s):

1. Instruir sobre la osteomielitis aguda.
2. Conocer el abordaje diagnóstico ante un paciente pediátrico con dolor monoarticular sospechoso de osteomielitis.
3. Aprender sobre los diagnósticos diferenciales de la osteomielitis en la población pediátrica
4. Entender sobre el manejo de una osteomielitis aguda y su seguimiento.

Historia Clínica

Anamnesis

Motivo de consulta: Dolor monoarticular y alza térmica

Datos de Filiación: Paciente masculino, 6 años 10 meses, nacido en Quito y reside en Pelileo, provincia de Tungurahua. Producto de una primera gesta, nace a término por cesárea electiva con APGAR y antropometría adecuada. Vacunas completas para la edad, grupo sanguíneo O Rh+, no refiere alergias ni transfusiones previas.

Enfermedad Actual: Padres refieren que el 25/06/2018 hijo sufre trauma en rodilla derecha con el filo de una grada mientras jugaba en la escuela causando edema y dolor intenso. Posteriormente, refiere que en la noche de ese mismo día presenta

dolor abdominal, de moderada intensidad, tipo cólico, generalizado, que se acompaña de cefalea, hiporexia, vomito por 5 ocasiones de aspecto alimenticio y alza térmica cuantificada de 40 grados centígrados por lo que acuden donde medico general el cual receta Bactrim (Trimetroprim/Sulfametoxazol), Diaren (Nifuroxazida + Atapulgita) e Ibuprofeno que se toma solo por una ocasión. No existe mejoría clínica, por lo que acuden donde pediastra el cual decide su ingreso en el Hospital Básico Privado de Tungurahua (27/06/18) debido a deshidratación y su cuadro descrito anteriormente. Se coloca vía venosa donde se hidrata con líquidos y se da medicación la cual no especifican. Existe mejoría clínica, pero persiste la fiebre, el dolor abdominal y padres refieren que un día después de su ingreso, su hijo presenta mayor edema en miembro inferior derecho el cual causa impotencia funcional. Se da de alta el 29/06/18 por mejoría clínica relativa, se le manda Cefuroxima 5cc C/12h, Ibuprofeno 5cc C/8h y Enterogermina 1 vial QD. Debido a que síntomas persisten, acuden donde medico particular en Quito el cual decide su ingreso en esta casa de salud para estudio de enfermedad.

Antecedentes Patológicos Personales: Fue sometido a una endodoncia hace 2 meses en la cual no recibió profilaxis antibiótica y hace 4 meses sufre laceración en planta de pie con la baldosa de una piscina durante un paseo en la costa.

Antecedentes Patológicos Familiares: Abuela materna sufre de hipotiroidismo y Abuela paterna sufre de una cardiopatía la cual no es especificada.

Antecedentes Quirúrgicos Personales: No refiere

Hábitos: Alimentación 5 veces al día, deposiciones 3 veces a la semana, miccionales 6 veces al día.

Examen Físico:

Signos Vitales: TA: 94/59 mmHg, FC: 74 lpm, FR: 22 rpm, SatO₂: 95% AA, T: 37 °C

Neurológico: Paciente consciente, atención preservada, orientado en las 3 esferas, sin signos de focalidad neurológica, sin alteración de los pares craneales, lenguaje preservado en contenido, estructura y comprensión.

Piel: Pálido, Rash morbiliforme difuso.

Ojos: Escleras anictéricas, conjuntivas rosadas, movimientos oculares, preservados, pupilas isocóricas, reactivas a la luz y acomodación.

Boca: Labios fisurados, mucosas húmedas, oro faringe con eritema leve, lengua aframbuesada, no aftas, úlceras ni petequias.

Cuello: Adenopatía de un centímetro a nivel cervical posterior izquierdo, yugulares no ingurgitadas, pulsos carotídeos palpables simétricos de buena intensidad sin soplos, movilidad conservada, tiroides no palpable

Tórax: Simétrico, expansibilidad conservada, mecánica ventilatoria adecuada, no deformidades evidentes.

Corazón: Ruidos cardíacos rítmicos, normofonéticos, soplo sistólico en mesocárdio, grado II/VI, sin irradiación. No se evidencia frote pericárdico. Punto de máximo impulso en 5to espacio intercostal línea medio clavicular.

Pulmonar: Murmullo vesicular preservado en todos los campos, no se auscultan ruidos sobreañadidos. Sin alteración en la percusión pulmonar.

Abdomen: Ruidos hidroaéreos conservados, suave, depresible, no doloroso a la palpación superficial y profunda, sin evidencia de organomegalias a la palpación, no signos de ascitis, timpánico a la percusión.

RIG: Diuresis espontánea, genitales masculinos sin patología aparente. Adenopatía inguinal bilateral de aproximadamente 2 cm, no dolorosos, móviles.

Extremidades: Descamación en dedo de guante en manos bilateral (Imagen 1.), miembro inferior derecho con rotación externa y flexión de rodilla, impotencia funcional; Calor, rubor, dolor, tumor en rodilla derecha. Pulsos periféricos presentes. Llenado capilar menor a 2 segundos.

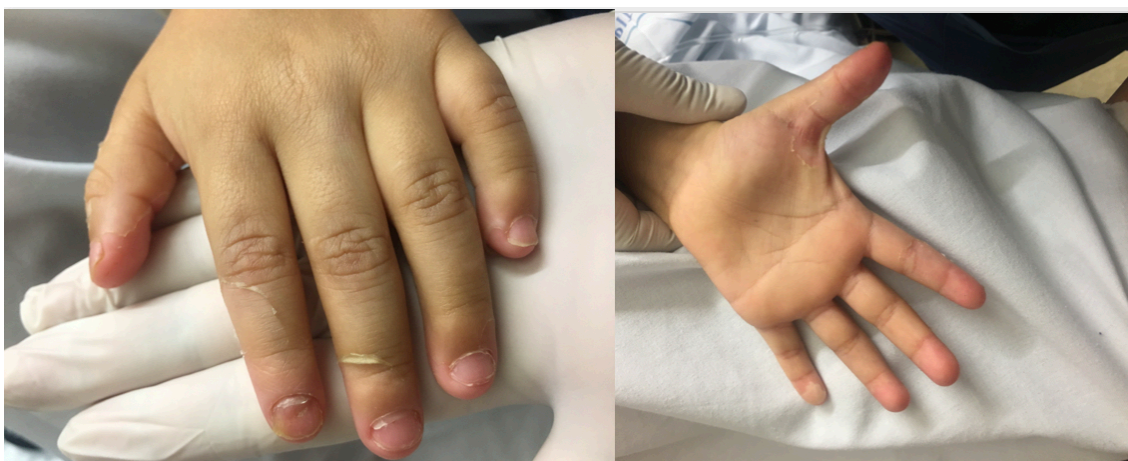

Figura 1. Dedos en Guante en Manos

Exámenes de laboratorio iniciales

Parámetro	Valor	Valores Normales
Leucocitos	18380 mm ³	5500 - 15500
Neutrófilos	11396 mm ³ (62%)	2000 - 8000 (25 - 60%)
Linfocitos	4044 mm ³ (22%)	1000 - 4400 (25 - 40%)
Monocitos	2022 mm ³ (11%)	80 - 880 (2 - 11%)
Eosinófilos	184 mm ³ (1%)	80 - 440 (2 - 4.5%)

Hemoglobina	11.1 g/dL	10.7 – 15
Hematocrito	31.2%	31 – 45
Plaquetas	262 000	150 – 450
VSG	72 mm/hora	0 – 12
PCR	77.60 mg/L	0 – 10
PCT	1.59 sec	0.50 – 2.00 ng/mL: Moderado riesgo de sépsis severa y/o shock séptico
Glucosa	86 mg/dL	70 – 100
Creatinina	0.33 mg/dL	0.25 – 0.75
Urea	20.9 mg/dL	10 – 50
BUN	10 mg/dL	5 – 22
Na	137 meq/L	132 – 145
K	3.3 meq/L	3.1 – 5.1
Cl	101.3 meq/L	98 – 110
Ácido Úrico	1.80 mg/dL	3.50 – 8.50
TGO	60 U/L	0 – 48
TGP	85 U/L	7 – 45
Gamma GT	146 U/L	5 – 30
Fosfatasa alcalina	256 U/L	38 – 126
LDH	584 U/L	313 – 618
CK	89 U/L	55 – 170
Ca Iónico	1.22 mmol/L	1.12 – 1.35
Proteínas Totales	5.96 g/dL	6.30 – 8.20
Albúminas	2.81 g/dL	3.50 – 5
Globulina	3.15 g/dL	1.50 – 3
Mioglobina	<21 ng/mL	28 – 62
Strept A Test	Negativo	

Hemocultivo x2	Negativo	
EMO	Negativo	

Tabla 1. Laboratorios de Ingreso

Fecha: 03 de julio del 2018

Edad: 6 años 10 m Peso: 23 Kg. Talla: 117 cm S.C.: TA:

No. H 14765801 Cas: Sat %

MODO M:	Paciente (cm)	Z Score
Anillo Mítral	2.2	-0.4
Anillo Tricuspídeo	2.1	-0.9
Ventrículo izquierdo (Diástole)	4.3	1
Ventrículo izquierdo (Sístole)	2.7	0.9
Espesor del septum	0.6	0.3
Espesor de la pared posterior VI	0.7	1.6
Fracción de Eyección (%)	68%	
Fracción de Acortamiento	38%	
Raíz de Aorta	2	0
Aurícula Izquierda	2.2	0.3
Relación Ai/ Ao	1.4	
Anillo aórtico	1.5	0.22
Región sinutubular	1.7	0.4
Anillo pulmonar	1.7	-0.2
Tronco de la arteria pulmonar	2	0.6

ESTUDIO DOPPLER

	VELOCIDAD MÁXIMA		GRADIENTE	AREA
	Sístole	Diástole		
A. Aórtico			7.4	CM (cuadrados)
A. Pulmonar			4.7	
Mítral		E/A	1.5	
Tricuspídea			23	

HALLAZGOS ANATOMICOS:

1.-Situs, solitus, levocardia, levoapex. 2.-Relación anatómica normal.3.-Tamaño y espesor de cámaras normales. 4.- Normofunción de ventrículo izquierdo. FEVI por Simpson: 62%. 5.- Red de Chiari prominente. 6.- Coronaria izquierda: 2.2 mm Z -0.58. Descendente anterior: 1.9 mm Z -0.8. Coronaria derecha: 1.7 mm Z -1.2. 7. Pericardio normal.

ESTUDIO DOPPLER: Insuficiencia tricuspídea y pulmonar leves, insuficiencia mitral mínima. Presión arterial pulmonar 29 mm Hg.

CONCLUSIONES:

1. SIN DEFECTOS ESTRUCTURALES.
2. RED DE CHIARI PROMINENTE
3. INSUFICIENCIA TRICUSPÍDEA LEVE.
4. INSUFICIENCIA PULMONAR LEVE.
5. INSUFICIENCIA MITRAL MÍNIMA.
6. PRESIÓN ARTERIAL PULMONAR 29 MMHG.
7. ADECUADA FUNCIÓN BIVENTRICULAR.

Figura 2. Reporte de Ecocardiograma

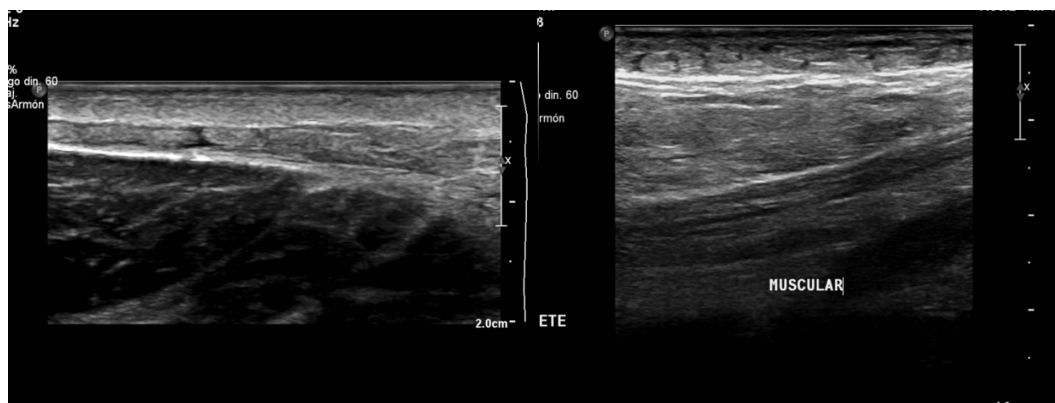
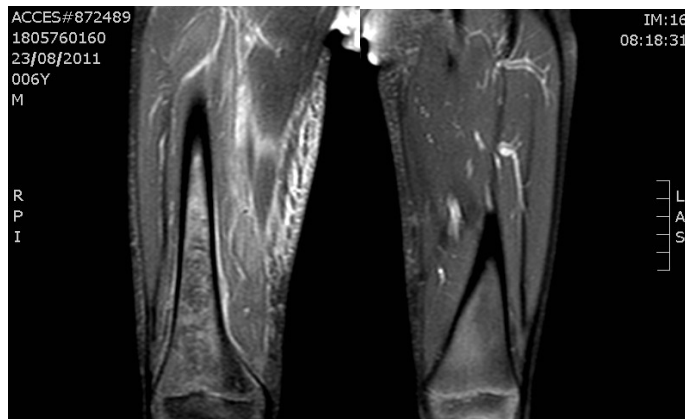
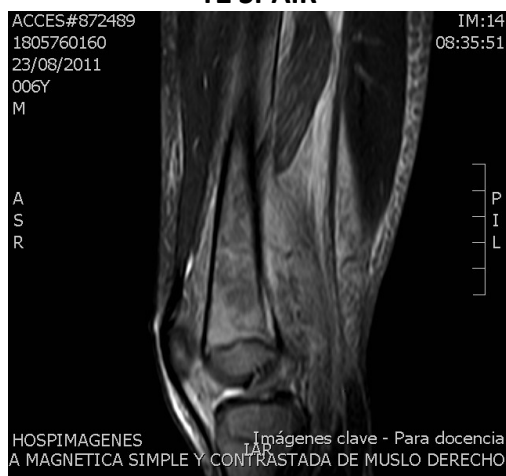

Figura 3. Ecografía de Partes Blandas (Derecha)

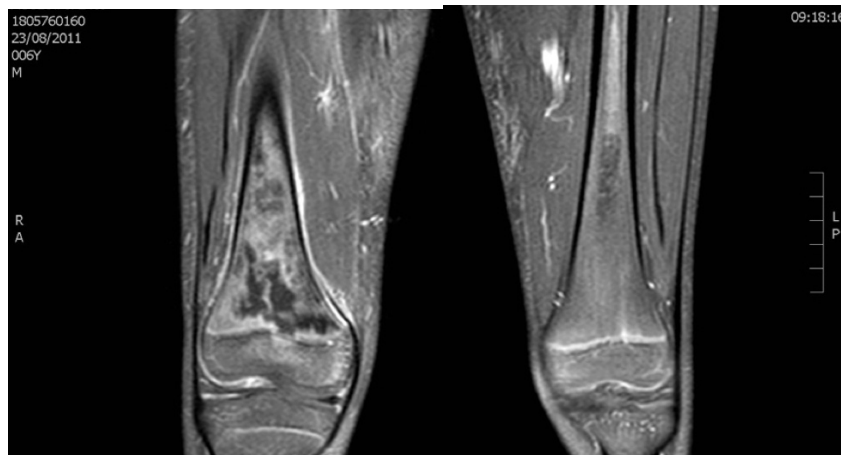
Reporte: Aumento de la ecogenicidad y tamaño del tejido celular subcutáneo que parte del tercio medio del muslo hacia la fosa poplítea y que expresa un proceso de celulitis. Además, existe cambios de ecogenicidad del músculo que corresponde al bíceps femoral y la presencia de una colección de aspecto líquido que se ubica en la profundidad de este músculo cerca del hueco poplíteo.



T2 SPAIR



T2 SPAIR



T2 CON CONTRASTE

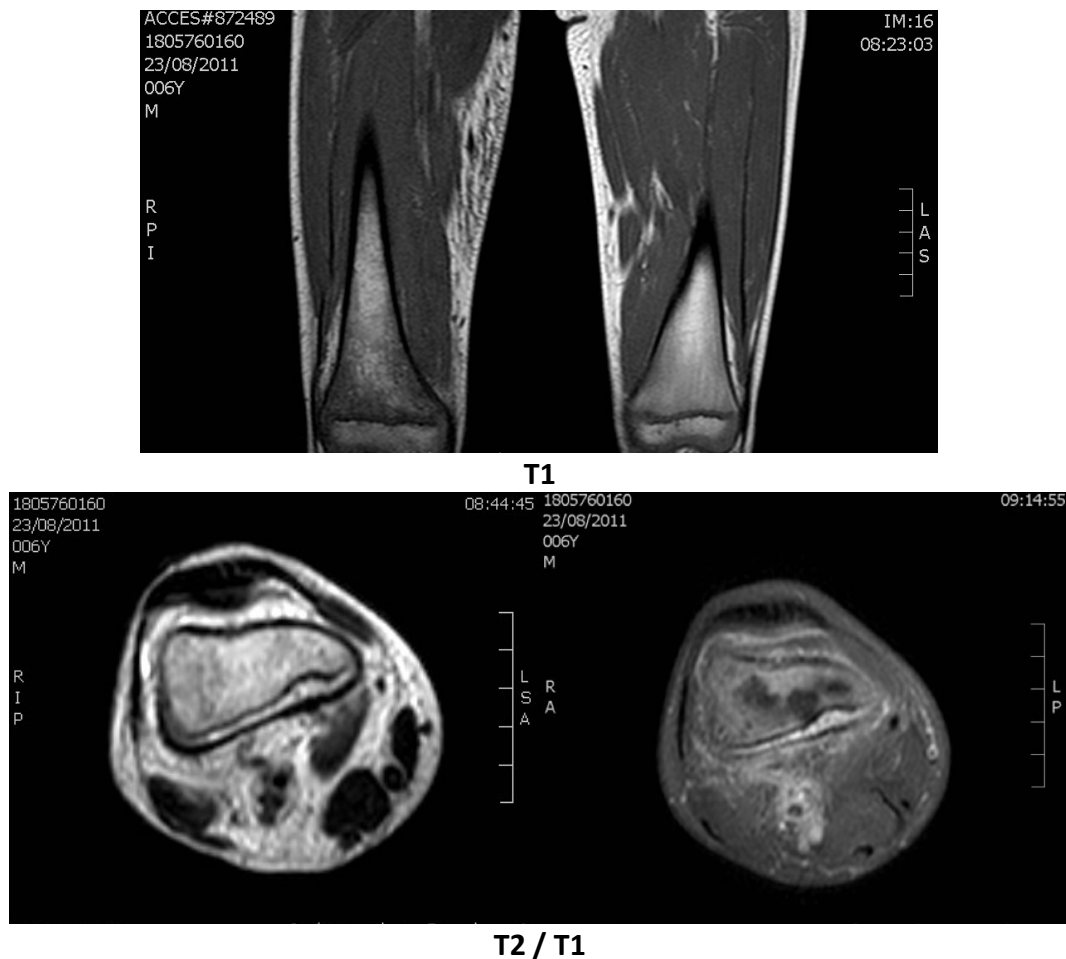


Figura 4. Resonancia Magnética de Cadera, Muslo y Rodilla Derecha

Reporte: -Signos de osteomielitis aguda del extremo distal de diáfisis, metáfisis y parte de la epífisis del fémur derecho; colección subperióstica supracondílea posterior; Miositis reactiva de los grupos musculares posteriores profundos del tercio distal del muslo y Edema de partes blandas y del tejido celular subcutáneo, en relación a celulitis.

Lista de problemas

Número	Problema	Activo/Pasivo	Cronología
1	Corte en planta de pie con baldosa de piscina	P	Hace 4 meses
2	Endodoncia	P	Hace 2 meses
3	Trauma en rodilla derecha	P	25/06/18
4	Hospitalización previa	P	27/06/18
5	Dolor abdominal	P	25/06/2018

6	Alza Térmica	A	25/06/2018
7	Vómito	A	25/06/2018
8	Inflamación de miembro inferior derecho	A	28/06/2018
9	Adenopatías cervical e inguinal	A	03/07/2018
10	Lengua aframbuesada	A	03/07/2018
11	Descamación en dedo de guante	A	03/07/2018
12	Rash	A	03/07/2018

Tabla 2. Lista de problemas

OSTEOMIELITIS AGUDA

Definición, patogenia, epidemiología y etiología de la osteomielitis aguda

La osteomielitis es una infección del aparato esquelético, causado por microorganismos, predominantemente bacterias. Usualmente en paciente pediátricos el mecanismo patogénico es por vía hematógica, sin embargo, existe otros mecanismos causantes como la inoculación directa (de causa traumática o quirúrgica) o por contigüidad (extensión de infección de partes blandas como celulitis, sinusitis, enfermedad periodontal). Como factores de riesgos para la población pediátrica, son considerados los siguientes: Enfermedad de células falciformes, trastornos de inmunodeficiencia, sepsis, trauma menor coincidente con bacteriemia y catéteres vasculares permanentes (Krogstad, Kaplan, & Phillips, 2018b).

Para comprender la fisiopatología de esta enfermedad, se debe tener en cuenta que en la metafisis las arterias nutricias se ramifican en capilares sin anastomosis bajo la fisis, esto forma un asa aguda previa a la entrada en las sinusoides venosas que drenan

en la médula ósea. En dicho lugar, el flujo sanguíneo es lento por lo que crea un ambiente ideal para la colonización de bacterias (Kliegman, Behrman, Jenson, & Stanton, 2008). Cuando la bacteria llega a la metafisis, esta que conlleva a una celulitis en la médula ósea, dicha inflamación crea un aumento en la presión intramedular creando una disminución del flujo en el periostio y creando áreas de necrosis las cuales serán focos de infección (Krogstad et al., 2018b).

Esta infección puede diseminarse a la epífisis y al espacio articular adyacente, y posteriormente puede formar un absceso interóseo, también conocido como absceso de Brodie. Dependiendo de la edad del niño, éste a medida que crece, tiene mayor capacidad para contener la infección ósea pues, la corteza y el periostio se vuelven más gruesa y denso, respectivamente. Además, existe atrofia de los capilares metafisarios por osificación de la epífisis, evitando que la infección invada el espacio articular (Krogstad et al., 2018b). Aunque cualquier hueso puede ser afectado, los huesos largos (tubulares) son afectados en un 80%, siendo el fémur y la tibia los más frecuentemente involucrados (Peltola & Pääkkönen, 2014).

La osteomielitis es más común en los niños pequeños, casi el 30% se produce en niños de 2 años y un 50% en niños de 5 años. Es más frecuente en los niños que en las niñas, con una relación de 2:1 (Hernandez et al., 2009). Su incidencia varía según la localización, pero se ha visto que en países en vías de desarrollo es de aproximadamente de 1 de cada 500-2300 niños por año. En Ecuador desde el año 2001 al 2011 se han registrado aproximadamente 8967 egresos hospitalarios, siendo los niños y adolescentes

menores de 15 años los más afectados (Chauca, 2014). Esta se clasifica según su duración, se considerada aguda cuando esta dura menos de 2 semanas, subaguda cuando es de 2 semanas a 3 meses y crónica cuando es mayor a 3 meses (Peltola & Pääkkönen, 2014).

La etiología microbiana de la osteomielitis se confirma en un 75%, donde la mayoría de los casos son causados por bacterias gram-positivas, siendo el *Staphylococcus aureus* como el causante en dos tercios de los casos, seguido por patógenos respiratorios como *Streptococcus pyogenes* y *S. pneumoniae*. En neonatos también son frecuentes las infecciones por estreptococos del grupo B y por bacilos gramnegativos. Asimismo, se ha identificado que *Kingella kingae*, un microorganismo del microbiota oral, como causante de osteomielitis en niños de 6 a 36 meses de edad (Hernandez et al., 2009) & (Krogstad et al., 2018b).

Abordaje de un dolor articular sugestivo de osteomielitis aguda

El abordaje diagnóstico se hace en base a la sospecha clínica donde los síntomas iniciales de la osteomielitis pueden ser inespecíficos ya que suele presentarse con fiebre aguda y síntomas constitucionales (como irritabilidad, hiporexia, decaimiento), por lo que se debe considerar dicha enfermedad en pacientes que presenten fiebre de origen desconocido. Sin embargo, una vez que la infección se establezca en el hueso, esta presenta hallazgos focales de inflamación ósea y limitación de la función (Krogstad, Kaplan, & Phillips, 2018).

Se debe tomar en cuenta que las características clínicas varían según el grupo de edad, en los recién nacidos y hasta los tres meses de edad pueden presentar como síntoma inicial una pseudo-parálisis o dolor al movimiento de la extremidad afectada. Existe hinchazón y/o eritema en el área del hueso afectado y generalmente son afebriles, continúan alimentándose de manera adecuada, pero suelen presentar vómito e irritabilidad (Hernandez et al., 2009). Por otro lado, niños mayores suelen quejarse de dolor localizado que puede correlacionarse tras una historia de trauma inespecífico que precede al inicio de los síntomas y esto generalmente retrasa el diagnóstico. A medida que avanza la infección el niño puede negarse a usar la extremidad afectada y al examen físico el dolor es bien localizado, con sensibilidad puntual sobre el hueso afectado y puede haber edema contiguo (Krogstad et al., 2018a).

Luego de realizar la historia clínica y un examen físico. Se debe realizar un análisis de sangre, este usualmente presenta una elevación de los leucocitos y de los marcadores de inflamación (VSG >20 mm/h y/o PCR >10 mg/L), estos tienen una sensibilidad de aproximadamente el 95% pero el encontrarlos en rangos normales no excluye la enfermedad y se sugiere que deben repetirse en 24 horas en niños con alta sospecha clínica. La monitorización del VSG y el PCR son útiles para controlar la respuesta al tratamiento e identificar complicaciones. Además, debe tomarse hemocultivos para la detección del germen para un tratamiento con antibiótico dirigido (Rodríguez & Villamizar, 2010) & (Krogstad, Kaplan, & Phillips, 2018c).

Asimismo, debe llevarse a cabo una radiografía de la región afectada con el fin de excluir otras causas de dolor (Ej. Tumores óseos y fracturas). Radiográficamente, se pueden evidenciar lo siguiente: reacción perióstica (sugestivo de formación ósea nueva o edema reactivo), hinchazón profunda de los tejidos blandos, elevación perióstica (sugestiva de absceso subperióstico) y esclerosis lítica (sugestivo de infección subaguda/crónica). En la mayoría de los niños es necesario realizar imágenes adicionales como la resonancia magnética (RM), la gammagrafía, la tomografía computarizada y/o ecografía puesto que las radiografías simples pueden ser normales al inicio del curso (Krogstad et al., 2018c). Se ha observado que los cambios óseos líticos son visibles cuando se destruye el 30-50% de la matriz ósea, esto sucede generalmente a los 7-14 días del comienzo de la infección. La RM es la mejor técnica puesto que aporta detalles anatómicos preciso del pus subperióstico y acumulación de restos purulentos en la médula ósea, y en la metafisis que es sugestivo de una intervención quirúrgica (Kliegman et al., 2008).

La evidencia histopatológica de inflamación en una muestra ósea o la identificación de un patógeno por cultivo o tinción de Gram de un aspirado o biopsia de hueso es la técnica diagnóstica definitiva cuando la anamnesis y el examen físico indica una elevada sospecha de osteomielitis. Sin embargo, si se llega a tener un cultivo negativo, esta enfermedad se sigue sospechando cuando un niño tiene hallazgos clínicos, de laboratorio y/o imágenes compatibles y tiene una buena respuesta a la terapia antimicrobiana (Krogstad et al., 2018c).

Como en toda enfermedad, se tiene que tener en cuenta los diagnósticos diferenciales ya que pueden causar con una clínica similar a la osteomielitis, estos incluyen: Los traumatismos, Septicemia, Celulitis, Artritis séptica, Abscesos profundos, Piomiositis, La osteomielitis multifocal recurrente crónica, Sarcoma de Ewing, Leucemia, Neuroblastoma con afectación ósea, infarto de hueso secundario a hemoglobinopatía y el síndrome de SAPHO (sinovitis, acné, pustulosis, hiperostosis y osteítis). Generalmente se distinguen por estudios de imagen o biopsia ósea (Kliegman et al., 2008) & (Krogstad et al., 2018c).

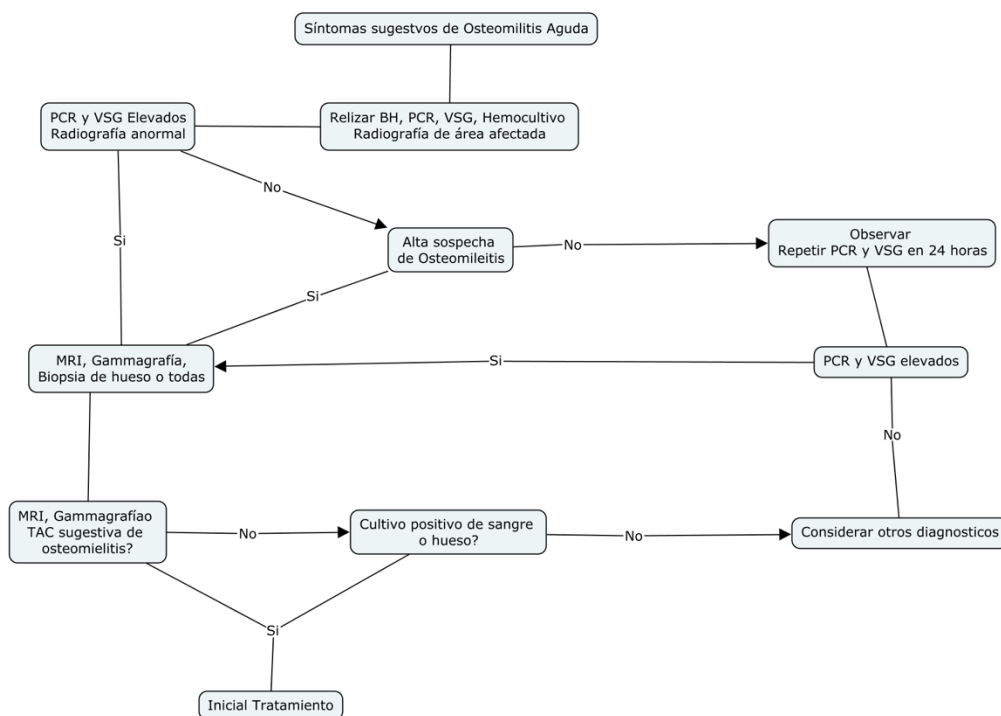


Figura 5. Algoritmo de Aproximación Diagnóstica en Pacientes con Sospecha de Osteomielitis Aguda

Fuente: (Peltola & Pääkkönen, 2014)

Evolución del Caso

Luego de obtener los resultados de laboratorio y de imagen, descritos previamente, se descarto enfermedades posibles como Fiebre escarlatina, donde el

Streptest fue negativo, y Enfermedad de Kawasaki, puesto que presenta un cuadro infeccioso y el ecocardiograma no presenta aneurisma de las coronarias. Por lo tanto, se procedió a la antibioterapia empírica de amplio espectro con Ceftriaxona 1 gramo intravenoso cada 12 horas (85 mg/kg/día) y Oxacilina 1 gramo intravenoso cada 6 horas (170 mg/kg/día). Además, puesto que presenta área de secuestro (hueso desvitalizado) y una colección subperióstica supracondílea posterior, se realiza al día siguiente una limpieza quirúrgica con desbridamiento y descompresión con ventana ósea. Este procedimiento se realizó de manera adecuada y se tomó muestras de tejido óseo endomedular y cortical para patología y 3 muestras de secreción y tejido óseo en medio de cultivo con FAN.

Hallazgos Quirúrgicos:

- Perostio edematoso hiperémico.
- Secreción purulenta escasa subperióstica
- Secreción endomedular purulenta escasa en diáfisis, metafisis y epífisis

Tabla 3. Hallazgos Quirúrgicos

Resultados microbiológicos



Figura 6. Cultivo de Secreción de Tejido Óseo

HEMOCULTIVO Nº 2

MUESTRA:

- SECRECIÓN DE FÉMUR DISTAL (CANAL ENDOMEDULAR)

MICROORGANISMO IDENTIFICADO:

- GRANULICATELLA ADIACENS

ANTIBIOGRAMA:

ANTIBIÓTICO	SUSCEPTIBILIDAD	MIC (ug/mL)
AMPICILINA	SENSIBLE	<=0.25
OXACILINA	SENSIBLE	<=0.25
ERITROMICINA	SENSIBLE	<=0.25
CLINDAMICINA	SENSIBLE	<=0.25
CEFTRIAXONA	SENSIBLE	<=1
VANCOMICINA	SENSIBLE	<=1
CIPROFLOXACINA	SENSIBLE	<=1

CULTIVO

MUESTRA:

- TEJIDO ÓSEO DE FÉMUR DERECHO.

MICROORGANISMO IDENTIFICADO:

STAPHYLOCOCCUS HAEMOLYTICUS

Antibiótico	Resultado	MIC mcg/mL
CLINDAMICINA	Resistente	>=8
GENTAMICINA	Sensible	4
LEVOFLOXACINA	Sensible	<=0.12
OXACILINA	Resistente	>=4
PENICILINA	Resistente	>=0.5
RIFAMPICINA	Sensible	1
VANCOMICINA	Sensible	2
TRIMETROPRIM-SULFAMETOXAZOL	Sensible	<=10

Figura 7. Resultados de Cultivo y Antibiograma de Secreción de Tejido Óseo

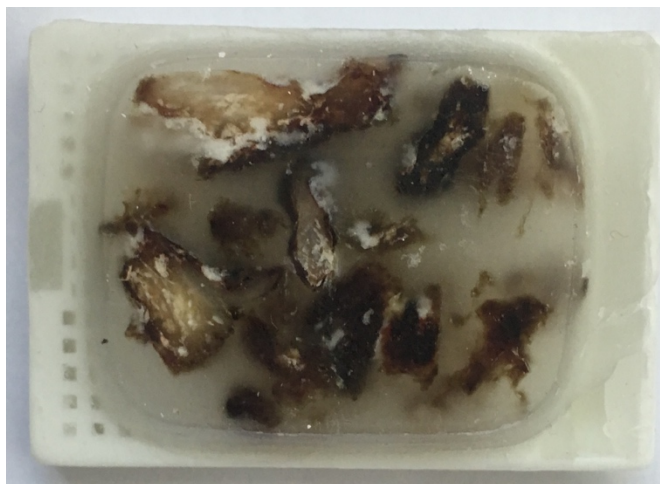
Resultado Histopatológico

Figura 8. Muestra Enviada a Patología de Tejido Óseo Endomedular y Cortical

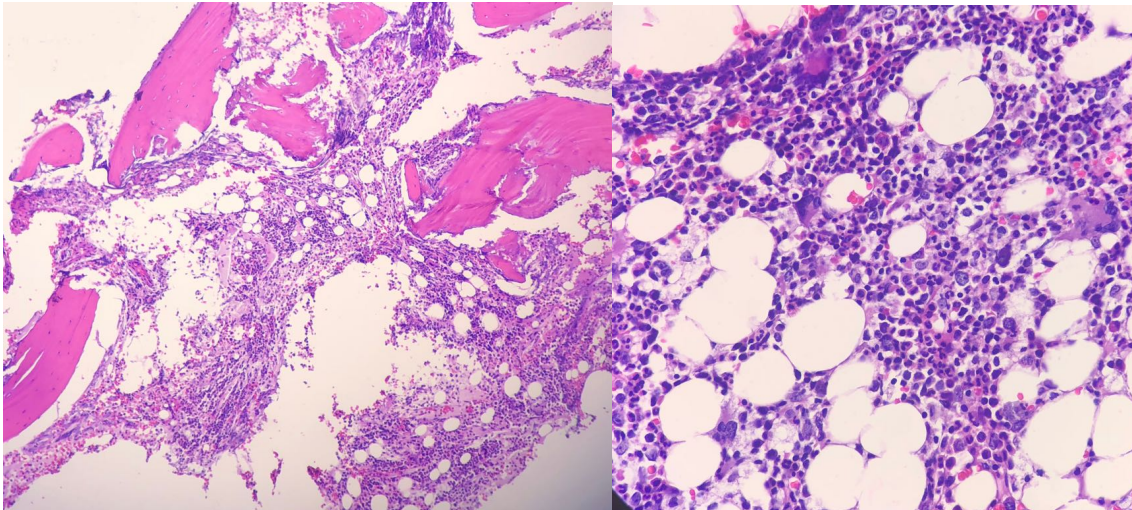


Figura 9. Microscopía del tejido

- Macroscópico: Fragmentos irregulares duros de color pardo que en conjunto ocupan un volumen de 2cc.
- Microscópico: Fragmentos de tejido óseo esponjoso, con espículas óseas desgastadas con focos de aspecto necrótico, tejido mieloide y áreas de hemorragia e infiltrado inflamatorio polimorfonuclear neutrófilo escaso

Tabla 4. Resultado Histopatológico

Los resultados histopatológicos son consistentes a una osteomielitis aguda y al observar el cultivo de la secreción de canal endomedular del fémur distal se identifica el crecimiento de una *Granulicatella adiacens* multisensible (Sensible tanto a oxacilina como a ceftriaxona). Asimismo, en el tejido óseo de fémur derecho un crecimiento *Staphylococcus Haemolyticus* resistente a oxacilina, penicilina y clindamicina. Al obtener resultados de cultivo de secreción subperióstica de fémur derecho, este es negativo tras 5 días de incubación. Con los resultados histopatológicos y el germen identificado, se obtiene el diagnóstico definitivo de Osteomielitis aguda por *Granulicatella adiacens* mas no de *Staphylococcus Haemolyticus* puesto que existe una buena respuesta a los antibióticos dados.

Conociendo de la bacteria de nuestro paciente y su relevancia.

Previamente se habló de la osteomielitis aguda, pero se tiene que tomar en cuenta que el microorganismo aislado fue inusual por lo que hablar sobre la bacteria es de gran importancia. La *Granulicatella adiacens* es una especie de estreptococo nutricionalmente variable (ENV), este grupo fue descrito por primera vez en 1961 por Frenkel y Hirsh. Treinta y cuatro años después, se estableció a *Abiotrophia* como un nuevo género del ENV y posteriormente, la especie *Abiotrophia* fue reclasificada como *Granulicatella* (Cargill, Scott, Gascoyne-Binzi, & Sandoe, 2012).

Este germen es un Cocco Gram-positivo, no motil, no formador de esporas, catalasa y oxidasa negativo, anaerobio facultativo y se considera de la flora comensal oral, gastrointestinal y urogenital (Collins & Lawson, 2000). Al realizar la tinción Gram se ha observado que es un organismo pleomórfico, puede presentar arreglos celulares similares a *Streptococcus* y Grampositivos en medios ricos en nutriente o similares a bacilos en medios agotados en nutrientes (Reyes & Barthel, 2015).

Este organismo es de crecimiento lento debido a que requiere piridoxal (forma activa de la vitamina B6) o L-Cisteína, por lo que solo se le aísla en una 5-6% (FUKUDA et al., 2010). Peterson et al. ensayaron varias alternativas para el crecimiento de los ENV, de las cuales las más aceptables fueron agar sangre de oveja y agar chocolate con base de agar Columbia y agar sangre con base de agar Brucella. La inoculación del medio de cultivo suplementado con sangre humana puede aumentar el rendimiento en el cultivo de estos organismos puesto que la sangre humana tiene cantidades suficientes de piridoxal para apoyar el

crecimiento de *Granulicatella*, por lo que, frascos hemocultivo contienen 0,001% de hidrocloreuro de piridoxal y esto permite su crecimiento (Hepburn, Fraser, Rennie, Singleton, & Delgado, 2003). Cuando existe crecimiento bacteriano en agar sangre, se evidencia alfa hemólisis y forman colonias satélite adyacentes a colonias de *Staphylococcus* u otras bacterias que producen piridoxinal y aportan al medio los nutrientes necesarios para su desarrollo (Cargill et al., 2012).

Se han descrito tres especies de *Granulicatella* (*G. adiacens*, *G. elegans* y *G. balaenopterae*) las cuales son causante de bacteriemia, endocarditis infecciosa, infecciones intracraneales, osteomielitis vertebral, artritis séptica, infecciones de oculares, de implantes mamarios y sepsis sistémica (FUKUDA et al., 2010). Clínicamente, son muy similares los estreptococos viridans y generalmente se presenta en pacientes con alguna patología subyacente como diabetes, drogas por vía intravenosa, malnutrición, uso crónico de esteroides u otras enfermedades sistémicas (LOPARDO, PREDARI, & VAY, 2013).

La mayoría de los casos, se supone que el punto de entrada es la cavidad oral tras un procedimiento dental meses antes, con o sin profilaxis antibacteriana. Se ha realizado una revisión bibliográfica y solo se ha reportado casos de pacientes adultos con osteomielitis vertebral, artritis nativa e infección articular protésica (Quénard, Seng, Lagier, Fenollar, & Stein, 2017). Por ejemplo, Mougari et al. Reportan el caso de un paciente diabético de 55 años que se sometió a una extracción dental por un absceso dental, sin profilaxis antibiótica que después de un mes presenta dolor en rodilla derecha (2013). Asimismo, Aweid et al. Enseña un caso de un paciente sano de 81 años que presenta dolor en cadera derecha, éste

fue sometido dos días antes a un tratamiento del conducto radicular dental sin profilaxis antibiótica (2016); y Hepburn et al. Reportó un caso de una paciente con artritis séptica crónica donde observo crecimiento de *Granulicatella adiacens* donde el líquido sinovial se inoculó en botella de hemocultivo (2003). No existe casos reportados de osteomielitis causada por *Granulicatella adiacens* en una población pediátrica por lo que se sugiere que este es el primer caso.

Manejo de la osteomielitis aguda

La afectación de la fisis, la sinovial o el retraso de su tratamiento conlleva a complicaciones las cuales pueden causar una lesión permanente. Entre las complicaciones de la osteomielitis son la piomiositis, que es común en niños pequeños, la artritis séptica, en caso de diseminación al espacio articular, formación de absceso de Brodie, fractura patológica, infección multifocal, osteonecrosis, sequestra y fístulas cutáneas, un crecimiento óseo anormal y la osteomielitis crónica. Asimismo, existe riesgo de trombosis venosa y embolia séptica la cual ocurre ocasionalmente en niños mayores y adolescentes (Krogstad et al., 2018a) & (Kliegman et al., 2008).

Por lo tanto, el pilar del manejo para la osteomielitis es la terapia antimicrobiana administrada por vía enteral que generalmente se inicia antes de que se confirme el diagnóstico puesto que el retrasar el tratamiento puede llevar a complicaciones dichas previamente que causan gran morbi-mortalidad. La elección del régimen antibiótico está determinada por un perfil epidemiológico que va variando según la edad del niño, las características clínicas, los patógenos más prevalentes en la comunidad y su susceptibilidad

antimicrobiana. También, requiere de otros medicamentos como los AINES con el fin de disminuir la temperatura del paciente y aliviar los síntomas como dolor y en ciertos casos suele requerirse anticoagulantes en casos complicados con trombosis venosa profunda, embolo séptico o ambas (Krogstad, Kaplan, & Phillips, 2017).

La terapia antimicrobiana empírica intravenosa según New England Journal of Medicine, dice que Clindamicina más una Cefalosporina de primera generación cubre los requerimientos, empero Uptodate sugiere que lactantes y hasta los tres meses de edad debe ser dirigida contra S.aureus, bacilos gram-negativos y Streptococcus del grupo B, por lo que se usa una cefalosporina de tercera generación (Cefotaxima, ceftazidima o ceftriaxona) más un agente antiestafilocócico (Vancomicina, clindamicina, oxacilina). En cambio, la terapia antimicrobiana intravenosa empírica para niños mayores de tres meses debe dirigirse a S. aureus y otros microorganismos gram-positivos. Se da una terapia que cubra estafilococo y estreptococo (Vancomicina, clindamicina, oxacilina) (Krogstad et al., 2017) & (Peltola & Pääkkönen, 2014).

En lugares donde existe gran resistencia a la clindamicina o existe sospecha de MRSA se debe comenzar con Vancomicina como tratamiento de elección. Una vez identificado el patógeno mediante los resultados del cultivo y antibiograma, este tiene que ser guiado de manera adecuada y tratar con dosis adecuadas. Sin embargo, en un 50% de los niños con sospecha de osteomielitis tienen cultivos negativos por lo que el continuar de la terapia antimicrobiana se basa en la sospecha clínica, los estudios de imagen y la respuesta a la terapia (Krogstad et al., 2017).

Se tiene que tomar en cuenta que existe poblaciones especiales en los cuales es necesario agregar una cobertura empírica para patógenos distintos de *S.aureus*, por ejemplo en niños en guarderías debe considerarse *K. kingae* como un posible patógeno, este es susceptible a las cefalosporinas pero contantemente resistente a vancomicina, clindamicina y oxacilina. Beta-lactamicos son el tratamiento de elección para casos de osteomielitis por *K. Kingae*, *S. pyogenes* o *S. pneumoniae*. Pacientes con enfermedad de células falciformes la salmonelosis es una causa común de osteomielitis y personas con enfermedad granulomatosa crónica a menudo se aísla microorganismos inusuales como *Aspergillus*, especies de *Serratia* y otras bacterias filamentosas o gram-negativas. Para dichas enfermedades es prudente incluir una cefalosporina de tercera generación o una flourquinolona y para pacientes con *aspergillus* óseo invasivo se ha visto que el desbridamiento combinado con voriconazol ha demostrado ser exitoso (Kliegman et al., 2008) /(Krogstad et al., 2017).

Por otro lado, al saber que *Granulicatella adiacens* fue la causante de dicha enfermedad se tiene que tomar en cuenta que este microorganismo presenta una susceptibilidad antimicrobiana es amplia, siendo sensible para los betalactámicos, aminoglucósidos y glucopéptidos. Presenta susceptibilidad del 60% para penicilina G, 60% para ceftriaxona, 81% para amoxicilina, 96% para meropenem y 100% para vancomicina. Se ha reportado resistencia a betalactamasa, clindamicina, tetraciclina, eritromicina y ciprofloxacino. Los antibacterianos más frecuentemente usados son la Penicilina G, la amoxicilina y la gentamicina (Cargill et al., 2012).

Posteriormente, al ver una mejoría clínica del paciente, se puede considerar en cambiar la terapia intravenosa a vía oral, esto ocurre después de 5 a 10 días de terapia antibiótica y generalmente se considera cuando cumple los siguientes parámetros: Afebril ≥ 48 horas, disminución del dolor y eritema, normalización del recuento de glóbulos blancos y reducción del PCR. La elección del medicamento depende del organismo aislado y su patrón de susceptibilidad, sin embargo, cuando el microorganismo no pudo ser aislado, se debe escoger un medicamento que tenga un espectro similar al proporcionado por la terapia paraenteral (Ej. Cefazolina pasar a Cefalexina) (Krogstad et al., 2017).

En ocasiones, la enfermedad suele requerir desbridamiento quirúrgico si los niños no responden de manera adecuada a los antimicrobianos. Las indicaciones son en caso de drenaje de abscesos subperiósticos o metafisario, de partes blandas y purulencia intramedular; Desbridamiento de focos de infección contiguos, escisión de hueso desvitalizado o si no existe mejoría después de 48-72 horas de terapia antimicrobiana (Hernandez et al., 2009) & (Krogstad et al., 2017).

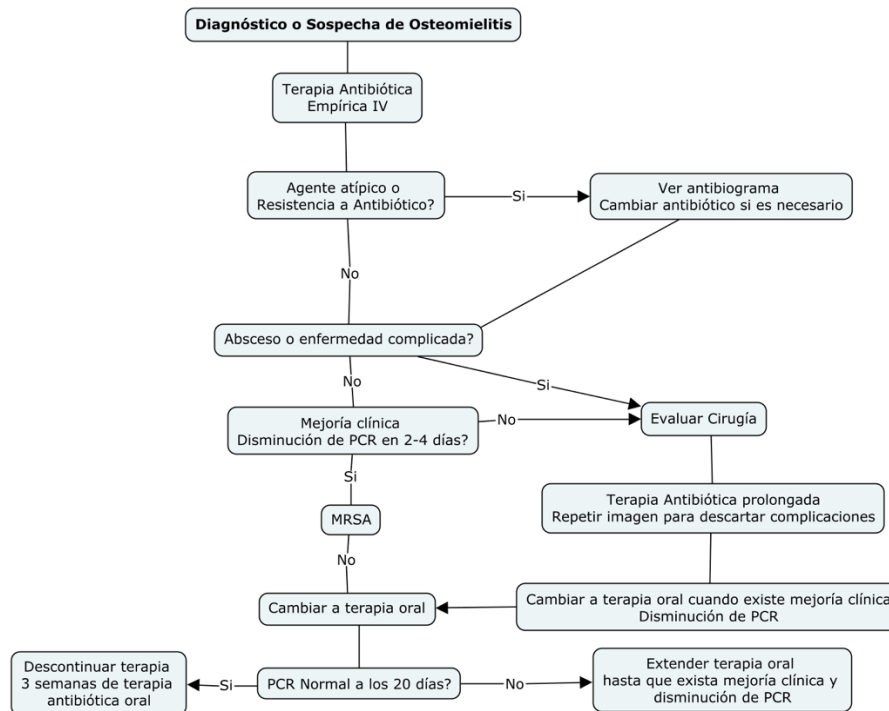


Figura 10. Algoritmo de Manejo terapéutico en Pacientes con Osteomielitis Aguda

Fuente: (Peltola & Pääkkönen, 2014)

La duración del tratamiento varía si la osteomielitis es confirmada o es probable, se sugiere que la terapia dure como mínimo 4 a 6 semanas, pero va variando según la respuesta clínica, radiográfica y la normalización de los marcadores inflamatorios. Durante el tratamiento ambulatorio, es necesario dar seguimiento al paciente el cual debe ser atendido en intervalos de una o dos semanas donde se pedirá exámenes de control como velocidad de sedimentación globular, proteína C-reactiva y conteo sanguíneo completo; también obtenemos una radiografía del hueso afectado y un perfil bioquímico, que incluye aminotransferasas séricas si el paciente está recibiendo antibióticos betalactámicos. No es de rutina el seguir a los pacientes una vez que termina la terapia antibiótica oral, sin embargo, se sugiere un chequeo a los 12 meses con el fin de evaluar el crecimiento óseo del niño y descartar posibles secuelas (Hernandez et al., 2009) & (Krogstad et al., 2017).

Evolución del paciente

Durante la hospitalización, el paciente presenta una mejoría clínica, se normaliza la biometría hemática, el PCR disminuye y el 09/07/18 se realiza segunda limpieza quirúrgica más desbridamiento y descompresión con ventana ósea, esta se realiza de manera adecuada y no se observa secreción purulenta, pero existe periostio edematoso hiperémico y tejido necrótico endomedular escasa en diáfisis, matáfisis y epífisis. Se coloca un dren con succión negativa a 125 mmHg. El 13/07/18 se realiza tercera limpieza quirúrgica más desbridamiento donde se evidencia periostio edematoso y presencia de tejido de granulación. Se toma muestra de secreción en medio de cultivo con FAN el cual fue negativo tras 4 días de incubación. Se retira dren y se da de alta dos días después con Dicloxacilina 500mg C/6h por 4 Semanas; Trimetropim/Sulfametoxazol 5mL C/12h por 15 días; Probióticos 1 sobre QD por 12 días; Saccharomyces 1 sobre QD por 12 días e Ibuprofeno 6mL C/8h solo si existe dolor o fiebre.

Exámenes de control

Parámetro	Valor	Valores Normales
Leucocitos	6750 mm ³	5500 - 15500
Neutrófilos	3524 mm ³ (52.2%)	2000 – 8000 (25 – 60%)
Linfocitos	2032 mm ³ (30.1%)	1000 - 4400 (25 – 40%)
Monocitos	857 mm ³ (12.7%)	80 – 880 (2 – 11%)
Eosinófilos	189 mm ³ (2.8%)	80 – 440 (2 – 4.5%)
Hemoglobina	9.7 g/dL	10.7 – 15
Hematocrito	30.2%	31 – 45

Plaquetas	987 000	150 – 450
VSG	95 mm/hora	0 – 12
PCR	13.40 mg/L	0 – 10
PCT	0.09 sec	<0.50 ng/mL: Bajo riesgo de sepsis severa y/o shock séptico

Tabla 5. Laboratorios del 12/07/2018

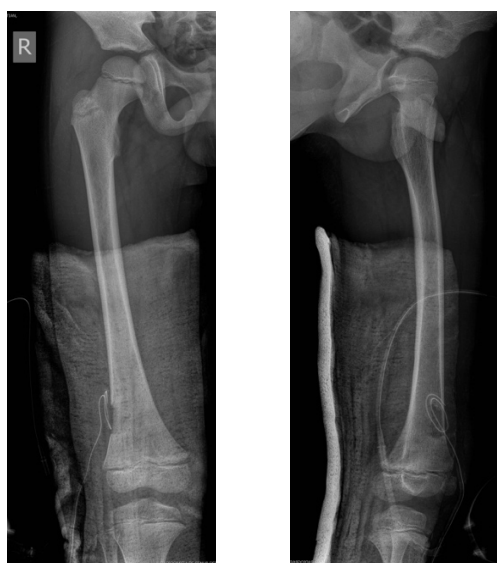

Figura 11. Radiografía de Control Pre-Alta (14/07/2018)

Reporte: Defecto óseo en el aspecto anterior y lateral del tercio distal de la diáfisis del fémur. Se asocia la presencia de material quirúrgico de drenaje. Edema de los tejidos blandos adyacentes. Material de inmovilización externa.

Seguimiento ambulatorio del paciente

Posteriormente, el paciente tuvo un control por consulta externa el 14 de agosto de 2018 donde se pidió una radiografía anteroposterior y lateral de muslo derecho para control de la enfermedad. En esta se observa que en el área quirúrgica aun no existe consolidación ósea, no presenta recidiva. El paciente al momento se encuentra hemodinamicamente

estable, con una ganancia de función del miembro inferior, pero utiliza bastón para la deambulaci3n. Se encuentra tomando los antibi3ticos que se dieron al momento del alta y se realizar3 un nuevo control al terminar la antibi3tico terapia.

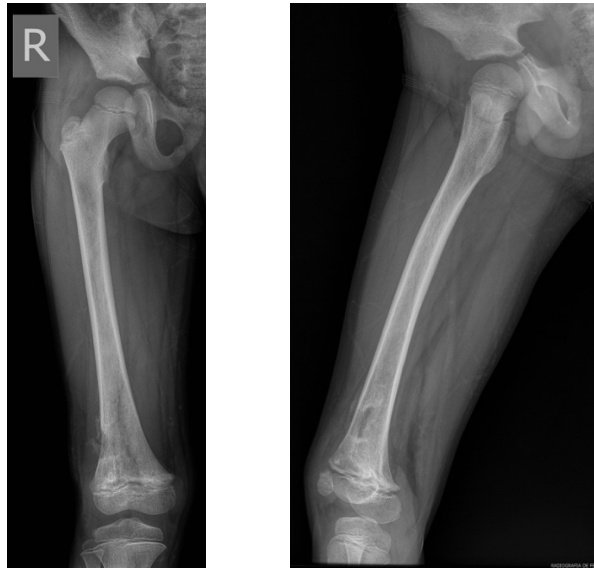


Figura 12. Radiograf3a de Control por Consulta Externa (14/08/2018)

Reporte: Soluci3n de continuidad en la cortical del f3mur, a nivel distal hacia el lado extremo a valorarse con los antecedentes quir3rgicos. Engrosamiento del periostio a ese nivel.

Diagn3stico final

Bacteriemia, Osteomielitis de f3mur derecho por *Granulicatella Adiacens* y Piomiositis de muslo derecho.

CONCLUSIONES

Al hacer un análisis de este caso se puede decir que se realizó un manejo adecuado pues se siguió el tratamiento según los protocolos establecidos, dando una buena cobertura antibiótica de manera empírica. El tener en cuenta que la *Granulicatella* fue la causante de la enfermedad puede ser algo aceptable pues el paciente presenta un factor de riesgo para la inoculación de esta bacteria en el hueso, y al presentar una buena evolución clínica tras el inicio de los antibióticos y la cirugía. A pesar de aislar un *Staphylococcus haemolyticus* el cual era resistente a la oxacilina y penicilina, este se consideró que pudo haber sido una contaminación al momento del transporte o la recolección del tejido óseo.

Asimismo, hay que discutir ciertos puntos. El paciente al momento de hospitalizarse presenta un cuadro sugestivo de una fiebre escarlatina, se realiza un Streptest el cual es negativo y esto lleva a descartar dicho diagnóstico presuntivo. No obstante, no se realizó un cultivo de garganta. Esto nos da un punto de debilidad en el caso porque a pesar de que el Streptest tenga una alta especificidad, tener un resultado positivo es útil para establecer el diagnóstico de faringitis por *Streptococo* del grupo A (GAS), pero si esta es negativa, no descarta GAS y se debería realizar un cultivo de garganta ya que este es considerado el gold estándar (Wald, Edwards, Messner, & Torchia, 2018). Se piensa que la *Granulicatella*, al ser una bacteria similar al estreptococo, podría presentar un cuadro escarlatiforme, sin embargo, hay evidencia bibliográfica que sustente lo mencionado.

Finalmente, la osteomielitis aguda es una enfermedad infecciosa que se puede tratar de manera adecuada al dar terapia antibiótica empírica temprana, el retrasar su tratamiento causa complicaciones que suelen requerir cirugía y/o puede dejar secuelas que podrían perjudicar el estilo de vida del paciente. Una vez aislado el patógeno causante, se debe seleccionar un antibiótico según su susceptibilidad. El obtener un microorganismo de la flora normal oral, como es la *Granulicatella adiacens*, es un hallazgo poco usual y hay que tomarlo en cuenta puesto que esta bacteria puede conllevar a enfermedades mortales como lo es la sepsis por bacteremia y la endocarditis. Aunque, su tratamiento es muy simple, el aislar dicho germen es un mayor desafío ya que este necesita de nutrientes como la cisteína y el piridoxal para su crecimiento. Tener en cuenta esta enfermedad en nuestro ámbito médico es algo que nos ayuda de gran manera ya que es considerada una enfermedad de la infancia.

REFERENCIA BIBLIOGRÁFICAS

- Aweid, O., Teferi, A., & Sundararajan, S. (2016). Granulicatella adiacens prosthetic hip joint infection after dental treatment. *JMM Case Reports*, 3(3).
<https://doi.org/10.1099/jmmcr.0.005044>
- Cargill, J. S., Scott, K. S., Gascoyne-Binzi, D., & Sandoe, J. A. T. (2012). Granulicatella infection: diagnosis and management. *Journal of Medical Microbiology*, 61(Pt_6), 755-761. <https://doi.org/10.1099/jmm.0.039693-0>
- Chauca, D. (2014). "FACTORES DE RIESGO DE LA OSTEOMIELITIS EN NIÑOS Y ADOLESCENTES MENORES DE 15 AÑOS ATENDIDOS EN EL HOSPITAL DELFINA TORRES DE CONCHA DE LA CIUDAD DE ESMERALDAS EN EL PERIODO JUNIO 2014 – ABRIL 2015". UNIVERSIDAD DE GUAYAQUIL. Recuperado de <http://repositorio.ug.edu.ec/bitstream/redug/10895/1/OSTEOMIELITIS%20%20DAVID%20REA%20CHAUCA%20pdf>
- Collins, M. D., & Lawson, P. A. (2000). The genus Abiotrophia (Kawamura et al.) is not monophyletic: proposal of Granulicatella gen. nov., Granulicatella adiacens comb. nov., Granulicatella elegans comb. nov. and Granulicatella balaenopterae comb. nov. *INTERNATIONAL JOURNAL OF SYSTEMATIC AND EVOLUTIONARY MICROBIOLOGY*, 50(1), 365-369. <https://doi.org/10.1099/00207713-50-1-365>
- FUKUDA, R., OKI, M., UEDA, A., YANAGI, H., KOMATSU, M., ITOH, M., ... TAKAGI, A. (2010). Vertebral Osteomyelitis Associated with Granulicatella Adiacens, 35, 4.
- Hepburn, M. J., Fraser, S. L., Rennie, T. A., Singleton, C. M., & Delgado, B. (2003). Septic arthritis caused by Granulicatella adiacens: diagnosis by inoculation of synovial fluid

into blood culture bottles. *Rheumatology International*, 23(5), 255-257.
<https://doi.org/10.1007/s00296-003-0305-4>

Hernandez, T., Sarzozo, S., Navarro, M. L., Santos, M. M., González, F., & Saavedra, J. (2009). Osteomielitis y artritis séptica, 205-218.

Kliegman, R. M., Behrman, R. E., Jenson, H. B., & Stanton, B. F. (2008). *Nelson TRATADO DE PEDIATRÍA* (18.^a Edición, Vol. Volumen I). Barcelona: El Sevier Saunders.

Krogstad, P., Kaplan, S., & Phillips, W. (2017, septiembre). Hematogenous osteomyelitis in children: Management - UpToDate. Recuperado 7 de agosto de 2018, de https://www.uptodate.com/contents/hematogenous-osteomyelitis-in-children-management?topicRef=6063&source=see_link

Krogstad, P., Kaplan, S., & Phillips, W. (2018a, marzo). Hematogenous osteomyelitis in children: Clinical features and complications - UpToDate. Recuperado 7 de agosto de 2018, de https://www.uptodate.com/contents/hematogenous-osteomyelitis-in-children-clinical-features-and-complications?topicRef=6063&source=see_link

Krogstad, P., Kaplan, S., & Phillips, W. (2018b, abril). Hematogenous osteomyelitis in children: Epidemiology, pathogenesis, and microbiology - UpToDate. Recuperado 7 de agosto de 2018, de https://www.uptodate.com/contents/hematogenous-osteomyelitis-in-children-epidemiology-pathogenesis-and-microbiology?topicRef=6067&source=see_link

Krogstad, P., Kaplan, S., & Phillips, W. (2018c, junio). Hematogenous osteomyelitis in children: Evaluation and diagnosis - UpToDate. Recuperado 7 de agosto de 2018, de <https://www.uptodate.com/contents/hematogenous-osteomyelitis-in-children>

evaluation-and-diagnosis?topicRef=6063&source=see_link

LOPARDO, H. A., PREDARI, S. C., & VAY, C. (2013). Abiotrophia, Granulicatella, Gemella, Aerococcus y bacterias relacionadas. En *Manual de Microbiología Clínica de la Asociación Argentina de Microbiología* (Vol. I, pp. 223-237).

Mougari, F., Jacquier, H., Bercot, B., Hannouche, D., Nizard, R., Cambau, E., & Zadegan, F. (2013). Prosthetic knee arthritis due to *Granulicatella adiacens* after dental treatment. *Journal of Medical Microbiology*, 62(Pt_10), 1624-1627. <https://doi.org/10.1099/jmm.0.058263-0>

Peltola, H., & Pääkkönen, M. (2014). Acute Osteomyelitis in Children. *New England Journal of Medicine*, 370(4), 352-360. <https://doi.org/10.1056/NEJMra1213956>

Quénard, F., Seng, P., Lagier, J.-C., Fenollar, F., & Stein, A. (2017). Prosthetic joint infection caused by *Granulicatella adiacens*: a case series and review of literature. *BMC Musculoskeletal Disorders*, 18(1). <https://doi.org/10.1186/s12891-017-1630-1>

Reyes, C., & Barthel, M. E. (2015). *Granulicatella* spp. *Revista Chilena de Infectología*, 32(3), 359-360. <https://doi.org/10.4067/S0716-10182015000400017>

Rodríguez, M. A. L., & Villamizar, H. A. (2010). OSTEOMIELITIS: UNA REVISIÓN DE LA LITERATURA. *Universidad y Salud*, 12(1), 135-145. Recuperado de http://www.scielo.org.co/scielo.php?script=sci_abstract&pid=S0124-71072010000100015&lng=en&nrm=iso&tlng=es

Wald, E., Edwards, M., Messner, A., & Torchia, M. (2018). Group A streptococcal tonsillopharyngitis in children and adolescents: Clinical features and diagnosis - UpToDate. Recuperado 22 de agosto de 2018, de

https://www.uptodate.com/contents/group-a-streptococcal-tonsillopharyngitis-in-children-and-adolescents-clinical-features-and-diagnosis?search=streptococcus%20pyogenes&source=search_result&selectedTitle=2~150&usage_type=default&display_rank=2#H20