

UNIVERSIDAD SAN FRANCISCO DE QUITO - USFQ

Colegio de Ciencias de la Salud

**Paciente femenina de 13 años con diagnóstico de
pancreatitis aguda necrotizante y tumor de Frantz**

Análisis de caso

Newton André Rubio Feijóo

Medicina

Trabajo de titulación presentado como requisito
para la obtención del título de
Médico

Quito, 2 de octubre de 2018

Universidad San Francisco de Quito
COLEGIO DE CIENCIAS DE LA SALUD

**HOJA DE CALIFICACIÓN
DE TRABAJO DE TITULACIÓN**

**Paciente femenina de 13 años con diagnóstico de
pancreatitis aguda necrotizante y tumor de Frantz**

Newton André Rubio Feijóo

Calificación:

Nombre del profesor, Título académico

Dr. Daniel Alberto Robalino Barzallo

Firma del profesor

Quito, 2 de octubre de 2018

Derechos de Autor

Por medio del presente documento certifico que he leído todas las Políticas y Manuales de la Universidad San Francisco de Quito USFQ, incluyendo la Política de Propiedad Intelectual USFQ, y estoy de acuerdo con su contenido, por lo que los derechos de propiedad intelectual del presente trabajo quedan sujetos a lo dispuesto en dichas Políticas.

Asimismo, autorizo a la USFQ para que realice la digitalización y publicación de este trabajo en el repositorio virtual, de conformidad a lo dispuesto en el Art. 144 de la Ley Orgánica de Educación Superior.

Firma del estudiante: _____

Nombres y apellidos: Newton André Rubio Feijóo

Código: 103600

Cédula de Identidad: 0703753863

Lugar y fecha: Quito, 2 de octubre de 2018

RESUMEN

La pancreatitis aguda (PA) es una entidad patológica que representa una condición inflamatoria del páncreas que puede derivar en lesión local, síndrome de respuesta inflamatoria sistémica y falla orgánica. Dicha patología que afecta tanto a la población adulta como pediátrica representa globalmente una importante condición gastrointestinal asociada a sufrimiento, morbilidad y costo al sistema de salud. En los Estados Unidos es una de las principales causas de atención hospitalaria dentro de las condiciones gastrointestinales **(1)**. La aparición de necrosis en el cuadro de PA representa una complicación de ésta, denominándose así pancreatitis aguda necrotizante. Este diagnóstico se lo establece mediante tomografía computarizada donde las áreas de necrosis no captan correctamente el contraste endovenoso debido a interrupción de la microcirculación pancreática **(2)**.

El tumor de Frantz es un tipo de tumor pseudopapilar que representa menos del 2% de las neoplasias pancreáticas exocrinas. Este tipo de neoplasia afecta en su mayoría a mujeres en una edad promedio de 20 años **(3)**.

El presente caso interactivo pretende analizar, en base a la revisión de literatura médica actualizada, la presentación conjunta de dos patologías (Pancreatitis aguda necrotizante y Tumor de Frantz) en un grupo etario adolescente. Su importancia clínica se relaciona a tres hechos. En primer lugar, la aparición de tumor de Frantz en el grupo etario adolescente. En segundo lugar, la repercusión a futuro de la pancreatometomía distal realizada en la paciente. Por último, en tercer lugar, la asociación infrecuente con pancreatitis aguda necrotizante.

Palabras Clave: Pancreatitis aguda, Pancreatitis Aguda Necrotizante, Tumor de Frantz

ABSTRACT

Acute pancreatitis (AP) is a pathological entity that represents an inflammatory condition of the pancreas which can lead to local injury, systemic inflammatory response syndrome, and organ failure. This pathology that affects both the adult and pediatric population represents an important gastrointestinal condition associated with suffering, morbidity, and cost to the health system. In the United States it is one of the main causes of hospital care within gastrointestinal conditions **(1)**. Necrosis represents a complication of the disease turning it into an acute necrotizing pancreatitis. This diagnosis is established by computerized tomography where areas of the necrosis do not correctly capture intravenous contrast due to interruption of the pancreatic microcirculation **(2)**.

Frantz tumor is a type of pseudopapillary tumor that represents less than 2% of all exocrine pancreatic neoplasms. This type of neoplasm affects mostly women at an average age of 20 years **(3)**.

The present interactive case aims to analyze, based on updated medical literature review, the association between two pathologies (Acute necrotizing pancreatitis and Frantz tumor) in a teenage group. Its clinical importance is related to three facts: First, the appearance of Frantz tumor in the adolescent group. Second, the consequences of the distal pancreatectomy in the patient. And third, the infrequent association with acute necrotizing pancreatitis.

Key Words: Acute pancreatitis, Acute Necrotizing Pancreatitis, Frantz tumor

TABLA DE CONTENIDO

RESUMEN.....	4
ABSTRACT.....	5
CASO CLÍNICO DE EDUCACIÓN MÉDICA.....	9
OBJETIVOS DE APRENDIZAJE.....	9
PRESENTACIÓN DEL CASO CLÍNICO.....	10
ANÁLISIS CLÍNICO	
PANCREATITIS AGUDA.....	15
TUMOR DE FRANTZ.....	29
INSUFICIENCIA PANCREÁTICA EXOCRINA.....	38
DISCUSIÓN.....	48
CONCLUSIONES.....	49
REFERENCIAS BIBLIOGRÁFICAS.....	50
ANEXOS.....	53

ÍNDICE DE TABLAS

Tabla 1.....	19
Tabla 2.....	20
Tabla 3.....	20
Tabla 4.....	24
Tabla 5.....	40
Tabla 6.....	47

ÍNDICE DE FIGURAS

Figura 1.....	17
Figura 2.....	18
Figura 3.....	18
Figura 4.....	31
Figura 5.....	32
Figura 6.....	33
Figura 7.....	39
Figura 8.....	39
Figura 9.....	42
Figura 10.....	43

CASO CLÍNICO DE EDUCACIÓN MÉDICA

OBJETIVOS DE APRENDIZAJE

1. Establecer las bases clínicas de pancreatitis aguda necrotizante en una paciente adolescente
2. Establecer las bases clínicas de tumor de Frantz en una paciente adolescente
3. Abordar el manejo terapéutico de pancreatitis aguda necrotizante
4. Abordar el manejo terapéutico de tumor de Frantz
5. Analizar la asociación atípica entre pancreatitis aguda necrotizante y tumor de Frantz en el grupo etario adolescente
6. Evaluar las repercusiones a futuro de pancreatectomía distal con respecto a la función pancreática exocrina

PRESENTACIÓN DEL CASO CLÍNICO

Se trata de una paciente de 13 años, femenina, que acude al servicio de emergencia de una casa de salud por presentar un cuadro clínico de dos días de evolución caracterizado por dolor abdominal tipo punzante localizado en epigastrio e hipocondrio izquierdo con irradiación a región lumbar que progresivamente fue aumentando en intensidad hasta llegar a una escala visual analógica de 10 sobre 10. Paciente refiere que el dolor inició tras realizar esfuerzo físico de leve a moderada intensidad durante una práctica deportiva.

HISTORIA CLÍNICA

Datos de filiación:

Paciente femenina de 13 años, nacida y residente en Quito, estudiante de octavo año de educación básica; grupo sanguíneo A Rh +; religión católica.

Alergias y transfusiones sanguíneas:

No refiere ninguna alergia

No refiere transfusiones sanguíneas pasadas

Hábitos:

No consume alcohol, tabaco, u otro tipo de drogas recreativas; dieta general sin restricción de alimentos; deposición una vez al día; micción un promedio de 6 veces al día; realiza actividad física dos veces a la semana de ejercicio leve a moderado durante prácticas de cultura física en colegio.

Antecedentes natales:

Nace a las 39 semanas de gestación como producto de primera gesta, por cesárea debido a desproporción cefalopélvica.

Presenta ictericia por incompatibilidad de grupo sanguíneo ABO (grupo sanguíneo de madre O Rh +) sin embargo, es dada de alta en buenas condiciones.

A lo largo de la infancia, su desarrollo psicomotriz dentro de parámetros normales

Antecedentes familiares:

Abuela materna con diagnóstico de diabetes mellitus tipo 2

Abuelo paterno con diagnóstico de cáncer de colon

Antecedentes patológicos personales:

No refiere ninguno

Antecedentes quirúrgicos:

Herniorrafia umbilical a los 7 años

Antecedentes gineco-obstétricos

Desarrollo de caracteres sexuales secundarios de acuerdo a escala de Tanner 3

No ha presentado hasta el momento menarquia.

EXAMEN FÍSICO

Signos Vitales:

- Presión arterial: 100/70 Normal (100-120/70-80)
- Frecuencia cardiaca: 80 latidos por minuto Normal (60-100)
- Frecuencia respiratoria: 18 respiraciones por minuto Normal (12-18)
- Temperatura bucal: 37 grados centígrados
- Saturación de oxígeno: 93 % al aire ambiente
- Peso: 47 kilogramos

- Talla: 1.6 metros
- Índice de masa corporal: 18.36 Normal (18.5-24.9)

Examen físico:

Paciente despierta, orientada, consciente en persona, espacio y tiempo, hidratada, afebril; ojos anictéricos, pupilas isocóricas normoreactivas a la luz; cuello simétrico no se palpan adenopatías; tórax: simétrico expandible bilateralmente, murmullo vesicular conservado bilateralmente, no se auscultan ruidos sobreañadidos; corazón: rítmico, regular, no soplos sobreañadidos; abdomen: simétrico, presencia de cicatriz umbilical debido a cirugía previa, ruidos hidroaéreos presentes, timpánico, suave depresible, doloroso a la palpación superficial en epigastrio e hipocondrio izquierdo, no se palpan masas ni visceromegalias; extremidades: simétricas no edemas, pulsos distales presentes, llenado capilar menor a 2 segundos.

EXÁMENES DE LABORATORIO E IMAGEN

Biometría hemática:

- Leucocitos: 9 400 células/microlitro
VALOR DE REFERENCIA (4 500 -10 000)
- Neutrófilos: 63 %
VALOR DE REFERENCIA (43 –65)
- Linfocitos: 20 %
VALOR DE REFERENCIA (20 –45)
- Hemoglobina: 14.2 gramos/decilitro
VALOR DE REFERENCIA (12.5 - 16)
- Hematocrito: 42.1 %

VALOR DE REFERENCIA (38-47)

- Plaquetas 248.000 /milímetro cúbico

VALOR DE REFERENCIA (150 - 400 000)

Química Sanguínea:

- Velocidad de sedimentación eritrocitaria: 4 milímetro/hora

VALOR DE REFERENCIA (0-5)

- Glucosa postprandial: 110 miligramos/decilitro

VALOR DE REFERENCIA (70 –140)

- Urea: 18 miligramos/decilitro

VALOR DE REFERENCIA (3-20)

- Creatinina: 0.52 miligramos/decilitro

VALOR DE REFERENCIA (0.4-1.1)

- **Amilasa: 795 Unidades/litro**

VALOR DE REFERENCIA (28-100)

- **Lipasa: 871 Unidades/litro (0-190)**

VALOR DE REFERENCIA (0 –190)

- **Proteína C reactiva: 50.11 miligramos/decilitro**

VALOR DE REFERENCIA (0.10 - 5.00)

- Procalcitonina: 0.148 nanogramos/mililitros

VALOR DE REFERENCIA (menor a 0.5)

- Aspartato Aminotransferasa (AST): 14 Unidades/litro

VALOR DE REFERENCIA (5-30)

- Alanino Aminotransferasa (ALT): 12 Unidades/litro

VALOR DE REFERENCIA (5-30)

- Gamma Glutamyltransferasa (GGT): 10 Unidades/litro

VALOR DE REFERENCIA (6-50)

- Fosfatasa Alcalina: 98 Unidades/litro

VALOR DE REFERENCIA (50-100)

- Tiempo de Protrombina (TP): 12.6 segundos

VALOR DE REFERENCIA (11 –14)

- Tiempo de Tromboplastina (TTP): 35.9 segundos

VALOR DE REFERENCIA (20 –40)

- Ratio internacional normalizada (INR): 1.16

VALOR DE REFERENCIA (0.9 -1.2)

- Bilirrubina total: 1.17 miligramos/decilitro

VALOR DE REFERENCIA (0.2 -1.2)

- Bilirrubina directa: 0.32 miligramos/decilitro

VALOR DE REFERENCIA (0 – 0.4)

- Bilirrubina indirecta: 0.85 miligramos/decilitro

Imagen:

- TAC sin y con contraste de abdomen y pelvis: Se evidencia páncreas bien definido con incremento de volumen especialmente a nivel de cuerpo y cola. Masa hipodensa de 34 mm localizada a nivel de cola que no realza tras contraste, se asocia a cambios inflamatorios de la grasa peripancreática y líquido libre que se extiende hacia el espacio perirrenal anterior izquierdo y corredera parietocólica izquierda. A nivel de cabeza, área de aproximadamente 50% del tamaño total de la glándula con escaso realce tras colocación de contraste.

ANÁLISIS CLÍNICO

PANCREATITIS AGUDA

DEFINICIÓN

La pancreatitis aguda (PA) es un desorden inflamatorio del páncreas. Representa la principal causa de ingresos hospitalarios dentro de las patologías gastrointestinales a nivel mundial. La litiasis biliar y el alcohol representan los dos principales factores de riesgo para la aparición de la misma **(4)**.

Esta condición inflamatoria del páncreas puede causar una injuria local, un síndrome de respuesta inflamatoria sistémica (SIRS), y finalmente una falla orgánica. Su incidencia varía desde 5 a 30 casos por cada 100,000 personas y se ha demostrado que continúa avanzando progresivamente **(1)**.

El diagnóstico de PA requiere 2 de las siguientes características:

- Dolor abdominal en epigastrio con posible irradiación hacia espalda bilateralmente o en cinturón.
- Evidencia bioquímica de pancreatitis (amilasa o lipasa elevada mas de 3 veces del límite normal superior).
- Evidencia radiográfica de pancreatitis (detallado a continuación) **(1)**.

La paciente presenta todos los criterios para el diagnóstico de PA. El dolor abdominal intenso que presentó en epigastrio y se irradió bilateralmente hacia región lumbar. Los valores de lipasa y amilasa elevados (871 Unidades/litro y 795 Unidades/litro respectivamente). Y la evidencia radiográfica de inflamación tanto del parénquima pancreático como de la grasa peripancreática). De igual

forma es importante que marcadores como la PCR se encuentran elevados debido al proceso inflamatorio presente (50.11 miligramos/decilitro)

CARACTERÍSTICAS EN IMAGEN

La imagen juega un rol vital en el manejo más que en el diagnóstico de la PA, ya que aparte de consolidar el diagnóstico junto a la sospecha clínica, diferencia la severidad de la condición. De igual forma, ayuda controlar las complicaciones asociadas mediante el uso de aspiración y drenaje guiados a través de imagen.

La ecografía representa frecuentemente la primera investigación realizada en la admisión del paciente. Aunque tiene un valor mínimo en el diagnóstico de la enfermedad, la identificación temprana de litos biliares y dilatación biliar pueden ayudar a identificar aquellos pacientes con un cálculo impactado a nivel del conducto biliar. La identificación y tratamiento temprano de estas piedras biliares podrían tener un impacto positivo en el desenlace de la enfermedad. Sin embargo, en cuanto al valor clínico, la TAC con contraste representa el más útil durante la investigación **(5)**.

Los hallazgos en la TAC abdominal con contraste se dividen dependiendo de la severidad de la patología:

- PA leve: Las características en la TAC varían desde un páncreas con apariencia normal sin anomalías peripancreáticas hasta un agrandamiento difuso con atenuación heterogénea de la glándula y pérdida de la limitación del borde debido a inflamación peripancreática **(5)**.

La inflamación peripancreática resulta en grasa con aspecto difuso y brumoso alrededor del páncreas **(Figura 1)**.

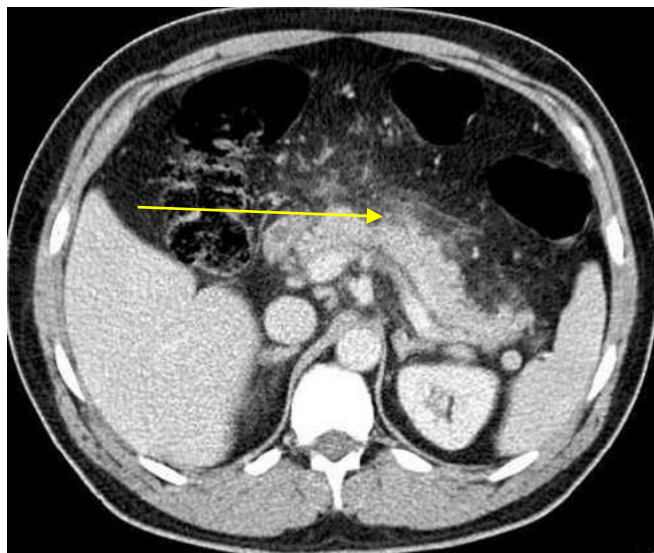


Figura 1. Pancreatitis aguda leve con presencia de grasa de aspecto brumoso y difuso alrededor del páncreas (flecha).

Imagen obtenida del artículo "Imaging acute pancreatitis" de la revista "The British Journal of Radiology"

- PA severa: En este estado existe una adición a las características mencionadas en la PA leve. Existe una falta de realce normal de una parte del páncreas o de todo el páncreas, de acuerdo a la necrosis localizada (**Figura 2**). Esto normalmente se vuelve evidente luego de algunos días desde el inicio de los síntomas y puede, por lo tanto, pasarse por alto si se le realiza el examen muy temprano al paciente. Es importante mencionar que áreas con necrosis menor (<30% de la glándula) pueden tener un falso negativo en la TAC.

La necrosis pancreática es un importante predictor de la severidad del cuadro clínico aumentando de manera significativa la incidencia de complicaciones, morbilidad y mortalidad (**5**).

Otras características de la PA severa incluyen una inflamación peripancreática extensa asociada con colecciones líquidas focales que consisten en fluido pancreático rico en enzimas que si no se resuelven espontáneamente podrían

infectarse, complicarse con hemorragia o convertirse en pseudoquistes (**Figura 3) (5)**).

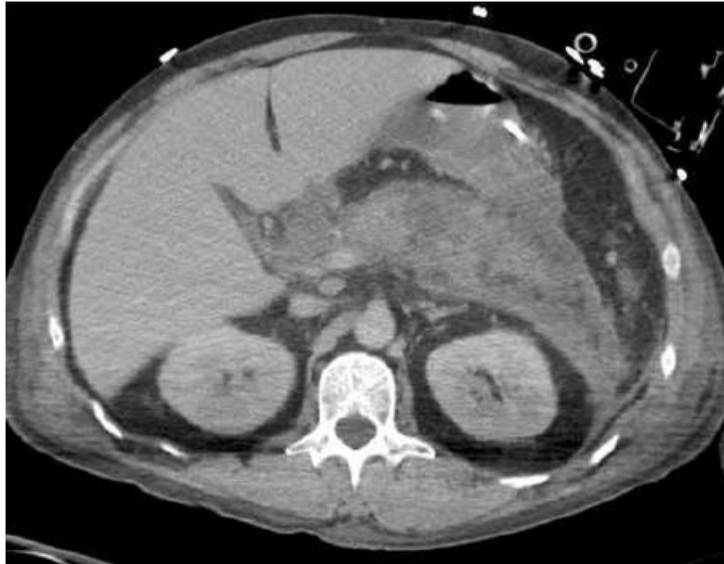


Figura 2. Pancreatitis aguda severa con áreas de escaso realce del páncreas correspondientes a necrosis presente.

Imagen obtenida del artículo "Imaging acute pancreatitis" de la revista "The British Journal of Radiology"

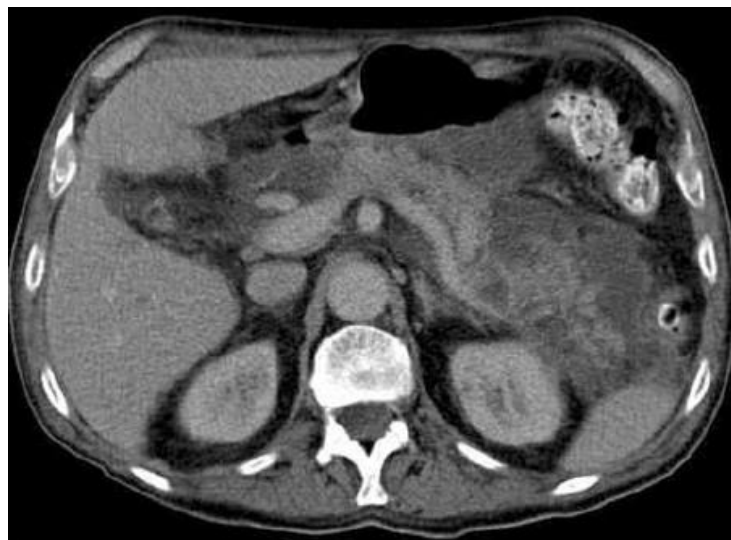

Figura 3. Pancreatitis aguda severa con múltiples colecciones peripancreáticas con áreas de escaso realce en parches del páncreas.

Imagen obtenida del artículo "Imaging acute pancreatitis" de la revista "The British Journal of Radiology"

Podemos clasificar la PA de la paciente dentro de las PA severas ya que la TAC realizada demuestra una área de escaso realce tras la colocación de contraste, lo que confirma un proceso de necrosis presente. De igual forma se encuentran cambios de la grasa peripancreática confirmando así la severidad del cuadro clínico de la paciente.

En adición al valor diagnóstico, la TAC permite determinar la severidad de la condición con el fin de añadir un valor pronóstico al estudio y ayudar al clínico a decidir si medidas de terapia específicas junto a monitoreo intensivo son requeridos. Balthazar et al desarrollaron en 1994 una escala de clasificación (**Tabla 1**) que luego se unió al porcentaje de necrosis resultando en la clasificación del índice de gravedad por TAC (CTSI score) (**Tabla 2**) (5).

Posteriormente en el 2004 se realizaron modificaciones a la tabla resultando en el CTSI score modificado que incluye de igual forma la escala de Balthazar modificada (**Tabla 3**) (26).

Grado	Hallazgo en TAC
A	Páncreas normal
B	Agrandamiento pancreático
C	Inflamación pancreática y/o inflamación peripancreática de la grasa
D	Colección única de líquido peripancreático
E	Dos o más colecciones de líquido peripancreáticos y/o presencia de aire retroperitoneal

Tabla 1. Escala de Balthazar

Grado Balthazar	Puntaje	Necrosis		
		Porcentaje de Necrosis	Puntos Adicionales	Índice de severidad
A	0	0	0	0
B	1	0	0	1
C	2	<30%	2	4
D	3	30-50%	4	7
E	4	>50%	6	10

Tabla 2. Índice de gravedad por TAC (CTSI score)

La suma de puntajes del grado según Balthazar junto con el porcentaje de necrosis (observados en las columnas de color salmón) determinan el grado de severidad de la

PA, siendo así:

- 0-3 PA leve
- 4-6 PA moderada
- 7-10 PA severa

Puntaje	Inflamación pancreática	Necrosis pancreática	Complicaciones extrapancreáticas
0	Páncreas Normal	Ninguna	-
2	Anormalidades pancreáticas intrínsecas con o sin cambios inflamatorios de la grasa peripancreática	<30%	Uno o mas de: Efusiones pleurales, ascitis, complicaciones vasculares, complicaciones parenquimatosas, y/o compromiso gastrointestinal
4	Colección de líquido pancreático o peripancreático o necrosis de la grasa peripancreática	>30%	-

Tabla 3. Índice de gravedad por TAC modificado (CTSI score modificado)

La suma de los puntajes de las tres categorías: Inflamación pancreática, Necrosis pancreática y Complicaciones extrapancreáticas, determinan el grado de severidad de la PA, siendo así:

- 0-2 PA leve
- 4-6 PA moderada
- 8-10 PA severa

Según el CTSI score que asocia la escala de Balthazar la paciente tiene un puntaje total de 6 la cual la categoriza dentro del grupo de PA moderadas. (los valores fueron otorgados mediante la suma de la categoría "C" de la escala de Balthazar y el porcentaje de necrosis del 30-50%). Según el CTSI score modificado que asocia la escala de Balthazar modificada la paciente tiene un puntaje total de 6 la cual de igual forma la categoriza dentro del grupo de PA moderadas (los valores fueron otorgados mediante la suma del puntaje 2 de la inflamación pancreática y el puntaje 4 del porcentaje de necrosis pancreática.

FISIOPATOLOGÍA

La obstrucción del conducto pancreático, independientemente de su causa, lleva a un bloqueo de la secreción del páncreas lo cual impide la exocitosis de los gránulos de zimógeno (que contienen enzimas digestivas) de las células acinares. Consecuentemente, los gránulos de zimógeno se juntan con lisosomas intracelulares para formar vacuolas autofágicas que contienen una mezcla de enzimas digestivas y lisosomales. Específicamente la enzima lisosomal denomina catepsina b se encarga de activar la conversión de tripsinógeno a tripsina. Su activación conlleva a una cascada de

enzimas digestivas enzimáticas que terminan en una injuria autodigestiva del páncreas **(4)**.

La injuria acinar lleva a una respuesta inflamatoria con posterior infiltración de neutrófilos, macrófagos, y liberación de citocinas como TNF alfa e interleucinas 1,6 y 8 en el parénquima pancreático. Las células, dependiendo del nivel de daño inflamatorio, terminarán en apoptosis, el cual será beneficioso para el control de la evolución de la enfermedad o necrosis, que aumentará la severidad de la misma. La cascada de reacción puede llegar a ser tan severa como para resultar en falla multiorgánica y sepsis debido a la alta propensión a translocación bacteriana desde el lumen del intestino a la circulación **(4)**.

El alcohol por otro lado es conocido por ejercer un efecto tóxico directo en el páncreas. Incrementa la precipitación de las secreciones pancreáticas y la formación de tapones de proteína dentro de los conductos pancreáticos debido a cambios en litostatina y glicoproteína 2 (dos enzimas no digestivas componentes del jugo pancreático con propiedades de autoagregación). Dichos tapones se agrandan y forman cálculos, causando ulceración del epitelio ductal adyacente, cicatrización, obstrucción adicional y eventualmente atrofia acinar con fibrosis **(4)**.

TIPOS DE PANCREATITIS AGUDA

La clasificación según Atlanta junto a las definiciones de consensos internacionales han dividido a la PA en dos entidades: La pancreatitis edematosa intersticial y la pancreatitis necrotizante. Las cuales se mencionan a continuación.

En la pancreatitis edematosa intersticial se observa en la TAC un realce relativamente homogéneo del páncreas con escasos cambios inflamatorios de la grasa

peripancreática. Su tamaño se encuentra incrementado debido a edema localizado o difuso. Los síntomas usualmente se resuelven durante la primera semana **(6)**.

La pancreatitis necrotizante representa aproximadamente el 5 a 10% de pacientes con diagnóstico de PA. La necrosis se manifiesta habitualmente tanto en el parénquima pancreático como en los tejidos peripancreáticos. Rara vez se manifiesta de manera aislada. La alteración de la perfusión pancreática y los signos de necrosis evolucionan a lo largo de varios días, lo cual explica por qué la TAC contrastada temprana podría subestimar la extensión del daño orgánico. Al inicio se podría observar un patrón en parches en áreas con atenuaciones variables seguido de un área de necrosis demarcada considerablemente. Al finalizar la primera semana el diagnóstico definitivo de este subtipo de PA debería considerarse cuando exista una área de no realce tras la colocación de contraste. Los pacientes con necrosis peripancreática aislada tienen una mayor tasa de morbilidad junto a una tasa superior de intervenciones quirúrgicas en comparación a los pacientes con diagnóstico de pancreatitis edematosa intersticial. Finalmente, y como se han mencionado previamente la historia natural de la necrosis podría ser muy variable resultando en una masa sólida o líquida, estéril o sobreinfectada, que podría tranquilamente desaparecer espontáneamente o mantenerse persistente sobre el tiempo **(6)**.

En el caso de nuestra paciente la podemos catalogar como una PA necrotizante ya que en imagen se evidencia una área importante de no realce al contraste. Este hallazgo nos demuestra algo muy importante, el tiempo de evolución de la enfermedad, el mismo que debe ser de varios días para que se haya podido evidenciar la hipoperfusión

pancreática como un signo de necrosis. Finalmente se debe mencionar que no existen áreas de necrosis peripancreática como suele ser lo habitual.

COMPLICACIONES

Falla Orgánica:

Tres sistemas deben considerarse cuando queremos determinar una falla orgánica: renal, cardiovascular y respiratorio.

Falla orgánica se define como un puntaje de 2 o más según la escala modificada de Marshall (**Tabla 4**) en cualquier órgano de los mencionados previamente (**6**).

Parámetros	PUNTAJE					
	0	1	2	3	4	
Respiratorio (PaO ₂ /FiO ₂)	> 400	301 – 400	201 –300	101 –200	≤ 101	
Renal Creatinina (mg/dL)	< 1.4	1.4 -1.8	1.9 - 3.6	3.6 - 4.9	> 4.9	
Cardiovascular Presión arterial sistólica (mmHg)	> 90	< 90, respuesta a fluidos	< 90, sin respuesta a fluidos	<90, pH < 7.3	< 90, pH < 7.2	
Si paciente no está ventilado se puede estimar con FiO ₂						
O ₂ suplementario						FiO ₂ (%)
Aire Ambiente						21
2 L						25
4 L						30
6 – 8L	40					
9- 10 L	50					

Tabla 4. Escala modificada de Marshall para disfunción orgánica

Tabla obtenida del artículo "Classification of acute pancreatitis—2012: revision of the Atlanta classification and definitions by international consensus" de la revista "BMJ Journal"

Complicaciones sistémicas:

Se define como cualquier exacerbación de una condición preexistente como enfermedad coronaria o enfermedad crónica del pulmón (**6**).

La paciente no presenta complicaciones orgánicas o sistémicas a pesar de la severidad de su cuadro clínico.

Finalmente, existen otras escalas de evaluación del pronóstico y severidad del cuadro de PA, se mencionan a continuación:

- Los criterios de Ranson son útiles para evaluar el pronóstico en la pancreatitis aguda temprana. Cuantos más criterios se cumplan, mayor será la mortalidad. Los criterios de Ranson se evalúan tanto al ingreso como a las 48 horas durante la estancia hospitalaria del o la paciente **(27)**.
- APACHE representa a un puntaje de severidad de enfermedad comúnmente utilizado en medicina de cuidados intensivos para predecir la mortalidad al ingreso a la unidad de cuidados intensivos **(28)**.
- El puntaje de BISAP se ha desarrollado para identificar a los pacientes con alto riesgo de mortalidad o enfermedad grave al comienzo del cuadro de una pancreatitis aguda **(29)**.

TRATAMIENTO

El tratamiento de la PA se basa principalmente en el consenso del colegio americano de gastroenterología (ACG).

Los pilares fundamentales del manejo inicial son los siguientes:

- Hidratación agresiva definida como 250-500 ml por hora de una solución isotónica cristalóide (este esquema podría modificarse en pacientes con comorbilidades tales como insuficiencia renal o falla cardíaca congestiva).

- En pacientes con depleción de volumen severa manifestada con hipotensión y taquicardia hidratación rápida debería realizarse a través de bolos de la solución mencionada previamente.
- La solución de Lactato Ringer es la preferida dentro de la gama de soluciones isotónicas cristaloides.
- Los requerimientos de fluidos se deben reevaluarse a intervalos frecuentes dentro de las primeras 6 horas de admisión y durante las próximas 24 - 48 horas. El objetivo de la hidratación agresiva debe darse con el fin de disminuir el nitrógeno ureico en la sangre **(7)**.

La colangiopancreatografía retrógrada endoscópica (CPRE) se debe considerar en los siguientes casos:

- Pacientes con PA y colangitis aguda concomitante deben someterse a una CPRE dentro de la primeras 24 horas de admisión.
- CPRE no es necesaria en pacientes con pancreatitis litiásica que carecen de laboratorio o evidencia clínica de obstrucción biliar en curso.
- En ausencia de colangitis o ictericia el ultrasonido endoscópico se prefiere a CPRE para el tamizaje de coledocolitiasis en el caso que la sospecha clínica sea alta
- Se deben usar stents del conducto pancreático y/o supositorios rectales de fármacos antiinflamatorios no esteroideos (AINES) después del procedimiento de CPRE para prevenir pancreatitis post-CPRE en pacientes de alto riesgo **(7)**.

El rol de antibióticos en PA:

- Se recomienda el uso de antibióticos en infecciones extrapancreáticas como colangitis, infecciones adquiridas de catéteres, bacteremia, infección de vías urinarias y neumonía.

- El uso rutinario de antibióticos como profilaxis en pacientes con PA severa no está recomendado.
- El uso de antibióticos en pacientes con necrosis estéril para prevenir el desarrollo de necrosis infectada no está recomendado **(7)**.

Nutrición en PA:

- En PA leve la alimentación oral debe ser iniciada inmediatamente si no existe náusea o vómito, y el dolor abdominal se ha resuelto.
- En PA leve iniciar alimentación con dieta sólida baja en grasas es igual de seguro que iniciar dieta con líquidos claros.
- En PA severa nutrición enteral está recomendada para prevenir complicaciones infecciosas. La nutrición parenteral está recomendada en pacientes que no toleran vía oral, o que no están reuniendo los requerimientos calóricos necesarios **(7)**.

Rol de la cirugía en PA:

- La presencia de pseudoquistes asintomáticos y necrosis pancreática o extrapancreática no garantizan intervención quirúrgica independientemente del tamaño, la localización y/o su extensión **(7)**.
- Según la sociedad americana de gastroenterología en su guía actualizada del 2018 han determinado que la colecistectomía se debe realizar durante la primera estancia hospitalaria en pacientes que se presentan con un cuadro de PA concomitante con un cuadro de colecistitis aguda **(1)**.

El control del dolor según Cochrane Library representa otro de los pilares esenciales en el manejo del paciente con un cuadro de PA. Se ha observado que los opioides representan una opción segura y efectiva en su manejo.

El adecuado control del dolor requiere el uso de una bomba intravenosa de opioides. Hidromorfona, fentanilo y meperidina representan las principales opciones de tratamiento.

Fentanilo se ha venido usando con mayor frecuencia debido a su mejor perfil de seguridad especialmente en pacientes con falla renal. Por otro lado, cuando se lo compara con otros opioides se ha visto como desventaja principal la mayor propensión a depresión de la función respiratoria. Puede ser dada en bolos o como infusión continua. La dosis típica de bolos varía de 20 a 50 microgramos.

Meperidina se ha preferido sobre morfina en la analgesia de pacientes con PA debido a que varios estudios han demostrado que morfina podría causar un incremento de la presión del esfínter de Oddi. Sin embargo, hay que considerar que meperidina tiene una vida media corta y la acumulación de dosis repetidas puede desembocar en la acumulación del metabolito normeperidina que tiene efectos secundarios neuromusculares, y en rara ocasión convulsiones.

Es importante que con cualquier tipo de derivado opioide el paciente se encuentre en monitoreo con el fin de controlar cualquier aparición de efectos secundarios **(8)**.

Con el fin de revisar el cuadro completo de la PA en un orden tanto secuencial, resumido, como didáctico se adjunta la foto de la guía del 2018 de la Asociación Americana de Gastroenterología (AGA) como **ANEXO 1**.

TUMOR DE FRANTZ

DEFINICIÓN E INCIDENCIA

El tumor de Frantz (TF) fue descrito por primera vez por la renombrada patóloga americana *Virginia K Frantz*, et al. en 1959.

Hasta 1996 se lo habría definido con múltiples nombres entre los cuales se encontraron:

- Tumor sólido pseudopapilar (TSP)
- Neoplasia sólida pseudopapilar
- Neoplasia sólida pseudopapilar epitelial
- Neoplasia quística papilar
- Tumor de Hamoudi
- Tumor de Gruber-Frantz o Tumor de Frantz **(9)**.

Tumor de Hamoudi se debe al hecho que Hamoudi y sus colegas en 1970 añadieron un paciente adicional a la literatura de la época en el cual detallaron la apariencia microscópica electrónica del tumor **(10)**.

En 1996 la Organización mundial de salud (OMS) formalmente lo nombró Tumor Sólido Pseudopapilar y lo reclasificó como un tipo de tumor maligno bien delimitado con comportamiento biológico incierto. En el 2010 la OMS clasificó al TSP o TF como una neoplasia epitelial maligna de bajo grado **(3)**.

Es importante mencionar que, aunque se lo ha clasificado dentro de las neoplasias malignas este tipo de tumor pancreático se presenta usualmente de una manera benigna es por ello que existe una extensa literatura que lo denomina tumor benigno. La resección total del mismo es curativa en un 85% de los casos. Las tasas de metástasis son menores al 15% y ocurren predominantemente al peritoneo e hígado **(3)**.

El TSP comprende del 1 a 2% de los tumores exocrinos, el 13% de las lesiones pancreáticas extirpadas quirúrgicamente **(12)**. Y el 10 a 15% de las neoplasias quísticas pancreáticas **(13)**. Predomina importantemente en mujeres jóvenes (20 a 30 años) en el 90% de los casos **(14)**.

PRESENTACIÓN CLÍNICA, FISIOPATOLOGÍA Y GENÉTICA

El TSP se presenta en la mayoría de las veces asintomático, y se lo diagnostica como hallazgo incidental mediante una TAC abdominal realizada. En el caso de presentarse con síntomas, estos son muy inespecíficos disminuyendo así la sospecha clínica del mismo. Dentro de los síntomas se encuentran:

- Discomfort abdominal
- Sensación de llenura postprandial
- Anorexia
- Pérdida de peso
- En pocas ocasiones, una masa palpable en el examen físico.

Una presentación poco común es la que se asocia a hemoperitoneo secundario a ruptura traumática o espontánea del mismo **(14)**.

En general pueden localizarse en cualquier porción del páncreas, pero tienen una cierta disposición por la cola **(9)**. Los tumores que se presentan en la cabeza pancreática son más propensos a producir síntomas parecidos a PA debido al efecto de masa que ejerce sobre el conducto pancreático **(14)**.

La fisiopatología exacta de este tumor permanece incierta. Algunos autores han postulado que su origen podría ser de las células centroacinares localizadas entre el acino pancreático y el ducto. Mientras que otros sugieren que el tumor posee un origen

endócrino. En cuanto a la genética de la neoplasia se ha visto que casi todos los TF muestran mutaciones puntuales en el exón 3 de catenina y con ello tinción positiva para β Catenina (proteína asociada a cadherina). Se sugiere que existe una alteración en una vía pro-oncótica denominada “Wingless-INT (WNT) signaling pathway” la cual podría jugar un papel importante en su tumorigénesis **(3)**.

HISTOPATOLOGÍA

Macroscópicamente se observa como una masa bien circunscrita o hasta parcialmente encapsulada. Mientras mayor es su tamaño, mayor es la posibilidad de desarrollar cambios degenerativos quísticos simulando así un pseudoquiste. El tumor es de apariencia roja, de consistencia suave, friable y hemorrágico **(Figura 4)**. **(15)**.

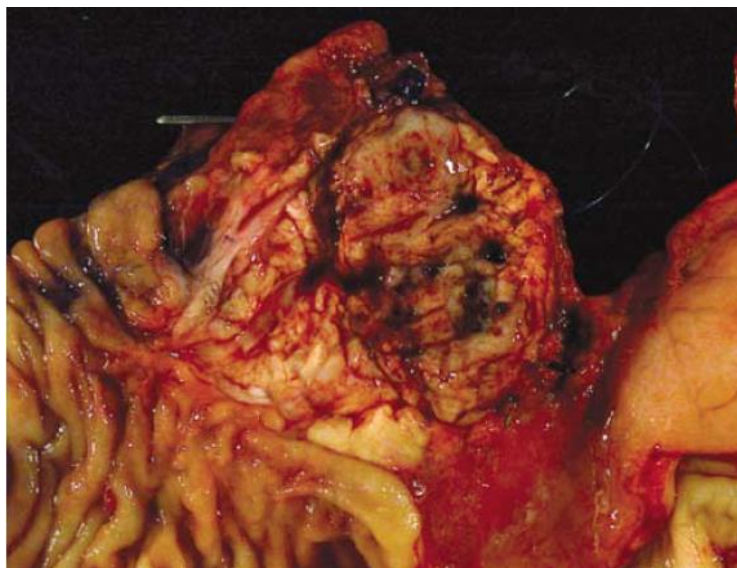


Figura 4. TSP. Macroscópicamente es suave, carnoso y con áreas de hemorragia

Imagen obtenida del artículo “Nonductal neoplasms of the pancreas” de la revista “Modern Pathology”

En cuanto a la histopatología microscópica del TSP, este se caracteriza por tener un patrón de crecimiento sólido de células poligonales sin cohesión, con abundantes

cambios degenerativos, incluyendo una degeneración quística y formación de pseudopapilas. De igual forma se observan hojas sólidas de células uniformes que se separan en nidos por abundantes vasos del tamaño de un capilar (**Figura 5**). (15).

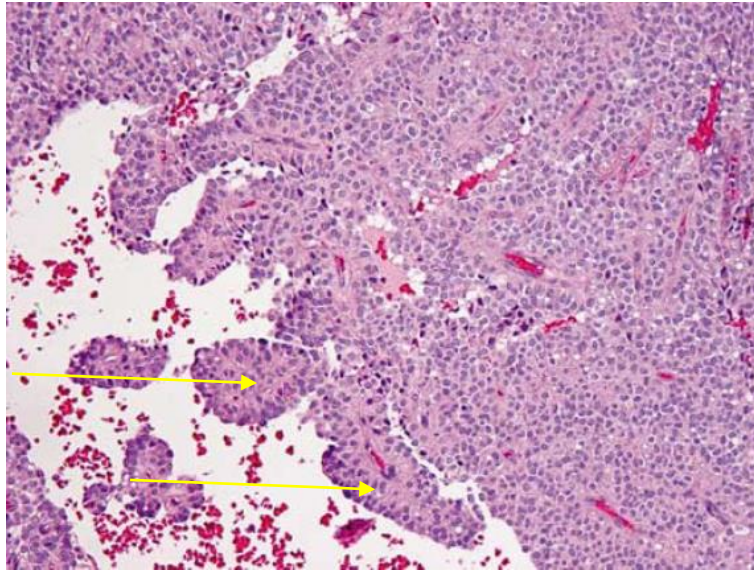


Figura 5. TSP. Microscópicamente se observan áreas sólidas sin arquitectura específica que dan lugar a espacios quísticos irregulares conteniendo pseudopapilas (flechas)

Imagen obtenida del artículo "Noductal neoplasms of the pancreas" de la revista "Modern Pathology"

La falta de cohesión de las células encontrándose separadas de los vasos sanguíneos dan la característica de pseudopapilas (**Figura 6**). (15).

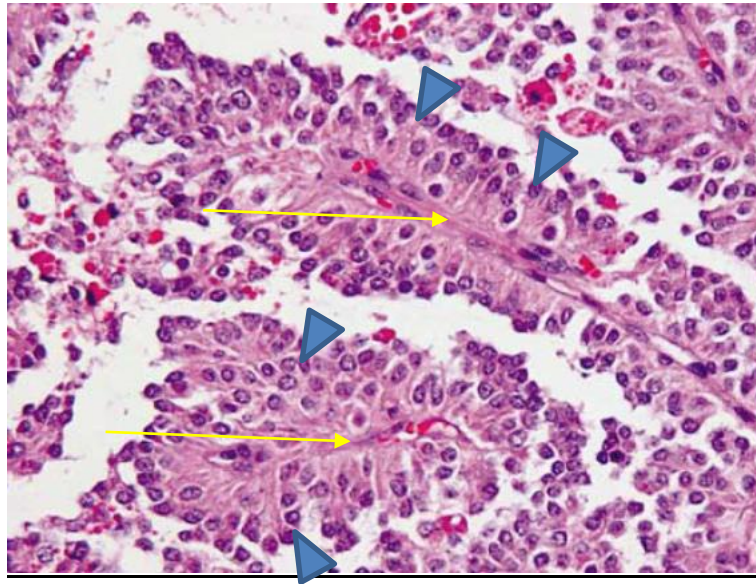


Figura 6. TSP. Microscópicamente las pseudopapilas consisten en capilares centrales (flechas) rodeados de células neoplásicas con su núcleo separado de los vasos (puntas de flechas)

Imagen obtenida del artículo "Noductal neoplasms of the pancreas" de la revista "Modern Pathology"

Finalmente es importante mencionar las tinciones del TSP las cuales son:

- Vimentina
- CD10
- Enolasa neuronal específica
- CD56
- Receptores de progesterona
- Alfa-1 antitripsina **(15)**.

DIAGNÓSTICO Y TRATAMIENTO

El diagnóstico tradicional de TSP se ha venido realizando con el uso de imagen y la posterior corroboración histopatológica de la masa extirpada quirúrgicamente. En cuanto a la imagen existen varias técnicas utilizadas: Ecografía abdominal, TAC abdominal, Resonancia magnética, y Ecografía endoscópica la cual hoy en día ha asumido un rol importante en el diagnóstico de lesiones pancreáticas, proporcionando una mejor evaluación de las características morfológicas de las lesiones y la posibilidad de realizar una punción guiada por aguja fina para obtener un ejemplo del tejido con una baja tasa de complicaciones y una mayor precisión diagnóstica, que a la final orientará adecuadamente la resección quirúrgica en el caso de ser necesario **(16)**.

Un artículo del presente año (2018) demuestra que la aspiración por aguja fina (AAF) guiada por ecografía endoscópica ha mejorado notablemente el diagnóstico prequirúrgico en comparación con la TAC abdominal que ha sido el estándar diagnóstico de imagen hasta el momento. Los datos demuestran que la AAF identifica correctamente el 82% de pacientes con diagnóstico de TSP a comparación con 23.5% que es el porcentaje de certeza que nos emite la TAC abdominal. Esto es de suma importancia en pacientes con diagnóstico incierto, a los cuales se quiere prevenir realizar una intervención quirúrgica **(16)**.

Se han comparado varios estudios donde se ha analizado al tamaño del tumor como un factor predictivo de recurrencia o malignidad. Con ello se ha concluido que los tumores mayores a 5 cm se asocian a mayor invasión venosa y con ello mayor tendencia a metástasis. Muy a pesar de su bajo o alto grado de malignidad estos tumores se caracterizan por tener una alta tasa de resectibilidad y una larga supervivencia **(17)**. En el caso de los TSP localizados en la cola pancreática la pancreatectomía distal o parcial

ha sido la técnica de elección en cuanto se refiere al tratamiento. Esta operación en la mayoría de las veces va aliada a una esplenectomía parcial debido a la proximidad anatómica de la cola del páncreas con el hilio del bazo, y la cercana asociación de los vasos esplénicos con el páncreas. Las formaciones de fístulas pancreáticas son la primera causa de morbilidad postquirúrgica asociándose con un sinnúmero de complicaciones a futuro. Por otro lado, las complicaciones más comunes de la pancreatectomía distal son diabetes postoperatoria que se relaciona directamente al porcentaje de parénquima reseado y finalmente la insuficiencia pancreática exocrina que se encuentra subestimada en la mayoría de los casos **(18)**.

La paciente presenta en la TAC una imagen de 34 mm localizada a nivel de la cola pancreática. Tras tener una alta sospecha de ser un tumor pseudopapilar / Tumor de Frantz le realizan una intervención quirúrgica con el fin de resecar la masa. Los hallazgos de la cirugía son los siguientes:

- *Páncreas incrementado de tamaño*
- *Bazo supernumerario*
- *Lesión tumoral pancreática dependiente de cola pancreática de aproximadamente 3 cm que envuelve a vena esplénica en toda su circunferencia y que impide exposición y disección adecuadas.*
- *Resto de estructuras abdominales de características normales.*

La operación realizada deriva en una pancreatectomía distal junto a una esplenectomía parcial debido a lo mencionado previamente dentro de la literatura del protocolo quirúrgico de las masas a nivel de cola.

El tumor se envía a anatomía patológica junto con un ganglio resecado del hilio esplénico, dando los siguientes resultados:

- *Los cortes muestran una neoplasia sólida pseudopapilar, constituida por nidos y sábanas de células de núcleos homogéneos, esféricos con pequeños nucléolos, en pequeñas áreas se forman pseudopapilas, en varios sitios, el estroma está constituido por bandas de tejido fibroso hialinizado o mixoide con capilares congestivos de paredes finas, el tumor infiltra el parénquima pancreático de tal manera que este aparece como islas de forma y tamaño diferente rodeadas de tumor.*
- *Ganglios linfáticos: 1 pequeño ganglio del hilio esplénico negativo. El ganglio nos demuestra que no existe un proceso de expansión tumoral o metástasis. De igual forma el tamaño del tumor según los estudios analizados previamente nos brinda desde un inicio un buen pronóstico ya que este es menor a 5 centímetros.*

De igual forma se realiza un estudio Patológico molecular el mismo que demuestra los siguientes resultados:

- *Vimentina: Positividad citoplasmática y de membrana +++/+++ difusa en células tumorales.*
- *CD 56: Positividad de membrana + a ++/+++ en la mayoría de células tumorales.*
- *Beta-Catetina: Positividad nuclear y citoplasmática +/+++ en la mayoría de células tumorales.*
- *Receptores de Progesterona: Positividad nuclear + a +++/+++ en alrededor del 90% de células tumorales.*

- *CD 10: Positividad de membrana + a +++/+++ en la mayoría de células tumorales.*

Estos marcadores moleculares nos confirman el diagnóstico de Tumor Sólido Pseudopapilar o también denominado Tumor de Frantz.

INSUFICIENCIA PANCREÁTICA EXOCRINA

DEFINICIÓN Y FISIOPATOLOGÍA PANCREÁTICA

La insuficiencia pancreática exocrina (IPE) representa una complicación tanto de las enfermedades pancreáticas malignas como benignas. Se asocia principalmente a resección quirúrgica del páncreas o a algún tipo de alteración anatómica pancreática subdiagnosticada. Se puede presentar asintomática o manifestarse de una forma leve, moderada, o grave **(19)**.

Con el fin de comprender la presentación clínica de la insuficiencia pancreática exocrina, debemos conocer: la fisiología pancreática, la regulación de la liberación enzimática y las funciones que dichas enzimas cumplen.

La primera fase se refiere a la liberación enzimática, denominada la fase cefálica. Se da como respuesta a los sentidos: vista, olfato y el gusto hacia la comida. La segunda fase, la fase gástrica, inicia con las señales aferentes captadas por la distensión gástrica. Finalmente, la última fase, la fase intestinal, se produce al pasar el quimo alimenticio a través del duodeno. Se encuentra mediada por secretina y colecistoquinina (CCK).

Continuando con la tercera fase, la secretina se libera desde la mucosa duodenal, específicamente desde las células S, que son estimuladas por la presencia del jugo gástrico. La secretina se transporta hasta las células interlobulares ductales y produce secreción de agua y bicarbonato, con el fin de facilitar la digestión, tal como se observa en la **(Figura 7) (19)**.

Por otro lado, la colecistoquinina (CCK), se libera desde las células endocrinas luego de ser estimuladas por la presencia de péptidos y aminoácidos en el lumen intestinal. Actúa directa e indirectamente a través del nervio vago, y estimula las células acinares del páncreas para liberar enzimas y proenzimas **(Figura 8) (20)**.

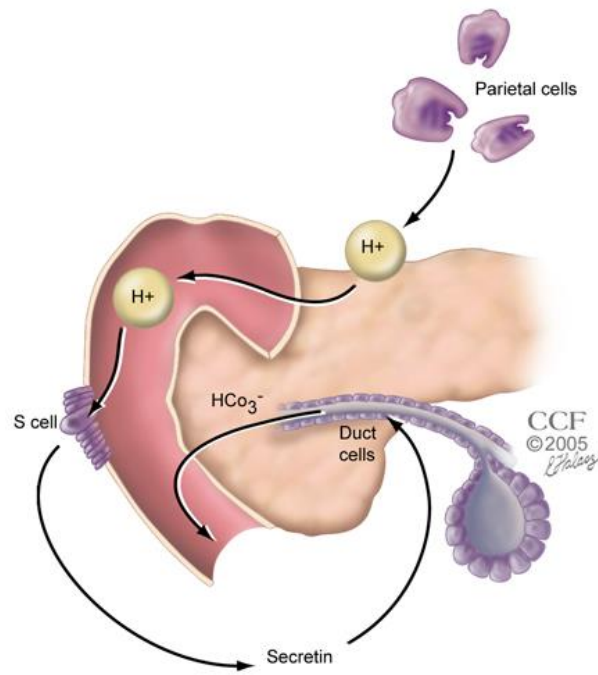


Figura 7. Mecanismo de secreción de Secretina

Imagen obtenida de la Fundación Clínica de Cleveland

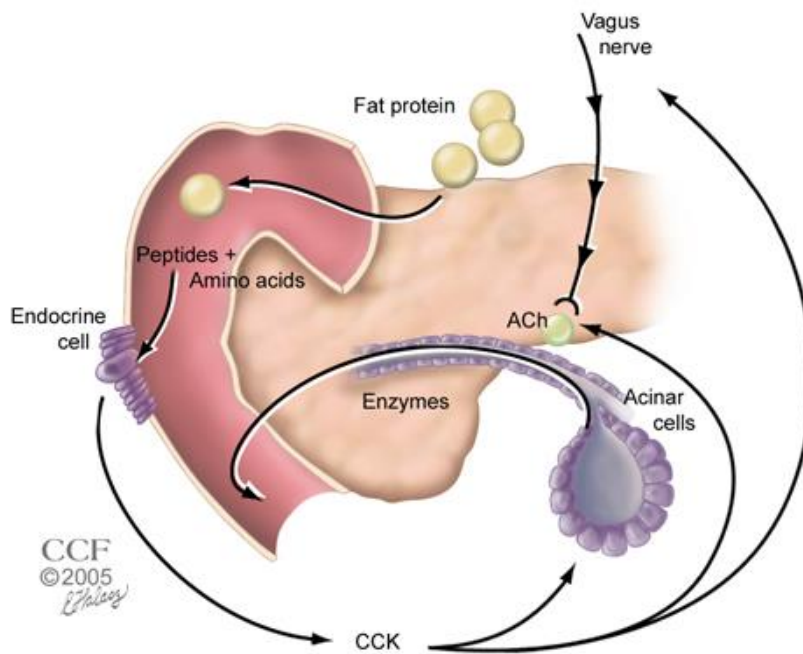


Figura 8. Mecanismo de secreción de Colecistoquinina.

Imagen obtenida de la Fundación Clínica de Cleveland

Las tres principales enzimas de la producción exocrina del páncreas son:

- Tripsina (liberada como tripsinógeno que representa la proenzima)
- Lipasa
- Amilasa **(21)**.

Sin embargo, existen otras enzimas las cuales se detallan en la **Tabla 5**.

Enzima	Zimógeno	Activador	Función-acción
Tripsina	Tripsinógeno	Enteroquinasa	Rompe enlaces peptídicos
Quimotripsina	Quimotripsinógeno	Tripsina	Rompe enlaces peptídicos
Elastasa	Proelastasa	Tripsina	Rompe enlaces peptídicos
Carboxipeptidasa A	Procarboxipeptidasa A	Tripsina	Escinde restos de Fen, Tir y Trp del extremo carboxiterminal de un polipéptido
Carboxipeptidasa B	Procarboxipeptidasa B	Tripsina	Escinde restos de Arg y Lis del extremo carboxiterminal de un polipéptido
Fosfolipasa A ₂	Profosfolipasa A ₂	Tripsina	Escinde AG de los fosfolípidos (p. ej., lecitina)
Amilasa	-	-	Digiere el almidón a pequeños polímeros de Glu, maltosa y Glu
Lipasa	-	-	Escinde AG del glicerol
Carboxilesterasa	-	-	Hidroliza ésteres de colesterol
Ribonucleasa	-	-	Escinde ARN para formar cadenas cortas
Desoxirribonucleasa	-	-	Escinde ADN para formar cadenas cortas

Tabla 5. Enzimas del jugo pancreático y su función.

Tabla obtenida del artículo "Fisiología de la secreción pancreática" de la "Revista de Gastroenterología y Hepatología"

Es importante mencionar que la secreción de lipasa tiene su pico a los 30 minutos de la primera estimulación (olfato, vista, y gusto hacia el alimento) con un aumento de 4 veces su valor basal. Tiene una liberación bifásica y vuelve a sus niveles basales a las 2-4 horas de lo que se liberó. La liberación de amilasa y tripsina tiene un patrón similar a la lipasa **(19)**.

ETIOLOGÍA

Existen varias causas de IPE, a continuación, se describen las siguientes:

La pancreatitis crónica ya sea calcificante o no es la causa más frecuente en adultos de insuficiencia pancreática exocrina ya que por cambios inflamatorios progresivos del parénquima se producen daños estructurales que afectan a las células tanto acinares

como interlobulares ductales, alterando la secreción normal de enzimas pancreáticas **(22)**.

La fibrosis quística por otro lado, representa una causa importante de IPE. La mutación en la proteína de los canales de sodio y cloro de las glándulas exocrinas termina produciendo una secreción pancreática inefectiva, con mayor densidad, que se acumula fácilmente y bloquea la vía ductal pancreática. Esto produce un daño progresivo en la función exocrina que se ha visto prevalente en el 80% de los pacientes que padecen dicha enfermedad **(22)**.

La resección gástrica disminuye la secreción de ácido gástrico, por lo que no hay estimulación hacia las células S para producir secretina. Como consecuencia no hay secreción de agua ni bicarbonato de las células interlobulares y por lo tanto el ambiente de digestión no es el favorable para la activación y posterior digestión de otros tipos de enzimas pancreáticas dependientes de un pH alcalino **(22)**. Es importante mencionar que el pH necesario para una correcta función pancreática es de 8 **(30)**.

La resección de la mucosa duodenal en la que se encuentra las células endocrinas y células S causa una disminución de la secreción de CCK y secretina respectivamente, disminuyen la secreción de las proenzimas **(22)**.

La resección del tejido pancreático causa directamente una disminución del número de glándulas exocrinas más un bloqueo postquirúrgico de los conductos interlobulares, disminuyendo así la secreción de agua, bicarbonato y enzimas pancreáticas **(22)**.

El cáncer de páncreas avanzado puede causar IPE por dos razones: el efecto de masa que causará una obstrucción del ducto pancreático en pacientes con enfermedad irresecable (31). Y, en segundo lugar, la resección quirúrgica (por ejemplo, Resección de Whipple) en pacientes que tienen una invasión del duodeno y/o el conducto biliar (32).

Finalmente, las cirugías gastrointestinales que afectan la fisiología de la secreción pancreática podrían derivar de igual forma en IPE:

- **Billroth II:** es una técnica quirúrgica cuyo objetivo es la reconstrucción gastrointestinal. Se realiza una unión entre el estómago remanente con el yeyuno proximal, por lo tanto, es una anastomosis termino-lateral gastroyeyunal que no recibe jugo pancreático a nivel del duodeno y por ende altera su secreción (33) como se puede observar en la **Figura 9**.

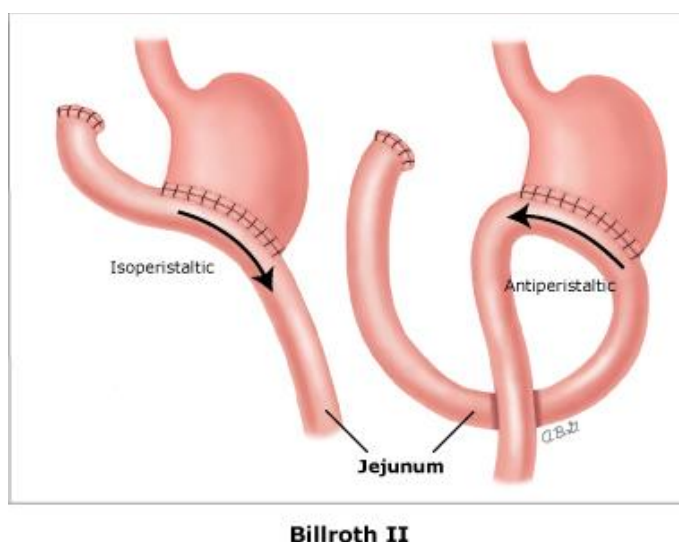


Figura 9. Billroth II, Anastomosis termino – lateral gastroyeyunal.

Imagen obtenida de "Atlas of Abdominal Surgery"

- **Bypass gástrico:** Sigue siendo uno de los procedimientos bariátricos más comunes hasta la actualidad. El procedimiento consiste en realizar una bolsa gástrica proximal separada del estómago distal, la cual puede contener un máximo de 30 ml. de volumen y se realiza una anastomosis con un asa de intestino delgado como se puede observar en la Figura 10. A pesar de que existe secreción de líquido biliopancreático, se produce insuficiencia pancreática exógena ya que el bolo no pasa a través del duodeno, por lo que disminuye la estimulación para la secreción de jugo pancreático (34).

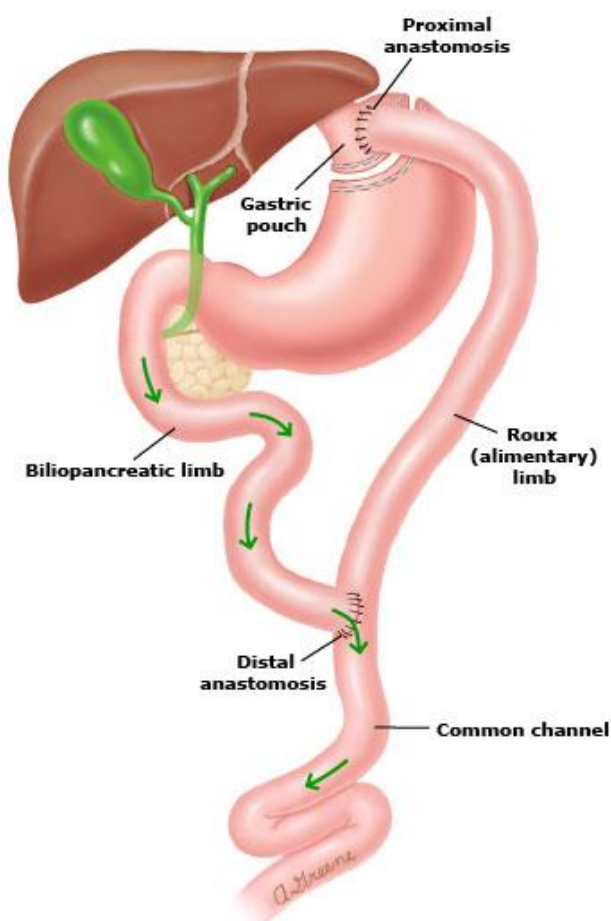


Figura 10. Bypass Gástrico

Imagen obtenida de "Bariatric surgery: a review of procedures and outcomes"

MANIFESTACIONES CLÍNICAS

Existe una amplia gama de síntomas que puede presentar un paciente con insuficiencia pancreática exocrina. Como se habían mencionado previamente estos varían según su intensidad:

- Los síntomas leves se pueden manifestar como un dolor abdominal inespecífico más meteorismo.
- Los síntomas más graves están asociados a la maladigestión de grasas y proteínas. En este cuadro clínico los pacientes presentan: pérdida de peso, desnutrición, esteatorrea, cólicos abdominales y flatulencia. Es importante mencionar que la presencia de esteatorrea representa la pérdida de un 90% de la función glandular.

Asociado a ello se podría encontrar una deficiencia de todas las vitaminas liposolubles (A, D, E y K), manifestándose con síntomas dependientes del tipo de vitamina que se ha perdido **(23)**.

DIAGNÓSTICO

Dado que los síntomas de la insuficiencia pancreática exocrina en la mayoría de los casos aparecen cuando la pérdida de función glandular es severa e irreversible, es erróneo pretender esperar a que surjan los síntomas para empezar sospechar y diagnosticar IPE. Phillips (2015), en su artículo *“Invited review: Pancreatic exocrine insufficiency following pancreatic resection”*, nos habla sobre la importancia de la evaluación y el diagnóstico temprano mediante pruebas de función pancreática a pacientes de alto riesgo, como aquellos a los que se les ha realizado una resección

intestinal o pancreática, con el fin de determinar a tiempo si el paciente necesita o no un manejo enzimático para su IPE **(23)**.

Existen dos tipos de pruebas que nos ayudan medir y valorar adecuadamente la función pancreática: las pruebas indirectas (mediante sustancias indicadoras de maladigestión) y las pruebas directas (mediante la medición de bicarbonato y enzimas pancreáticas) **(24)**.

- Las pruebas indirectas tienen la ventaja de ser más simples de realizar y menos costosas en su determinación, sin embargo, su especificidad es menor. Éstas se realizan con la medición de enzimas en diferentes lugares:
 - En heces se mide la elastasa fecal, quimotripsina fecal y la recolección de grasa fecal en 72 horas. Ésta última representa la menos fiable de las tres **(24)**.
 - En el suero sanguíneo se mide lipasa, amilasa, y tripsinógeno catiónico.
 - En la prueba de aliento se miden los niveles de hidrógeno y carbono -13.

Dentro de las mencionadas la elastasa fecal es la más utilizada, aunque su sensibilidad y especificidad son bajas, 41% y 49% respectivamente **(25)**.

- Las pruebas directas son al contrario más invasivas y costosas pues se requiere del uso de secretagogos tales como secretina y colecistoquinina y la posterior medición de los niveles enzimáticos del jugo pancreático, resultando en una mayor especificidad (72-94%) en cuanto al diagnóstico **(24)**. El método mas usado dentro de esta técnica es la Prueba de Función Pancreática Endoscópica **(25)**.

- Es importante mencionar que las pruebas mencionadas anteriormente enfocan adecuadamente el diagnóstico definitivo de IPE sin embargo, no nos sirven en la práctica clínica al momento de evaluar el riesgo de caer en un cuadro de IPE. Como se ha mencionado previamente lo importante de determinar en pacientes con resección pancreática es su propensión para derivar en una insuficiencia pancreática exocrina. La desnutrición es en si el primer indicador que se podría alterar en dichos pacientes por lo que el seguimiento y monitoreo a través de marcadores nutricionales representa la solución ante dicho problema. A continuación, se mencionan los mas importantes:
 - Medición de los niveles de prealbúmina: marcador importante de desnutrición.
 - Medición de los niveles de proteína ligada a retinol: sus niveles aumentan con la ingesta de vitamina A.
 - Medición de excreción de 3-metilhistidina: un aminoácido derivado del metabolismo muscular proteico.
 - Medición de niveles de vitamina D: categorizada como la primera en decaer en desnutrición por IPE **(35)**.

MANEJO

Para iniciar la terapia de reemplazo enzimático, deben existir uno o más de los siguientes criterios **(Tabla 6) (23)**.

Función Pancreática	Síntomas
Elastasa fecal < 200 ug/g	Flatulencia abdominal
Coeficiente Absorción de Grasa < 93%	Pérdida de peso; malabsorción de vitaminas o nutrientes
*C-MTG < 98%	Esteatorrea

*C-MTG (prueba de triglicéridos mixtos marcados en aire exhalado)

Tabla 6. Criterios para el inicio de terapia de reemplazo enzimático

Una vez cumplidos los criterios mencionados anteriormente, el manejo de la insuficiencia pancreática exocrina consiste en un adecuado reemplazo enzimático.

Existen varios comprimidos de diferentes marcas comerciales (Creon, Pancreaze, Zenpep) que combinan lipasa, amilasa y proteasa.

Si existe un déficit de vitaminas liposolubles o de minerales, se deberá suplementar según corresponda, con una dieta adecuada. Los inhibidores de la bomba de protones son recomendados como terapia de segunda línea en pacientes refractarios a la terapia de reemplazo enzimático **(23)**.

DISCUSIÓN

En el presente caso clínico se ha podido analizar a profundidad la aparición concomitante de dos entidades: El tumor de Frantz y la pancreatitis aguda necrotizante. Es importante mencionar que dicho cuadro clínico se presentó en un grupo etario infrecuente: paciente adolescente.

No existe una amplia evidencia médica de la presentación de dichas enfermedades por lo que la importancia del trabajo de titulación radica en presentar y explicar la fisiopatología de cómo llegaron a ocurrir dos patologías al mismo instante en un paciente de 13 años.

De igual forma se han evaluado y analizado repercusiones a futuro que en muchos casos se encuentran infradiagnosticadas como la insuficiencia pancreática exocrina, debido a que su presentación es muy inespecífica teniendo los síntomas mas importantes el momento que el o la paciente ha perdido la mayoría de la glándula.

CONCLUSIONES

1. El tumor de Frantz se encuentra dentro de los tipos de tumores malignos del páncreas según la OMS, sin embargo, una correcta resección quirúrgica con bordes limpios del mismo es de muy buen pronóstico para el paciente.
2. Aunque no es algo habitual el tumor de Frantz o tumor pseudopapilar del páncreas se puede manifestar como un cuadro de pancreatitis aguda la misma que llevará al clínico a realizar exámenes de imagen que determinarían su diagnóstico.
3. La razón por la cual el tumor causa una PA es debido a una obstrucción directa del conducto pancreático con una posterior activación de las enzimas pancreáticas que llevarán a la injuria directa de la glándula.
4. La insuficiencia pancreática representa la principal complicación de la extirpación quirúrgica pancreática en nuestra paciente. Siendo así se deberán realizar pruebas con el fin de prevenir la progresión del cuadro clínico y empezar el tratamiento con un correcto reemplazo enzimático.

REFERENCIAS BIBLIOGRÁFICAS

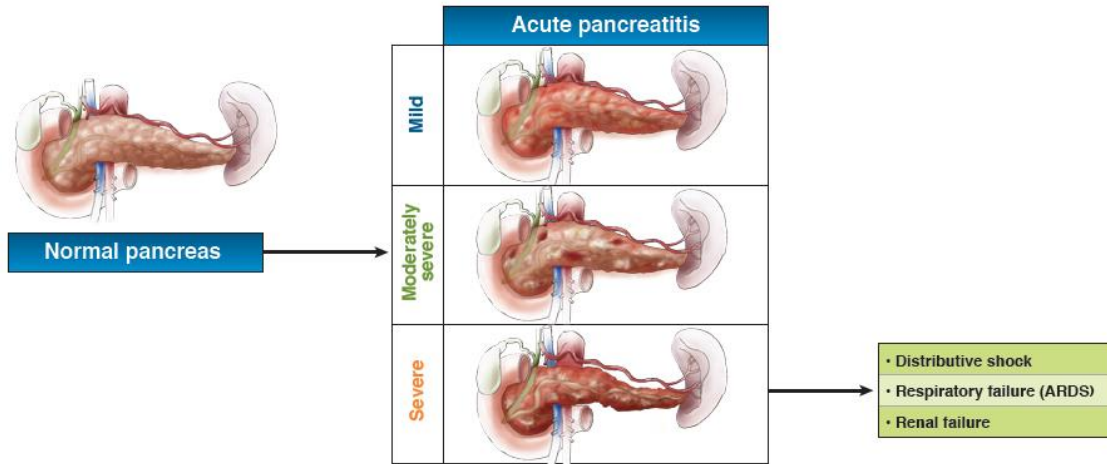
1. Crockett, S. D. (2018). American Gastroenterological Association Institute Guideline on Initial Management of Acute Pancreatitis. *AGA Gastroenterology Journal*, 6.
2. Baron, T. M. (1999). Acute Necrotizing Pancreatitis. *The New England Journal of Medicine*, 1412 - 1417.
3. BOCHIS, O. V., BOTA, M. B., MIHUT, E., & al., e. (2016). SOLID PSEUDOPAPILLARY TUMOR OF THE PANCREAS: CLINICAL-PATHOLOGICAL FEATURES AND MANAGEMENT OF 13 CASES. *Clujul Medical*, 171-178.
4. Lankisch, P. G., Apte, M., & Banks, P. A. (2015). Acute pancreatitis. *The Lancet*, 85-96.
5. KOO, B. C., CHINOUREYI, A., & SHAW, A. S. (2010). Imaging acute pancreatitis. *The British Journal of Radiology*, 104–112.
6. Banks, P. A., Bollen, T. L., & Dervenis, C. (2012). Classification of acute pancreatitis-2012: revision of the Atlanta classification and definitions by international consensus. *BMJ Journals*, 102-111.
7. Tenner, S., Baillie, J., DeWitt, J., & al, e. (2013). American College of Gastroenterology Guideline: Management of Acute Pancreatitis. *The American Journal of GASTROENTEROLOGY*, 1-16.
8. Basurto, O. X., Rigau, C. D., & Urrútia, G. (2013). Opioids for acute pancreatitis pain (Review). *Cochrane Library*, 1-47.
9. Bell, D. J., Weerakkody, Y., & al., e. (6 de Agosto de 2018). *Radiopaedia*. Obtenido de Solid pseudopapillary tumour of the pancreas: <https://radiopaedia.org/articles/solid-pseudopapillary-tumour-of-the-pancreas-1>
10. Reddy, S., Cameron, J. L., Scudiere, J., & al., e. (2009). Surgical Management of Solid-Pseudopapillary Neoplasms of the Pancreas (Franz or Hamoudi Tumors): A Large Single- Institutional Series. *National Institute of Health (NIH)*, 1-13.
11. Falck-Ytter, Y., & Wani, S. (2018). Acute Pancreatitis. *American Gastroenterological Association Institute*, 1102.
12. Lima, C. A., Silva, A., Alves, C., & al., e. (2017). Solid pseudopapillary tumor of the pancreas: Clinical features, diagnosis and treatment. *Revista da Associação Médica Brasileira*, 219-223.
13. MARCHEGIANI, G., ANDRIANELLO, S., MASSIGNANI, M., & al., e. (2016). Solid Pseudopapillary Tumors of the Pancreas: Specific Pathological Features Predict the Likelihood of Postoperative Recurrence. *Journal of Surgical Oncology*, 1-5.
14. McCluney, S., Wijesuriya, N., Sheshappanavar, V., & al., e. (2018). Solid pseudopapillary tumour of the pancreas: clinicopathological analysis. *Royal Australasian College of Surgeons Journal of Surgery*, 1-5.
15. Klimstra, D. S. (2007). Nodular neoplasms of the pancreas. *Modern Pathology*, 94-112.
16. Hourneaux De Moura, D. T., Coronel, M., Braga, I., & al., e. (2018). The importance of endoscopic ultrasound fine-needle aspiration in the diagnosis of solid pseudopapillary tumor of the pancreas: two case reports. *Journal of Medical Case Reports*, 1-5.

17. Reaño, G., De Vinatea, J., Arenas, J., & al., e. (2011). Tumor Sólido Pseudopapilar del Páncreas: ¿Una Neoplasia de Bajo Potencial Maligno? *Revista Gastroenterología Peru*, 61-71.
18. Meckmongkol, T. T., Polleto, E., & Grewal, H. (2018). Solid pseudopapillary neoplasm of the pancreas (Frantz tumor) in a 14-yearold girl. *Journal of Pediatric Surgery Case Reports*, 34-36.
19. Bartela, M. J., Asbunb, H., Staufferb, J., & al., e. (2015). Pancreatic exocrine insufficiency in pancreatic cancer: A review of the literature. *Digestive and Liver Disease Journal*, 1-8.
20. Bohórquez DV, S. R. (2015). Neuroepithelial circuit formed by innervation of sensory enteroendocrine cells. *J Clin Invest.*, 125(2):782-6.
21. Sastrea, J., Sabaterb, L., & Aparisic, L. (2005). Fisiología de la secreción pancreática. *Revista de Gastroenterología y Hepatología*, 4-9.
22. Descos L, D. J. (1977). Exocrine pancreatic insufficiency and primitive malnutrition. *Digestion Journal*, 15(1):90.
23. Phillips, M. E. (2015). Invited review: Pancreatic exocrine insufficiency following pancreatic resection. *Pancreatology Journal*, 1-7.
24. Ketwaroo G, B. A. (2013). Defining the accuracy of secretin pancreatic function testing in patients with suspected early chronic pancreatitis. *Am J Gastroenterol*, 108(8):1360.
25. Abu-El-Haija, M., & Conwell, D. L. (2018). Pancreatic Insufficiency What Is the Gold Standard? *Gastrointest Endoscopy Clin N Am*, 521–528.
26. Shetty, A. (2018, Agosto 12). *Radiopaedia*. Retrieved from Modified CT severity index: <https://radiopaedia.org/articles/modified-ct-severity-index>
27. Gaillard, F. (13 de Agosto de 2018). *Ranson criteria*. Obtenido de Radiopaedia: <https://radiopaedia.org/articles/ranson-criteria>
28. Bell, D. D. (13 de Agosto de 2018). *APACHE score*. Obtenido de Radiopaedia: <https://radiopaedia.org/articles/apache-score-2>
29. Gao, W., Yang, H.-X., & Ma, C.-E. (2015). The Value of BISAP Score for Predicting Mortality and Severity in Acute Pancreatitis: A Systematic Review and Meta-Analysis. *Plos One Journal*, 1-15.
30. Farahi, Mohamed; Braunwald, E.; Wilson, J.D.; Martin, J.B.; Fauci, A.S.; Kasper, D.L. Harrison (1994). «274». *Principios de Medicina Interna I* (13a edición). Editorial Interamericana - McGraw - Hill.
31. Navarro Colás, S. (2015). Fisiopatología, diagnóstico y tratamiento de la insuficiencia pancreática exocrina en el cáncer de páncreas. *Revista de Gastroenterología y Hepatología*, 33-38.
32. Mayo Clinic. (25 de Septiembre de 2018). *Whipple procedure*. Obtenido de Mayo Clinic: <https://www.mayoclinic.org/tests-procedures/whipple-procedure/about/pac-20385054>
33. Sedgwick CE. *Gastrectomy*. In: *Atlas of Abdominal Surgery, Braasch JW, Sedgwick CE, Veidenheimer MC, Ellis FH (Eds), WB Saunders Company, Philadelphia 1991. p.33*
34. Bariatric surgery: a review of procedures and outcomes. Elder KA, Wolfe BM. *Gastroenterology*. 2007;132(6):2253. Department of Surgery, Oregon Health&Science University, Portland, Oregon 97239, USA

35. Ravasco, P., Anderson, H., & Mardones, F. e. (2010). Métodos de valoración del estado nutricional Methods of valuation of the nutritional condition. *Facultad de Medicina de Lisboa*, 57-66.

ANEXOS

ANEXO 1.



Etiology		
Alcohol	Gallstones	Other
	<p>Gallstones Gallstone blocking duct Inflamed pancreas</p>	<ul style="list-style-type: none"> • Medications • Post-ERCP • Hypertriglyceridemia • Trauma • Idiopathic • Hereditary

Recommendations			
For patients with biliary pancreatitis		Use goal directed fluid therapy	No prophylatic antibiotics
<p>No ERCP in absence of cholangitis</p>	<p>Cholecystectomy during initial admission</p>		
Initiate oral feeding (instead of NPO)	Enteral nutrition	For patients with alcoholic pancreatitis	
	<p>For patients who are intolerant of oral feeding, use enteral (via either NG or nasoenteral tube) rather than parenteral nutrition (TPN)</p> <p>Parenteral (TPN)</p> <p>Enteral (NG)</p>	<p>Perform alcohol counseling during initial admission</p>	

(11).