

**UNIVERSIDAD SAN FRANCISCO DE QUITO
USFQ**

Colegio de Ciencias de la Salud

**Abordaje diagnóstico, terapéutico y bioético de la
trisomía 13**

Análisis de caso

Daniel Vélez Saá Jaramillo

Medicina

Trabajo de titulación presentado como requisito
para la obtención del título de
Médico

Quito, 21 de diciembre de 2018

UNIVERSIDAD SAN FRANCISCO DE QUITO USFQ
COLEGIO DE CIENCIAS DE LA SALUD

**HOJA DE CALIFICACIÓN
DE TRABAJO DE TITULACIÓN**

**Abordaje diagnóstico, terapéutico y bioético de la trisomía
13**

Daniel Vélez Saá Jaramillo

Calificación:

Nombre del profesor, Título académico

Beatriz Helena León Nogués, Dra.

Firma del profesor

Quito, 21 de diciembre de 2018

Derechos de Autor

Por medio del presente documento certifico que he leído todas las Políticas y Manuales de la Universidad San Francisco de Quito USFQ, incluyendo la Política de Propiedad Intelectual USFQ, y estoy de acuerdo con su contenido, por lo que los derechos de propiedad intelectual del presente trabajo quedan sujetos a lo dispuesto en esas Políticas.

Asimismo, autorizo a la USFQ para que realice la digitalización y publicación de este trabajo en el repositorio virtual, de conformidad a lo dispuesto en el Art. 144 de la Ley Orgánica de Educación Superior.

Firma del estudiante: _____

Nombres y apellidos: Daniel Vélez

Código: 00101103

Cédula de Identidad: 1716387376

Lugar y fecha: Quito, 21 de diciembre de 2018

Resumen

Los productos con malformaciones severas tienen alto riesgo de mortalidad durante el embarazo, el parto y el período posnatal. La situación se complica cuando estas malformaciones son encontrados inesperados al momento del parto como ocurrió en el caso que se describe. Después de un embarazo sin complicaciones, nace un producto de 35 semanas con signos de malformación severa que resulta ser trisomía 13. La trisomía 13, también conocida como síndrome de Patau, es una enfermedad cromosómica poco prevalente, con baja esperanza de vida debido a múltiples problemas que amenazan la vida, usualmente viven alrededor de 10 días menos del 5% pasan del primer año de vida. Es producido por una copia adicional del cromosoma 13 creando una cromosopatía grave, que causa muerte temprana. La presentación clínica es variable, tienen un retraso mental severo y alteraciones físicas como defectos cardíacos, anomalías de la médula y cerebro, polidactilia, microftalmia, labio leporino, paladar hendido, hipotonía y otras (JL Merritt, 2013). Durante el caso se recibe un niño severamente deprimido que requiere resucitación agresiva e intubación. Permanece en condiciones médicas difíciles como trombocitopenia, hipoglicemia persistente y acidosis respiratoria que lo mantuvieron en un estado crítico que eventualmente lo hacen fallecer, dejando inquietudes en el personal con respecto al manejo de pacientes con malformaciones en un país con Ecuador donde la bioética es incipiente. A pesar de estar en la maternidad más importante de la capital de nuestro país el manejo multidisciplinario es difícil lo que deja a la familia con una situación precaria.

Luego de analizar este caso es evidente la dificultad en el Ecuador para el manejo con malformaciones severas tanto desde el punto de vista médico como desde el punto de vista bioético.

Mediante este análisis de caso se pretende enseñar sobre el correcto abordaje diagnóstico frente a un paciente neonatológico con trisomía 13, identificar la presentación clínica, conocer cuál es el manejo clínico-terapéutico y entender la situación bioética en el Ecuador con su correspondiente afectación al manejo de la enfermedad y la expectativa de vida.

Palabras Clave: Trisomía 13, Síndrome de Patau, Cromosopatía

Abstract

Products with severe malformations have a high risk of mortality during pregnancy, delivery and the postnatal period. The situation is complicated when these malformations are unexpected encounters at the time of delivery as it happened in the case described. After a pregnancy without complications, a product of 35 weeks is born with signs of severe malformation that turns out to be trisomy 13. Trisomy 13, also known as Patau syndrome, is a rare chromosome disease with low life expectancy due to multiple life-threatening problems, usually living around 10 days less than 5% of the first year of life. It is produced by an additional copy of chromosome 13 creating a severe chromosome, which causes early death. Clinical presentation is variable, they have severe mental retardation and physical alterations such as heart defects, marrow and brain abnormalities, polydactyly, microphthalmia, cleft lip, cleft palate, hypotonia and others (JL Merritt, 2013). During the case a severely depressed child is received that requires aggressive resuscitation and intubation. He remains in difficult medical conditions such as thrombocytopenia, persistent hypoglycemia and respiratory acidosis that kept him in a critical condition that eventually cause him to die, leaving concerns in the staff regarding the management of patients with malformations in a country with Ecuador where bioethics is incipient. Despite being in the most important maternity hospital in the capital of our country, multidisciplinary management is difficult, which leaves the family with a precarious situation. After analyzing this case it is evident the difficulty in Ecuador for the management with severe malformations both from the medical point of view and from the bioethical point of view.

This case analysis aims to teach about the correct diagnostic approach to a neonatological patient with trisomy 13, identify the clinical presentation, know the clinical-therapeutic management and understand the bioethical situation in Ecuador with its corresponding impact on the management of illness and life expectancy.

Key Words: Trisomy 13, Patau syndrome, Chromosomopathy

TABLA DE CONTENIDO

CASO CLÍNICO DE EDUCACIÓN MÉDICA.....	9
OBJETIVOS DE APRENDIZAJE.....	9
INTRODUCCIÓN.....	10
PRESENTACIÓN DEL CASO CLÍNICO.....	12
DISCUSIÓN.....	23
CONCLUSIONES.....	38
REFERENCIAS BIBLIOGRÁFICAS.....	40

ÍNDICE DE TABLAS

Tabla 1. Resultados de laboratorio de pruebas iniciales

Tabla 2. Lista inicial de problemas

Tabla 3. Lista inicial de hipótesis diagnósticas

Tabla 4. Resultados de laboratorio pruebas subsecuentes

Tabla 5. Lista definitiva de problemas

Tabla 6. Lista definitiva de hipótesis diagnósticas

ÍNDICE DE FIGURAS

Figura 1: Paladar hendido.....	30
Figura 2: Polidactilia.....	30
Figura 3: Idiograma del cromosoma 13 en síndrome de Patau	32
Figura 4: Algoritmo diagnóstico.....	33

CASO CLÍNICO DE EDUCACIÓN MÉDICA

OBJETIVOS DE APRENDIZAJE

1. Conocer la adecuada aproximación diagnóstica de la Trisomía 13.
2. Identificar la presentación clínica y el manejo clínico-terapéutico de una cromosomopatía como la Trisomía 13 en neonatología.
3. Enfoque bioético de la enfermedad en el contexto ecuatoriano

INTRODUCCIÓN

El estudio de la genética es fundamental en la formación de todo médico general, su conocimiento es determinante en el diagnóstico temprano, tratamiento y consejería, así como en intervenciones terapéuticas y tecnológica genética interventora. Es por ello que es necesario aprender genética médica al mismo tiempo que sus connotaciones éticas, legales y sociales desde los primeros años de la carrera médica con metodologías interactivas como casos clínicos y el aprendizaje basado en problemas (Robinson & Fong, 2008). Su estudio debe servir para reconocer los pacientes que presentan riesgo de concebir hijos con problemas genéticos: antes, durante y post-embarazo; el reconocimiento de rasgos o signos clínicos en pacientes con enfermedades genéticas, las complicaciones de partos con pacientes con malformaciones o deformaciones de desarrollo, el seguimiento médico y el entrenamiento para consejería genética adecuada a las familias incluida la referencia al especialista (Plunkett Rondeau, Hyland, & Dasgupta, 2015).

El estudio de la bioética en la educación médica es fundamental ante el progreso de la ciencia y la tecnología que introduce nuevos problemas morales que obligan a reflexionar con profundidades aspectos eminentemente filosóficos que abren nuevos dilemas difíciles de resolver desde el punto de vista individual, que requieren del concurso multidisciplinario de otras áreas como las jurídicas, psicológicas, educativas y sociales. Desde la etimología de la palabra bioética su origen griego de *bio* por vida y *ethos* por comportamiento se la entiende como el estudio de principios en base a dilemas cotidianos de la práctica médica. El médico que se encuentra ante un conflicto ético deberá discernir entre lo permisible y lo censurable en relación al respeto y promoción de cada individuo, al carácter inviolable de la dignidad humana, dentro del rigor de

los principios bioéticos de beneficencia, no maleficencia, autonomía y justicia (Ferro, Molina Rodríguez, & Rodríguez G., 2009).

Este caso clínico interactivo trata de un paciente producto de un embarazo sin complicaciones, que siguió los requerimientos de la guía de control prenatal del Ministerio de Salud Pública del Ecuador. Fallas en el diagnóstico prenatal llevan a un parto por cesárea y al inesperado nacimiento del paciente con trisomía 13. En el Ecuador existen pocos casos reportados de esta enfermedad por lo que es significativo realizar un análisis del mismo para aprender sobre la enfermedad en particular y los desafíos terapéuticos que representa el nacimiento de un infante con múltiples malformaciones, algunas letales que obligan a enfrentar los dilemas límite de la atención del recién nacido enfermo y sus familiares. Este caso fue particularmente desafiante por la escasa preparación en bioética en nuestro país que condiciona al personal médico a enfrentar casi sin herramientas adecuadas en el sistema hospitalario público para lograr respuestas que coadyuven al difícil manejo de pacientes con condiciones genéticas severas y la prevención de conflictos por su alta morbi-mortalidad y riesgo de obstinación terapéutica (Garduño Espinosa, Muñoz Ramírez , & Olivares Díaz, 2010).

Este caso ilustra la importancia del manejo clínico y bioético desde el diagnóstico prenatal, intraparto, de resucitación y subsecuente de un paciente con malformaciones severas.

PRESENTACIÓN DEL CASO CLÍNICO

Recién nacido producto de primera gestación. Padres sanos no consanguíneos. Madre de 22 años con antecedente de plaquetopenia y ruptura prematura de membranas de 2 horas. Madre se realiza durante el embarazo 6 controles prenatales y 4 ecografías obstétricas reportados como normales. Durante sus controles presentó una ganancia de peso adecuada, sus glicemias fueron normales y no estuvo expuesta a teratógenos, químicos o trauma. No refiere haber tenido infecciones, sus controles fueron negativos para infecciones de vías urinarias y de transmisión sexual. No refiere antecedentes patológicos personales ni familiares. Se realiza parto por cesárea debido a distocia mecánica por presentación podálica y por desaceleraciones de frecuencia cardíaca luego de la ruptura de membranas, en un hospital de tercer nivel de la ciudad de Quito. Producto nace con depresión inicial severa, se le cataloga con un APGAR de 3 al primer minuto, 6 a los 5 minutos luego de maniobras de reanimación básica y de 8 con intubación orotraqueal a los 10 minutos.

Es ingresado al área de cuidados intermedios neonatológicos al no tener espacio en la unidad de cuidados críticos. Debido a características fenotípicas se sospecha una trisomía y se solicita interconsulta a genética.

Examen físico

-Recién nacido de 35 semanas de gestación según Capurro.

-Medidas antropométricas: Peso de 2750 gramos (percentil 50), Talla 47 centímetros (percentil 50), Perímetro cefálico de 33 centímetros (percentil 50), Perímetro braquial de 11 centímetros (percentil 50).

- Signos vitales: Saturación de oxígeno de 70%, Frecuencia cardíaca de 158 latidos por minuto, Frecuencia respiratoria de 48, Score de Silverman de 6/10 (quejido audible, retracciones y cianosis).
- Piel: petequias en brazos
- Cabeza: distocia de suturas, fontanelas amplias.
- Ojos: pequeños párpados íntegros
- Oídos: pabellón auricular de implantación baja, mamelón preauricular izquierdo, lóbulos de orejas pediculados
- Boca/nariz: presencia de microtia, labio leporino y paladar hendido, perlas de Epstein
- Cuello: corto
- Tórax: simétrico con petequias en la parte central, retracciones intercostales y subcostales moderadas
- Pulmones: intubado con pobre reflejo respiratorio, mala entrada de aire, se auscultan estertores y crepitantes bilaterales, leves sibilancias
- Corazón: ruidos cardiacos hipo fonéticos, ritmo de galope
- Abdomen: suave globoso con catéter umbilical permeable, sin organomegalias ni masas
- Cordón umbilical: en buen estado con 2 arterias y 1 vena
- Genitales: indeterminados
- Ano: permeable
- Columna: integra
- Extremidades: simétricas, ausencia de rótulas bilateralmente, presencia de 1 dedos extra en mano derecha y ambos pies (polidactilia)
- Neurológico: Hipoactivo, hipotónico, reflejos ausentes

Exámenes de Laboratorio e Imagen iniciales

Laboratorio

Primer día de vida

Tipificación sanguínea		
O Rh positivo	Igual que madre	
Coombs directo negativo	Normal	
Biometría hemática		Valores de referencia
Leucocitos (cel/mm ³)	15.940	10.000-30.000
Neutrófilos (%)	61	40-80
Linfocitos (%)	25	20-40
Hemoglobina (g/dL)	15.5	14-20
Hematocrito (%)	50.1	44-65
Plaquetas (mm ³)	71.000	200.000-500.000

Química sanguínea		Valores de referencia
Glucosa (mg/dL)	20	44-62
Urea (mg/dL)	25.6	6-13
Creatinina (mg/dL)	1.13	0.3-1.0
PCR (mg/L)	5.12	< 10 primera semana
PCT (ng/mL)	5.46	< 10
IL6 (pg/ml)	09.22	<17,5

Testosterona total (ng/dL)	3.58	2.6-15.9
TGP (U/I)	383	<55
TGO (U/I)	64	<35
Tiempos de coagulación		Valores de referencia
TP (segundos)	>60	10-16
TTP (segundos)	>60	35-65
Gasometría arterial		Valores de referencia
pH	7.34	7.20-7.41
PCO2 (mmHg)	33	29.4-60.6
PO2 (mmHg)	No calibrado	70-100
HCO3 (mmol/L)	17.7	18.6-22.6

Tabla 1. Resultados de laboratorio de pruebas iniciales

Imagen

Primer día de vida

-Eco de abdomen superior: glándulas suprarrenales prominentes

-Radiografía anteroposterior: cardiomegalia

Lista inicial de problemas

#	Fecha	Problema	Activo/Pasivo	Jerarquización
1	29/12/2017	Distrés respiratorio	A	I
2	29/12/2017	Alteración neurológica	A	I
3	29/12/2017	Malformaciones físicas	A	III
4	29/12/2017	Plaquetopenia	A	II
5	29/12/2017	Hipoglicemia	A	I
6	29/12/2017	Insuficiencia renal	A	II

Tabla 2. Lista inicial de problemas

Lista inicial de hipótesis diagnósticas

#	Diagnóstico	Problemas
A	Trisomía 13	1,2,3,4,5
B	Trisomía 18	1,2,3
C	Prematuridad leve	1,2
D	Sepsis postparto	1,2
E	Prematuridad leve con peso adecuada para edad gestacional	1,2
F	Hipoglicemia transitoria	4

Tabla 3. Lista inicial de hipótesis diagnósticas

Exámenes complementarios**Laboratorio**

Segundo día de vida

Biometría hemática		Valores de referencia
Leucocitos (cel/mm³)	12.640	10.000-30.000
Neutrófilos (%)	64.8	40-80
Linfocitos (%)	24.4	20-40
Hemoglobina (g/dL)	13.3	14-20
Hematocrito (%)	44.55	44-65
Plaquetas (mm³)	72.000	200.000-500.000
Química sanguínea		Valores de referencia
Glucosa (mg/dL)	34	44-62
Urea (mg/dL)	25.6	6-13
Creatinina (mg/dL)	1.21	0.3-1.0
PCR (mg/L)	9.20	< 10 primera semana
PCT (ng/mL)	6.28	< 10
IL6 (pg/ml)	25.91	<17,5
TGP (U/I)	317	<55
TGO (U/I)	78	<35

Gasometría arterial		Valores de referencia
pH	7.34	7.20-7.41
PCO2 (mmHg)	44.2	29.4-60.6
PO2 (mmHg)	No calibrado	70-100
HCO3 (mmol/L)	18.7	18.6-22.6
Tiempos de coagulación		Valores de referencia
TP (segundos)	18	10-16
TTP (segundos)	32	35-65

Tercer día de vida

Biometría hemática		Valores de referencia
Leucocitos (cel/mm³)	14.100	10.000-30.000
Neutrófilos (%)	64.5	40-80
Linfocitos (%)	26	20-40
Hemoglobina (g/dL)	11.6	14-20
Hematocrito (%)	39.3	44-65
Plaquetas (mm³)	76.000	200.000-500.000
Química sanguínea		Valores de referencia
Glucosa (mg/dL)	34	44-62
Urea (mg/dL)	25.6	6-13
Creatinina (mg/dL)	1.21	0.3-1.0
PCR (mg/L)	5.26	< 10 primera semana

Gasometría arterial		Valores de referencia
pH	7.12	7.20-7.41
PCO2 (mmHg)	66.9	29.4-60.6
PO2 (mmHg)	27.3	70-100
HCO3 (mmol/L)	21.6	18.6-22.6
Tiempos de coagulación		Valores de referencia
TP (segundos)	21.6	10-16
TTP (segundos)	37.6	35-65

Cuarto día de vida

Gasometría arterial		Valores de referencia
pH	7.28	7.20-7.41
PCO2 (mmHg)	48.2	29.4-60.6
PO2 (mmHg)	No calibrado	70-100
HCO3 (mmol/L)	22.2	18.6-22.6
Hemoglobina (g/dL)	8.7	14-20

Tabla 4. Resultados de laboratorio de pruebas subsecuentes

Imagen

Séptimo día de vida

-Ecocardiograma: aurícula única

Genéticos

Octavo día de vida

Resultado de interconsulta diagnóstico de Trisomía 13 por signos clínicos y cariotipo: 47 XY + 13. Gen SRY presente. Se le da consejería genética a madre quien decide no realizarse estudios complementarios por falta de recursos económicos.

Lista definitiva de problemas

#	Fecha	Problema	Activo/Pasivo	Jerarquización
1	29/12/2017	Distrés respiratorio	A	I
2	29/12/2017	Alteración neurológica	A	I
3	29/12/2017	Malformaciones físicas	A	III
4	29/12/2017	Hipoglicemia	A	I
5	29/12/2017	Insuficiencia renal	A	II
6	29/12/2017	Plaquetopenia	A	II
7	01/01/2018	Acidosis respiratoria	A	II
8	01/01/2018	Sangrado activo	A	I

Tabla 5. Lista definitiva de problemas

Lista definitiva de hipótesis diagnósticas

#	Diagnóstico	Problemas
A	Trisomía 13	1,2,3,4,5
B	Trisomía 18	1,2,3
C	Prematuridad leve	1,2

D	Sepsis postparto	1,2
E	Prematuridad leve con peso adecuada para edad gestacional	1,2
F	Hipoglicemia persistente	4

Tabla 2. Lista definitiva de hipótesis diagnósticas

Resumen de Evolución y complicaciones

Paciente durante su hospitalización permanece con reposo gástrico, ventilación mecánica invasiva permanente, sin esfuerzo respiratorio, con evolución difícil que imposibilita extubar por acidosis respiratoria. Por procedimiento invasivos se decide iniciar terapia antibiótica. Realiza constantemente broncoespasmos y desaturaciones por lo que se solicita manejo por fisioterapia respiratoria quienes instauran nebulizaciones. Al no mejorar se procede aspirar las secreciones donde se evidencia sangrado activo por tubo endotraqueal. Se decide pasar plasma fresco congelado y por plaquetopenia rotar antibioticoterapia de segunda línea previa toma de hemocultivo. Además, al mantener glicemias extremadamente bajas se provee infusión de dextrosa que se inicia al 15% con una velocidad de infusión de 8.3 mg/kg/min y se va incrementando hasta llegar a una concentración de dextrosa del 50% con una velocidad de infusión de 20 mg/kg/min. También se dan bolos de dextrosa al 10% como compensación. Se le da soporte de fluidos a través de una vía umbilical a 80 ml/kg/día. Paciente Al sospechar una malformación cardíaca se interconsulta a una cardióloga pediátrica quien sugiere restricción

hídrica de 60 ml/kg/día y la realización de un Ecocardiograma. En el cual se confirma una malformación de aurícula única.

Es valorado por el servicio de genética al quinto día de nacido, quienes solicitan la realización de un cariotipo y de consejería a los padres. A pesar de todos los esfuerzos el paciente sigue con una condición desfavorable lo cual se les reporta a los padres que deciden no prologar el sufrimiento de su hijo y solo dar soporte vital. Paciente fallece minutos después producto de un paro cardiorrespiratorio.

DISCUSIÓN

Hemos dividido por subtemas algunas áreas del análisis del caso presentado. Se analiza la falla diagnóstica prenatal, la trisomía 13 en el contexto nacional, el desafío de la resucitación difícil del parto de un paciente con múltiples problemas y su manejo clínico posterior y los dilemas bioéticos en el Ecuador frente al caso.

Falla diagnóstica prenatal

Según la guía de práctica clínica de control prenatal del Ministerio de Salud Pública del Ecuador, se debe realizar un mínimo de 5 chequeos durante un embarazo sin riesgo. Por definición un control prenatal, de acuerdo con la guía de control prenatal (León, Yépez, Gordón , & Armas, 2015), es el conjunto de acciones y procedimientos que es ofrecido por la entidad rectora de la salud en Ecuador a una mujer embarazada con el objetivo de identificar factores de riesgo de la paciente y enfermedades que puedan afectar el desarrollo normal del embarazo y la salud del feto. Un embarazo de riesgo es el que tiene posibilidad de presentar alguna patología durante el mismo ya sea por antecedentes genéticos, teratogénicos o por enfermedades de base de la paciente siendo las más prevalentes hipertensión arterial o Diabetes. La guía recomienda realizar un control ecográfico en el primer trimestre y otro en el segundo trimestre. En caso de duda sobre la presentación, posición y situación fetal o un reporte previo de placenta previa se recomienda realizar una ecografía de control en las últimas semanas de gestación (León, Yépez, Gordón , & Armas, 2015).

En el caso del paciente se realizaron los controles prenatales mínimos recomendados por el Ministerio de Salud del Ecuador, considerado por lo tanto un embarazo con controles adecuados y de bajo riesgo. En cuanto a los controles ecográficos se realizaron los recomendados

más dos adicionales por decisión materna sin especificación de razón. Llama profundamente la atención que a pesar de tener 4 estudios ecográficos prenatales incluido dos en el último trimestre del embarazo, ninguno haya podido anticipar alguna de las múltiples malformaciones del paciente en su estadio embrionario y fetal. La ecografía del primer trimestre nos ayuda a detectar marcadores cromosómicos como la translucencia nucal. En la ecografía del segundo trimestre podemos realizar un estudio morfológico. Mediante estos controles ecográficos se pueden detectar en un 90% las malformaciones estructurales graves y en caso de duda se puede recurrir a pruebas no invasivas prenatales (Fleitas , 2014). No existen en Ecuador estudios de incidencia y/o eficiencia en diagnóstico con ultrasonografía de malformaciones congénitas. Entre las hipótesis que proponemos para explicar el fracaso de diagnóstico prenatal en este paciente proponemos las siguientes tres:

1. Por la sobresaturación del sistema público ecuatoriano que implica poco tiempo de realización de cada examen, al asumir un embarazo de bajo riesgo. Probablemente se pensó que no existía posibilidad de una gestación anómala porque era un embarazo de bajo riesgo: madre joven, primigesta, sin factores de riesgo. Según el Ministerio de Salud Pública (MSP) del Ecuador y la guía vigente desde el año 2016 un control adecuado es obligatorio sea o no embarazo de riesgo, incluyendo ecos y evaluaciones clínicas que debieron identificar problemas en este paciente.
2. Por la cantidad de estudios ecográficos diarios que cada médico realiza se acortan tiempos recomendados de análisis de cada procedimiento. Algunos operadores además, se guían por impresión diagnóstica de estudio anterior y se enfocan en completar requisitos rutinarios como pueden ser la medición del fémur o el

diámetro interparietal para la edad gestacional (aunque es altamente probable que este paciente haya tenido un ambiente de líquido amniótico disminuido que tampoco se reportó a pesar de ser mandatorio en cada ultrasonido prenatal. Otro problema relacionado con eso es el tiempo requerido a cada médico para completar tareas administrativas en cada procedimiento o examen médico. Durante mi internado rotativo de medicina experimenté de primera mano la inmensa dificultad de llenar todos los formularios y matrices del primer control del embarazo en apenas 40 minutos. Pienso que sería recomendable simplificar el llenado de datos y hacer un sistema más eficiente para dedicar un tiempo mayor al control adecuado del embarazo.

3. Es probable que los operarios y profesionales no estén correctamente capacitados y la nula posibilidad de corregir errores o aprender a distinguir malformaciones como en este caso, si no hay un proceso de colaboración y educación continua en cada departamento y sobre todo interdisciplinario. Los problemas de la falla diagnóstica prenatal se agravan por la poca comunicación y seguimiento entre especialidades para corregir los errores de la práctica médica en el sistema de salud nacional, condenando a la repetición de fallas con pobre avance del desarrollo de la medicina en el país.

Un ultrasonido realizado en el primer trimestre permite detectar hasta 75% de aneuploidías. Se utiliza como marcador ecográfico la translucencia nucal la cual se define como el espacio anecoico en el dorso del cuello entre las vértebras cervicales y la piel. Esta puede estar aumentada múltiples patologías como trisomías, alteraciones cardíacas, artrogriposis congénita,

entre otras. Por eso es importante completar el estudio ecográfico con pruebas bioquímicas como hCG y PAPP-A que se realizan con suero materno (Hernández Herrera , 2010). También existen otros parámetros ecográficos que nos pueden hacer sospechar de una aneuploidía en el primer trimestre como la frecuencia cardíaca fetal, el hueso nasal, la regurgitación tricúspidea, el ángulo fronto-maxilar facial, el volumen del saco gestacional, entre otros (Chen, 2010). En el segundo trimestre es donde más se detectan las anomalías estructurales fetales en la ecografía obstétrica. La tasa de detección de malformaciones mayores es del 40% en controles ecográficos rutinarios. En el tercer trimestre la ecografía puede identificar malformaciones de apareamiento tardío y ofrecer información esencial para la atención postparto (Verrotti, Cafioro , Gramellini, & Battista Nardelli, 2007).

Dentro de los screening prenatales para detectar trisomía 13, tenemos en el primer trimestre una translucencia nucal aumentada en el ultrasonido, disminución de los niveles séricos maternos de PAPP-A y hCG. Cabe resaltar que el número de falsos positivos es elevado en estas pruebas. En los últimos años se vienen desarrollando nuevos métodos de screening como la secuenciación del cfDNA (ADN de células libres) del plasma materno el cual también se puede realizar en el primer trimestre y tiene significativamente un menor número de falsos positivos. En el segundo trimestre también se pueden medir otros marcadores séricos como la alfafetoproteína materna (MSAFP), estriol no conjugado, hCG e inhibina A. Estos pueden ser realizados cuando se ha obtenido un resultado dudoso en el screening del primer trimestre. Sin embargo, su sensibilidad y especificidad tampoco es relativamente alta (Bianchi, et al., 2014). Todos estos screenings o cribados son métodos no invasivos que no representan ningún riesgo para el feto. Existen también screenings como la amniocentesis y la muestra de vello coriónico (CVS) los cuales son

métodos invasivos, que se usaban antes con mayor frecuencia, pero que debido al riesgo de aborto se usan sólo de ser necesarios (Wallerstein, Jelks , & Garabedian, 2014).

La trisomía autosómica se define como una copia adicional de los cromosomas autólogos, tenemos tres que pueden nacer: trisomía 13 o síndrome de Patau, trisomía 18 o síndrome de Edwards y la trisomía 21 o Síndrome de Down. La trisomía 13 y 18, fallecen en poco tiempo, con muy mala calidad de vida, dependientes de alta intervención de tecnología médica para mantener soporte vital que dan la posibilidad a los infantes de continuar con vida a pesar de la letalidad y ausencia de autonomía de estas dos trisomías. Nuestro caso trata sobre la trisomía 13 que fue descrita por primera vez por el genetista alemán Klaus Patau en 1960, por lo que también se le denomina síndrome de Patau (JL Merritt, 2013). Se caracteriza por ser la trisomía menos común y con menor esperanza de vida, en promedio alrededor de 10 días. En la mayoría de los casos ocurre de una manera esporádica por una no disyunción cromosómica, ocasionando como resultado una copia adicional del cromosoma 13. No existen muchos estudios sobre el origen de esta no disyunción, pero se sabe que por lo general son de origen materno y que al igual que en otras trisomías autosómicas la presencia del cromosoma adicional se produce por errores en la Meiosis I. Lo interesante es que se ha encontrado que también se produce por errores en Meiosis II materna, lo que no ocurre en otras trisomías. Asimismo, se ha observado que existe una disminución en la recombinación durante la meiosis, lo que hacen que las recombinaciones meióticas aberrantes se consideren un factor etiológico importante de la trisomía 13 (Hall, y otros, 2007). Se conoce que también puede ser ocasionado como resultado de una translocación Robertsoniana no balanceada y de mosaicismo. Es difícil tener unos valores reales sobre la prevalencia porque la mayoría de embarazo con trisomía 13 terminan por abortos

espontáneos en el primer trimestre. La prevalencia estimada en Europa es de 1 caso en 5000 a 8000 nacimientos. En Estados Unidos la prevalencia estimada es un poco menor de 1 caso cada 10000 a 12000 nacimientos. Sin embargo, se estima que si se incluyeran las muertes fetales y las terminaciones de embarazo la prevalencia se duplicaría o cuadruplicaría. En el Ecuador no se tiene un dato exacto sobre la prevalencia, en el Instituto Nacional de Estadística y Censo (INEC) se realiza anualmente un reporte sobre las defunciones fetales y sus causas. Existe un estudio de los años 90 realizado por el Dr. Cesar Paz y Miño sobre la incidencia de los diferentes trastornos cromosómicos en la ciudad de Quito. Se obtuvo una incidencia general de 560 (0,25%) en 12.112 nacimientos, de este número se evidenciaron apenas 8 casos de trisomía 13 (Paz y Miño, y otros, 1990). En los embarazos en que se hace el diagnóstico prenatal de la enfermedad solo el 18.9% nacen vivos, en la mayoría de los casos las madres deciden terminar el embarazo (Meyer, y otros, 2015). La edad materna avanzada aumenta el riesgo de trisomía 13 sin embargo, el riesgo se mantiene bajo: 1 caso en 2000 nacimientos (JL Merritt, 2013). La presentación clínica es variable y se manifiesta normalmente con un número de malformaciones severas que ponen en riesgo la vida. Existe una triada asociada a este y conformada por paladar hendido, microftalmia y polidactilia. Sin embargo, esta no se cumple en todos los individuos con trisomía 13 (Plaiasu, Ochiana, Motei, Anca, & Georgescu, 2010). Entre las manifestaciones exhiben más frecuentemente alteraciones neurológicas como holoprosencefalia con un desarrollo incompleto del cerebro anterior, los nervios ópticos y olfatorios. Por ende, es común que desarrollen convulsiones y apnea que los llevan a la muerte o si sobreviven tengan un marcado retraso mental. En cuanto a las alteraciones cardíacas suelen presentar en alrededor del 80 % de los casos, defectos del septo ventricular y auricular, ducto arterioso persistente y dextrocardia. También muestran alteraciones craneofaciales como labio leporino, paladar hendido, pabellones

auriculares de los oídos anormales, displasia de la retina, microftalmia, coloboma del iris y microcefalia con una frente prominente y suturas amplias. Manifestaciones cutáneas como hemangioma capilar en la frente, piel flácida en el cuello y defectos del cuero cabelludo también pueden estar presentes. Entre las alteraciones esqueléticas más comunes están la polidactilia, camptodactilia. También pueden presentarse hipoplasia pélvica, costillas delgadas o ausentes. Con relación a las manifestaciones genitourinarias que pueden presentarse se tienen riñón en herradura o poliúístico, doble sistema pielocalicial, hipospadias, criptorquidia, alteraciones escrotales, útero bicorne (JL Merritt, 2013).

En el caso el paciente presentaba un claro fenotipo sindrómico con alteraciones cardíacas severas como aurícula única, probablemente debido a una falta de formación de los tabiques interauriculares y cardiomegalia por la insuficiencia cardíaca. En cuanto a la afectación neurológica no se confirmó si tenía holoprosencefalia, pero presentaba claros signos asociados como microftalmia que se relaciona a la ausencia de tejido cerebral anterior. de afectación neurológica severa como depresión respiratoria, hipotonía y reflejos primitivos ausentes. La Maternidad Isidro Ayora a pesar de ser el hospital materno infantil más grande del Ecuador no cuenta equipo de tomografía y como el paciente estaba intubado no era posible hacer el traslado a otra entidad de salud. Tampoco se realizó ningún Eco transfontanelar. También presentaba las típicas alteraciones craneofaciales como labio leporino, paladar hendido (Figura 1), pabellones auriculares de implantación baja, microftalmia, microcefalia y suturas amplias. En cuanto a las manifestaciones esqueléticas presentaba polidactilia (Figura 2) en mano derecha y en ambos pies y ausencia de rótulas.

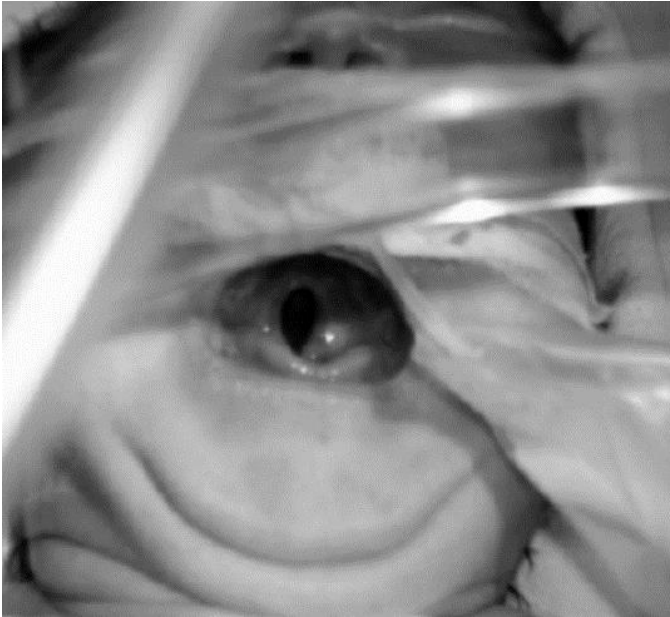


Figura 1. Paladar hendido

Imagen obtenida del artículo “Posnatal findings of Patau syndrome- Review of 5 cases” de la revista “Maedica: a Journal of Clinical Medicine”

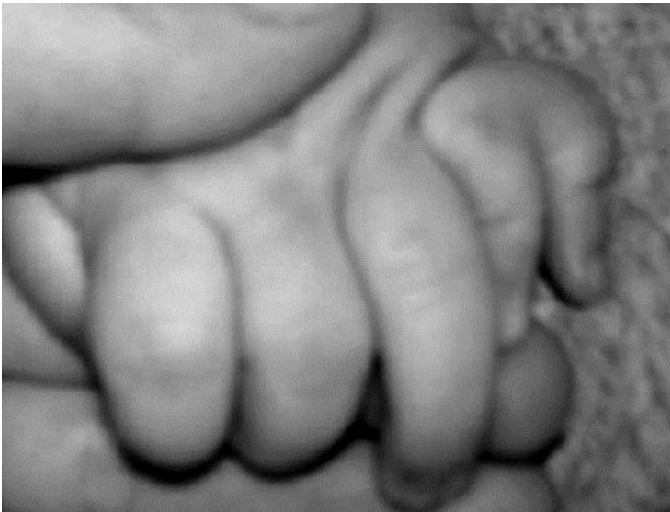

Figura 2. Polidactilia

Imagen obtenida del artículo “Posnatal findings of Patau syndrome- Review of 5 cases” de la revista “Maedica: a Journal of Clinical Medicine”

Existen reportes de pacientes que tuvieron supervivencias más prolongadas, debido a manifestaciones cardiacas y neurológicas ausentes o no tan severas. Esto ocurre por lo general cuando la enfermedad es generada por mosaicismo. Alrededor de 90% fallece antes del año de vida, solo existen 8 casos reportados con trisomía 13 completa que sobrevivieron más de 5 años (Sherina Peroos, y otros, 2012). El diagnóstico definitivo se lo realiza con cariotipo al momento del parto, sin embargo, a través de la ecografía y exámenes de laboratorio ya se puede sospechar de una cromosopatía antes del parto como analizamos en el tema previo de esa discusión.

Después del parto se puede realizar un diagnóstico rápido mediante hibridación fluorescente in situ (FISH) que a las 24 horas permite tener un resultado. En cambio, el cariotipo de rutina requiere de 48 a 72 horas para obtener el diagnóstico. Sin embargo, es importante hacer un cariotipo de rutina luego del FISH, para determinar si existió una translocación o mosaicismo, adicional a la existencia de tres cromosomas. Esto es fundamental para una consejería genética adecuada. En caso de que sea producto de una translocación Robertsoniana no balanceada hay que diferenciar el tipo. Alrededor de 1 en 1000 personas son portadores de una translocación Robertsoniana, el 75% son de tipo rob (13;14) que presentan un riesgo bajo de alrededor de 1% de concebir un hijo con trisomía 13. Después de un embarazo afectado por trisomía 13 el riesgo de recurrencia es de 5 a 10% si la translocación es (13;14), pero del 100% si la translocación es (13;13) (JL Merritt, 2013). En el diagnóstico diferencial se tiene que incluir el síndrome de Holoprosencefalia y polidactilia también conocido como pseudo-trisomía 13. Este síndrome que se asocia a consanguineidad cuenta con características clínicas similares a Patau, pero con un cariotipo normal. El síndrome de microftalmia con anomalías de las extremidades también se lo relaciona con consanguineidad y presenta retraso mental, polidactilia, sindactilia, labio leporino y anomalías oculares. Otros síndromes como Smith-Lemli-Opitz, McKusick-Kaufman, Pallister-

Hall presentan polidactilia por lo que también tienen que ser tomados en cuenta (Plaiasu, Ochiana, Motei, Anca, & Georgescu, 2010).

En el paciente se realizó un cariotipo rutinario, pero recién al quinto día de nacido cuando fue visto por el servicio de genética y lamentablemente falleció antes de que entregue el resultado de este. El cariotipo del paciente era 47 XY+13 con el gen SRY presente lo que nos indica que el paciente era de sexo masculino. El idiograma (Figura 3) nos permite reconocer si se trata de una no disyunción o de una translocación. En el caso del paciente el reporte solamente fue verbal por lo que no se pudo saber si trató de una translocación Robertsoniana o una no disyunción cromosómica. Esto no debió haber ocurrido a pesar de que el paciente falleció. Se debió haber hecho un estudio genético a los padres para una consejería genética de futuros embarazos.

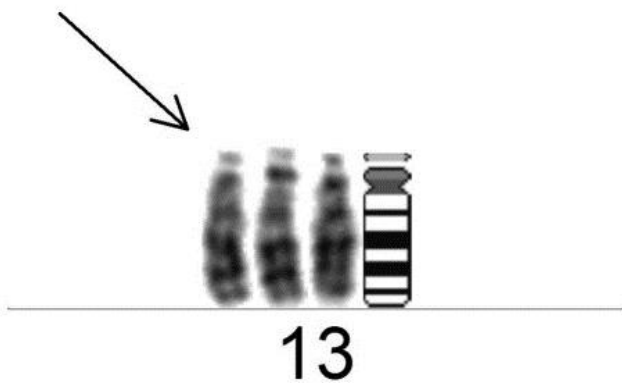


Figura 3. Idiograma del cromosoma 13 en síndrome de Patau

Imagen obtenida del artículo “Posnatal findings of Patau syndrome- Review of 5 cases” de la revista “Maedica: a Journal of Clinical Medicine”

El tratamiento es sintomático dirigido hacia las distintas manifestaciones clínicas de la enfermedad. En su mayoría se requiere de corrección quirúrgica como las alteraciones cardíacas,

craneofaciales y esqueléticas. Un diagnóstico temprano (Figura 4) permite una consejería adecuada por un genetista y un equipo multidisciplinario para el manejo de las diferentes comorbilidades (Plaiasu, Ochiana, Motei, Anca, & Georgescu, 2010).

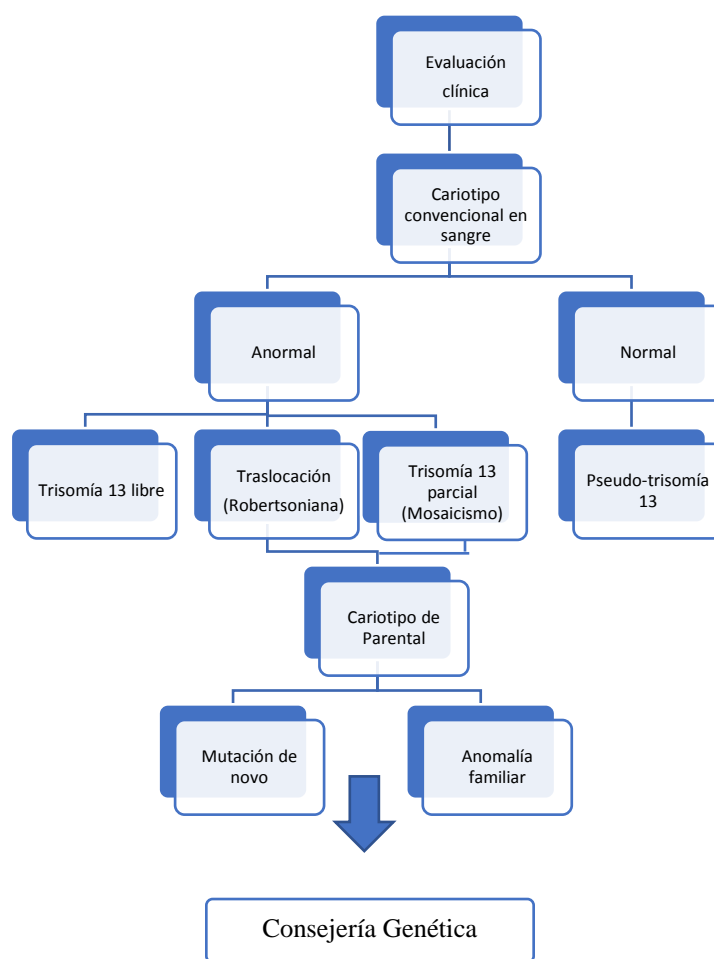


Figura 4. Algoritmo diagnóstico

Algoritmo traducido del artículo “Posnatal findings of Patau syndrome- Review of 5 cases” de la revista “Maedica: a Journal of Clinical Medicine”

En cuanto a la expectativa de vida de esta enfermedad se sabe que es corta y que exceptuando contados casos no pasaran del año de vida. Esto debido a las malformaciones

cardíacas y neurológicas severas. En los casos reportados con una sobrevida más extendida han sido por casos puntuales con un fenotipo de características leves. En un estudio realizado en Estados Unidos encontraron que la supervivencia a 5 años es del 9.7% esto debido a distintos factores, pero uno de estos era un tratamiento más agresivo al nacimiento (Meyer, y otros, 2015).

Resucitación y manejo clínico de paciente con múltiples malformaciones

Existen pocos estudios que analizan la resucitación de un neonato con múltiples malformaciones. La mayoría de los estudios tienen varios años y son de países desarrollados donde las probabilidades de no conocer que el producto tiene malformaciones antes del parto son bajas. Se escoge el parto vaginal o por cesárea de acuerdo a las deliberaciones entre padres, pediatras, cirujanos y las necesidades del producto y del pronóstico de supervivencia (Mc Curdy & Seeds, 1993). La recomendación de NALS (7ma edición 2016) es tener al menos 5% para partos de alto riesgo como aquellos de pacientes con múltiples malformaciones. Luego de estabilizar al neonato, su manejo debe realizarse en una unidad de cuidados intensivos neonatales con apoyo de varias especialidades. En el caso de la trisomía 13 como hemos discutido anteriormente, la severidad de las malformaciones requiere decisiones sobre tratamiento quirúrgico y clínico que pueden ser considerados útiles por la baja probabilidad de sobrevivir sin dependencia tecnológica médica.

Dilemas bioéticos en el Ecuador

En una enfermedad catastrófica como la trisomía 13 en la cual la mortalidad es sumamente elevada, con una vida corta con varias complicaciones severas, la bioética tiene un rol fundamental. Las opciones de manejo desde el período prenatal hasta el neonatal requieren de

discusiones profundas con la familia de modo que puedan llegar a tomar decisiones informadas. Las resoluciones deben tomarse con equipos multidisciplinarios y de bioética de modo que el mejor tratamiento pueda ser brindado para el embrión, feto o neonato en concordancia con los deseos y necesidades de la familia (FIGO Committee for the Study of Ethical Aspects of Human Reproduction and Women's Health, 2012).

El consejo genético durante el período prenatal para la mujer embarazada y su familia debe establecer el carácter severo de la enfermedad, irreversible debido a la afectación a nivel celular y el pronóstico letal de la trisomía 13. Dicho esto, sabemos que la terminación del embarazo por razones médicas como las malformaciones son un tema de alto conflicto, división y emotivo tanto en forma personal como política (FIGO Committee for the Study of Ethical Aspects of Human Reproduction and Women's Health, 2012). Las personas que se oponen al aborto por razones religiosas o políticas podrán ver este procedimiento médico como inmoral sin importar las circunstancias. Las pasiones a favor o en contra de la interrupción del embarazo por razones médicas o malformaciones severas se alejan de los sentimientos y necesidades de la mujer embarazada y su familia en momentos muy difíciles por explotar agendas particulares y políticas.

En este tipo de casos es fundamental tomar en cuenta los principios de la Bioética que son Beneficencia, No maleficencia, Autonomía y Justicia (Ferro, Molina Rodríguez, & Rodríguez G., 2009). Es obligación del personal médico ofrecer la información necesaria para ayudar a la familia a tomar la decisión que sea más beneficiosa para ellos. Los principios de autonomía y beneficencia entran en juego siempre que las personas estén en capacidad de tomar decisiones realmente informadas. Debe ser claro además, que la alternativa que escojan será respetada y no realizada bajo presión. Algunas familias optaran por continuar el embarazo por sus convicciones

religiosas, morales y personales; otros siendo también opuestos al aborto podrían optar por interrumpir el embarazo para evitar el sufrimiento al que el neonato se verá expuesto para mantener su corta vida. Algunos padres prefieren “dejar a la naturaleza correr su curso” ya sea para poder tener unos minutos a su recién nacido en brazos o por la mínima posibilidad de que el diagnóstico sea errado. Como hemos señalado anteriormente el error diagnóstico es extremadamente bajo para condiciones asociadas a malformaciones severas, en particular si se ha obtenido por amniocentesis el estudio cromosómico del producto, por ejemplo, la certeza es prácticamente del 100 por ciento con el error de manejo de muestra en laboratorio como excepción fácil (Report of a Working party, 2010).

En 59 países de 196 el aborto es legal por solicitud de la mujer embarazada, en 134 países según la OMS se permite el aborto por razones médicas que pongan en riesgo a la mujer embarazada o el producto tenga malformaciones congénitas. Solamente El Salvador, Nicaragua, República Dominicana, Malta y el Vaticano prohíben el aborto totalmente sin excepciones. En Ecuador el aborto está prohibido excepto en caso de violación de mujer con enfermedad mental o peligro de la vida de la mujer embarazada.

En países latinoamericanos como el Ecuador la interrupción del embarazo por malformaciones congénitas no está estipulada como válida por la legislación y por ello es ilegal la interrupción del embarazo, castigada severamente en el código penal. Como estipula el artículo 149 del Código Integral Orgánico Penal (COIP), la persona que consienta la realización de un aborto y los profesionales médicos que acceden a la realización del mismo serán castigados con privación de la libertad y suspensión de licencia en más o menor tiempo según el proceso judicial

correspondiente. Los únicos casos en los cuales el aborto no es punible son: si el embarazo es consecuencia de violación en una mujer con discapacidad mental o si existe alto riesgo de muerte materna (Artículo 150 COIP). Por lo tanto, interrumpir el embarazo si se diagnostica prenatalmente una trisomía no es legal. Si ya se conoce el diagnóstico intra-útero de una trisomía, en Ecuador se debe continuar el embarazo. Al momento no hay guías del Ministerio de Salud Pública, rector de la sanidad en Ecuador, ni legislación en cuanto al comportamiento médico para decidir la vía de parto (abdominal o vaginal), tampoco el protocolo de nacimiento en cuanto a la agresividad o no, de la resucitación cardiopulmonar o las indicaciones de cuidados paliativos. En relación a la bioética, su educación y entrenamiento médico es limitado y variable según el centro educativo y hospital. Hay pocos comités de bioética establecidos, en algunos centros hospitalarios se crean solo cuando hay situaciones largas, legales o administrativas que así lo requieren.

Según la guía de Reanimación Neonatal de la Academia Americana de Pediatría una vez conocido el diagnóstico prenatal se debe hablar con los padres y explicarles sobre la enfermedad que presenta su hijo y la expectativa de vida que tendrá. Para que ellos tomen una decisión respecto al manejo que se va a seguir luego del parto (Dr. Gary M, 2016). En países del primer mundo como Estados Unidos, Alemania, España y Francia el diagnóstico prenatal de la enfermedad es cada vez mayor y en estos países se puede terminar el embarazo en caso de que los padres así lo decidan (Springett, y otros, 2015).

CONCLUSIÓN

La trisomía 13 es un síndrome extremadamente raro, lamentablemente en el Ecuador no existen estudios ni estadísticas específicas sobre enfermedades genéticas y los pocos reportes no están actualizadas. En el caso expuesto podemos ver que existieron errores durante el control del embarazo. A pesar de que se realizaron cuatro controles ecográficos ninguno detectó alguna alteración. Esto pone en duda las capacidades técnicas de los operadores, el tiempo necesario para examinar cada paciente, así como el seguimiento de cada paciente embarazada y la necesidad de completar evaluaciones que prevengan complicaciones similares. Tampoco existe al momento análisis de casos como el presentado que mejore el conocimiento y entrenamiento de los profesionales de salud involucrados en el cuidado de pacientes complicados como el presente caso. Creemos que todas las unidades de salud deben implementar sesiones morbi-mortalidad para poder analizar casos como el presentado y mejorar la educación de los profesionales de modo que, de ser necesario, se implementen correctivos de entrenamiento en habilidades y destrezas médicas, protocolos específicos de comportamiento médico, comités permanentes de bioética, etc.

Algunas circunstancias que prolongaron la vida y sufrimiento del paciente descrito, se refieren a la ausencia de equipos de genética y bioética adecuados para la emergencia de un paciente con múltiples malformaciones o enfermedad letal como la trisomía 13. A pesar de haber nacido en la maternidad más antigua y grande de la capital del Ecuador, se obtuvo el diagnóstico por cariotipo a los 8 días de nacido, no se realizó una consejería genética adecuada a los padres ni el estudio de ellos, al contrario se perdieron en el sistema por errores administrativos, profundizando la ausencia de apoyo psicológico y genético requerido por ética médica.

Este caso educativo demuestra que el Sistema de Salud Pública del Ecuador aún sigue presentando falencias mayores. Tenemos varias recomendaciones en cuanto a la necesidad de realizar estudios para mejorar el diagnóstico prenatal, preparar guías de manejo de enfermedades severas durante el embarazo, parto y periodo postnatal, desarrollo de equipos de bioética a nivel institucional en cada centro de salud, etc. Es también indispensable realizar los cambios legales acorde al conocimiento médico actual y en evolución de modo que no exista penalización por realizar el difícil trabajo médico de diagnóstico y acompañamiento a la toma de decisiones informadas en situaciones críticas, dolorosas de pacientes y familiares.

Es muy importante continuar reforzando el estudio de la genética y su entrenamiento a todo nivel de la educación médica para incluso considerar implementar tecnología moderna en el diagnóstico prenatal como son los estudios no invasivos prenatales como la secuenciación de cfDNA que tiene una alta sensibilidad y especificidad para detectar autosomías en relación a otras pruebas disponibles.

En conclusión, la realización de un buen control prenatal que logre determinar esta enfermedad da la posibilidad a los padres de la terminación del embarazo; en países en que se permita el aborto electivo. En cambio, en países en los que no es posible esto por lo menos permite dar a los padres una preparación psicológica adecuada para el momento del parto. En caso de que se determine la enfermedad de manera prenatal o postparto, se tiene que realizar una consejería genética adecuada, de tal manera que los padres tengan la información adecuada sobre los riesgos de alteraciones cromosómicas en futuros embarazos.

Referencias bibliográficas

- Bianchi, D., Parker, L., Wentworth, J., Madankumar, R., Saffer, C., Das, A., . . . Rava, R. (2014, Febrero 27). DNA Sequencing versus Standard Prenatal Aneuploidy Screening. *New England Journal of Medicine*, pp. 799-808. Retrieved from New England Journal of Medicine: https://www.nejm.org/doi/10.1056/NEJMoa1311037?url_ver=Z39.88-2003&rfr_id=ori%3Arid%3Acrossref.org&rfr_dat=cr_pub%3Dwww.ncbi.nlm.nih.gov#article_references
- Chen, C.-P. (2010). Prenatal Sonographic features of fetuses in Trisomy 13 pregnancies. *Elsevier*.
- Dr. Gary M, W. F. (2016). *Reanimación Neonatal 7a edición*. Illinois: American Academy of Pediatrics.
- Ferro, M., Molina Rodríguez, L., & Rodríguez G., W. (2009). La Bioética y sus principios. *Acta Odontológica Venezolana*.
- FIGO Committee for the Study of Ethical Aspects of Human Reproduction and Women's Health. (2012). *ETHICAL ISSUES IN OBSTETRICS*. Londres: FIGO.
- Fleitas, L. (2014). Síndrome de Patau o trisomía 13: reporte de caso. *Scielo*.
- Garduño Espinosa, A., Muñoz Ramírez, R., & Olivares Díaz, C. (2010). Dilemas éticos y toma de decisiones en Unidades de Cuidados Intensivos Neonatales. *Boletín médico del Hospital Infantil de México*.
- Hall, H., Chan, R., Collins, A., Judis, L., Shirley, S., & Surti, U. (2007). The Origin of Trisomy 13. *American Journal of Medical Genetics*, 2242–2248.
- Hernández Herrera, J. (2010). Evaluación de la translucencia del pliegue nuchal en la detección de Aneuploidias. *Revista médica de Costa Rica y Centroamérica*, 385-390.
- JL Merritt, I. M. (2013). Patau Syndrome (Trisomy 13). *Brenner's Encyclopedia of Genetics, 2nd edition, Volume 5*, 236-237.
- León, W., Yépez, E., Gordón, M., & Armas, D. (2015). *Control Prenatal Guía de Práctica Clínica*. Quito: Ministerio de Salud Pública del Ecuador.
- Liehr, T., Lauten, A., Schneider, U., Schleussner, E., & Weise, A. (2017). Noninvasive Prenatal Testing - When Is It Advantageous to Apply. *Biomedicine Hub*.
- Mc Curdy, C., & Seeds, J. (1993). Route of delivery of infants with congenital anomalies. *Clinics in Perinatology*, 81-106.
- Meyer, R., Liu, G., Gilboa, S., Ethen, M., Aylsworth, A., Powell, C., . . . Canfield, M. (2015). Survival of Children with Trisomy 13 and Trisomy 18: A Multi-State Population-Based Study. *American Journal of Medical Genetics*, 825-837.
- Paz y Miño, C., Santillán, S., Sánchez, M., Córdova, A., Gutiérrez, S., Leone, P., . . . Varas, C. (1990). Registro colaborativo nacional de alteraciones y variantes cromosómicas humanas. *Biomedicas*, 29-36.
- Plaiasu, V., Ochiana, D., Motei, G., Anca, L., & Georgescu, A. (5 de Julio de 2010). Clinical relevance of cytogenetics to pediatric practice. Postnatal findings of Patau syndrome – Review of 5 cases. *Maedica (Buchar)*, págs. 178–185.
- Plunkett Rondeau, J., Hyland, K., & Dasgupta, S. (2015). Training future physicians in the era of genomic medicine: trends in undergraduate medical genetics education. *Genetics in Medicine*, 927-934.

- Report of a Working party. (2010). *Termination of Pregnancy for Fetal Abnormality*. Londres: Royal College of Obstetricians and Gynaecologists.
- Robinson, D., & Fong, C.-T. (2008). Genetics in medical school curriculum: A look at the University of Rochester School of Medicine and Dentistry. *Journal of Zhejiang University SCIENCE B*, 10-15.
- Sherina Peroos, I. E.-F., Peroos, S., Forsythe, E., Pugh, J., Farraj, P., & Hodes, D. (2012). Longevity and Patau syndrome: what determines survival? *BMJ Case Reports*.
- Springett, A., Wellesley, D., Greenlees, R., Loane, M., Addor, M.-C., Larraitz, A., & Bergman, J. (2015). Congenital Anomalies Associated with Trisomy 18 or Trisomy 13: A Registry-Based Study in 16 European Countries, 2000–2011. *American Journal of Medical Genetics*, 3062–3069.
- Stokowski, R., Wang, E., White, K., Batey, A., Jacobsson, B., Brar, H., . . . Musci, T. (2015). Clinical performance of non-invasive prenatal testing (NIPT) using targeted cell-free DNA analysis in maternal plasma with microarrays or next generation sequencing (NGS) is consistent across multiple controlled clinical studies. *Wiley Prenatal Diagnosis*, 1243-1246.
- Verrotti, C., Cafioro, E., Gramellini, D., & Battista Nardelli, G. (2007). Ultrasound screening in second and third trimester of pregnancy: An update. *Acta bio-medica*, 229-232.
- Wallerstein, R., Jelks, A., & Garabedian, M. (2 de Julio de 2014). A New Model for Providing Cell-Free DNA and Risk Assessment for Chromosome Abnormalities in a Public Hospital Setting. *Journal of Pregnancy*.