

**UNIVERSIDAD SAN FRANCISCO DE QUITO USFQ**

**Colegio de Ciencias de la Salud**

**Caso clínico interactivo: Mujer de 67 años con Síndrome de Sjögren y vasculitis cutánea.  
Análisis de Casos**

**Alex Santiago Bolaños Romero**

**Medicina**

Trabajo de titulación presentado como requisito  
para la obtención del título de  
Médico

Quito, 1 de mayo de 2019

UNIVERSIDAD SAN FRANCISCO DE QUITO USFQ  
COLEGIO DE CIENCIAS DE LA SALUD

**HOJA DE CALIFICACIÓN  
DE TRABAJO DE TITULACIÓN**

**Caso clínico interactivo: Mujer de 67 años con Síndrome de Sjögren y  
vasculitis cutánea.**

**Alex Santiago Bolaños Romero**

Calificación:

Nombre del profesor, Título académico:

Luis Alberto Pedroza, PhD

Firma del profesor:

---

Quito, 1 de mayo de 2018

## Derechos de Autor

Por medio del presente documento certifico que he leído todas las Políticas y Manuales de la Universidad San Francisco de Quito USFQ, incluyendo la Política de Propiedad Intelectual USFQ, y estoy de acuerdo con su contenido, por lo que los derechos de propiedad intelectual del presente trabajo quedan sujetos a lo dispuesto en esas Políticas.

Asimismo, autorizo a la USFQ para que realice la digitalización y publicación de este trabajo en el repositorio virtual, de conformidad a lo dispuesto en el Art. 144 de la Ley Orgánica de Educación Superior.

Firma del estudiante: \_\_\_\_\_

Nombres y apellidos: Alex Santiago Bolaños Romero

Código: 00110162

Cédula de Identidad: 1716160922

Lugar y fecha: Quito, 1 de mayo de 2019

## RESUMEN

Este caso clínico muestra la presentación, evolución y diagnóstico de una paciente con síndrome de Sjögren (SS). Esta se presentó inicialmente con un cuadro de candidiasis orofaríngea junto con resequedad de ojos y boca, acompañada de caries a repetición. Luego de un análisis de posibles causas para la presentación clínica de la paciente, se solicitaron pruebas inmunológicas donde se evidenció un anti Ro-SSA positivo. El Síndrome de Sjögren es una enfermedad poco diagnosticada, pero no poco común en el Ecuador. Lamentablemente, la enfermedad no es tomada con la seriedad necesaria en el país y recién se llega a tratar cuando el cuadro clínico se complica. Adicionalmente, aún existe algún grado de dificultad en diferenciar un síndrome de Sjögren propio con otros síndromes autoinmunes como lupus, ya que el rango de manifestaciones clínicas del Sjögren es muy extenso y puede variar con el curso de la enfermedad. A esto se le suma la confusión que existe en la población en torno a los síntomas del SS. Aún se ve a la xerostomía y a la xeroftalmia como algo común de la edad avanzada y frecuentemente son ignoradas por las personas alrededor de los adultos mayores. Con este caso se intenta proveer una idea más amplia de la presentación y el diagnóstico de la enfermedad.

Palabras Claves: Síndrome de Sjögren, enfermedad autoinmune, xeroftalmia, xerostomía, enfermedad crónica.

## ABSTRACT

The following work presents the clinical manifestations, evolution and diagnosis of a patient with Sjögren Syndrome (SS). Initially, the patient presented an oropharyngeal infection of *Candida sp*, along with eye and mouth dryness, with a repetitive history of dental caries. After an analysis on the possible causes for the clinical presentation, a serologic study was requested, where the results showed a positive anti Ro-SSA. Sjögren syndrome is a condition that hasn't been correctly diagnosed in Ecuador. Sadly, this syndrome is not taken seriously enough and most of the times it's not treated unless it advances into complicated stages. Additionally, there's still some confusion when differentiating Sjögren syndrome with other autoimmune diseases like SLE, since Sjögren syndrome has a vast range of manifestations shared with common autoimmune diseases. On top of that, SS main symptoms are overlooked in the population, since xerophthalmia and xerostomia are regarded as normal in the elder population. This case report aims to give a better idea about the presentation and diagnosis of SS.

Key words: Sjögren syndrome, autoimmune disease, xerostomia, xerophthalmia, chronic inflammatory disease.

## TABLA DE CONTENIDOS

RESUMEN.....	4
ABSTRACT .....	5
INTRODUCCIÓN .....	9
OBJETIVOS .....	10
Objetivo general .....	10
Objetivos específicos .....	10
<b>HISTORIA CLÍNICA .....</b>	<b>11</b>
Motivo de Consulta .....	11
Enfermedad Actual .....	11
Antecedentes Patológicos Personales.....	11
Hábitos.....	12
Examen Físico.....	13
<b>ANÁLISIS.....</b>	<b>15</b>
Evolución.....	16
Exámenes de laboratorio .....	16
Manejo.....	17
Evolución.....	17
Investigación de enfermedad de base .....	18
Evolución.....	18
Confirmación de Síndrome de Sjögren.....	21
<b>CONCLUSIÓN .....</b>	<b>25</b>
<b>ANEXOS.....</b>	<b>26</b>
<b>REFERENCIAS BIBLIOGRÁFICAS.....</b>	<b>33</b>

## ÍNDICE DE TABLAS

<i>Tabla 1 Lista inicial de problemas</i>	14
<i>Tabla 2 Lista inicial de hipótesis diagnósticas</i>	14
<i>Tabla 3 Exámenes de laboratorio</i>	16
<i>Tabla 4 Química sanguínea Marcadores inflamatorios</i>	17
<i>Tabla 5 Test de VIH</i>	17
<i>Tabla 6 Cultivo</i>	17
<i>Tabla 7 Test Inmunológico</i>	18
<i>Tabla 8 Test de xerostomía y xeroftalmia</i>	18
<i>Tabla 9 Lista secundaria de problemas</i>	19
<i>Tabla 10 Lista secundaria de hipótesis diagnósticas</i>	19

## ÍNDICE DE ANEXOS

<i>Ilustración 1 Clasificación ACR-EULAR de Síndrome de Sjögren Primario</i>	26
<i>Ilustración 2 Resonancia magnética de glándulas parótidas en SS</i>	27
<i>Ilustración 3 Presentación de xerostomía severa</i>	28
<i>Ilustración 4 Histopatología de glándula salival en SS</i>	29
<i>Ilustración 5 Genes relacionados con SS</i>	29
<i>Ilustración 6 Actividad extra glandular en SS</i>	30
<i>Ilustración 7 Manifestaciones extraglandulares de SS</i>	31
<i>Ilustración 8 Opciones farmacológicas para tratamiento de SS</i>	31
<i>Ilustración 9 Predictores de desarrollo de linfoma en pacientes con SS</i>	32



## INTRODUCCIÓN

El Síndrome de Sjögren es una enfermedad crónica de tipo inflamatoria, autoinmune en la que se ven afectadas las glándulas salivales y lagrimales. Se da sobre todo en mujeres entre los 50 y 70 años, aunque también existen casos tempranos en personas con enfermedades de base, principalmente artritis reumatoide y lupus. La Sociedad Ecuatoriana de Reumatología indica que hay al menos 5 casos de cada 100,000 personas en el país (SER, 2018). No obstante, se cree que esta cifra puede ser mucho más alta por la falta de diagnóstico que existe. Al tener síntomas poco comunes como xerostomía o xeroftalmia, y por el grupo etario afectado, muchos adultos mayores no reciben el diagnóstico adecuado por la creencia popular de que sus síntomas se dan únicamente por la edad. Adicionalmente, aún existe algún grado de dificultad en diferenciar un síndrome de Sjögren propio con otros síndromes autoinmunes como lupus, ya que el rango de manifestaciones clínicas del Sjögren es muy extenso y puede variar con el curso de la enfermedad. Además, los síntomas presentados en esta enfermedad pueden verse también como efectos secundarios de medicamentos comunes en enfermedades como depresión o fibromialgia, que justamente afectan al mismo grupo etario. Al no ser diagnosticada, la enfermedad tampoco es tratada y las personas que sufren de Síndrome de Sjögren viven con la incomodidad de las manifestaciones clínicas por el resto de su vida. Por el poco porcentaje de personas diagnosticadas, esta enfermedad disminuye considerablemente la calidad de vida de muchas personas, en especial ancianos que podrían tener una mejora significativa. Sin duda se necesita una concientización para médicos y para la comunidad para resolver estos problemas tempranamente. (Shiboski, 2016)

## CASO CLÍNICO PARA ENSEÑANZA MÉDICA

### OBJETIVOS

#### Objetivo general

- El objetivo general de este estudio es ampliar conocimientos sobre el Síndrome de Sjögren, su origen, manifestaciones clínicas, las consecuencias de la enfermedad y las opciones terapéuticas para estabilizar y manejar al paciente; así como los métodos de detección rápida y su importancia.

#### Objetivos específicos

- Definir el conjunto de síntomas y signos que comprenden el síndrome de Sjögren.
- Conocer cuáles son sus diferentes manifestaciones y cuadros clínicos, tempranos y tardíos, que apuntan hacia este diagnóstico.
- Conocer los síndromes asociados a esta enfermedad.
- Conocer el tratamiento y las diferentes opciones terapéuticas para el manejo del síndrome de Sjögren.
- Conocer cuál es el pronóstico y calidad de vida de un paciente con síndrome de Sjögren, con o sin tratamiento.
- Conocer las complicaciones y morbilidades asociadas a síndrome de Sjögren, la importancia de la detección temprana y sus diferentes escenarios de gravedad.

## HISTORIA CLÍNICA

Paciente femenina de 67 años, mestiza, nacida en Ambato y residente en Quito.

### **Motivo de Consulta**

“Dificultad y dolor al momento de comer”

### **Enfermedad Actual**

Paciente refiere que hace aproximadamente 5 años presenta dificultad para alimentarse, específicamente al momento de la deglución. Presenta resequedad bucal que le impiden la formación del bolo alimentario al comer alimentos sólidos. Actualmente presenta dolor acompañado de eritema del paladar duro que se exagera durante la alimentación. Adicionalmente, hace 2 años presenta prurito ocular que se exagera durante la noche. Para aliviar su sintomatología la paciente ha restringido su dieta únicamente a sopas y coladas, las cuales se le hacen más fácil de ingerir. También refiere la utilización de un gotero de tetrizolina (Visina 2 gotas en cada ojo cada 12 horas por 10 días) con mejoría parcial.

### **Antecedentes Patológicos Personales**

Paciente refiere haber tenido varios casos de caries hace aproximadamente 10 años, los cuales le llevaron a perder una pieza dental. La paciente no refiere cambios de peso, pese al cambio de alimentación. Además, paciente refiere haber sido hospitalizada por una ocasión a la edad de 39 años por una neumonía resuelta sin complicaciones.

Antecedentes patológicos quirúrgicos: No refiere.

Antecedentes Ginecológicos/Obstétricos: Paciente con dos gestas previas, partos cefalovaginales sin complicaciones. FUM a los 45 años aproximadamente. Paciente además refiere una infección vaginal hace aproximadamente 1 año que fue tratada con óvulos (no recuerda el nombre).

Alergias: No refiere.

### **Antecedentes Patológicos Familiares**

Paciente refiere que su padre murió por complicaciones de diabetes mellitus tipo 2 a los 60 años.

### **Hábitos**

- No refiere uso de drogas, alcohol o tabaco.
- Inicio de vida sexual: 15 años
- Parejas sexuales: 2
- Actualmente no presenta vida sexual activa

## Examen Físico

1. Signos vitales
  - a. FC: 87 lpm
  - b. SaO<sub>2</sub>: 90%
  - c. TA: 126/85
  - d. FR: 19
  - e. Temperatura: 37.4°C
2. Paciente consciente, orientada en persona, tiempo y espacio
3. Piel: Labios notablemente secos, fenómeno de Reynaud en los dígitos de extremidades superiores, vasculitis cutánea moderada en miembros inferiores, acompañada de xerosis.
4. Ojos: Conjuntivas irritadas, escleras anictéricas.
5. Boca y Mucosas orales: Labios notablemente secos, presencia de eritema que cubre aproximadamente 50% del paladar duro, aparente xerostomía, ausencia del segundo premolar superior izquierdo.
6. Cuello: Ligero aumento de tamaño de glándulas parótidas.
7. Corazón: Ruidos cardiacos rítmicos sin evidencia de soplos a la auscultación.
8. Pulmones: Murmullo vesicular conservado, sin ruidos sobreañadidos.
9. Abdomen: Suave, depresible, no doloroso a la palpación. Ruidos hidroaéreos presentes.
10. Extremidades: Fenómeno de Reynaud en M.S. Vasculitis + xerosis en M.I.

#	Fecha	Problema	Activo/Pasivo	Jerarquización
1.	(Antecedente familiar)	Padre con diabetes mellitus tipo 2	P	
2.	A los 39 años	Neumonía	P	
3.	Hace 10 años	Caries a repetición	P	
4.	Hace 5 años	Xerostomía	A	I
5.	Hace 5 años	Cambio de alimentación	A	VIII
6.	Hace 2 años	Prurito ocular y xeroftalmia	A	II
7.	Hace 2 años	Vaginosis	P	
8.	Hace 2 años	Fenómeno de Raynaud	A	VII
9.	Hace 2 años	Vasculitis Cutánea	A	VI
10.	Hace 2 años	Xerosis	A	V
11.	Hace 3 días	Disfagia	A	III
12.	Hace 3 días	Eritema de paladar duro	A	IV

Tabla 1 Lista inicial de problemas

#	Diagnóstico	Justificación
1.	Candidiasis bucal	4, 5, 11, 12
2.	Faringitis infecciosa	4, 5, 11, 12
3.	Lesión premaligna	11, 12

Tabla 2 Lista inicial de hipótesis diagnósticas

## ANÁLISIS

### 1. Elección del diagnóstico más probable

El diagnóstico más probable de este paciente es una candidiasis bucal. Pese a que la información puede ser compatible con un cuadro de faringitis viral o bacteriana, la morfología difusa y localizada de la lesión, junto con la ausencia de fiebre y de otros síntomas similares al resfriado, dan una inclinación mayor hacia la candidiasis bucal. Esta enfermedad tiene dos clasificaciones. La primera es la de tipo pseudomembranoso que se presenta en pacientes inmunodeficientes. Se caracteriza por la presencia de placas blanquecinas en la mucosa bucal. La segunda se denomina de tipo atrófica y es común en adultos mayores. Se ve como eritema extenso sin la presencia de placas blanquecinas. El diagnóstico definitivo se hace mediante la raspadura de las lesiones y su subsecuente análisis en una tinción gram o un a preparación de KOH en el cual se puede ver el microorganismo (Kauffman, 2018).

### 2. Mecanismo causal y posibles asociaciones

La candidiasis oral es una infección oportunista que aparece cuando se da un desbalance en el ambiente natural en el que vive. Las especies de *Cándida* habitan como flora normal en el sistema gastrointestinal y genitourinario por lo que una infección espontánea no se da, salvo que existan alteraciones significativas y generalmente crónicas. Las infecciones locales de *Cándida* (como la orofaríngea) se dan en pacientes que tienen un contexto inmunodeficiente como VIH, quimioterapia o tratamiento antibiótico. Otro tipo de pacientes en los que se puede observar esta

infección es en pacientes mayores, generalmente con placas dentales o con xerostomía crónica. En el caso de esta paciente, no hay clínica sugerente de inmunodeficiencia, ni tampoco uso de placa dental, por lo que la xerostomía crónica es probablemente la causa de la candidiasis oral que se observa. La paciente refiere molestias para comer y resequedad bucal de años de evolución que justifican este diagnóstico (Kauffman, 2018).

## Evolución

Debido a los diagnósticos presuntivos de la paciente, se realizaron exámenes complementarios de laboratorio que se muestran a continuación:

### Exámenes de laboratorio

	Valor paciente	Valor referencial
<b>Leucocitos</b>	<b>10,1</b>	4,29- 9,87 x 10 <sup>3</sup> /μL
<b>Neutrófilos</b>	6,89	3,5-7,0 x 10 <sup>3</sup> /μL
<b>Linfocitos</b>	2,9	1,0-4,0 x 10 <sup>3</sup> /μL
<b>Hemoglobina</b>	13,5	12,7-16,20 g/dL
<b>Hematocrito</b>	47,1	43,3-52,8%
<b>VCM</b>	93,2	80,70-95,40 fl
<b>HCM</b>	30,4	27,50-32,60 pg
<b>Plaquetas</b>	288	177 - 350 x 10 <sup>3</sup> /μL

Tabla 3 Exámenes de laboratorio



	Valor paciente	Valor referencial
Procalcitonina	0.7	<0.1 ng/mL
PCR	13	<10 mg/L

Tabla 4 Química sanguínea Marcadores inflamatorios

Immunoassay 4ta generación para VIH	Seronegativo para VIH
-------------------------------------	-----------------------

Tabla 5 Test de VIH

Cultivo en tinción gram y KOH	Se evidencia la presencia de <i>Candida sp.</i>
-------------------------------	---

Tabla 6 Cultivo

## Manejo

### 3. Manejo Inicial

Con el resultado del cultivo de la lesión eritematosa en el paladar duro, se puede establecer el diagnóstico de candidiasis bucal debido a xerostomía crónica. Al ser una paciente seronegativa para VIH se puede tratar con un agente tópico. Clotrimazol en tabletas disolventes 5 veces al día por 10 días es un régimen terapéutico adecuado para esta paciente. En pacientes resistentes a este esquema se puede iniciar Fluconazol oral con una dosis de carga de 200mg seguido de 100mg al día por 10 días. En este estado, la paciente no requiere hospitalización para su cuadro agudo actual, pero es imperativo el seguimiento (Kauffman, 2018).

## Evolución

La paciente recibió el esquema oral de fluconazol para tratamiento de su candidiasis. Se evitó el tratamiento local por falta de adherencia que se observa en este grupo etario, debido al mal sabor de las tabletas y la cantidad de veces que se tiene que administrar al día. La paciente mejora substancialmente y la candidiasis se

resuelve sin complicaciones al término del tratamiento. En el control siguiente, 10 días después, se confirma la resolución de la infección y se procede a investigar la patología de base de su xerostomía y xeroftalmia.

## Investigación de enfermedad de base

### 4. Diagnósticos probables

La presentación de la paciente es altamente sugerente de un Síndrome de Sjögren por la xerostomía y xeroftalmia crónica, acompañada de vasculitis cutánea y fenómeno de Reynaud. No obstante, no se pueden descartar de inmediato otros diagnósticos posibles como: Síndrome de SICCA relacionado a edad avanzada o linfoma asociado a leucemia. Otra enfermedad que se tiene que tomar en cuenta es lupus eritematoso sistémico, el cual puede co existir con un síndrome de Sjögren (Baer, 2018).

## Evolución

Con el Síndrome de Sjögren como primer diagnóstico presuntivo, se realiza una prueba serológica de anticuerpos y tests objetivos de xerostomía y xeroftalmia.

Detección de anticuerpos mediante ELISA	
<b>ANA</b>	<b>NEGATIVO</b>
<b>dsDNA</b>	<b>NEGATIVO</b>
<b>Anti Ro/SSA</b>	<b>POSITIVO</b>
<b>Anti La/SSB</b>	<b>NEGATIVO</b>

Tabla 7 Test Inmunológico

<b>Test de Schirmer</b>	<b>POSITIVO</b>
<b>Test de Saxon</b>	<b>POSITIVO</b>

Tabla 8 Test de xerostomía y xeroftalmia

#	Fecha	Problema	Activo/Pasivo	Jerarquización
1.	(Antecedente familiar)	Padre con diabetes mellitus tipo 2	P	
2.	Hace 10 años	Caries a repetición	A	VIII
3.	Hace 5 años	Xerostomía	A	I
4.	Hace 5 años	Cambio de alimentación	A	III
5.	Hace 2 años	Prurito ocular y xeroftalmia	A	II
6.	Hace 2 años	Fenómeno de Raynaud	A	VI
7.	Hace 2 años	Vasculitis Cutánea	A	V
8.	Hace 2 años	Xerosis	A	VII
9.	Ahora	Anticuerpos anti Ro/SSA positivo	A	IV
10.	Ahora	Test de Schirmer positivo	A	IX
11.	Ahora	Test de Saxon positivo	A	X

Tabla 9 Lista secundaria de problemas

#	Diagnóstico	Justificación
1.	Síndrome de Sjögren	2, 3, 4, 5, 6, 7, 8, 9, 10, 11
2.	Síndrome de SICCA relacionado a la edad	2, 3, 4, 5
3.	Linfoma asociado a leucemia	3, 4, 5, 7

Tabla 10 Lista secundaria de hipótesis diagnósticas

### 5. Exclusión de diagnósticos diferenciales

La sospecha de un Síndrome de Sjögren debe darse cuando se cumplen las siguientes condiciones y se han excluido otras causas de sequedad oral y oftálmica [Ver Anexo 1]:

- a) Evidencia objetiva de sequedad ocular y/o oral, o daño del parénquima glandular.

- a. El paciente debe tener un test alterado de Schirmer o Saxon.

Alternativamente, debe tener una resonancia magnética o ultrasonido que demuestre daño del parénquima glandular.

- b) Evidencia serológica o histopatológica de autoinmunidad.

- a. El paciente debe tener presencia de anticuerpos Anti Ro/SSA con o sin anticuerpos Anti La/SSB. Alternativamente debe tener una biopsia de glándula salival positiva con score igual o mayor a 1 para sialoadenitis linfocítica focal. También puede presentar evidencia de un síndrome reumático bien establecido como lupus eritematoso sistémico, esclerosis sistémica o artritis reumatoide.

(Baer, 2018)

En el caso planteado, se cumplen los criterios para diagnóstico de Síndrome de Sjögren, ya que la paciente presenta tests objetivos de xerostomía y xeroftalmia positivos, así como también la presencia de anticuerpos anti Ro/SSA. La presencia de anticuerpos anti La/SSB no son necesarios para el diagnóstico, pese a que entre el 60-80% de pacientes con síndrome de Sjögren presentan ambos anticuerpos y se asocian más a vasculitis (Alexander, 1983). Además, la presencia de los anticuerpos anti Ro/SSA descartan un posible síndrome SICCA relacionado a la edad y hacen que sea poco probable un daño glandular a causa de linfoma asociado a leucemia.

Adicionalmente, el curso de la clínica de la paciente junto con la ausencia de anticuerpos ANA y dsDNA sugiere que la paciente tiene un síndrome de Sjögren puro, no como parte de un lupus sistémico eritematoso. La paciente pudo haber recibido exámenes de imagen para confirmar aún más el diagnóstico [Ver Anexo 2], pese a que

los criterios diagnósticos no los piden en presencia de tests de Schirmer y Saxon positivos.

## **Confirmación de Síndrome de Sjögren**

Con los resultados expuestos previamente, se establece el diagnóstico de Síndrome de Sjögren como patología de base de la paciente. La paciente muestra un test de Saxon positivo al producir una cantidad menor a 2.75g de saliva en 2 minutos y un test de Schirmer positivo al producir una cantidad menor de 5mm de secreción lagrimal en papel filtro (sin anestesia). Adicionalmente, la presencia de anticuerpos anti Ro/SSA permiten hacer un diagnóstico altamente sensible que va de la mano de la clínica de la paciente a lo largo de los años. Se puede argumentar también que el síndrome de Sjögren es más común en mujeres que en hombres (20:1) y que la edad de la paciente está dentro del rango de presentación inicial en el promedio mundial (50-70 años) (Mariette, 2018).

### **6. Manifestaciones glandulares de Síndrome de Sjögren**

Las manifestaciones glandulares de la enfermedad atacan principalmente la producción de saliva y de lágrimas en los pacientes, dando así las dos manifestaciones más comunes: xerostomía y xeroftalmia. La xerostomía interrumpe la alimentación adecuada del paciente y muchas veces le inhabilita la habilidad de comer comida seca sin abundantes líquidos que le ayuden en la masticación y la deglución (Mariette, 2018). Adicionalmente, la falta de saliva cambia el equilibrio de la flora normal de la boca, y causa predisposición a caries e infecciones orofaríngeas como candidiasis. No es poco común encontrar también una depapilación de la lengua, resequedad labial y

pérdida de la sensación del gusto [Ver Anexo 3]. Como consecuencia del ataque a estas glándulas se puede ver un aumento bilateral en el tamaño de las mismas (parótidas y submandibulares). Por su lado, la falta de actividad de la glándula lagrimal causa sensación de cuerpo extraño en el ojo y se describe muchas veces como la presencia de tierra o arena en los párpados inferiores. La molestia llega a causar prurito, por lo que los pacientes con síndrome de Sjögren suelen tener conjuntivas irritadas por la manipulación excesiva del globo ocular.

(Shiboski, 2016)

## **7. Patogénesis de la enfermedad**

La enfermedad se da por la producción anormal de anticuerpos que causan inflamación dirigida contra las glándulas exocrinas lagrimales y salivales. Esta inflamación causa daño directo a los tejidos glandulares, lo que les impide ejercer su función. Hay una infiltración linfocítica difusa acompañada de atrofia glandular y ductal (Tsokos, 1987) [Ver Anexo 4]. Se ha demostrado cierta correlación con genes HLA-DR (HLA-DQB1\*0201 y HLA-DQA1\*0501) y con otros genes no relacionados al HLA [Ver Anexo 5] además de varios factores epigenéticos. Existe una teoría que indica que infecciones virales de EBV y mononucleosis puede servir como gatillo para el desencadenamiento del síndrome de Sjögren, no obstante, la relación exacta de estos eventos con la patogénesis de la enfermedad sigue siendo poco clara.

(Baer, enero 2019)

## **8. Manifestaciones extraglandulares o sistémicas**

Existen varias manifestaciones extraglandulares del síndrome de Sjögren, estas tienen un amplio espectro en el que se pueden involucrar muchos sistemas. En la piel, los síntomas más comunes son xerosis, vasculitis cutánea y fenómeno de Reynaud (Ramos-Cassals, 2004). El seguimiento de pacientes con vasculitis cutánea es importante, ya que muchas veces se asocia a la aparición de linfoma en el futuro. En el sistema musculoesquelético, aproximadamente el 50% de los pacientes con síndrome de Sjögren presentan artralgias, miopatía inflamatoria y fatiga. Desde el punto de vista genitourinario, las mujeres con síndrome de Sjögren presentan frecuentemente una resequedad vaginal acompañada de dispareunia y prurito. Existe una predisposición a infecciones vaginales con el curso de la enfermedad (Baer, 2019). Aparte de estos sistemas, también se han descrito reportes que asocian al síndrome de Sjögren con daños en pulmones, corazón y tracto gastrointestinal. [Ver Anexos 6 y 7]

## **9. Tratamiento del Síndrome de Sjögren**

Al ser una enfermedad que suele comprometer varios sistemas, el tratamiento del síndrome de Sjögren debe hacerse con un equipo multidisciplinario en el que se puedan controlar tanto los síntomas glandulares como los síntomas sistémicos extraglandulares. Se deben ordenar exámenes para evaluar el funcionamiento de los órganos principales y así evaluar la necesidad de acción sobre cada sistema.

Inicialmente, se tiene que resolver la xerostomía y la xeroftalmia de los pacientes para evitar posibles complicaciones de la resequedad oftálmica y bucal. La primera acción que se debe tomar es informar al paciente de su condición y de los posibles escenarios que pueden empeorar los síntomas. Se les recomienda a los pacientes que eviten climas extremadamente secos o soleados que puedan exacerbar la resequedad bucal y

oftálmica. Así mismo se tiene que evitar la exposición a contaminantes aéreos que irriten la conjuntiva. En cuanto a la xerostomía se tiene que emplear una dieta rica en líquidos y en omega 3, el cual ha demostrado una mejora en el funcionamiento glandular. Si el paciente es fumador se debe cesar esta práctica por completo para evitar resequeidad extrema de la boca, desgaste de piezas dentales y complicaciones pulmonares (Baer, Feb 2019). El uso de lágrimas artificiales es muy recomendado para los pacientes con síndrome de Sjögren. La frecuencia del uso de dichas lágrimas es dependiente de la severidad de los síntomas. Se les indica a los pacientes usar las lágrimas a demanda de las manifestaciones clínicas. En pacientes con enfermedad moderada o severa se recomienda el uso de ciclosporina tópica para el control de la resequeidad ocular. Así mismo, en estos pacientes se puede recetar un secreta gogo oral como pilocarpina o cevmelina. (Both, 2017)

Para el tratamiento de manifestaciones sistémicas como artritis, manifestaciones cutáneas, renales y vasculitis, se sugiere llevar esquemas similares al control de estas manifestaciones por otras enfermedades autoinmunes como el lupus eritematoso sistémico. Farmacológicamente se recomienda el uso de un corticoide, junto con hidrocloroquina, una droga antirreumática no biológica y posiblemente el uso de rituximab. Esta terapia requiere una valoración extensa del daño extra glandular, aunque puede usarse de manera segura en casos moderados de síndrome de Sjögren [Ver Anexo 8].

## **10. Pronóstico**

El síndrome de Sjögren es una enfermedad que reduce significativamente la calidad de vida de los pacientes. Las complicaciones glandulares incluyendo caries a



repetición e infecciones orofaríngeas pueden causar serios problemas de alimentación que se manifiestan inicialmente con cambios bruscos de peso. Adicionalmente los pacientes con síndrome de Sjögren tienen una predisposición a desarrollar linfoma (Stuart, 2004) y muerte por complicaciones relacionadas a esta condición [Ver Anexo 9]. Hay varios estudios que han demostrado la relación de falla del sistema de complemento en pacientes con síndrome de Sjögren, e especial bajos niveles de C4 que pueden predisponer a futuras infecciones. (Baer, Jun 2018)

## CONCLUSIÓN

El caso interactivo presentado sirve como una invitación de análisis y discusión para una enfermedad que es poco diagnosticada, pero no poco común. Mediante esta paciente se intenta concientizar a la comunidad médica de la prevalencia de esta enfermedad y de la importancia de su detección temprana. La revisión de este caso ofrece un recordatorio de los síntomas asociados a la enfermedad de Sjögren, su diagnóstico, tratamiento y pronóstico. Se comenta el caso de una paciente de 67 años que se presenta a la consulta médica por una candidiasis bucal. Tras una investigación exhaustiva se logra determinar que la candidiasis se debe a una xerostomía crónica que se acompaña de xeroftalmia y vasculitis cutánea. Los síntomas levantan la sospecha de un posible cuadro autoinmune que se confirma mediante pruebas serológicas. Tras varios años de visitas médicas, la paciente recibe un diagnóstico de base a sus frecuentes complicaciones y se logra establecer un esquema de tratamiento competente. La importancia del caso radica en el tiempo de detección de la enfermedad y la falta de indagación de los síntomas que llevan a la paciente a una calidad de vida deteriorada por un periodo de tiempo prolongado. Justamente esto es

la motivación para la realización y discusión del trabajo que tiene como objetivo principal darle importancia a los síntomas asociados a la enfermedad para así poder detectar tempranamente este síndrome y darles a los pacientes una calidad de vida significativamente mejor que la que pueden tener sin la ayuda del personal médico.

## ANEXOS

Item	Description	Score
Focus score of $\geq 1$	A score determined by the number of mononuclear-cell infiltrates containing $\geq 50$ inflammatory cells per $4 \text{ mm}^2$ of minor labial salivary gland obtained on biopsy	3
Presence of anti-SSA antibodies†	Measured in serum; only anti-Ro60 antibodies have to be considered; isolated anti-Ro52 antibodies are not specific for Sjögren's syndrome	3
SICCA ocular staining score of $\geq 5$	A score determined by an ophthalmologist on the basis of examination with fluorescein and lissamine green staining; scores range from 0 to 12, with higher scores indicating greater severity	1
Schirmer test of $\leq 5$ mm per 5 min	An assay for measuring tear production by inserting filter paper on conjunctiva in the lower eyelid and assessing the amount of moisture on the paper	1
Unstimulated whole salivary flow of $\leq 0.1$ ml per min	An assay for measuring the rate of salivary flow by collecting saliva in a tube for at least 5 min after the patient has swallowed	1
<b>Total score</b>		<b>9</b>

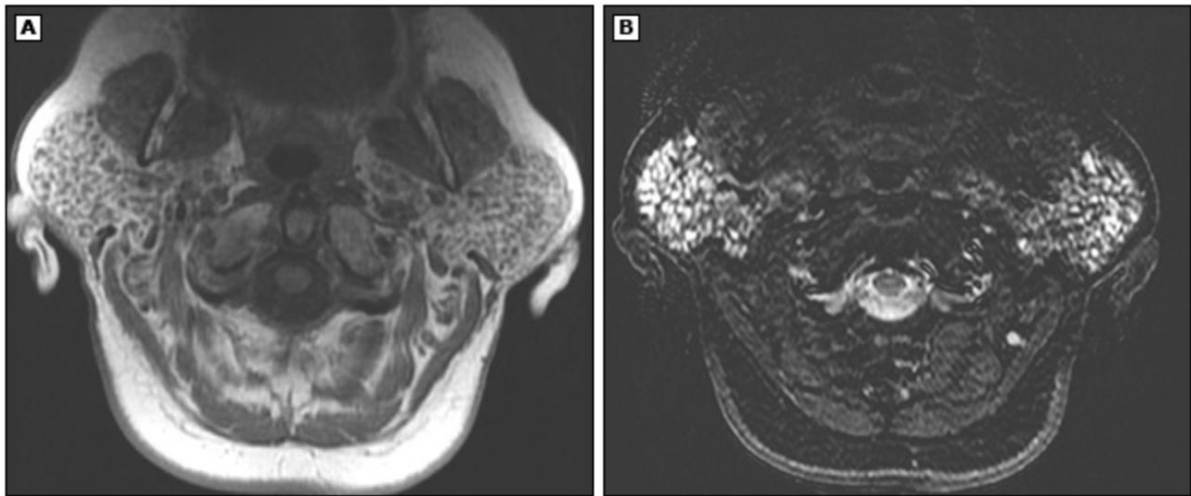
\* On the basis of the listed classification criteria, a diagnosis of primary Sjögren's syndrome is defined as a score of 4 or more. These criteria apply to patients who have at least one symptom of ocular or oral dryness or the presence of systemic manifestations suggestive of primary Sjögren's syndrome. Exclusion criteria include active hepatitis C virus infection on polymerase-chain-reaction assay, radiotherapy of the cervical spine, sarcoidosis, graft-versus-host disease, receipt of anticholinergic drugs, and IgG4-related disease. ACR denotes American College of Rheumatology, EULAR European League against Rheumatism, SICCA Sjögren's International Collaborative Clinical Alliance, and SSA anti-Sjögren's syndrome-related antigen A.

† Positive serologic results for anti-SSB/La antibodies in the absence of anti-SSA/Ro antibodies is not specific and is no longer considered to be a criterion for the diagnosis.

*Ilustración 1 Clasificación ACR-EULAR de Síndrome de Sjögren Primario*

(Mariette, 2018)

## MRI of enlarged parotid glands in a patient with Sjögren's syndrome



Magnetic resonance imaging of enlarged parotid glands in a patient with Sjögren's syndrome.

(A) In this T1 axial image, multiple punctate low-signal foci are present diffusely throughout both parotid glands.

(B) In this T2 STIR image, the same foci have high signal intensity. An inhomogeneous fine or coarse nodular parenchyma is characteristic of involvement of the parotid gland in Sjögren's syndrome<sup>[1]</sup>.

MRI: magnetic resonance imaging; STIR: short tau inversion recovery.

*Reference:*

1. Niemelä RK, Pääkkö E, Suramo I, et al. Magnetic resonance imaging and magnetic resonance sialography of parotid glands in primary Sjögren's syndrome. *Arthritis Rheum* 2001; 45:512.

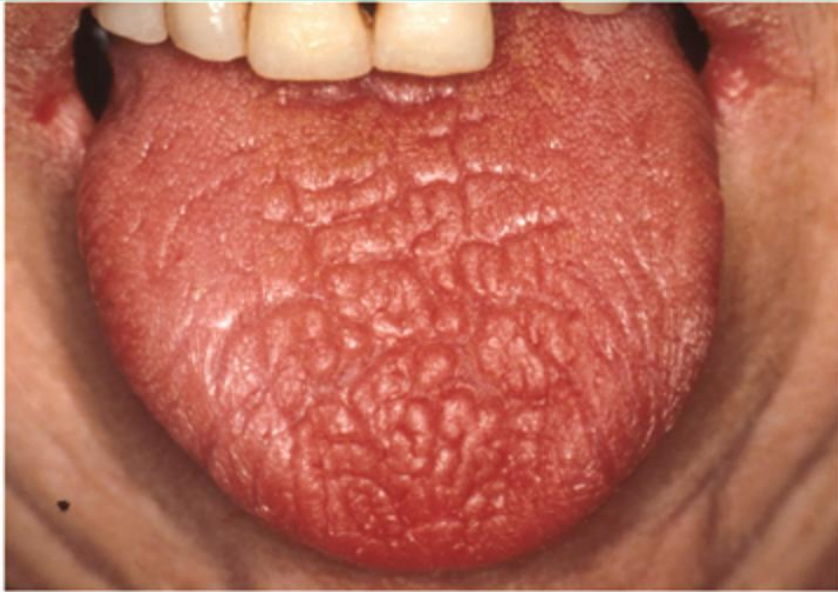*Courtesy of Alan N Baer, MD.*

*Ilustración 2 Resonancia magnética de glándulas parótidas en SS*

(Baer, 2017)

## Severe xerostomia with dry tongue and angular cheilitis in Sjögren's syndrome

---



---

This patient with Sjögren's syndrome not only has a profoundly dry tongue, but there is also evidence of angular cheilitis at the corners of the mouth. Angular cheilitis is usually caused by candidiasis.

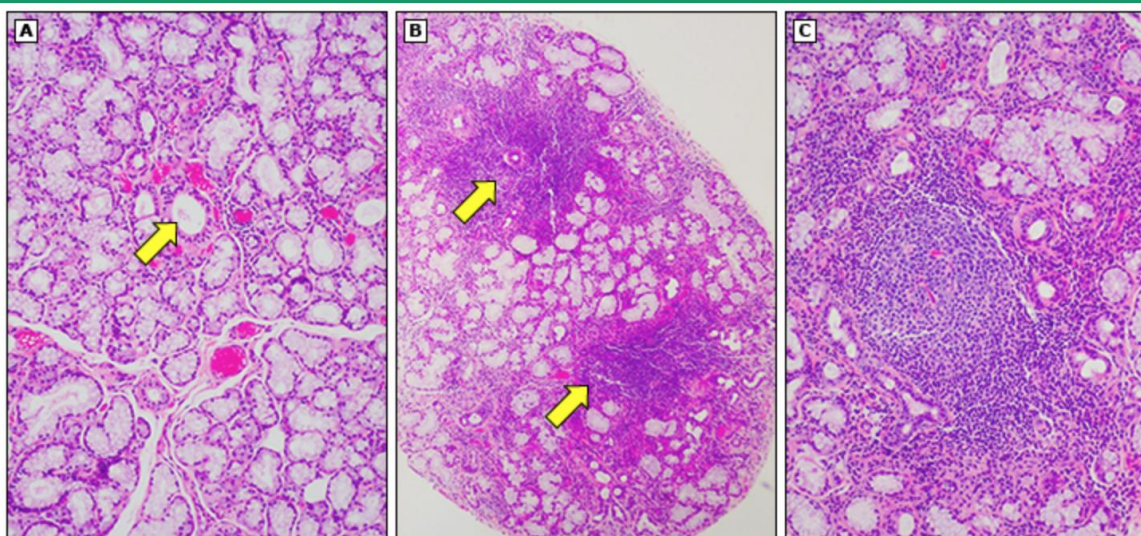
---

*Courtesy of Robert Fox, MD, PhD.*

*Ilustración 3 Presentación de xerostomía severa*

(Baer, 2017)

## Lip gland histopathology in Sjögren's syndrome



(A) High-power view showing a portion of a normal salivary gland lobule with mucous acini and a striated duct (arrow).  
 (B) Low-power view showing a salivary gland lobule with two focal areas of lymphocytic infiltration (arrows). This histopathologic pattern is known as "focal lymphocytic sialadenitis" and is characteristic of Sjögren's syndrome.  
 (C) High-power view of a lymphocytic infiltrate with a germinal center-like structure. These are present in approximately 20% of minor salivary gland biopsies.

Courtesy of Alan N Baer, MD.

Ilustración 4 Histopatología de glándula salival en SS

(Baer, 2019)

### Selected genes with polymorphisms associated with Sjögren's syndrome in genome-wide association studies

Gene name or region	Comments
Human leukocyte antigen (HLA)	The HLA region has the strongest signal in genome-wide association studies (GWAS), particularly the ancestral haplotype of DRB1*0201, DQB1*0201, and DQA1*0501. However, the recognition of <i>RFX5</i> , a key transcriptional regulator of the HLA class II loci, extended previous HLA associations.
<i>IRF5</i>	<i>IRF5</i> is a member of the interferon regulatory factor (IRF) family, a group of transcription factors with diverse roles including virus-mediated activation of interferon and modulation of cell growth, differentiation, apoptosis, and immune system activity.
<i>STAT4</i>	<i>STAT4</i> genes lie next to the <i>STAT1</i> gene locus, suggesting that the genes arose by gene duplication. STAT proteins have several functional domains, including an N-terminal interaction domain, a central DNA-binding domain, an SH2 domain, and the C-terminal trans-activation domain.
<i>IL12A</i>	Two chains of the interleukin (IL)-12 receptor form a heterodimer after IL-12 binding and activate the receptor-associated Janus kinases, termed <i>JAK2</i> and <i>TYK2</i> . <i>STAT4</i> is phosphorylated by these tyrosine kinases, homodimerizes via its SH2 domain, and translocates into the nucleus to activate gene transcription.
<i>BLK</i>	Tyrosine-protein kinase, also known as B lymphocyte kinase.
<i>TNIP1</i>	<i>TNIP1</i> has been shown to interact with <i>TNFAIP3</i> and <i>MAPK</i> that are both rapidly induced by tumor necrosis factor (TNF) and inhibit NF-kappa B activation as well as TNF-mediated apoptosis. Knockout studies of a similar gene in mice suggested that this gene is critical for limiting inflammation by terminating TNF-induced NF-kappa B responses.
<i>CXCR5</i>	Also known as Burkitt lymphoma receptor 1 ( <i>BLR1</i> ). The <i>CXCR5</i> gene is specifically expressed in follicles in lymph nodes. The gene plays an essential role in B-cell migration.

These results highlight the importance of genes that promote innate immunity (type 1 interferon signature) and acquired immunity (HLA-linked recognition of antigen by T and B cells through traditional antigen-presenting pathways). One interesting observation is that *CXCR5*, a homing receptor, was not found in GWAS of systemic lupus erythematosus (SLE) patients. This is one of the few examples where SLE and Sjögren's syndrome (SS) can be differentiated on a genetic basis and helps explain the relative organ specificity and lymphoproliferative nature of SS.

Ilustración 5 Genes relacionados con SS

(Baer, 2018)

EBAR Sjögren's syndrome disease activity index (ESSDAI)21

System	Exclusion(s) and notes	Activity level	Description
Constitution	Exclusion of fever of infectious origin and voluntary weight loss	No = 0 Low = 1 Moderate = 2	Absence of the following symptoms None or intermittent fever (37.3 to 38.3°C) night sweats and/or involuntary weight loss of 10 or 20% of body weight None (38.3-39°C) night sweats and/or involuntary weight loss of > 20% of body weight
Lymphadenopathy and lymphitis	Exclusion of infection	No = 0 Low = 1 Moderate = 2 High = 3	Absence of the following features Lymphadenopathy < 1 cm in any axial region or 2.0 cm in regional region Lymphadenopathy > 1 cm in any axial region or > 2.0 cm in regional region, and/or splenomegaly (splenic palpable or assessed by imaging) Current or past B cell proliferative disorder
Glandular	Exclusion of stone or infection	No = 0 Low = 1 Moderate = 2	Absence of glandular swelling Small glandular swelling with enlarged submandibular (SM) gland, or limited submandibular (SM) gland or parotid swelling (1-1 cm) Marked glandular swelling with enlarged parotid (> 1 cm), or enlarged submandibular (> 1 cm) or parotid swelling (> 1 cm)
Articular	Exclusion of osteoarthritis	No = 0 Low = 1 Moderate = 2 High = 3	Absence of symmetric active articular involvement Arthralgia in hands, wrists, ankles, and feet accompanied by morning stiffness (> 30 minutes) > 1 to < 2 (20-30 joint count) tender joints > 2 (20-30 joint count) tender joints
Cutaneous	Note as "no activity" status long-lasting features related to damage	No = 0 Low = 1 Moderate = 2 High = 3	Absence of symmetric active cutaneous involvement Scleritis/mylodermia Limited cutaneous vasculitis, including conjunctival vasculitis, or purpura limited to feet and ankles, or indurated cutaneous lesions Diffuse cutaneous vasculitis, including conjunctival vasculitis, or diffuse purpura, or active nodular vasculitis
Pulmonary	Note as "no activity" status long-lasting features related to damage or respiratory involvement not related to the disease (obstructive airway, etc)	No = 0 Low = 1 Moderate = 2 High = 3	Absence of symmetric active pulmonary involvement Persistent cough that is bronchial involvement with no radiographic abnormalities on radiographs No Radiology or HRCT evidence of interstitial lung disease with no breathlessness and normal lung function test Moderately active pulmonary involvement, such as interstitial lung disease shown by HRCT with abnormality of bronchovascular bundle (BUB) or abnormal lung function tests restricted to DLCO < 70% and/or PFT < 80% and/or PFT Highly active pulmonary involvement, such as interstitial lung disease shown by HRCT with abnormality of bronchovascular bundle (BUB) or with abnormal lung function tests (DLCO < 40% or PFT < 40%)
Nasal	Note as "no activity" status long-lasting features related to damage with nasal involvement not related to the disease if biopsy has been performed, present only activity based on histologic features first	No = 0 Low = 1 Moderate = 2 High = 3	Absence of symmetric active nasal involvement with purpura (> 1 g/pt), no hemorrhage, no telangiectasia, no crusting, or long-lasting active purpura due to damage Evidence of mild active nasal involvement, limited to mucosal lesions without nasal ulcers or granulation involvement with purpura (between 0.5 and 1 g/pt) and without hemorrhage or telangiectasia (> 0.5 cm/min) Moderately active nasal involvement, such as mucosal lesions with nasal ulcers (> 0.5 cm/min) or granulation involvement with purpura (between 1 and 1.5 g/pt) and without hemorrhage or nasal ulcers (> 0.5 cm/min) or histologic evidence of eosinophilic granulomatous inflammation or important eosinophil infiltrates Highly active nasal involvement, such as granulation involvement with purpura (> 1.5 g/pt) or hemorrhage or nasal ulcers (> 0.5 cm/min), or histologic evidence of proliferative granulomatous inflammation or eosinophilic infiltrates-related nasal involvement
Mucosal	Exclusion of involvement due to granulomatous	No = 0 Low = 1 Moderate = 2 High = 3	Absence of symmetric active mucosal involvement Mild active mucositis shown by abnormal pH, pH, or biopsy with no weakness and median lesion (2x 2mm and 2x 2mm) Moderately active mucositis confirmed by abnormal pH, pH, or biopsy with weakness (median defect of 4/5) or elevated median lesion (2x 2mm and 2x 2mm) Highly active mucositis shown by abnormal pH, pH, or biopsy with weakness (median < 2/5) or elevated median lesion (> 4x 4mm)
PM	Note as "no activity" status long-lasting features related to damage or PM involvement not related to the disease	No = 0 Low = 1 Moderate = 2 High = 3	Absence of symmetric active PM involvement Mild active PM involvement shown by BUN as well as serum creatinine normal (normal range for BUN is 7.5-20 mg/dl) Moderately active PM involvement shown by BUN, such as serum creatinine normality with median creatinine defect of 4/5, serum creatinine normality with presence of erythrocyturia/casturia, proteinuria with nephropathy related to glomerular disease, glomerular disease-related proteinuria (GPR) with mild functional impairment (median creatinine defect of 4/5 or mild renal) No Central nervous involvement of peripheral signs (except regional 3) neuropathy Highly active PM involvement shown by BUN, such as serum creatinine normality with median creatinine defect of 4/5, peripheral nerve involvement due to axonal demyelination neuropathy, etc, severe renal due to glomerulonephritis, glomerular disease-related proteinuria (GPR) with severe functional impairment (median defect < 3/5 or severe renal)
IMS	Note as "no activity" status long-lasting features related to damage or IMS involvement not related to the disease	No = 0 Moderate = 2 High = 3	Absence of symmetric active IMS involvement Moderately active IMS features, such as central nervous involvement of central signs, upper limbic or multiple extremities like evidence with symptoms related to pure sensory impairment or confirmed cognitive impairment Highly active IMS features, such as central nervous involvement with cognitive/behavioral deficits, sensory/motor deficits, telangiectasia, leukocytoclastic vasculitis, multiple extremities like weakness, with motor deficit
Hematologic	For anemia, neutropenia, and thrombocytopenia, only autoimmune etiology must be considered Exclusion of splenic or liver infection, drug-induced cytopenia	No = 0 Low = 1 Moderate = 2 High = 3	Absence of autoimmune cytopenia Cytopenia of autoimmune origin with neutropenia (ANC < 1000 and < 200/mm <sup>3</sup> ) and/or anemia (hemoglobin < 10 and < 10 g/L) and/or thrombocytopenia (platelets < 100,000 and < 100,000/mm <sup>3</sup> ) No Lymphopenia (lymphocytes < 500 and < 2000/mm <sup>3</sup> ) Cytopenia of autoimmune origin with neutropenia (ANC < 1000 and < 200/mm <sup>3</sup> ) and/or anemia (hemoglobin < 10 and < 10 g/L) and/or thrombocytopenia (platelets < 100,000 and < 100,000/mm <sup>3</sup> ) No Lymphopenia (lymphocytes < 2000/mm <sup>3</sup> ) Cytopenia of autoimmune origin with neutropenia (ANC < 1000/mm <sup>3</sup> ) and/or anemia (hemoglobin < 10 g/L) and/or thrombocytopenia (platelets < 100,000/mm <sup>3</sup> )
Organic		No = 0 Low = 1 Moderate = 2	Absence of any of the following biopsy features Clinical component and/or histopathologic lesion (I or II or III) and/or immunofluorescence or high IgG level between 20 and 70 g/L Presence of immunoglobulin and/or immunoprecipitates in high IgG level (> 20 g/L) and/or recent small immunoprecipitates in acute disease of IgG level (> 10 g/L)

ESSDAI: European League Against Rheumatism, HRCT: high-resolution computed tomography, IMS: New York Heart Association classification, DLCO: diffusion capacity of the lung for carbon monoxide, PFT: forced vital capacity, GPR: glomerular proteinuria rate, BUN: blood urea nitrogen, ANC: absolute neutrophil count, CK: creatine kinase, LBN: upper limit of normal, PM: peripheral nervous system, MS: nerve conduction studies, CDP: chronic inflammatory demyelinating polyneuropathy, CNS: central nervous system, pH: abnormal histology score, CK: creatine kinase component 4, CT: computed tomography, S: serum, hemoglobin component test, IgG: immunoglobulin G.

Adapted with permission from: Baer A, Assouf B, Baerman G, et al. EULAR Sjögren's syndrome disease activity index: Development of a consensus systemic disease activity index for primary Sjögren's syndrome. Ann Rheum Dis 2017; 26:176-180. Copyright © 2017 BMJ Publishing Group Ltd. Content not for redistribution.

© Baer A, Baerman G, Assouf B, et al. EULAR Sjögren's syndrome disease activity index (ESSDAI): A user guide. Ann Rheum Dis 2017; submitted.

Ilustración 6 Actividad extra glandular en SS (Baer, 2017)



Table 3 Extraoral and extraglandular manifestations of Sjögren's disease	
Area Affected	Symptoms
General	Fatigue, malaise, fevers
Ear, nose, and throat	Epistaxis, otitis media, conduction deafness, recurrent sinusitis
Gastrointestinal	Esophageal dysmotility, esophageal webs, reflux, atrophic gastritis, autoimmune pancreatitis, liver disease
Genitourinary	Vaginitis sicca, interstitial cystitis
Hematologic	Anemia, leukopenia, lymphopenia, cryoglobulinemia, lymphoma
Lungs	Xerotrachea, recurrent bronchitis or pneumonia, interstitial pneumonitis, pulmonary fibrosis, lung nodules, bronchiectasis, bronchiolitis obliterans with organizing pneumonia
Neurologic	Peripheral neuropathy, cranial neuropathy, autonomic neuropathy, central nervous system involvement
Renal	Interstitial nephritis, hyposthenuria, renal tubular acidosis (Types I, II), glomerulonephritis (rare)
Rheumatologic	Arthralgias, polyarthritis, myalgias, myositis, Raynaud's phenomenon
Skin	Xeroderma, purpura, urticaria, vasculitis

Ilustración 7 Manifestaciones extraglandulares de SS

(Martey, 2017)

Table 3. Overview of treatment options in primary Sjögren syndrome.					
Drug	Usual dose	Main indications	Main contra-indications	Main side-effects	Monitoring needed
<i>Systemic</i>					
Pilocarpin [82, 83]	20-30mg/day orally	Dryness of oral cavity	Untreated cardiovascular condition, untreated asthma	Headache, transpiration, frequent miction	-
NSAID [110, 111]	100-150 mg/day, orally	General symptoms (mainly arthralgia)	Peptic ulcer, GI-bleeding, IBD, CHF, CVA, liver- or renal failure.	GI effects, dizziness, rash, elevated liver enzyme test	<i>Six monthly:</i> Blood count, systemic liver and kidney test. Cardiovascular risk profile
<i>Immunomodulatory</i>					
Hydroxychloroquine [84, 85]	200-400 mg/day orally	General symptoms (sicca, arthralgia and pain)	Retinopathy, breastfeeding	GI effects, rash, retinopathy, neuromyopathy	<i>Six monthly:</i> blood count and muscular strength <i>Yearly:</i> complete eye examination by ophthalmologist
Methotrexate [87]	10-20mg/week orally or intramuscular Add folate to prevent GI toxic effects	Insufficient effect of HCQ on chronic complaints	Liver and severe renal failure, severe respiratory failure, alcohol abuse, pregnant or lactating women	GI effects, neutropenia, liver and renal toxicity, interstitial pneumonitis, alopecia	<i>3 monthly:</i> blood count with differentiation, systemic liver and kidney test. <i>Yearly:</i> pulmonary function
Glucocorticoids [64, 112]	20-40mg/day orally or intravenous 1g/day max. 3 days	Active systemic involvement (renal, pulmonary, neurological, muscular)	Active infections (viral, fungal), ulcer ventriculi / duodeni	Weight gain, hypertension, osteoporosis, diabetes, infection, neuropsychiatric reactions	<i>Next outpatient visit:</i> Weight, arterial blood pressure, glycaemia, bone density
Rituximab [24, 113]	1000mg intravenous; repeat after 2 weeks. 30 minutes in prior: 100 mg methylprednisolone	Active systemic involvement not responsive to non-biologic immunosuppressive drugs	Pregnant or lactating women, active severe infection, severe CHF	Infections, allergic reaction	<i>Next outpatient visit:</i> Blood count with differentiation, systemic liver and kidney test

*Abbreviations:* GI, Gastrointestinal; IBD, inflammatory bowel disease; CHF, congestive heart failure; CVA, cerebrovascular accident.

Ilustración 8 Opciones farmacológicas para tratamiento de SS

(Both, 2017)

## **Table 1. Predictors of Lymphoma Development in Sjögren Syndrome\***

---

### Clinical

Persistent enlargement of parotid glands

Splenomegaly

Lymphadenopathy

Palpable purpura

Leg ulcers

### Serologic

Low levels of C4

Mixed monoclonal cryoglobulinemia

Cross-reactive idiotypes of monoclonal rheumatoid factors

*Ilustración 9 Predictores de desarrollo de linfoma en pacientes con SS*

(Stuart, 2004)



## REFERENCIAS BIBLIOGRÁFICAS

Alexander, E., (1983). *Sjogren's syndrome: association of Anti-Ro (SS-A) antibodies with vasculitis, hematologic abnormalities and serologic hyperractivity*. American college of physicians. Annals of Internal Medicine.

Baer, A., (Septiembre de 2018). *Diagnosis and classification of Sjogren's syndrome*.  
Obtenido de UpToDate: [https://www.uptodate.com/contents/diagnosis-and-classification-of-sjogrens-syndrome?search=sjogren&source=search\\_result&selectedTitle=1~150&usage\\_type=default&display\\_rank=1](https://www.uptodate.com/contents/diagnosis-and-classification-of-sjogrens-syndrome?search=sjogren&source=search_result&selectedTitle=1~150&usage_type=default&display_rank=1)

Baer, A., (13 de noviembre de 2017). *Clinical manifestations of Sjogren's syndrome: Exocrine gland disease*. Obtenido de UpToDate:  
[https://www.uptodate.com/contents/clinical-manifestations-of-sjogrens-syndrome-exocrine-gland-disease?search=sjogren&source=search\\_result&selectedTitle=6~150&usage\\_type=default&display\\_rank=6](https://www.uptodate.com/contents/clinical-manifestations-of-sjogrens-syndrome-exocrine-gland-disease?search=sjogren&source=search_result&selectedTitle=6~150&usage_type=default&display_rank=6)

Baer, A., (22 de diciembre de 2017). *Clinical manifestations of Sjogren's syndrome: Extraglandular disease*. Obtenido de UpToDate:  
[https://www.uptodate.com/contents/clinical-manifestations-of-sjogrens-syndrome-extraglandular-disease?search=sjogren&source=search\\_result&selectedTitle=2~150&usage\\_type=default&display\\_rank=2](https://www.uptodate.com/contents/clinical-manifestations-of-sjogrens-syndrome-extraglandular-disease?search=sjogren&source=search_result&selectedTitle=2~150&usage_type=default&display_rank=2)

Baer, A., (23 de junio de 2018). *Overview of the management and prognosis of Sjögren's syndrome*. Obtenido de UpToDate:

[https://www.uptodate.com/contents/overview-of-the-management-and-prognosis-of-sjogrens-syndrome?search=sjogren&source=search\\_result&selectedTitle=3~150&usage\\_type=default&display\\_rank=3](https://www.uptodate.com/contents/overview-of-the-management-and-prognosis-of-sjogrens-syndrome?search=sjogren&source=search_result&selectedTitle=3~150&usage_type=default&display_rank=3)

Baer, A., (25 de enero de 2019). *Pathogenesis of Sjögren's syndrome*. Obtenido de UpToDate: [https://www.uptodate.com/contents/pathogenesis-of-sjogrens-syndrome?search=sjogren&source=search\\_result&selectedTitle=7~150&usage\\_type=default&display\\_rank=7](https://www.uptodate.com/contents/pathogenesis-of-sjogrens-syndrome?search=sjogren&source=search_result&selectedTitle=7~150&usage_type=default&display_rank=7)

Baer, A., (8 de febrero de 2019). *Treatment of Sjögren's syndrome: constitutional and non-sicca organ-based manifestations*. Obtenido de UpToDate: [https://www.uptodate.com/contents/treatment-of-sjogrens-syndrome-constitutional-and-non-sicca-organ-based-manifestations?search=sjogren&source=search\\_result&selectedTitle=5~150&usage\\_type=default&display\\_rank=5](https://www.uptodate.com/contents/treatment-of-sjogrens-syndrome-constitutional-and-non-sicca-organ-based-manifestations?search=sjogren&source=search_result&selectedTitle=5~150&usage_type=default&display_rank=5)

Both, T., Dalm. V., (2017). *Reviewing primary Sjögren's syndrome: beyond the dryness - From pathophysiology to diagnosis and treatment*. Obtenido de International Journal of Medical Sciences: <https://www.semanticscholar.org/paper/Reviewing-primary-Sjögren's-syndrome%3A-beyond-the-to-Both-Dalm/fc12bb0550752a22796e3ecbd8f1a66e3480b0ed>

Kauffman, C, (15 de enero 2018). *Clinical manifestations of oropharyngeal and esophageal candidiasis*. Obtenido de UpToDate: <https://www.uptodate.com/contents/clinical-manifestations-of-oropharyngeal-and-esophageal->

candidiasis?sectionName=OROPHARYNGEAL%20CANDIDIASIS&search=sjogren  
&topicRef=5607&anchor=H2&source=see\_link#H2

Kauffman, C, (24 de enero de 2018). *Treatment of oropharyngeal and esophageal candidiasis*. Obtenido de UpToDate:

[https://www.uptodate.com/contents/treatment-of-oropharyngeal-and-esophageal-candidiasis?search=sjogren&topicRef=2427&source=see\\_link](https://www.uptodate.com/contents/treatment-of-oropharyngeal-and-esophageal-candidiasis?search=sjogren&topicRef=2427&source=see_link)

Mariette, X. & Criswell, L. (8 de marzo de 2018). *Primary Sjögren's syndrome*. Obtenido de New England Journal of Medicine:

<https://www.nejm.org/doi/full/10.1056/NEJMcp1702514>

Martey, C., (8 de agosto de 2017). *Sjögren's Syndrome: more than meets the eye*.

Obtenido de Physiospot: <https://www.physiospot.com/opinion/sjogrens-syndrome-more-than-meets-the-eye/>

Ramos-Casals, M., (Marzo 2004). *Cutaneous vasculitis in primary Sjögren's syndrome: Classification and clinical significance of 52 patients*. Medicine. Vol 83. Issue 2. pp. 96-106.

Shiboski, C., Shiboski, S., Seror, R., Criswell, L., Labetoulle, M., Lietman, T., Rasmussen, A., Scofield, H., Vitali, C., Bowmoan, S. & Mariette, X. (26 de octubre de 2016). *2016 ACR-EULAR Classification Criteria for primary Sjögren's Syndrome: A consensus and Data-Driven Methodology Involving Three International Patient Cohorts*. Obtenido de NCBI:

<https://www.ncbi.nlm.nih.gov/pmc/articles/PMC5650478/>

Sociedad Ecuatoriana de Reumatología (SER), (2018). *Síndrome de Sjögren*. Obtenido de SEREcuador: <http://www.serecuador.com.ec/sindrome-de-sjogren-que-es-sintomas-diagnostico-y-tratamiento/>

Stuart, S., (2004). *Clinical manifestations and early diagnosis of Sjögren's syndrome*.

Obtenido de JAMA Internal Medicine Network:

<https://jamanetwork.com/journals/jamainternalmedicine/fullarticle/217138>

Tsokos, M., (Julio 1987). *Vasculitis in primary Sjögren's syndrome: Histologic*

*Classification and Clinical Presentation*. American Journal of Clinical Pathology.

Vol 88. pp. 26-31.