

UNIVERSIDAD SAN FRANCISCO DE QUITO USFQ

Colegio de Posgrados

Estudio radiológico de valores antropométricos de la articulación radio-cubital distal en ecuatorianos; Corrección de pie plano flexible mediante artrorrisis con tornillo subtalar en niños atendidos en el hospital “Dr. Roberto Gilbert Elizalde”; Valoración funcional postquirúrgica en pacientes con diagnóstico de hallux valgus tratados con técnica mínimamente invasiva en el Servicio de Traumatología Hospital Luis Vernaza, durante el año 2017

Edgar Emilio Guamán Novillo

**Felipe Fernando Jiménez Pinto, Dr. MSc.
Médico especialista en Traumatología y Ortopedia
Director de Trabajo de Titulación**

Trabajo de titulación de posgrado presentado como requisito para la obtención de título de especialista en Ortopedia y Traumatología.

Quito, 25 de febrero de 2019

UNIVERSIDAD SAN FRANCISCO DE QUITO USFQ**COLEGIO DE POSGRADOS****HOJA DE APROBACIÓN DE TRABAJO DE TITULACIÓN**

Estudio radiológico de valores antropométricos de la articulación radio-cubital distal en ecuatorianos; Corrección de pie plano flexible mediante artrorrisis con tornillo subtalar en niños atendidos en el hospital "Dr. Roberto Gilbert Elizalde"; Valoración funcional postquirúrgica en pacientes con diagnóstico de hallux valgus tratados con técnica mínimamente invasiva en el Servicio de Traumatología Hospital Luis Vernaza, durante el año 2017

Edgar Emilio Guamán Novillo

Firmas

Luis Eguiguren León, Dr.

Directo académico de Escuela de Especialidades médicas
Universidad San Francisco de Quito

Felipe Jiménez Pinto, Msc, Dr.

Coordinador Posgrado de Ortopedia y Traumatología
Hospital Luis Vernaza

Luis Eguiguren Leon, Dr.

Vicedecano del Colegio de Ciencias de la Salud
Universidad San Francisco de Quito

Hugo Burgos Yáñez PhD

Decano del Colegio de Posgrado

Universidad San Francisco de Quito

Quito, 25 de febrero de 2019

© Derechos de autor

Por medio del presente certifico que he leído todas las políticas y manuales de la universidad San Francisco de Quito, y estoy de acuerdo de su contenido, por lo que los derechos de propiedad intelectual del presente trabajo quedan sujetos a lo dispuesto en esas políticas.

Asimismo, autorizo a la USFQ para que realice la digitalización y publicación de este trabajo en el repositorio virtual, de conformidad a lo dispuesto en el Art. 144 de la Ley Orgánica de Educación Superior.

Firma de estudiante

Nombre: Edgar Emilio Guamán Novillo

Código de estudiante: 00132809

C. I.: 1104593890

Lugar y fecha: Quito, 25 de febrero de 2019

DEDICATORIA

Este presente trabajo de investigación, está dedicado en primer lugar a Dios ya que sin él nada de esto fuese posible ya que ha guiado mi camino desde un principio.

A mi familia, sobre todo a mi modelo a seguir y gran inspiración, mi padre Edgar Augusto, ya que confió y creyó en mi desde un principio, quien supo guiar y cuidar de mi, a lo largo de mi carrera, y hoy puede ver realizarme en lo que hoy es mi vocación. Así igual a mi Hermana María Elisa mi segunda inspiración en esta carrera e inculco en mí el sentimiento de grandeza, responsabilidad y siempre querer ser lo mejor que pueda llegar. No puedo olvidar a mi madre, quien, con su amor, dio todo de sí para cuidar de mí a la distancia y no dejar de sentir el amor familiar que necesité. A mis hermanas Anita y Cristina y mis hermosos sobrinos a quien espero enorgullecer con este logro y quienes voy a estar eternamente agradecido.

Al final, pero no la menos importante, te lo dedico a tí, Paula, es por tí que todo esto tuvo sentido, cada día de todo este tiempo estuvo dedicado a ti desde un inicio, fue tu amor el motor que movió mi mundo, y es por tí que dedique a aprender y querer ser siempre el mejor, para poder crear el mejor mundo para los dos.

AGRADECIMIENTO

Un agradecimiento muy especial a la Institución que abrió las puertas y me acogió durante estos 4 años, el Hospital General Luis Vernaza, sobre todo a todos sus actuales y antiguos integrantes que componen al Servicio de Ortopedia y Traumatología, quienes contribuyeron en nuestra formación, siendo para mí como una nueva familia a quienes les quedaré eternamente agradecido. Un agradecimiento especial a mis pacientes, que depositaron su confianza en nosotros y fueron partícipes importantes en nuestra formación. Así como al servicio de Traumatología del Instituto de lucha contra el Cáncer SOLCA y Hospital Roberto Gilbert Elizalde que fueron igualmente partícipe de mi vida como postgradista.

RESUMEN

Este trabajo de titulación incluye las siguientes publicaciones

- Estudio radiológico de valores antropométricos de la articulación radio-cubital distal en ecuatorianos
- Corrección de pie plano flexible mediante artrorrrisis con tornillo subtalar en niños atendidos en el hospital “Dr. Roberto Gilbert Elizalde”
- Valoración funcional postquirúrgica en pacientes con diagnóstico de hallux valgus tratados con técnica mínimamente invasiva en el Servicio de Traumatología Hospital Luis Vernaza, durante el año 2017

Adicionalmente incluye las siguientes exposiciones en congresos:

- Uso de espaciadores móviles vs estáticos en prótesis total de rodilla infectada. Revisión
- Revisión de prótesis de rodilla en dos tiempos. Experiencia en Hospital Luis Vernaza
- Mediciones Radiológicas en articulación radiocubital distal en adultos sanos ecuatorianos
- Corrección de pie plano flexible mediante artrorrrisis con tornillo subtalar en niños atendidos en el hospital “Dr. Roberto Gilbert Elizalde”
- Estudio radiológico de valores antropométricos de la articulación radio-cubital distal en ecuatorianos

ABSTRACT

This degree work includes the following publications

- Radiological study of anthropometric values of the distal radio-ulnar joint in Ecuadorians
- Flexible flat foot correction through arthrolysis with subtalar screw in children treated at the "Dr. Roberto Gilbert Elizalde "
- Postoperative functional assessment in patients with a hallux valgus diagnosis treated with a minimally invasive technique in the Luis Vernaza Hospital Traumatology Service, during the year 2017

Additionally it includes the following exhibitions in medical congresses:

- Use of mobile vs static spacers in total knee prosthesis infected. Revision
- Review of two-stage knee prosthesis. Experience at Luis Vernaza Hospital
- Radiological measurements in distal radioulnar joint in healthy Ecuadorian adults
- Flexible flat foot correction through arthrolysis with subtalar screw in children treated at the "Dr. Roberto Gilbert Elizalde "
- Radiological study of anthropometric values of the distal radio-ulnar joint in Ecuadorians

TABLA DE CONTENIDOS

DEDICATORIA	4
AGRADECIMIENTO	5
RESUMEN	6
ABSTRACT	7
TABLA DE CONTENIDOS	8
Libros o publicaciones en revista médica.....	10
Exposiciones en congresos.....	11
Resumen de trabajos presentados.....	12
PUBLICACIONES.....	12
1. Estudio radiológico de valores antropométricos de la articulación radio-cubital distal en ecuatorianos.....	12
2. Corrección de pie plano flexible mediante artrorrisis con tornillo subtalar en niños atendidos en el hospital “Dr. Roberto Gilbert Elizalde”	13
3. Valoración funcional postquirúrgica en pacientes con diagnóstico de hallux valgus tratados con técnica mínimamente invasiva en el Servicio de Traumatología Hospital Luis Vernaza, durante el año 2017	15
EXPOCISIONES Y POSTERS EN CONGRESOS	16
1. Uso de espaciadores móviles vs estáticos en prótesis total de rodilla infectada. Revisión en dos tiempos (POSTER)	16
2. Revisión de prótesis de rodilla en dos tiempos. Experiencia en Hospital Luis Vernaza..	18
3. Mediciones Radiológicas en articulación radiocubital distal en adultos sanos ecuatorianos.....	19
4. Corrección de pie plano flexible mediante artrorrisis con tornillo subtalar en niños atendidos en el hospital “Dr. Roberto Gilbert Elizalde”	20
5. Estudio radiológico de valores antropométricos de la articulación radio-cubital distal en ecuatorianos.....	21
Justificación	23
Libros o publicaciones en revista médica.....	23
1. Estudio radiológico de valores antropométricos de la articulación radio-cubital distal en ecuatorianos.....	23
2. Corrección de pie plano flexible mediante artrorrisis con tornillo subtalar en niños atendidos en el Hospital “Dr Roberto Gilbert Elizalde”	23

3. Valoración funcional postquirúrgica en pacientes con diagnóstico de hallux valgus tratados con técnica mínimamente invasiva en el servicio de traumatología Hospital Luis Vernaza, durante el año 2017	24
Exposiciones en congresos.....	25
1. Uso de espaciadores móviles vs estáticos en prótesis Total de rodilla infectada. Revisión en dos tiempos .(POSTER).....	25
2. Revisión de prótesis de rodilla en dos tiempos. Experiencia en Hospital Luis Vernaza	26
3. Mediciones Radiológicas en articulación radiocubital distal en adultos sanos ecuatorianos.....	27
4. Corrección de pie plano flexible por artrorrrisis con tornillo subtalar en niños en Hospital Roberto Gilbert	27
5. Estudio radiológico de valores antropométricos de la articulación radio cubital distal en ecuatorianos.....	28
ANEXOS	30
Publicaciones.....	31
1. Estudio radiológico de valores antropométricos de la articulación radio-cubital distal en ecuatorianos.....	31
2. Corrección de pie plano flexible mediante artrorrrisis con tornillo subtalar en niños atendidos en el hospital “Dr. Roberto Gilbert Elizalde”	35
3. Valoración funcional postquirúrgica en pacientes con diagnóstico de hallux valgus tratados con técnica mínimamente invasiva en el Servicio de Traumatología Hospital Luis Vernaza, durante el año 2017	39
Exposiciones y posters en congreso Uso de espaciadores móviles vs estáticos en prótesis total de rodilla infectada. Revisión en dos tiempos (POSTER)	44
1. Revisión de prótesis de rodilla en dos tiempos. Experiencia en Hospital Luis Vernaza	45
2. Mediciones Radiológicas en articulación radiocubital distal en adultos sanos ecuatoriano	46
4. Corrección de pie plano flexible mediante artrorrrisis con tornillo subtalar en niños atendidos en el hospital “Dr. Roberto Gilbert Elizalde”	47
5. Estudio radiológico de valores antropométricos de la articulación radio-cubital distal en ecuatorianos.....	48

UNIVERSIDAD SAN FRANCISCO DE QUITO**Colegio de Posgrados****Libros o publicaciones en revista médica**

1. Guamán Novillo EE, Correa Vega JF, Peñafiel Cortez WX, Cevallos Quintero EA, Larco Correa PT, Chamba Camacho PK, Ordoñez Suquilanda MG, Jimenez Pinto F. **ESTUDIO RADIOLÓGICO DE VALORES ANTROPOMÉTRICOS DE LA ARTICULACIÓN RADIO-CUBITAL DISTAL EN ECUATORIANOS** Revista: Archivos Venezolanos de Farmacología y Terapéutica. Volumen: 37 Número: 1. Páginas: 156-159. ISSN: 0798-0264. Tipo de artículo: Artículo original.
Link: http://saber.ucv.ve/ojs/index.php/rev_aavft/article/view/14967
2. Guamán Novillo EE, Peñafiel Cortez WX, Moreno Arias RM, Del Salto Campos VA, Vargas Sanguil OA, Ugarte Olvera ME, Chamba Camacho PK, Melgar Celleri JI, Jiménez Pinto FF. **CORRECCIÓN DE PIE PLANO FLEXIBLE MEDIANTE ARTRORRISIS CON TORNILLO SUBTALAR EN NIÑOS ATENDIDOS EN EL HOSPITAL "DR ROBERTO GILBERT ELIZALDE"** Revista Archivos Venezolanos de Farmacología y Terapéutica; ISSN: 0798-0264, volumen: 37; edición: 4; Páginas: 392-395, año: 2018
Link: http://saber.ucv.ve/ojs/index.php/rev_aavft/article/view/15686
3. Cevallos Quintero EA, Guamán Novillo EE, Correa Vega JF, Peñafiel Cortez WX, Rimassa Naranjo AA, González Pisco EV, Bermeo Fuentes J, Ordoñez Suquilanda MG. **VALORACIÓN FUNCIONAL POSTQUIRÚRGICA EN PACIENTES CON DIAGNÓSTICO DE HALLUX VALGUS TRATADOS CON TÉCNICA MÍNIMAMENTE INVASIVA EN EL SERVICIO DE TRAUMATOLOGÍA HOSPITAL LUIS VERNAZA, DURANTE EL AÑO 2017** Revista:

Latinoamericana de Hipertensión. Volumen: 13 Número: 1 Páginas: 18-22 ISSN: 1856-4550 Tipo de artículo: Artículo original.

Link: http://www.revistahipertension.com.ve/index_suamario_1_2018.html

Exposiciones en congresos

1. Uso de espaciadores móviles vs estáticos en prótesis Total de rodilla infectada. Revisión en dos tiempos. 12vo Encuentro Latinoamericano de Cirujanos de Cadera y Rodilla. 06 de agosto del 2016
2. Revisión de prótesis de rodilla en dos tiempos. Experiencia en Hospital Luis Vernaza en el "XLII Congreso de Ortopedia y Traumatología, Guayaquil 24 a 26 agosto del 2016".
3. Mediciones Radiológicas en articulación radiocubital distal en adultos sanos ecuatorianos en el "XLII Congreso de Ortopedia y Traumatología, Guayaquil 24 a 26 agosto del 2016".
4. Corrección de pie plano flexible por artrorrrisis con tornillo subtalar en niños en Hospital Roberto Gilbert 44° Congreso Ecuatoriano de Ortopedia y Traumatología, 2do. Congreso Regional de la Sociedad Latinoamericana de Ortopedia y Traumatología y 1er. SLARD, Sociedad Latinoamericana de Artroscopia, Rodilla y Deporte . 5 al 8 de octubre del 2018
5. Estudio radiológico de valores antropométricos de la articulación radio cubital distal en ecuatorianos. 44° Congreso Ecuatoriano de Ortopedia y Traumatología, 2do. Congreso Regional de la Sociedad Latinoamericana de Ortopedia y Traumatología y 1er. SLARD, Sociedad Latinoamericana de Artroscopia, Rodilla y Deporte . 5 al 8 de octubre del 2018

Edgar Emilio Guamán Novillo

Trabajo de titulación de posgrado presentado como requisito para la obtención de título de especialista en Ortopedia y Traumatología.

Quito, 25 Febrero del 2019

Resumen de trabajos presentados

PUBLICACIONES

1. Estudio radiológico de valores antropométricos de la articulación radio-cubital distal en ecuatorianos

Autores: Edgar Emilio Guamán Novillo, José Fernando Correa Vega, Wilter Xavier Peñafiel Cortez, Elías Antonio Cevallos Quintero, Paula Thalia Larco Correa, Patria Karina Chamba Camacho, María Grazia Ordoñez Suquilanda, Felipe Jiménez Pinto

Resumen:

Antecedentes: Las patologías de la muñeca representan un 14% de las lesiones en las extremidades y el 17% de las lesiones tratadas en la emergencia, por lo cual la evaluación adecuada y precoz de la misma es de suma importancia para su tratamiento, con el fin de evitar complicaciones a futuro que puedan incapacitar a las personas afectadas.

Materiales y métodos: Se realizó un estudio descriptivo, transversal y observacional en 200 radiografías en proyección estandarizada antero posterior y lateral de muñeca sanas en pacientes de nacionalidad ecuatoriana midiendo goniométricamente la inclinación

radial, altura radial, ángulo biestiloideo, varianza ulnar e inclinación volar de acuerdo a los estándares internacionales. No se incluyeron pacientes con antecedentes traumáticos, deformidades o fracturas. Resultados: La altura radial tuvo una media de $10,07 \pm 1,04$ cm, ángulo biestiloideo $14,15 \pm 2,11$ cm, la inclinación radial $22,31 \pm 2,09$ cm, la varianza ulnar $0,57 \pm 0,43$ cm y la desviación volar $7,56 \pm 1,91$ cm. Existieron diferencias significativas entre hombres y mujeres en la angulación radial, ancho radial en anteroposterior y en la proyección lateral: la inclinación volar. Conclusiones: Las mediciones radiológicas encontradas en el estudio difieren de la literatura internacional, con excepción de la altura radial e inclinación radial que se asemejan a las mediciones presentadas en los estándares internacionales. Por lo tanto, se sugiere realizar más estudios a nivel nacional para tomar en cuenta las medidas locales que permitan un mejor manejo de los pacientes.

Palabras Clave radiografías, muñeca, antropometría, valores de referencia

2. Corrección de pie plano flexible mediante artrorraxis con tornillo subtalar en niños atendidos en el hospital “Dr. Roberto Gilbert Elizalde”

Autores: Edgar Emilio Guamán Novillo, Wilter Xavier Peñafiel Cortez, Roberto Mauricio Moreno Arias, Vicente Adolfo Del Salto Campos, Oswaldo Adrian Vargas Sanguil, María Emilia Ugarte Olvera, Patricia Karina Chamba Camacho, Jhonny Ivan Melgar Celleri, Felipe Fernando Jiménez Pinto.

Resumen:

Objetivo: Describir los resultados funcionales, grados radiológicos de mejoría y complicaciones presentados al realizar la técnica de artrorrisis subtalar carga en pacientes con pie plano flexible atendidos en el Hospital “Dr. Roberto Gilbert Elizalde”, Guayaquil, Ecuador. Métodos: Se realizó un estudio descriptivo, observacional, en 86 pacientes del Hospital “Dr. Roberto Gilbert Elizalde” seleccionados intencionalmente con el diagnóstico de pie plano flexible entre los años 2016 y 2017. Se utilizó la técnica de artrorrisis con tornillo HyProCure® de primera generación colocado extrarticular en la articulación subastragalina para corregir desplazamiento talotarsal, se realizó valoración radiológica pre y postoperatoria en las proyecciones dorso-plantar y lateral con carga, con el objetivo de medir los ángulos Costa Bartani, inclinación astragalina, y angulación del calcáneo. Resultados: La edad promedio de la cohorte de pacientes fue de $10,3 \pm 1,3$ años (niños: 52,3%). Los valores de los ángulos Costa-Bartani pre y post artrorrisis fueron de $149^\circ \pm 5^\circ$ vs $126^\circ \pm 5^\circ$ ($p=0,02$), para el ángulo de inclinación astragalina (preoperatorio: $41^\circ \pm 7^\circ$ vs posoperatorio: $24^\circ \pm 5^\circ$; $p=0,04$) y para angulación de calcáneo (preoperatorio: $12^\circ \pm 5^\circ$ vs posoperatorio: $15^\circ \pm 4^\circ$; $p=0,55$). Se recuperó funcionalidad normal a los 3 meses, la frecuencia de complicaciones fue de 6,3% e incluyeron derrame de la articulación del tobillo, contractura dolorosa de los músculos peroneos y fracturas de estrés del cuarto hueso metatarso. Conclusión: La artrorrisis subtalar es una técnica prometedora para la corrección de pie plano flexible, al ser rápida, segura y mostrar mejoría clínico-radiológica adecuada.

Palabras Clave: Pie plano flexible, Artrorrisis, tornillo

3. Valoración funcional postquirúrgica en pacientes con diagnóstico de hallux valgus tratados con técnica mínimamente invasiva en el Servicio de Traumatología Hospital Luis Vernaza, durante el año 2017

Autores: *Elías Cevallos Quintero, Edgar Guamán Novillo, José Correa Vega, Wilter Peñafiel Cortez, Aldo Rimassa N., Erika González P, María Ordoñez S., Johnny Bermeo F.*

Resumen:

Introducción: El hallux valgus se debe a una deformación evolutiva del primer segmento metatarso-digital del pie, viéndose afectados por tanto el primer metatarsiano junto con sus dos sesamoideos, lo que produce un cuadro más complejo que una simple deformidad estética. Por lo tanto, el presente estudio tuvo por objetivo valorar la evolución de los pacientes con el diagnóstico de hallux valgus tratados con técnica mínimamente invasiva.

Materiales y métodos: Se realizó un estudio prospectivo de cohorte en una serie de 21 pacientes con diagnóstico de hallux valgus moderado y severo que acudieron al Hospital Luis Vernaza en un período de 6 meses comprendido desde enero hasta julio del 2017. Se utilizó la escala de valoración funcional de la American Orthopedic Foot and Ankle Society Score (AOFAS).

Resultados: Del total de 21 pacientes el 31,1% (n=8) fueron hombres y 61,9% (n=13) mujeres con una edad promedio de 47,2 años. El 71,43% tuvo una valoración global AOFAS “buena”; el dolor fue clasificado como leve en el 61,90%. Las mujeres tuvieron una mayor frecuencia de dolor leve (69,23%) que los hombres (50,0%). Los pacientes

con una buena evolución presentaron un 80% de dolor leve, mientras que los pacientes con una mala evolución tuvieron dolor moderado en el 100% de los casos.

Conclusiones: La cirugía mínimamente invasiva es eficaz para el tratamiento de hallux valgus, dejando de lado las complicaciones que pueden existir no por el tipo de intervención, sino por la destreza quirúrgica de quien la ejecuta. Se produce mejoría del dolor después de la intervención quirúrgica, con una acentuada mejoría en las mujeres, así como se define que el mayor porcentaje de pacientes que son intervenidas son del sexo femenino, concordando con la fisiopatología de la enfermedad en su relación con el uso del calzado.

Palabras claves: Hallux valgus, pie, juanetes, cirugía mínimamente invasiva.

EXPOCISIONES Y POSTERS EN CONGRESOS

1. Uso de espaciadores móviles vs estáticos en prótesis total de rodilla infectada. Revisión en dos tiempos (POSTER)

Autores: José Gómez Irrazabal, Luis Moreira del Pozo, Juan Garófalo Peña, Edgar Guamán Novillo, Ángel Auad Saab

Resumen:

INTRODUCCION: La revisión en dos tiempos es la técnica más aceptada para tratamiento de la infección periprotésica en artroplastia total de rodilla (ATR), utilizando espaciadores de cemento con antibiótico. El propósito de este estudio fue comparar resultados de espaciadores estáticos y móviles en el tratamiento de la ATR infectada.

MATERIALES Y METODOS: Se estudiaron 20 pacientes con infección de ATR a los cuales se le realizó revisión en dos tiempos, en 12 se usaron espaciadores móviles y en 8 espaciadores estáticos. Todos recibieron antibiótico terapia específica. Con un seguimiento entre 6 y 14 meses, se evaluó la amplitud de movimiento de la rodilla, tasa de reinfección y complicaciones entre los espaciadores móviles y estáticos, mediante puntuación clínica y funcional según escala del Hospital Special Surgery. HSS.

RESULTADOS: Los dos tipos de espaciador demostraron tasas muy bajas de reinfección (1 caso para el móvil). Sin embargo, los espaciadores móviles dieron mejor resultado en el rango de movimiento de la rodilla después de la reimplantación (105 para el móvil y 95 para los estáticos). A pesar de esta diferencia en la movilidad, los resultados funcionales en ambos grupos fueron similares y las complicaciones fueron igualmente bajas con ambos tipos de espaciador.

CONCLUSIONES: No encontramos diferencia significativa en la capacidad de los espaciadores estáticos o móviles para erradicar la infección periprotésica en una ATR. Al comparar el resultado de la movilidad, tuvieron mejor rango de movimiento los móviles, aunque las puntuaciones funcionales fueron similares en los dos grupos, por lo que se debe tener en cuenta la utilidad de ambos tipos de espaciador en el tratamiento de la infección peri protésica.

Palabras clave : Infección periprotésica, revisión, espaciadores

2. Revisión de prótesis de rodilla en dos tiempos. Experiencia en Hospital Luis Vernaza

Resumen:

La revisión en dos tiempos es la técnica más aceptada para tratamiento de la infección periprotésica en artroplastia total de rodilla (ATR), utilizando espaciadores de cemento con antibiótico. El propósito de este estudio fue comparar resultados de espaciadores estáticos y móviles en el tratamiento de la ATR infectada. Se estudiaron 20 pacientes con infección de ATR a los cuales se le realizó revisión en dos tiempos, en 12 se usaron espaciadores móviles y en 8 espaciadores estáticos. Todos recibieron antibiótico terapia específica. Con un seguimiento entre 6 y 14 meses, se evaluó la amplitud de movimiento de la rodilla, tasa de reinfección y complicaciones entre los espaciadores móviles y estáticos, mediante puntuación clínica y funcional según escala del Hospital Special Surgery. HSS.

Resultados: Los dos tipos de espaciador demostraron tasas muy bajas de reinfección (1 caso para el móvil). Sin embargo, los espaciadores móviles dieron mejor resultado en el rango de movimiento de la rodilla después de la reimplantación (105 para el móvil y 95 para los estáticos). A pesar de esta diferencia en la movilidad, los resultados funcionales en ambos grupos fueron similares y las complicaciones fueron igualmente bajas con ambos tipos de espaciador. Conclusiones: No encontramos diferencia significativa en la capacidad de los espaciadores estáticos o móviles para erradicar la infección periprotésica en una ATR. Al comparar el resultado de la movilidad, tuvieron mejor rango de movimiento los móviles, aunque las puntuaciones funcionales fueron

similares en los dos grupos, por lo que se debe tener en cuenta la utilidad de ambos tipos de espaciador en el tratamiento de la infección peri protésica.

Palabras clave : Infección periprotésica, revisión, espaciadores

3. Mediciones Radiológicas en articulación radiocubital distal en adultos sanos ecuatorianos

Resumen:

La patología traumatológica de muñeca es una de las cuales ha sido estudiada por más de 200 años a través de la historia. Este tipo de lesiones son de importancia debido al gran número de pacientes derivados o que acuden a los servicios de traumatología por traumatismo de muñeca ya que en las salas de emergencia traumatológica por lo general son alrededor del 18% de todas las fracturas y que por razones no claramente estudiadas se encuentran estadísticamente en ascenso. Se describe un estudio en progreso en el Hospital Luis Vernaza que tiene como objetivo identificar el rango de las mediciones radiológicas normales tomadas en la articulación radio-cubital distal en la población ecuatoriana sana pretendiendo comprobar que el rango de las mediciones radiológicas de la muñeca en la población ecuatoriana es diferente a las enseñadas por los estándares internacionales. Se realiza un estudio Descriptivo, transversal, observacional en la que se solicitó radiografías AP y lateral de muñeca sana a todo paciente que ingresara al servicio de emergencia del Hospital Luis Vernaza para las mediciones radiológicas.

Tras realizarse las mediciones de 50 radiografías Antero-posterior y lateral de muñeca encontramos los siguientes resultados: Altura radial fue de 10,07mm +- 1; ángulo biestiloideo 14,15° +- 2,11; inclinación radial de 22,31+- 2,09; variancia ulnar de 0,57 +- 0,43; desviación volar de 7,56° +- 1,91.

Con esta comparación de nuestros resultados con los de la literatura internacional, podemos darnos cuenta que todos los valores fueron diferentes a los enseñados por los estándares internacionales, de los cinco estudiados solamente la altura radial y la inclinación radial son los más cercanos a los presentados, a pesar de ello tienen una diferencia mínima la cual puede ser crucial al momento de valorar las tomas ya sea para estudiar patologías agudas como crónicas. A pesar de que nuestra muestra sea pequeña es similar a la de otros estudios, para obtener una mayor fiabilidad de los datos se debería aumentar nuestra base de datos para poder colocar estos rangos como un estándar local para su uso confiable.

Palabras Clave radiografías, muñeca, antropometría, valores de referencia

4. Corrección de pie plano flexible mediante artrorrisis con tornillo subtalar en niños atendidos en el hospital “Dr. Roberto Gilbert Elizalde”

Resumen:

Se describe los resultados funcionales, grados radiológicos de mejoría y complicaciones presentados al realizar la técnica de artrorrisis subtalar carga en pacientes con pie plano flexible atendidos en el Hospital “Dr. Roberto Gilbert Elizalde”, Guayaquil, Ecuador.

Métodos: Se realizó un estudio descriptivo, observacional, en 86 pacientes del Hospital

“Dr. Roberto Gilbert Elizalde” seleccionados intencionalmente con el diagnóstico de pie plano flexible entre los años 2016 y 2017. Se utilizó la técnica de artrorraxis con tornillo HyProCure® de primera generación colocado extrarticular en la articulación subastragalina para corregir desplazamiento talotarsal, se realizó valoración radiológica pre y postoperatoria en las proyecciones dorso-plantar y lateral con carga, con el objetivo de medir los ángulos Costa Bartani, inclinación astragalina, y angulación del calcáneo. Resultados: La edad promedio de la cohorte de pacientes fue de $10,3 \pm 1,3$ años (niños: 52,3%). Los valores de los ángulos Costa-Bartani pre y post artrorraxis fueron de $149^\circ \pm 5^\circ$ vs $126^\circ \pm 5^\circ$ ($p=0,02$), para el ángulo de inclinación astragalina (preoperatorio: $41^\circ \pm 7^\circ$ vs posoperatorio: $24^\circ \pm 56^\circ$; $p=0,04$) y para angulación de calcáneo (preoperatorio: $12^\circ \pm 5^\circ$ vs posoperatorio: $15^\circ \pm 4^\circ$; $p=0,55$). Se recuperó funcionalidad normal a los 3 meses, la frecuencia de complicaciones fue de 6,3% e incluyeron derrame de la articulación del tobillo, contractura dolorosa de los músculos peroneos y fracturas de estrés del cuarto hueso metatarso. Conclusión: La artrorraxis subtalar es una técnica prometedora para la corrección de pie plano flexible, al ser rápida, segura y mostrar mejoría clínico-radiológica adecuada.

Palabras Clave: Pie plano flexible, Artrorraxis, tornillo

5. Estudio radiológico de valores antropométricos de la articulación radio-cubital distal en ecuatorianos

Resumen:

Las patologías de la muñeca representan un 14% de las lesiones en las extremidades y el 17% de las lesiones tratadas en la emergencia, por lo cual la evaluación adecuada y

precoz de la misma es de suma importancia para su tratamiento, con el fin de evitar complicaciones a futuro que puedan incapacitar a las personas afectadas. Materiales y métodos: Se realizó un estudio descriptivo, transversal y observacional en 200 radiografías en proyección estandarizada antero posterior y lateral de muñeca sanas en pacientes de nacionalidad ecuatoriana midiendo goniométricamente la inclinación radial, altura radial, ángulo biestiloideo, varianza ulnar e inclinación volar de acuerdo a los estándares internacionales. No se incluyeron pacientes con antecedentes traumáticos, deformidades o fracturas. Resultados: La altura radial tuvo una media de $10,07 \pm 1,04$ cm, ángulo biestiloideo $14,15 \pm 2,11$ cm, la inclinación radial $22,31 \pm 2,09$ cm, la varianza ulnar $0,57 \pm 0,43$ cm y la desviación volar $7,56 \pm 1,91$ cm. Existieron diferencias significativas entre hombres y mujeres en la angulación radial, ancho radial en anteroposterior y en la proyección lateral: la inclinación volar. Conclusiones: Las mediciones radiológicas encontradas en el estudio difieren de la literatura internacional, con excepción de la altura radial e inclinación radial que se asemejan a las mediciones presentadas en los estándares internacionales. Por lo tanto, se sugiere realizar más estudios a nivel nacional para tomar en cuenta las medidas locales que permitan un mejor manejo de los pacientes.

Palabras Clave radiografías, muñeca, antropometría, valores de referencia

Justificación

Libros o publicaciones en revista médica

1. Estudio radiológico de valores antropométricos de la articulación radio-cubital distal en ecuatorianos

Varios estudios a nivel mundial realizados principalmente en Estados Unidos , Europa, Suiza Taiwan Japón y Mexico demuestran diferentes rangos y planimetría a nivel de muñeca cada uno de ellos con características diferentes en especial en comparación de una cultura a otra, por ejemplo Franco- Valencia et al , 2006 demostró que los valores radiológicos en la población Mexicana varia en relación a la usada internacionalmente lo cual se puede relacionar con las complicaciones mencionadas.

En nuestro medio debido al gran número de casuística y a las complicaciones que estamos expuestas, teniendo en cuenta las variaciones de rangos existentes estudiadas, pueda que exista una gran correlación entre las complicaciones presentadas con las mediciones que conllevan a una planificación quirúrgica errónea por no poseer las mediciones adecuadas para nuestra gente por lo que nos planteamos la pregunta que ¿ si existe alguna diferencia entre las mediciones radiológicas de muñeca dados por los estándares internacionales con los de nuestra población?

2. Corrección de pie plano flexible mediante artrorrisis con tornillo subtalar en niños atendidos en el Hospital “Dr Roberto Gilbert Elizalde”

La artrorrisis es una fue descrita por primera vez en 1958 por Chambers, cuando se implantó un hueso autólogo en el seno del tarso con el fin de corregir la relación astrágalo calcánea y

elevar el arco plantar interno. Más tarde, en 1976 y 1985, se diseñó la primera prótesis para usarla en esta técnica. Biomecánicamente no bloquea los movimientos independientes a través de la articulación subtalar y los movimientos del talus ocurren con los mismos parámetros direccionales que las articulaciones normales y ofrece una supinación fisiológica del tarso durante el apoyo. Los estudios más recientes se han centrado en la eficacia y la seguridad de la artrorrisis subtalar, una alternativa quirúrgica considerada mínimamente invasiva y más segura que los procedimientos de tejidos blandos y óseos (osteotomías y artrodesis).^{3,4} Sin embargo, los resultados de los esfuerzos de algunos autores para analizar la literatura y definir el lugar de tales procedimientos en el tratamiento del pie plano infantil y adulto no muestran un consenso claro. Por lo que el presente estudio pretende identificar el grado de corrección del tornillo subtalar de la bóveda plantar con carga en la experiencia realizada en el Hospital Roberto Gilbert Elizalde

3. Valoración funcional postquirúrgica en pacientes con diagnóstico de hallux valgus tratados con técnica mínimamente invasiva en el servicio de traumatología Hospital Luis Vernaza, durante el año 2017

En nuestro medio se dispone de poca documentación sobre la eficacia de la técnica quirúrgica mínimamente invasiva en el tratamiento del hallux valgus, no obstante, varias escuelas españolas, argentinas y mexicanas han desarrollado dicha técnica con el paso de los años. La cirugía mínimamente invasiva se presenta como una pauta de tratamiento atractiva debido a que es realizada de forma ambulatoria, implica menores gastos en salud y va acorde a las tendencias actuales en cirugía en la actualidad. En Ecuador, no existe información específica en torno a esta patología, siendo común en las consultas externas y los tratamientos van desde el conservador hasta el quirúrgico.

Sin embargo, por la extensa gama de tratamientos quirúrgicos, son muy pocos los registros sobre los resultados funcionales posquirúrgicos, por lo que se decidió aplicar la escala AOFAS (de las siglas, American Orthopedic Foot and Ankle Society Score) el cual fue descrito en 1994¹⁶⁻¹⁹, para caracterizar la evolución funcional postquirúrgica en los pacientes con hallux valgus moderado y severo intervenidos con cirugía mínimamente invasiva en el Hospital Luis Vernaza de Guayaquil-Ecuador.

Exposiciones en congresos

1. Uso de espaciadores móviles vs estáticos en prótesis Total de rodilla infectada.

Revision en dos tiempos .(POSTER)

La infección después de una artroplastia total de rodilla es una devastadora complicación, tiene una elevada morbilidad, y se asocia con una tasa de mortalidad cercana al 2,5%.

El tratamiento considerado como el estándar de oro para el manejo de las infecciones en la artroplastia total de rodilla es la revisión en dos tiempos

Existe controversia con respecto a las ventajas y desventajas de los espaciadores móviles frente a los estáticos, se considera que los espaciadores estáticos son más eficaces que los móviles en la liberación de antibióticos ya que se les puede cargar con un mayor número de ellos, y por lo tanto tendrían un mejor control in situ de la infección periprotésica

El propósito de este estudio fue comparar los resultados clínicos y funcionales en el uso de espaciadores móviles frente a los estáticos o fijos en las infecciones de prótesis de rodilla primarias infectadas, manejadas con técnica de dos tiempos, en el hospital general Luis Vernaza existente con el fin de comparar los resultados (tasa de reinfección,

amplitud de movimiento de la rodilla, puntuaciones funcionales después de la reimplantación según la escala del HSS, y complicaciones) de los espaciadores móviles frente a los estáticos en el tratamiento de la infección de la artroplastia total de rodilla.

2. Revisión de prótesis de rodilla en dos tiempos. Experiencia en Hospital Luis

Vernaza

La infección después de una artroplastia total de rodilla es una devastadora complicación, tiene una elevada morbilidad, y se asocia con una tasa de mortalidad cercana al 2,5%.

El tratamiento considerado como el estándar de oro para el manejo de las infecciones en la artroplastia total de rodilla es la revisión en dos tiempos

Existe controversia con respecto a las ventajas y desventajas de los espaciadores móviles frente a los estáticos, se considera que los espaciadores estáticos son más eficaces que los móviles en la liberación de antibióticos ya que se les puede cargar con un mayor número de ellos, y por lo tanto tendrían un mejor control in situ de la infección periprotésica

El propósito de este estudio fue comparar los resultados clínicos y funcionales en el uso de espaciadores móviles frente a los estáticos o fijos en las infecciones de prótesis de rodilla primarias infectadas, manejadas con técnica de dos tiempos, en el hospital general Luis Vernaza existente con el fin de comparar los resultados (tasa de reinfección, amplitud de movimiento de la rodilla, puntuaciones funcionales después de la reimplantación según la escala del HSS, y complicaciones) de los espaciadores móviles frente a los estáticos en el tratamiento de la infección de la artroplastia total de rodilla.

3. Mediciones Radiológicas en articulación radiocubital distal en adultos sanos ecuatorianos

Han existido múltiples estudios a nivel mundial realizados principalmente en Estados Unidos, Europa, Suiza, Taiwán, Japón y México, demuestran diferentes rangos y planimetría a nivel de muñeca, cada uno de ellos con características diferentes en especial en comparación de una cultura a otra, por ejemplo Franco-Valencia et al, 2006 demostró que los valores radiológicos en la población Mexicana varían en relación a la usada internacionalmente, lo cual se puede relacionar con las complicaciones mencionadas.

En nuestro medio, debido al gran número de casuística y a las complicaciones que estamos expuestas, teniendo en cuenta las variaciones de rangos existentes estudiadas, pueda que exista una gran correlación entre las complicaciones presentadas con las mediciones que conllevan a una planificación quirúrgica errónea por no poseer las mediciones adecuadas para nuestra gente, por lo que nos planteamos la pregunta que ¿si existe alguna diferencia entre las mediciones radiológicas de muñeca, dados por los estándares internacionales con los de nuestra población?

Se expone esta presentación con el fin de dar a conocer los resultados preliminares obtenidos con 50 pacientes en la que se pueda ya demostrar variación de las mediciones radiológicas de la articulación radiocubital distal.

4. Corrección de pie plano flexible por artrorraxis con tornillo subtalar en niños en Hospital Roberto Gilbert

La artrorraxis es una fue descrita por primera vez en 1958 por Chambers, cuando se implantó un hueso autólogo en el seno del tarso con el fin de corregir la relación astrágalo calcánea y elevar

el arco plantar interno. Más tarde, en 1976 y 1985, se diseñó la primera prótesis para usarla en esta técnica. Biomecánicamente no bloquea los movimientos independientes a través de la articulación subtalar y los movimientos del talus ocurren con los mismos parámetros direccionales que las articulaciones normales y ofrece una supinación fisiológica del tarso durante el apoyo. Los estudios más recientes se han centrado en la eficacia y la seguridad de la artrorrisis subtalar, una alternativa quirúrgica considerada mínimamente invasiva y más segura que los procedimientos de tejidos blandos y óseos (osteotomías y artrodesis).^{3,4} Sin embargo, los resultados de los esfuerzos de algunos autores para analizar la literatura y definir el lugar de tales procedimientos en el tratamiento del pie plano infantil y adulto no muestran un consenso claro. Por lo que el presente estudio pretende identificar el grado de corrección del tornillo subtalar de la bóveda plantar con carga en la experiencia realizada en el Hospital Roberto Gilbert Elizalde

5. Estudio radiológico de valores antropométricos de la articulación radio cubital distal en ecuatorianos.

La patología traumatológica de muñeca es una de las cuales ha sido estudiada por más de 200 años a través de la historia por varios médicos de prestigio que intentaron describirla de la mejor manera para poder encontrar un adecuado manejo para las mismas con el fin de evitar cualquier complicación que afecte funcionalmente al paciente. Varios estudios a nivel mundial realizados principalmente en Estados Unidos, Europa, Suiza, Taiwán, Japón y México demuestran diferentes rangos y planimetría a nivel de muñeca cada uno de ellos con características diferentes en especial en comparación de una cultura a otra

En nuestro medio debido al gran número de casuística y a las complicaciones que estamos expuestas, teniendo en cuenta las variaciones de rangos existentes estudiadas,

pueda que exista una gran correlación entre las complicaciones presentadas con las mediciones que conllevan a una planificación quirúrgica errónea por no poseer las mediciones adecuadas para nuestra gente por lo que nos planteamos la pregunta que ¿ si existe alguna diferencia entre las mediciones radiológicas de muñeca dados por los estándares internacionales con los de nuestra población?

Se presenta ante el congreso de especialidades el resultado final de una investigación con una muestra significativa para la población ecuatoriana en la que se da a conocer que se comprobó la hipótesis inicial, en la que las mediciones radiológicas de ecuatorianos sanos, difiere de los rangos antropométricos internacionales.

ANEXOS

Artículos publicados y certificados de conferencias dictadas

Publicaciones

1. Estudio radiológico de valores antropométricos de la articulación radio-cubital distal en ecuatorianos

Estudio radiológico de valores antropométricos de la articulación radio-cubital distal en ecuatorianos

Radiological study of anthropometric values of radio-cubital distal articulation in Ecuadorians

Edgar Emilio Guzmán Novillo, MD^{1*}, José Fernando Correa Vega, MD², Wilber Xavier Peribell Cortez, MD³, Elias Antonio González Quintana, MD⁴, Paula Thelma Larco Correa, MD⁵, Pablo Ketrin Chamba Carricho, MD⁶, María Graciela Orozco Sugulanda, MD⁷, Felipe Jiménez Pinto, MD^{8*}

¹Médico Postgrado Ortopedia y Traumatología. Universidad San Francisco de Quito - Hospital General Luis Vermaas. República del Ecuador.

²Médico General. Hospital Clínica Kennedy. Provincia de Guayas. República del Ecuador.

³Médico General. Ministerio de Salud Pública. República del Ecuador.

⁴Médico General. Universidad de Especialidades Espíritu Santo. República del Ecuador.

⁵Médico Especialista en Ortopedia y Traumatología. Hospital General Luis Vermaas. Guayaquil. República del Ecuador.

⁶Docente Postgrado Ortopedia y Traumatología. Universidad San Francisco de Quito - Hospital General Luis Vermaas. República del Ecuador.

⁷Autor de correspondencia: Edgar Emilio Guzmán Novillo, MD. Médico Postgrado Ortopedia y Traumatología. Universidad San Francisco de Quito - Hospital General Luis Vermaas. República del Ecuador. Teléfono: 0996090004 Correo electrónico: molaguamen@gmail.com

Resumen

Antecedentes: Las patologías de la muñeca representan un 14% de las lesiones en las extremidades y el 17% de las lesiones tratadas en la emergencia, por lo cual la evaluación adecuada y precoz de la misma es de suma importancia para su tratamiento, con el fin de evitar complicaciones a futuro que puedan incapacitar a las personas afectadas.

Materiales y métodos: Se realizó un estudio descriptivo, transversal y observacional en 200 radiografías en proyección estandarizada antero posterior y lateral de muñeca sanas en pacientes de nacionalidad ecuatoriana midiendo goniométricamente la inclinación radial, altura radial, ángulo biestiloideo, varianza ulnar e inclinación volar de acuerdo a los estándares internacionales. No se incluyeron pacientes con antecedentes traumáticos, deformidades o fracturas.

Resultados: La altura radial tuvo una media de 10,07±1,04cm, ángulo biestiloideo 14,15±2,11cm, la inclinación radial 22,31±2,09cm, la varianza ulnar 0,57±0,43cm y la desviación volar 7,56±1,91cm. Existieron diferencias significativas entre hombres y mujeres en la angulación radial, ancho radial en anteroposterior y en la proyección lateral: la inclinación volar.

Conclusiones: Las mediciones radiológicas encontradas en el estudio difieren de la literatura internacional, con excepción de la altura radial e inclinación radial que se asemejan a las mediciones presentadas en los estándares internacionales. Por lo tanto, se sugiere realizar más estudios a nivel nacional para tomar en cuenta las medidas locales que permitan un mejor manejo de los pacientes.

Palabras clave: radiografías, muñeca, antropometría, valores de referencia

Abstract

Antecedents: Wrist pathologies represent 14% of lesions in extremities and 17% of injuries treated in the emergency. Therefore, their evaluation is of great importance in order to determine the course of treatment.

Materials and methods: A descriptive, cross-sectional and observational study was performed, in which 200 x-ray tests were executed in healthy wrists in standardized posterior and anterolateral projection on Ecuadorian patients. Also, radial inclination measurement was made goniometrically, as well as radial height, biestiloid angle, ulnar variance and volar inclination according to international standards. Patients with history of trauma, deformities or fractures were excluded.

Results: Radial height had an average of 10.07±1.04cm, 14.15±2.11cm biestiloid angle 14.15±2.11cm, radial inclination mean was 22.31±2.09cm, ulnar variance 0.57±0.43cm and 7.56±1.91cm volar deviation. There were significant differences between men and women in the radial angulation, radial width in anteroposterior and in lateral volar tilt.

Conclusions: It was concluded that all radiological measurements found in the study differ from the international literature, and several studies around the world, except for the radial height and radial inclination, resemble the measurements presented in international standards. Therefore, conducting more studies is suggested at a national level to take into account local measures that allow better management of patients.

Keywords: radiographs, wrist, anthropometry, reference values.

Introducción

La patología traumática de muñeca ha sido estudiada por más de 200 años a través de la historia por numerosos médicos de prestigio que han buscado describirla en su totalidad, teniendo siempre como propósito realizar el manejo adecuado de las mismas y evitar cualquier complicación que afecte funcionalmente al paciente¹. Este tipo de lesiones son de importancia debido al gran número de pacientes que acuden a los servicios de traumatología por traumatismo de muñeca, ya que en las salas de emergencia traumática por lo general comprenden alrededor del 18% de todas las fracturas y se ha observado que por razones que no han sido claramente dilucidadas, su prevalencia se encuentra en ascenso^{2,3}.

Existen diversos aspectos que permiten realizar un diagnóstico acertado, entre estos prevalece una anamnesis adecuada así como el examen físico, complementado por estudios de imagen, principalmente la radiografía con proyección anteroposterior y lateral de muñeca la cual nos brindará información necesaria en cuanto a la integridad de los huesos y permitirá confirmar la fractura y las características de la misma.

Se han descrito variaciones morfológicas en la muñeca que pueden predisponer a problemas tanto pre como postquirúrgicos⁴. Por ello diversos autores han estudiado sus variaciones y han descrito medidas radiológicas de alineación y orientación de la articulación radio carpiana. Sin embargo, la gran mayoría de estos estudios se han realizado con población caucásica⁵, obteniendo medidas que con el paso del tiempo se tomaron como estándar internacional de referencia en la clasificación y guía de tratamiento de las lesiones de muñeca. A pesar de esto, se han descrito complicaciones en el tratamiento de las fracturas distales de radio después de su tratamiento: acortamiento, mala alineación en los planos sagital y frontal, rotación, incapacidad funcional, inestabilidad, dolor y limitación en los arcos de movilidad⁶. Varios estudios a nivel mundial llevados a cabo en Estados Unidos, Europa, Suiza, India, Taiwán Japón y China demuestran diferentes rangos y planimetría a nivel de muñeca, cada uno de ellos con características diferentes, en especial en comparación de una población a otra⁷⁻⁹.

Teniendo en cuenta estas variaciones en los rangos de referencia, en nuestro medio posiblemente exista una correlación significativa entre las complicaciones presentadas con las mediciones que conllevan a una planificación quirúrgica errónea por no poseer las mediciones adecuadas, en vista de del gran número de casuística y complicaciones a las que están expuestos los pacientes. Ante esta situación surge la siguiente pregunta ¿existe alguna diferencia entre las mediciones radiológicas de muñeca establecidas por los estándares internacionales y los de nuestra población? Por estas razones se realizó la presente investigación con el fin de determinar la realidad antropométrica de una muestra de la población ecuatoriana sana para identificar el rango de las mediciones radiológicas normales tomadas en la articulación radio-cubital distal, teniendo como hipótesis

que al igual que en otros estudios antes mencionados, las mediciones antropométricas de la muñeca difieren de los estándares internacionales.

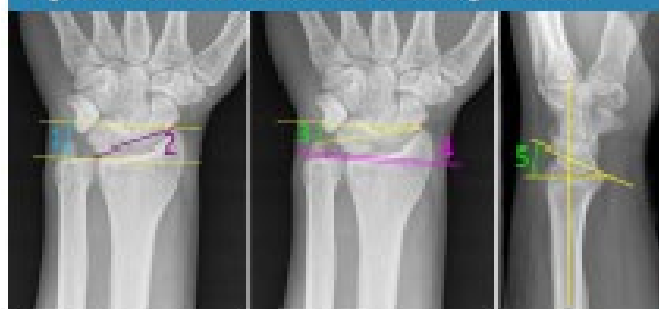Materiales y métodos

Se realizó un estudio transversal, descriptivo y observacional en el Servicio de Ortopedia y Traumatología del Hospital General Luis Vernaza, de la ciudad de Guayaquil, Provincia de Guayas, República del Ecuador. Este estudio se realizó con un grupo de pacientes de ambos sexos, mayores de 18 años, que fueron presentados en el hospital, estableciéndose como criterios de inclusión: toda población de nacimiento en la República del Ecuador que acudan al Hospital General Luis Vernaza durante el período de 2015-2016, que hayan negado haber presentado patología en articulación radio-cubital distal previamente, se encuentren asintomáticas y que carezcan de enfermedades sistémicas documentadas, discapacidades físicas y/o mentales severas. La técnica del muestreo se realizó con un nivel de confianza de 95% y con 6,89% de margen de error. Se determinó una muestra de 200 radiografías anteroposterior (AP) y lateral de muñeca, tomadas a todo paciente que ingresara al servicio de emergencia del Hospital Luis Vernaza, que cumpliera los criterios de inclusión y que diera su aprobación a través de un consentimiento informado para formar parte del presente estudio.

Las radiografías de muñeca se tomaron en el servicio de imágenes del Hospital Luis Vernaza. La proyección AP se realizó con la mano en posición neutral con la palma sobre el chasis, el hombro en abducción a 90 grados, el codo flexionado 90 grados, y la muñeca sin desviación radial o cubital y sin flexión palmar o dorsiflexión proyectando el rayo a 70cm de la mano con alineación vertical a la estiloides radial. Para la proyección lateral se realizó abducción del brazo con la muñeca sobre el chasis, con el antebrazo en supinación a posición neutra, el codo flexionado 90 grados y la muñeca sin desviación radial o cubital y sin flexión palmar o radial¹⁰.

La medición de las radiografías solicitadas fue realizada por un solo observador con ayuda del Goniómetro del Programa Osirix MD – DICOM Viewer 7.0. Las mediciones de la muñeca que se consideraron en este estudio fueron: altura radial, ángulo biestilideo, inclinación radial, varianza ulnar y desviación volar, Figura 1. Los análisis estadísticos fueron llevados a cabo en el programa estadístico IBM SPSS Statistics versión 22.0. Se contó con información necesaria para el análisis de acuerdo con las variables de nuestro estudio, realizándose el análisis descriptivo, las variables cualitativas fueron expresadas en frecuencias absolutas y relativas (porcentajes). Las variables cuantitativas con distribución normal se representaron en medias aritméticas con sus respectivas desviaciones estándar (DE). La prueba T de Student fue utilizada para evaluar la existencia de diferencias significativas entre la media de dos grupos.

Figura 1. Mediciones consideradas mediante goniometría.



1. Altura Radial (mm), 2. Inclinación Radial (°), 3. Ángulo Bistiloides (°), 4. Varianza Ulnar (mm), 5. Inclinación Volar (°)

Resultados

Tras realizarse las mediciones de 200 radiografías anteroposterior y lateral de muñeca se encontró que predominó el sexo femenino con una frecuencia de 136 mujeres (68%) y 64 hombres (32%). La edad promedio de la muestra estudiada fue de $38,8 \pm 16,2$ años. Con respecto a las mediciones realizadas en la articulación radio-cubital distal se encontró que la altura radial tuvo una media de $10,07 \pm 1,04$ mm; ángulo bistiloides $14,1 \pm 2,11^\circ$; inclinación radial $22,31 \pm 2,09^\circ$; varianza ulnar $0,57 \pm 0,43$ mm y desviación volar de $7,56 \pm 1,91^\circ$, existiendo diferencias estadísticamente significativas entre el sexo en el ángulo bistiloides, varianza ulnar e inclinación volar, mientras que no hubo diferencias significativas en la altura radial e inclinación radial, Tabla 1.

Tabla 1. Valores encontrados en las mediciones de las radiografías anteroposterior y lateral de muñeca en la articulación radio-cubital distal de hombres y mujeres.

Mediciones en la articulación radio-cubital distal	Hombres		Mujeres		Total		p
	Media	DE	Media	DE	Media	DE	
Altura radial (mm)	10,22	1,24	9,99	0,96	10,07	1,04	NS
Ángulo Bistiloides (°)	13,43	1,82	14,49	2,21	14,15	2,11	<0,05
Inclinación radial (°)	21,44	1,75	22,73	2,15	22,31	2,09	NS
Varianza Ulnar (mm)	0,54	0,33	0,63	0,48	0,57	0,43	<0,05
Desviación Volar (°)	6,81	1,42	7,92	2,04	7,56	1,91	<0,05

NS Prueba T de Student. Diferencias estadísticamente significativas cuando $p < 0,05$

Discusión

La valoración radiológica es una de las herramientas más útiles que tenemos a disposición en Traumatología y Ortopedia, ya que nos proporcionan datos que ayudan al personal médico a realizar un adecuado diagnóstico y por consiguiente una correcta planificación quirúrgica de la articulación radiocar-

piana en caso de ameritarlo. Asimismo, es de gran relevancia en el seguimiento del resultado de tratamientos cruentos o quirúrgicos¹¹, brindando una idea de cuál será el pronóstico anatómico y funcional de los pacientes de esta región.

Como se mencionó previamente, son varias las razones para pensar que existen variaciones en cuanto a los rangos de mediciones de la articulación radio-cubital distal, debido a los diferentes reportes respecto al presente tema¹². Sin embargo, en la actualidad se siguen utilizando los estándares internacionales como rango de medición en nuestras poblaciones latinoamericanas que difieren morfológica, antropométrica y genéticamente de la población caucásica de donde parten dichos estudios.

En la presente investigación se pudo ver que la altura radial fue de $10,07 \pm 1,04$ mm, en la literatura internacional se toma como referencia la medición de 11 ± 1 mm¹², difiriendo por un mínimo de 1 mm. En un estudio similar realizado en Venezuela con una muestra de 100 pacientes, no se hallaron diferencias significativas con respecto a la literatura internacional¹³. En un estudio similar llevado a cabo en 300 pacientes egipcios se encontró que la altura radial media fue de $13 \pm 0,081$ mm en los hombres y de $11,5 \pm 0,06$ mm en las mujeres; observándose una mayor altura comparado a la población latinoamericana estudiada, todo esto contrasta con los resultados mostrados para la población ecuatoriana, no encontrando en la literatura valores similares para tomar en cuenta¹⁴.

En cuanto al ángulo bistiloides, el presente estudio reportó como media $14,15 \pm 2,11^\circ$ en la literatura internacional se encontró que el rango varía entre 10 a 15° , pudiendo inferir que los resultados obtenidos presentan un rango de 12 a 16° comportándose como una variación mayor del mismo en cuanto a sus límites, no hallándose reportes con los que se puedan comparar estos resultados con otras poblaciones del mundo.

Con respecto a la inclinación radial, se obtuvo una media de $22,31 \pm 2,09^\circ$; al compararse con el estándar internacional se observa un promedio de $23 \pm 2^\circ$. Asimismo el estudio realizado por Shuid y colaboradores en 120 personas demostró una inclinación radial de 24° ¹⁵; por otra parte, Di Benedetto y colaboradores realizaron un estudio de casos y controles en los Estados Unidos reportando un promedio de $22 \pm 3^\circ$ en los sujetos sanos¹⁶. En cambio Friberg y Lundstrom en Suecia en una muestra de 50 personas obtuvieron resultados un promedio de $25 \pm 2,2^\circ$. Por su parte Franco-Valencia y colaboradores obtuvieron una variación más elevada de $36,1 \pm 4,62^\circ$ comparada con el presente estudio¹⁷; asimismo en las mediciones de la población egipcia se observaron angulaciones con promedio de $27 \pm 3^\circ$ ¹⁸. Mientras que Rodríguez y colaboradores reportaron un promedio de $24,03 \pm 3,4^\circ$ en Venezuela¹⁹. Estas diferencias ponen de manifiesto la importancia de establecer estándares propios para cada localidad en vista de la variabilidad observada.

En cuanto a la varianza ulnar se obtuvo una media de $0,57 \pm 0,43$ mm. La literatura internacional estándar reporta

un promedio de $0,74 \pm 1,46\text{mm}^2$. Existen diversos resultados en cuanto a las mediciones de la varianza ulnar, por ejemplo Shuid y colaboradores encontraron un rango de $-0,09 \pm 1,5\text{mm}^2$; Friedberg y Lundstrom reportaron $-0,87 \pm 1,12\text{mm}^2$. En Taiwán se observó en dos estudios realizados, uno conducido por Chen y Shih que obtuvo un promedio de $0,313\text{mm}$ en 1000 sujetos sanos¹⁸, y otro llevado a cabo por Kristensen y colaboradores, quienes obtuvieron un valor de $0,31\text{mm}^2$. Por otra parte en una población japonesa, Nakamura reportó un dato de $0,1\text{mm}$ de varianza ulnar²⁰. En México, Franco-Valencia y colaboradores obtuvieron datos mayores a los presentados siendo la varianza ulnar de $1,12 \pm 2,61\text{mm}^2$. En Venezuela, Rodríguez y colaboradores presentaron un promedio de $1,52 \pm 1,53\text{mm}^2$ y Mohammed reportó un promedio de $0,42 \pm 0,52\text{mm}$ en la población egipcia¹⁴. En la muestra estudiada se observaron valores similares a los estándares internacionales, aunque el rango sigue siendo ligeramente menor comparado a la literatura.

En cuanto a la desviación volar se obtuvo un resultado de $7,56 \pm 1,91^\circ$, mientras que el estándar internacional es de $11 \pm 9^\circ$. En los estudios descritos previamente se observó un rango de $14,5 \pm 4,3^\circ$ en Estados Unidos⁴; México $17,98 \pm 9,3^\circ$; y $7,33 \pm 2,76^\circ$ en Venezuela¹³, siendo este último el reporte con mayor similitud al descrito por el presente estudio. No obstante, son pocas las investigaciones que valoran este ángulo, creando incertidumbre respecto a las medidas óptimas al momento de valorar la reducción incruenta o los resultados postquirúrgicos ya que existe una diferencia significativa con respecto a los estándares internacionales, lo cual aumenta la dificultad para clasificarlos.

Ante los presentes hallazgos, solamente la altura radial y la inclinación radial fueron los más cercanos a los descritos por la literatura internacional, a pesar de ello persisten ligeras diferencias que pueden ser cruciales al momento de valorar las tomas ya sea para estudiar patologías agudas como crónicas. Por tanto, es necesario realizar estudios a mayor escala en la población ecuatoriana y establecer mediciones radiológicas específicas para nuestra localidad ya que éstas difieren de los estándares internacionales, pudiendo repercutir al momento de tomar una pauta terapéutica en las lesiones de muñeca que pueda presentar nuestra población.

Referencias

- Kunwarpal S, Thukral C, Gupta K. Tendo-ligamentous pathologies of the wrist joint: Can ultrasonography replace magnetic resonance imaging? *The Egyptian Journal of Radiology and Nuclear Medicine*. 2017; 8 (3): 853-860.
- Curtis EM, van der Velde R, Moon RJ, van den Bergh JPW, Geusens P, de Vries F, et al. Epidemiology of fractures in the United Kingdom 1988–2012: Variation with age, sex, geography, ethnicity and socio-economic status. *Bone*. 1 de junio de 2018;87:19-26.
- Bucholtz RW, Heckman JD. *Fracturas en el Adulto Rockwood y Green's* Barcelona: Marbán; 2007.
- Filberg S, Lundström B. Radiographic measurements of the radio-carpal joint in normal adults. *ActaRadiolDiagn*. 1978; 17: 249-258.
- Wilson AJ, Mann FA, Gilula LA. Imaging the hand and wrist. *Journal Hand Surgery*. 1990; 15: 153-187.
- Campbell WC, Canale ST, Beatty JH. *Campbell's operative orthopaedics*. St. Louis, Mo.: Elsevier/Mosby; 2013.
- Mishra PK, Nagar M, Gaur SC, Gupta A. Morphometry of distal end radius in the Indian population: A radiological study. *Indian J Orthop*. 2016;50(8):610-5.
- Chen CY, Vveek AS, Leong WH, Rukmanikathan S. Distal radius morphometry in the Malaysian population. *Malaysian Orthop J*. 2008;22:27–30.
- Capo JA, Jacob G, Tan V. The effect of rotational malalignment on X-rays of the wrist. *The Journal of hand surgery, European volume*. 2009; 34(2):168-72.
- Fennock A, Phillips C, Matzon J, Daley E. The effects of forearm rotation on three wrist measurements: radial inclination, radial height and palmar tilt. *Hand surgery : an international journal devoted to hand and upper limb surgery and related research : journal of the Asia-Pacific Federation of Societies for Surgery of the Hand*. 2005; 10(1):17-22.
- Koval K, Haidukewych GJ, Servino B, Zircbel BJ. Controversies in the management of distal radius fractures. *J Am Acad Orthop Surg*. septiembre de 2014;22(9):568-75.
- Schuid F, Alenazadeh S, Stallenberg B. Does the normal contralateral wrist provide the best reference for X-ray film measurements of the pathologic wrist? *Journal of Hand Surgery*. 1996; 1:24-30.
- Rodríguez A, Felipe-Morales A, Carbonel F, De Olival N, Cardozo K, Castillo R, et al. Estudio radiológico de la alineación y orientación de la articulación radiocarpiana en una muestra de la población venezolana. *Rev Fac Med*. junio de 2006;29(1):54-9.
- Mohammed Ali MH. A normal data-base of posteroanterior radiographic measurements of the wrist in healthy Egyptians. *Surg Radiol Anat SRA*. noviembre de 2009;31(9):665-74.
- DiBenedetto M, Lubbers L, Coleman C. Relationship between radial inclination angle and ulnar deviation of the fingers. *Journal Hand Surgery*. 1991; 16: 36-9.
- Franco-Valencia M, Torres-González R, Fuentes-Figueroa S. Mediciones radiográficas de la articulación de la muñeca en mexicanos sanos. *Cir Cir*. 2008;74(5):335-42.
- Schuid FA, Linscheid RL, An KN, Chao EY. A normal data base of posteroanterior roentgenographic measurements of the wrist. *J Bone Jt Surg*. 1 de octubre de 1992;74(9):1418-29.
- Chen W-S, Shih C-H. Ulnar Variance and Kienbock's Disease: An Investigation in Taiwan. *Clin Orthop Relat Res*. junio de 1990;255:124.
- Kristensen SS, Thomassen E, Christensen F. Ulnar Variance Determination. *J Hand Surg*. 1 de abril de 1986;11(2):255-7.
- Nakamura R, Tanaka Y, Imaeda T, Miura T. The influence of age and sex on ulnar variance. *J Hand Surg Edinb Scotl*. febrero de 1991;16(1):84-8.

2. Corrección de pie plano flexible mediante artrorrisis con tornillo subtalar en niños atendidos en el hospital “Dr. Roberto Gilbert Elizalde”

Corrección de pie plano flexible mediante artrorrisis con tornillo subtalar en niños atendidos en el hospital “Dr. Roberto Gilbert Elizalde”

Flexible flat foot correction by arthroereisis with subtalar screw in children treated at the “Dr Roberto Gilbert Elizalde” Hospital

Edgar Emilio Guzmán Novillo, MD*, <https://orcid.org/0000-0002-9002-9405>, Wilber Xavier Pañalé Corkez, MD*, <https://orcid.org/0000-0002-4094-3137>

Roberto Mauricio Moreno Ariza, MD*, <https://orcid.org/0000-0002-8044-8780>, Vicente Adolfo Del Salto Campos, MD*, <https://orcid.org/0000-0002-1438-0908>

Oswaldo Adrian Vargas Sangua, MD*, <https://orcid.org/0000-0002-3195-7118>, Mente Emilia Ugueto Olivera, MD*, <https://orcid.org/0000-0002-4767-6513>

Fabrizio Karina Chamba Camacho, MD*, <https://orcid.org/0000-0001-7810-8680>, Johnny Ivan Melgar Celent, Dr†, <https://orcid.org/0000-0001-8418-2152>

Felipe Fernando Jiménez Pinto, Dr., <https://orcid.org/0000-0001-7811-9408>

*Médico Postgradista de Ortopedia y Traumatología, Universidad San Francisco de Quito, Hospital General Luis Vernaza, República del Ecuador.

*Médico Postgradista de Ortopedia y Traumatología, Universidad de Guayaquil, Hospital General Luis Vernaza, República del Ecuador.

*Médico Residente asistencial, Hospital Instituto Ecuatoriano de Seguridad Social, República del Ecuador.

*Médico Especialista en Ortopedia y Traumatología, Hospital de Niños “Dr. Roberto Gilbert Elizalde”, República del Ecuador.

†Docente de Postgrado de Ortopedia y Traumatología, Universidad San Francisco de Quito, Hospital de Niños “Dr. Roberto Gilbert Elizalde”, República del Ecuador.

†Coordinador Académico del Postgrado Ortopedia y Traumatología, Universidad San Francisco de Quito, Hospital General Luis Vernaza, República del Ecuador.

Autor de correspondencia: Edgar Emilio Guzmán Novillo, Médico Postgradista de Ortopedia y Traumatología, Universidad San Francisco de Quito, Hospital General Luis Vernaza, República del Ecuador. Teléfono: 593 99898984. Correo electrónico: ml.guzman@gmail.com

Resumen

Objetivo: Describir los resultados funcionales, grados radiológicos de mejoría y complicaciones presentados al realizar la técnica de artrorrisis subtalar carga en pacientes con pie plano flexible atendidos en el Hospital “Dr. Roberto Gilbert Elizalde”, Guayaquil, Ecuador.

Métodos: Se realizó un estudio descriptivo, observacional, en 86 pacientes del Hospital “Dr. Roberto Gilbert Elizalde” seleccionados intencionalmente con el diagnóstico de pie plano flexible entre los años 2016 y 2017. Se utilizó la técnica de artrorrisis con tornillo HyProCure® de primera generación colocado extraarticular en la articulación subastragalina para corregir desplazamiento talotarsal, se realizó valoración radiológica pre y postoperatoria en las proyecciones dorso-plantar y lateral con carga, con el objetivo de medir los ángulos Costa Bartani, inclinación astragalina, y angulación del calcáneo.

Resultados: La edad promedio de la cohorte de pacientes fue de $10,3 \pm 1,3$ años (niños: 52,3%). Los valores de los ángulos Costa-Bartani pre y post artrorrisis fueron de $149^\circ \pm 5^\circ$ vs $126^\circ \pm 5^\circ$ ($p=0,02$), para el ángulo de inclinación astragalina (preoperatorio: $41^\circ \pm 7^\circ$ vs posoperatorio: $24^\circ \pm 56^\circ$; $p=0,04$) y para angulación de calcáneo (preoperatorio: $12^\circ \pm 5^\circ$ vs posoperatorio: $15^\circ \pm 4^\circ$; $p=0,55$). Se recuperó funcionalidad normal a los 3 meses, la frecuencia de complicaciones fue de 6,3% e incluyeron derrame de la articulación del tobillo, contractura dolorosa de los músculos peroneos y fracturas de estrés del cuarto hueso metatarsal.

Conclusión: La artrorrisis subtalar es una técnica prometedora para la corrección de pie plano flexible, al ser rápida, segura y mostrar mejoría clínico-radiológica adecuada.

Palabras clave: Pie plano flexible, artrorrisis, tornillo, dolor, complicaciones

Abstract

Objective: To describe the functional results, radiological degrees of improvement and complications presented when performing the technique of subtalar arthroereisis in patients with flexible flatfoot treated at the Hospital “Dr. Roberto Gilbert Elizalde”, Guayaquil, Ecuador.

Methods: A descriptive, observational study was carried out in 86 patients selected intentionally from the Hospital “Dr. Roberto Gilbert Elizalde”, with the diagnosis of flexible flatfoot during 2016 and 2017. The technique of arthroereisis with first generation HyProCure® screw placed extraarticular in the subtalar joint to correct talotarsal displacement was used. Radiological assessment was made preoperatively and postoperatively in the dorso-plantar and lateral projections with load, with the objective of measuring the Costa Bartani, astragaline inclination, and calcaneal angles.

Results: The patients overall age was 10.3 ± 1.3 years (boys: 52.3%). The values of the Costa-Bartani angles pre and post arthroereisis were $149^\circ \pm 5^\circ$ vs $126^\circ \pm 5^\circ$ ($p=0.02$), for the talar inclination angle (preoperative: $41^\circ \pm 7^\circ$ vs postoperative: $24^\circ \pm 56^\circ$, $p=0.04$) and for calcaneal angulation (preoperative: $12^\circ \pm 5^\circ$ vs postoperative: $15^\circ \pm 4^\circ$, $p=0.55$). Normal functionality was recovered at 3 months, the frequency of complications was 6.3% and these were fractures of the ankle joint, painful contracture of peroneal muscles and stress fractures of the fourth metatarsal bone.

Conclusion: Subtalar arthroereisis is a promising technique for the correction of flexible flatfoot, as it is a fast, safe and showing adequate clinical-radiological improvement.

Keywords: Flexible flat foot, arthroereisis, screw, pain, complications

Introducción

El pie plano flexible es una patología de carácter múltiplanar, que se caracteriza por depresión de la bóveda plantar durante la fase de apoyo de la marcha originando un colapso del arco plantar que se recupera en descarga de lo contrario. Para que este fenómeno se presente amerita que el calcáneo se valguice y exista una abducción y/o supinación del antepié, en otras palabras una pronación excesiva¹.

Durante la infancia el pie plano puede presentarse flexible de una manera fisiológica hasta el final de la primera década de vida entre los 7-9 años, y se vuelve patológico en 1 de cada 9 infantes. Suele cursar de forma asintomática pero en pacientes que al aumentar de peso durante la edad adulta, pueden aparecer signos y síntomas asociados. Su tratamiento es controvertido, en la actualidad ninguna medida terapéutica tiene un buen nivel de eficacia y evidencia científica. Sin embargo, los autores concuerdan en que el pie plano debe ser sometido a intervención quirúrgica sólo en caso de presencia de sintomatología (dolor incapacitante que no responde al tratamiento conservador)².

La artrorrisis es una técnica descrita por primera vez en 1958 por Chambers, cuando se implantó un hueso autólogo en el seno del tarso con el fin de corregir la relación astrágalo calcánea y elevar el arco plantar interno, posteriormente en 1976, se diseñó la primera prótesis para ser utilizada en esta técnica³. Biomecánicamente, esta no bloquea los movimientos independientes a través de la articulación subtalar y los movimientos del talus ocurren con los mismos parámetros direccionales que las articulaciones normales ofreciendo una supinación fisiológica del tarso durante el apoyo. Los estudios más recientes se han centrado en la eficacia y la seguridad de la artrorrisis subtalar, como una alternativa quirúrgica considerada mínimamente invasiva y más segura que los procedimientos de tejidos blandos y óseos (osteotomías y artrodesis)^{3,4}. No obstante, estos procedimientos no han demostrado ser totalmente eficaces en el tratamiento del pie plano infantil y del adulto. Por lo cual el presente estudio pretende identificar el grado de corrección del tornillo subtalar de la bóveda plantar con carga en pacientes atendidos en el Hospital "Dr. Roberto Gilbert Elizalde", Guayaquil, Ecuador.

Materiales y métodos

Diseño de estudio y selección de la muestra

Se realizó un estudio descriptivo, observacional en pacientes que acudieron al Hospital "Dr. Roberto Gilbert Elizalde" con el diagnóstico de pie plano flexible durante el periodo 2016-2017. La selección de los pacientes fue mediante un muestreo no probabilístico intencional, considerándose como criterios de inclusión: pacientes con edades entre 2-15 años con pie plano flexible y valgo del retropié marcado, y cuyos padres o tutores accedieran a la realización de la intervención con firma del consentimiento informado, se excluyeron los pacientes con pie plano rígido. La muestra final estuvo conformada por 86 niños. El estudio fue aprobado por el comité de ética del Hospital de Niños "Dr. Roberto Gilbert Elizalde", bajo el número de aprobación: HRGE-2018-64.

Evaluación de los pacientes

Para la evaluación de los pacientes con la posición valgo en el retropié (*pes plano valgus*) y marcado valgo flexible del retropié (*pes calcáneo valgus*), se realizó valoración radiológica pre y postoperatoria en las proyecciones dorso-plantar y lateral con carga, con el objetivo de medir los ángulos Costa Bartani, inclinación astragalina, y angulación del calcáneo⁵.

Intervención

Se utilizó la técnica de artrorrisis con tornillo HyProCure® de primera generación colocado extrarticular en la articulación subastragalina para corregir desplazamiento talotarsal. La técnica requiere una incisión mínimamente invasiva mediante abordaje externo sobre el seno del tarso, posteriormente se realiza disección roma con una pinza de Kelly con la curvatura localizada hacia atrás para buscar el ingreso al conducto del tarso. En este momento, se debe buscar la inversión del pie, para así abrirlo de forma lateral al tarso y así permitir la entrada del dilatador. La medida o número de la prótesis a utilizar se determina por el grosor del dilatador, a continuación se ponen las roscas del tornillo dentro del taquete de polietileno, el cual se introduce dentro del seno del tarso procediendo con movimientos semicirculares, hasta chocar con el borde externo del tarso, sirviéndonos la base del implante como tope. Se permite el soporte parcial de peso 5 días después de la cirugía, con soporte de peso completo en el día 11 postoperatorio. Las actividades deportivas están prohibidas por 1 mes y no se requiere molde.

Análisis Estadístico

Los datos fueron introducidos en una hoja de tabulación de Microsoft Excel y posteriormente analizados en el programa SPSS versión 21, las variables cualitativas se expresaron como frecuencias absolutas y relativas, las variables cuantitativas fueron expresadas en media±desviación estándar, comparándose mediante la prueba t de student para muestras dependientes. Se consideraron resultados estadísticamente significativos cuando $p < 0,05$.

Resultados

Se analizaron un total de 86 pacientes que cumplieron los criterios de inclusión, de los cuales 41 (47,7%) fueron del género femenino y 45 (52,3%) masculino, con una edad promedio de $10,3 \pm 1,27$ años. Se realizó la intervención en 48 (55,8%) casos bilateralmente y unilateral en 38 pacientes (44,2%).

Se realizaron las mediciones radiológicas previamente descritas pre y postoperatorias en las cual se obtuvieron los resultados mostrados en la Tabla 1. En cuanto a la medición del ángulo Costa Bartani, los valores fueron Preoperatorio: $149^\circ \pm 5^\circ$ y Postoperatorio: $126^\circ \pm 5^\circ$, $p=0,02$, el ángulo de inclinación del astrágalo Preoperatorio: $41^\circ \pm 7^\circ$ y Postoperatorio: $24^\circ \pm 5^\circ$, $p=0,04$ y la angulación de calcáneo Preoperatorio: $12^\circ \pm 5^\circ$ y Postoperatorio: $15^\circ \pm 4^\circ$, $p=0,55$.

Asimismo, se presentaron 3 casos (3,5%) de derrame en la articulación del tobillo los cuales se manejaron con retiro del tornillo, 2 casos (2,3%) presentaron contractura dolorosa de

los músculos peroneos (por marcha antiálgica) a los cuales se les indicó ortesis, resolviéndose la sintomatología y 1 caso (1,2%) presentó migración del implante, el cual fue resuelto tras re-intervención con revisión y cambio de tamaño del implante.

Tabla 1. Medición de ángulos en rayos X antes y después de artrorrisis subtalar. Hospital "Dr. Roberto Gilbert Elizalde".

	Pre quirúrgico (carga)	Postquirúrgico con Tornillo Subtalar (carga)	p*
Ángulo Costa-Bartani (120°-125°)	149°±5°	126°±5°	0,02
Ángulo de inclinación astragalina (15°-30°)	41°±7°	24°±5°	0,04
Ángulo de inclinación del calcáneo (20°-30°)	12°±5°	15°±4°	0,55

*Prueba t de student para muestras dependientes

Figura 1. Mediciones Radiológicas realizadas pre y operatoriamente para la evaluación de pie plano.



Discusión

El pie plano en los niños es un problema ortopédico común en la consulta de médicos pediatras y ortopedistas, este problema puede corregirse de manera espontánea o mediante el uso de ortesis en los primeros seis años del desarrollo, gracias al acoplamiento recíproco de las carillas articulares óseas y la capacitación progresiva muscular. Esta alteración no es una condición absoluta para que se produzca un trastorno funcional del pie, pero en caso de persistir se puede presentar una displasia de la enartrosis formada por la cabeza del astrágalo y del escafoides, junto con la articulación subastragalina, así como una deformidad valgo-pronada severa del pie que repercute sensiblemente en la marcha y en algunos casos puede causar síntomas como dolor⁶.

La artrorrisis subtalar se realiza como un procedimiento independiente o asociado en el tratamiento del pie plano flexible congénito doloroso, y se utiliza a menudo como auxiliar en el tratamiento de la disfunción del tendón tibial posterior, la coalición tarsal y el síndrome de hueso navicular accesorio⁶. Tanto en los adolescentes y en los adultos, uno de los procedimientos más utilizados para el tratamiento de la disfunción del tendón tibial posterior consta de transferencia de flexor digitorum longus y una osteotomía de calcáneo. En este contexto, se ha documentado que la artrorrisis se realizó antes de la osteotomía (si se puede evitar la corrección lograda con una osteotomía satisfactoria) o después de la osteotomía conduce a resultados satisfactorios en ambos casos⁷.

Entre los pacientes con pie plano flexible tratados con tornillo subtalar en nuestro estudio, el análisis de rayos X durante

el período de seguimiento muestra buenos resultados en aproximadamente el 94% de los pacientes. Las mediciones de rayos X muestran una mejoría en los ángulos de inclinación Costa-Bartani y talar que del ángulo de inclinación del calcáneo en las proyecciones tomadas con carga, probablemente debido al sitio de corrección, es decir, la articulación subastragalina. Se observó una disminución en la pronación y se pudo mantener las angulaciones en rangos aceptables en cuanto al arco plantar y la bóveda cuando se tomaron proyecciones con carga, resolviendo la sintomatología en los pacientes atendidos.

La tasa de complicaciones tras la realización del procedimiento entre nuestros pacientes fue del 6,3% e incluyeron derrame de la articulación del tobillo o hemartrosis, contractura de los músculos peroneos debido a una posición antiálgica en la pronación y fracturas por estrés del cuarto hueso metatarsiano debido a una marcha anormal con exceso de peso en el cuarto a quinto metatarsiano. De igual manera, aproximadamente el 15% de nuestros pacientes tenían una marcha hacia adentro y un pie en posición de supinación durante los primeros 3 meses, sin embargo esto no lo consideramos complicaciones. En todos los casos complicados los pacientes fueron tratados de acuerdo a la complicación y la resolución de los síntomas se produjo en la mayoría de los casos⁸.

La ventaja que ofrece la artrorrisis después de la extracción del implante, es que tras algunos meses de la cirugía se crea un cierto grado de artrofibrosis en la articulación subtalar, por ende el arco se mantiene dentro de un margen óptimo, similar a la posición adoptada por la intervención. Es así como numerosos practicantes de la técnica retiran el implante tras un tiempo prolongado, puesto que consideran que la artrorrisis cumple una función como dispositivo interno que ubica al pie en una posición correcta durante el proceso de sanación de los tejidos blandos^{9,10}, lo cual no se contempló dentro de este estudio debido a limitaciones económicas y de seguimiento de los pacientes; pero que constituyen investigaciones a futuro en el área de la traumatología y ortopedia en nuestro país.

Conclusiones

La artrorrisis sub-astragalina es una técnica óptima para la corrección de pie plano flexible, dada su simplicidad y su realización rápida, el grado de corrección es dado por el efecto mecánico y propioceptivo del tornillo. No obstante, la selección de pacientes para ser sometidos a este tipo de procedimiento deber ser precisa, en nuestro caso recomendamos que el paciente tenga aproximadamente 10 años de edad para poder utilizar todo el potencial de crecimiento del pie y permitir la resolución espontánea, evitando la posibilidad de un tratamiento excesivo.

Referencias

1. De Pellegrin M, Moharamzadeh D, Strobl WM, Biedermann R, Tschauer C, Wirth T. Subtalar extra-articular screw arthroereisis (SESA) for the treatment of flexible flatfoot in children. *Journal of Children's Orthopaedics*. 2014;8(8):479-487.
2. Bernasconi A, Lintz F, Sadle F. The role of arthroereisis of the subtalar joint for flat foot in children and adults. *EFOOT Open Rev* 2017;2:438-448.
3. Arango G, Reinert K, Salthe EA. Biomechanical model of the effect of subtalar arthroereisis on the adult flexible flat foot. *Clinical Biomechanics*, 2004;19 (8): 847-852
4. Younger AS, Sawatzky B, Dryden P. Radiographic assessment of adult flat foot. *Foot Ankle Int* 2005;26:820-825.
5. Guzman Robles O, Pelaez Serrano S. Tratamiento del pie plano valgo flexible en niños con endotesis de expansión. *Acta Ortopédica Mexicana* 2002; 18(4): 207-210
6. Harris EJ, Vance JV, Thomas JL, et al. Diagnosis and treatment of the pediatric flat foot. *J Foot Ankle Surg* 2004;43:341-73.
7. Sánchez-Crespo MR, García-García FJ, García-Suárez G, Vélez-García OM, Prieto-Montaña JR. Long-term evolution of subtalar arthroereisis in flat foot. *RevEspCirOrtopTraumatol* 2005;49:112-8
8. Needleman RL. Current topic review: subtalar arthroereisis for the correction of flexible flat foot. *Foot Ankle Int*. 2005;26:338-48.
9. Nelson SC, Haycock DM, Little ER. Flexible flat foot treatment with arthroereisis: radiographic improvement and child health survey analysis. *J Foot Ankle Surg* 2004;43:144-155.
10. Sheikh Taha AM, Feldman DS. Painful Flexible Flat foot. *Foot Ankle Clin*. 2015;20:693-704.
11. Cevallos Quintero EA, Guamán Novillo EE, Correa Vega JF, Peñafiel Cortez WX, Rimassa Naranjo AA, González Pisco EV, et al. Valoración funcional postquirúrgica en pacientes con diagnóstico de hallux valgus tratados con técnica mínimamente invasiva en el Servicio de Traumatología Hospital Luis Vernaza, durante el año 2017. *Latinoam Hipertens*. 2018;13(1):18-22.
12. Pérez A, Velásquez G, Cheng C, Paiva R, Grieco F, Gonzalez Yibirin M. Profilaxis antimicrobiana en cirugía ortopédica: Cefazolina VS Cefadroxilo I.V. *AVFT – Arch Venez Farmacol Ter*. 2012;31(3):65-71.
13. Correa Vega JF, Peñafiel Cortez WX, Cevallos Quintero EA, Guamán Novillo EE, Correa Vega HH, Díaz Bravo J del R, et al. Manejo en fracturas de calcáneo tratadas con placa lambda, Hospital General Luis Vernaza, 2014-2018. *AVFT – Arch Venez Farmacol Ter*. 2018;37(1):160-3.
14. Toledo A, Vega L, Vega K, Ramos N, Zerpa C, Aparicio D, et al. Pie Diabético: De la fisiopatología a la clínica. *Diabetes Int*. 2009;1(3):63-75.

3. Valoración funcional postquirúrgica en pacientes con diagnóstico de hallux valgus tratados con técnica mínimamente invasiva en el Servicio de Traumatología Hospital Luis Vernaza, durante el año 2017

Valoración funcional postquirúrgica en pacientes con diagnóstico de hallux valgus tratados con técnica mínimamente invasiva en el Servicio de Traumatología Hospital Luis Vernaza, durante el año 2017

18

Post-surgical functional assessment in patients with diagnosis of hallux valgus treated with minimally invasive technique in the Traumatology Service of Luis Vernaza Hospital, during 2017

Élías Antonio Cevallos Quintana, MD^{1*}, Ediger Emilio Guzmán Novillo, MD², José Fernando Correa Vega, MD³, Wilber Xavier Peralta Cortez, MD⁴, Aldo Andrés Rivasua Marañón, MD⁵, Erika Verónica González Pizarro, Licda⁶, Johnny Barroca Fuentes, MD⁷, María Gretzia Ochoaer Supulanda, MD⁸
¹Médico Postgraduado Ortopedia y Traumatología. Universidad San Francisco de Quito - Hospital General Luis Vernaza. República del Ecuador.
²Médico General. Ministerio de Salud Pública. Hospital Universitario de Guayaquil. República del Ecuador.
³Licenciada en Laboratorio Clínico. Instituto Ecuatoriano de Seguridad Social. Hospital IESS de Durán. República del Ecuador.
⁴Médico Especialista en Ortopedia y Traumatología. Hospital General Luis Vernaza. Guayaquil. República del Ecuador.
⁵Docente Postgrado Ortopedia y Traumatología. Universidad San Francisco de Quito - Hospital General Luis Vernaza. República del Ecuador.
⁶Médico General. Universidad de Especialidades Espíritu Santo. República del Ecuador.
⁷Médico Postgraduado Ortopedia y Traumatología. Universidad San Francisco de Quito - Hospital General Luis Vernaza. República del Ecuador.
⁸Médico General. Universidad de Especialidades Espíritu Santo. República del Ecuador.

*Autor de correspondencia: Élías Antonio Cevallos Quintana, MD. Médico Postgraduado Ortopedia y Traumatología. Universidad San Francisco de Quito - Hospital General Luis Vernaza. República del Ecuador. Teléfono: 0985483767 Correo electrónico: eliascevallosdr@hotmail.com

Resumen

Introducción: El hallux valgus se debe a una deformación evolutiva del primer segmento metatarso-digital del pie, viéndose afectados por tanto el primer metatarsiano junto con sus dos sesamoideas, lo que produce un cuadro más complejo que una simple deformidad estética. Por lo tanto, el presente estudio tuvo por objetivo valorar la evolución de los pacientes con el diagnóstico de hallux valgus tratados con técnica mínimamente invasiva.

Materiales y métodos: Se realizó un estudio prospectivo de cohorte en una serie de 21 pacientes con diagnóstico de hallux valgus moderado y severo que acudieron al Hospital Luis Vernaza en un periodo de 6 meses comprendido desde enero hasta julio del 2017. Se utilizó la escala de valoración funcional de la American Orthopaedic Foot and Ankle Society Score (AOFAS).

Resultados: Del total de 21 pacientes el 31,1% (n=8) fueron hombres y 61,9% (n=13) mujeres con una edad promedio de 47,2 años. El 71,43% tuvo una valoración

global AOFAS "buena"; el dolor fue clasificado como leve en el 61,90%. Las mujeres tuvieron una mayor frecuencia de dolor leve (69,23%) que los hombres (50,0%). Los pacientes con una buena evolución presentaron un 80% de dolor leve, mientras que los pacientes con una mala evolución tuvieron dolor moderado en el 100% de los casos.

Conclusiones: La cirugía mínimamente invasiva es eficaz para el tratamiento de hallux valgus, dejando de lado las complicaciones que pueden existir no por el tipo de intervención, sino por la destreza quirúrgica de quien la ejecuta. Se produce mejoría del dolor después de la intervención quirúrgica, con una acentuada mejoría en las mujeres, así como se define que el mayor porcentaje de pacientes que son intervenidas son del sexo femenino, concordando con la fisiopatología de la enfermedad en su relación con el uso del calzado.

Palabras claves: Hallux valgus, pie, juanetes, cirugía mínimamente invasiva.

Abstract

Introduction: The hallux valgus is due to an evolutionary deformation of the first metatarsus-digital segment of the foot. The first metatarsal along with its two sesamoids are affected, which produces a more complex picture than a simple aesthetic deformity. Therefore, the present study aimed to assess the evolution of patients with the diagnosis of hallux valgus treated with minimally invasive technique.

Materials and methods: A prospective cohort study was conducted in a series of 21 patients diagnosed with moderate and severe hallux valgus who attended the Luis Vernaza Hospital in a period of 6 months from January to July 2017. The scale of Functional assessment of the American Orthopedic Foot and Ankle Society Score (AOFAS) was used.

Results: Of the total 21 patients, 31.1% (n=8) were men and 61.9% (n=13) women with an average age of 47.2 years. 71.43% had a "good" AOFAS overall rating; the pain was classified as mild at 61.90%. Women had a higher frequency of mild pain (69.23%) than men (50.0%). 80% of patients with good evolution presented mild pain, while patients with a poor evolution had moderate pain in 100% of the cases

Conclusions: Minimally invasive surgery is effective for the treatment of hallux valgus, leaving aside complications that may exist not because of the type of intervention, but because of the surgical skill of the person performing it. There is improvement of pain after surgery, with marked improvement in women, and it is defined that the largest percentage of patients who are operated on are female, consistent with the pathophysiology of the disease and its relationship with the use of footwear.

Keywords: Hallux valgus, foot, bunions, minimally invasive surgery.

2831 sujetos, al menos un tercio de ellos presentaron juanetes, sobre todo en mujeres entre los 40 y los 60 años, lo cual relacionaron con la utilización del calzado⁶. El comportamiento de esta patología es modificado por el sexo, siendo más prevalente en las mujeres^{7,8}.

Aproximadamente el 23% de los adultos entre 18 a 65 años padece de hallux valgus, así como el 35,7% de los adultos mayores de 65 años^{9,10}. Existen diversas técnicas quirúrgicas para el tratamiento de dicha patología, existiendo controversia sobre las ventajas entre los distintos tipos de abordaje¹¹. Las osteotomías y acortamientos de la primera falange, a menudo sumadas a intervenciones de partes blandas tales como la tenotomía del aductor y el cerclaje fibroso, constituyen los tiempos quirúrgicos utilizados con mayor frecuencia. Con el pasar de los años, las técnicas quirúrgicas han ido avanzando y aumentando su complejidad^{12,13}. Sin embargo, se debe estudiar cada caso de forma individualizada, considerando la importancia de utilizar los instrumentos adecuados, lo cual abarca micro-motores y pequeños fragmentos de material de osteosíntesis. Asimismo, hay que tomar en cuenta el tiempo en cual se realizará la cirugía y garantizar un medio ambiente estable para así tener las mayores probabilidades de éxito tras el procedimiento^{8,15}.

En nuestro medio se dispone de poca documentación sobre la eficacia de la técnica quirúrgica mínimamente invasiva en el tratamiento del hallux valgus, no obstante, varias escuelas españolas, argentinas y mexicanas han desarrollado dicha técnica con el paso de los años. La cirugía mínimamente invasiva se presenta como una pauta de tratamiento atractiva debido a que es realizada de forma ambulatoria, implica menores gastos en salud y va acorde a las tendencias actuales en cirugía en la actualidad. En Ecuador, no existe información específica en torno a esta patología, siendo común en las consultas externas y los tratamientos van desde el conservador hasta el quirúrgico. Sin embargo, por la extensa gama de tratamientos quirúrgicos, son muy pocos los registros sobre los resultados funcionales posquirúrgicos, por lo que se decidió aplicar la escala AOFAS (de las siglas, American Orthopedic Foot and Ankle Society Score) el cual fue descrito en 1994^{6,13}, para caracterizar la evolución funcional postquirúrgica en los pacientes con hallux valgus moderado y severo intervenidos con cirugía mínimamente invasiva en el Hospital Luis Vernaza de Guayaquil-Ecuador.

Introducción

El hallux valgus, conocido popularmente como juanete, se debe a una deformación evolutiva del primer segmento metatarso-digital del pie, viéndose afectados por tanto el primer metatarsiano junto con sus dos sesamoideos, lo cual produce un cuadro más complejo que una simple deformidad estética¹⁻³. La primera ocasión en que se asigna a esta deformidad el nombre de hallux valgus se debe a Hueter en 1871 y, posteriormente, en 1876 y 1881, Morton y Reverdin, proponen por primera vez su tratamiento quirúrgico^{4,5}. Según investigadores de la universidad de La Trobe (Australia) y de Keele (Reino Unido) en un estudio llevado a cabo en

Se realizó un estudio prospectivo y descriptivo, en una serie de 21 pacientes con diagnóstico de hallux valgus moderado y severo que acudieron al Hospital Luis Vernaza, comprendido entre los meses enero y julio del 2017. Todos los pacientes fueron previamente tratados con medidas conservadoras como el uso de ortesis, medicación antiinflamatoria y modificación del calzado. Los criterios de exclusión fueron la presencia de hallux rigidus, cirugía previa, inmadurez esquelética y problemas cutáneos locales. Los pacientes estudiados tuvieron un seguimiento de 6 meses, en los cuales se evaluó de manera integral la presencia de dolor y complicaciones.

Se utilizaron las proyecciones radiológicas dorso-plantares y laterales con apoyo completo, para su valoración pre y postquirúrgica, con la toma de medidas como el ángulo intermetatarsiano, el ángulo formado por la intersección del eje del primer metatarsiano con el eje del segundo metatarsiano tomando como referencia sus valores normales de 7 a 9 grados, y el ángulo del hallux valgus, formado por la intersección del eje del primer metatarsiano con el eje del hallux cuyos valores normales son de 10 a 15 grados²⁰.

Se realizó una evaluación clínica objetiva mediante la escala AOFAS para evaluar la satisfacción del paciente después del procedimiento. Dicha escala evalúa en base a 100 puntos, asignándole 40 puntos al dolor, 10 puntos a la limitación de la actividad, 10 puntos a requerimientos de calzado, 10 puntos a la movilidad de las articulaciones metatarsofalángica y 5 puntos interfalángica, 5 puntos a la presencia de callo y 15 puntos a la alineación. Clasificándose como "bueno" (≥ 83 puntos); "moderado" (66 a 82 puntos) y "malo" (<66 puntos)^{16,18,19}.

Se mantuvo la confidencialidad de la información y no se utilizó para ningún otro propósito fuera de los de esta investigación. Las respuestas del cuestionario AOFAS fueron codificadas usando un número de identificación y, por lo tanto, fueron anónimas, protegiendo estrictamente la privacidad de los pacientes que aceptaron participar en el presente estudio mediante la firma de su consentimiento informado. Se utilizó el sistema informático Epi-info para la elaboración e interpretación de los análisis estadísticos. Las variables cualitativas se expresaron como frecuencias absolutas y relativas (porcentaje).

Se evaluaron 21 pacientes, de los cuales 8 fueron hombres (31,1%) y 13 mujeres (61,9%) con una edad promedio de 47,2 años. La escala global AOFAS presentó un valor postquirúrgico "bueno" en el 71,43% de los pacientes; "moderado" en el 23,81%; siendo menos frecuente el resultado "malo" con 4,76%. En cuanto a la escala de dolor (AOFAS), hubo una mejoría del dolor después de la cirugía, con resultados de dolor leve en el 61,90% de los pacientes, resultados de dolor moderado en solo el 38,10% de los pacientes, y ninguno de los pacientes presentó exacerbación del dolor en el postquirúrgico. La puntuación del dolor en el postquirúrgico mediato fue de 20,5 puntos, al mes de 32,7 puntos y a los 6 meses de 37,5 puntos. A los 6 meses de la intervención el uso de calzado habitual tuvo un promedio de 7 puntos y la capacidad para realizar las actividades diarias tuvo una puntuación pre-quirúrgica de 5,4 puntos y a los 6 meses de 9 puntos.

Las mujeres presentaron una mayor frecuencia de dolor leve con 69,23% comparado al sexo masculino que presentó una similar proporción de dolor 50% leve y 50% moderado, Tabla 1. En cuanto a la distribución del dolor de acuerdo a la clasificación de la escala global AOFAS, se observó que aquellos pacientes con una valoración "buena" tuvieron un 80,0% de dolor leve y 20% moderado; los pacientes con una valoración "moderada" tuvieron un 80% dolor moderado y el 100% de los pacientes con una valoración "mala" tuvieron dolor moderado, Tabla 2.

Tabla 1. Clasificación del dolor de acuerdo al sexo de los pacientes con hallux valgus a los 6 meses de la intervención con técnica mínimamente invasiva

	Hombres		Mujeres		Total	
	n	%	n	%	n	%
Clasificación del dolor						
Leve	4	50,00	9	69,23	13	61,90
Moderado	4	50,00	4	30,77	8	38,10
Exacerbación	0	0	0	0	0	0
Total	8	100,00	13	100,00	21	100,00

Tabla 2. Clasificación del dolor de acuerdo a la valoración global AOFAS de los pacientes con hallux valgus en el postoperatorio mediato de la intervención con técnica mínimamente invasiva

	Dolor leve		Dolor moderado		Total	
	n	%	n	%	n	%
Valoración de la escala global AOFAS						
Buena	12	80,00	3	20,00	15	100,00
Moderada	1	20,00	4	80,00	5	100,00
Malas	0	0	1	100,00	1	100,00
Total	13	61,90	8	38,10	21	100,00

Discusión

Dentro de los resultados postoperatorios más importantes relacionados en la literatura se encuentran la capacidad para caminar sin presentar dolor y utilizar calzado habitual, éstos varían además de acuerdo a la edad y el sexo, existiendo reportes según los cuales los pacientes estarían dispuestos a someterse a una cirugía con 5% de mortalidad con el objetivo de eliminar el hallux valgus y las molestias que involucra²¹.

En cuanto a las diferencias con respecto a la edad de presentación, se ha establecido una prevalencia del 23% en adultos entre 18 y 65 años de edad, la cual aumenta después de los 65 años, siendo esta de 35,7%, reportándose una distribución según sexo de 2:1 con predominio del sexo femenino²², estos datos son similares al presente estudio, donde incluso la proporción es más acentuada, describiéndose una relación de 3:1 a favor de las mujeres.

En el presente estudio se encontró una mejoría clínica importante en cuanto al dolor utilizando la escala de medición de la AOFAS, donde la mayoría de los pacientes refirieron su dolor como leve (61,90%). Cabe destacar que se obtuvo un promedio de puntuación pos-quirúrgica mediata de 20,5 puntos, al mes de 32,7 puntos y a los 6 meses de 37,5 puntos, teniendo como máximo 40 puntos; similar a lo reportado por Crespo y colaboradores quienes en un estudio realizado en 108 personas, hallaron que el 76,5% de los pacientes reportaban sentirse satisfechos o muy satisfechos con los resultados obtenidos de la intervención quirúrgica mínimamente invasiva²³.

Las mujeres tuvieron una mayor frecuencia de dolor leve (69,23%) comparado con el sexo masculino (50%). Este comportamiento se ha descrito en la literatura, donde las mujeres muestran una mayor respuesta a la mejoría del

dolor, lo cual tiene gran relevancia ya que el sexo femenino es el que presenta con mayor frecuencia esta afectación, mencionándose como una posible causa el uso de calzado femenino en este grupo²⁴. Esto se refleja al evaluar la escala AOFAS, donde en los resultados del uso de calzado habitual a los 6 meses de la intervención tuvo un promedio de 7 puntos de un total de 10 puntos; asimismo la capacidad para realizar las actividades diarias también fue satisfactoria, ya que se encontró una puntuación pre-quirúrgica de 5,4 puntos y a los 6 meses fue de 9 puntos de un total de 10 puntos.

Dado los resultados satisfactorios encontrados, se puede plantear la incorporación de la técnica mínimamente invasiva en el manejo del hallux valgus sintomático para nuestra población. Entre las ventajas que se obtienen se incluyen el no requerir el ingreso a una clínica u hospital, menor dolor, las pequeñas incisiones reducen las posibles complicaciones y las cicatrices, egreso inmediato después de la intervención y se puede incorporar al trabajo en aproximadamente 28 días⁴. Por lo tanto, se recomienda la realización de mayor cantidad de estudios en el ámbito regional y nacional que validen el uso de esta intervención para el tratamiento de esta patología a fin de garantizar una mejor calidad de vida en nuestros pacientes.

Referencias

- Dufour AB, Casey WA, Golightly YM, Hannan MT. Characteristics Associated With Hallux Valgus In a Population-Based Foot Study of Older Adults: Hallux Valgus in Older Adults. *Arthritis Care Res.* diciembre de 2014;66(12):1880-6.
- Fourieau OJ, Darceia V, Chauveaux D. Hallux valgus: definición, fisiopatología, exploración física y radiográfica, principios del tratamiento. *ScienceDirect.* 2012; 14: 1-11.
- Morales M, Gamba CE. Osteotomía de SCARF para Hallux Valgus: una revisión de 82 casos. *Revista colombiana de Ortopedia y Traumatología.* 2005; 19(2):79-84.
- González López JJ, Rodríguez Rodríguez S, Méndez Cadena L. Resultado funcional, estético y radiográfico del tratamiento quirúrgico del hallux valgus con cirugía mínima invasiva. *Acta Ortopédica Mex.* 2004;18(5):185-90.
- Sociedad Española de Cirugía Ortopédica y Traumatología (SECOT). Manual de cirugía ortopédica y traumatología. Ed. Médica Panamericana; 2010. 888 p.
- Menz HB, Roddy E, Thomas E, Croft PR. Impact of hallux valgus severity on general and foot-specific health-related quality of life. *Arthritis Care Res.* 2010;n/a-n/a.
- Kellikian AS, Shahan K, Sarrafian. Anatomía de Sarrafian del pie y del tobillo: descriptiva, topográfica, funcional. Segunda edición ed. Robert J, Koletch J, editors. Chicago, Illinois: Lippincott, Williams & Wilkins; 2011.
- Dereymaeker G. Scarf osteotomy for correction of hallux valgus. Surgical technique and results as compared to distal chevron osteotomy.

- Foot Ankle Clin. septiembre de 2000;5(3):513-24.
9. Coughlin MI, Saltzman CL, Nunley JA. Angular measurements in the evaluation of hallux valgus deformities: a report of the ad hoc committee of the American Orthopaedic Foot & Ankle Society on angular measurements. *Foot Ankle Int.* enero de 2002;23(1):68-74.
 10. Harrison WD, Walker CR. Controversies and Trends In United Kingdom Bunion Surgery. *Foot Ankle Clin.* junio de 2016;21(2):207-17.
 11. Berg A, Saltzman C. Outcomes Following Surgical Treatment of Hallux Valgus Deformity: A Systematic Literature Review. *Foot Ankle Orthop.* 1 de septiembre de 2017;2(3):24730114175000110.
 12. Nofez-Samper M, Viladot R, Ponce SJ, Lao E, Souki F. Secuelas graves de la cirugía del hallux valgus: opciones quirúrgicas para su tratamiento. *Rev Esp Cir Ortop Traumatol Ed Impr.* 201608;60(4):234-42.
 13. Oliva F, Longo UG, Mattioli N. Minimally Invasive Hallux Valgus Correction. *Orthop Clin.* 1 de octubre de 2009;40(4):525-30.
 14. Conde Caballero D, Lancho Casares JM. Cirugía M.I.S. del hallux valgus. *Rev Esp Podol.* 2005;16(3):134-42.
 15. Nieto García E, Ramírez Andrés L. Cirugía M.I.S. del hallux valgus medio: técnica Reverdin-Bham. *Rev Esp Podol.* 2003;14(2):86-91.
 16. Cook JJ, Cook EA, Rosenblum BI, Landsman AS, Roukis TS. Validation of the American College of Foot and Ankle Surgeons Scoring Scales. *J Foot Ankle Surg Off Publ Am Coll Foot Ankle Surg.* agosto de 2011;50(4):420-9.
 17. Barragán-Henella RG, Morales-Flores F, Arratia-Ríos M, Buzo-Garduñas AY, Nesme-Ávila W, García-Villaseñor A. Resultados clínicos de la cirugía de mínima invasión de hallux valgus. *Acta Ortopédica Mex.* 2008;22(3):150-6.
 18. Ofiorbe E, Rodríguez-Merchán EC, Gil-Garay E. Resultados a largo plazo de la artroplastia de resección (Keller-Brandes) en el hallux valgus en pacientes mayores de 50 años con artrosis metatarsofalángica. *Rev Esp Cir Ortopédica Traumatol.* 51:270-6.
 19. Kitaoka HB, Alexander II, Adelaar RS, Nunley JA, Myerson MS, Sanders M. Clinical rating systems for the ankle-hindfoot, midfoot, hallux, and lesser toes. *Foot Ankle Int.* julio de 1994;15(7):349-53.
 20. Vega Fernández E. Tratamiento quirúrgico del Hallux Valgus moderado y severo: osteotomía metatarsiana proximal y liberación distal de partes blandas. *Rev Cuba Ortop Traumatol.* junio de 2015;29(1):40-9.
 21. Makhdom AM, Sinno H, Aldabeyan S, Cota A, Hamdy RC, Alzahrani M, et al. Bilateral Hallux Valgus: A Utility Outcome Score Assessment. *J Foot Ankle Surg Off Publ Am Coll Foot Ankle Surg.* octubre de 2016;55(5):944-7.
 22. Nix S, Smith M, Vicenzino B. Prevalence of hallux valgus in the general population: a systematic review and meta-analysis. *J Foot Ankle Res.* 27 de septiembre de 2010;3:21.
 23. Crespo Romero E, Peñuela Candel R, Gómez Gómez S, Arias Arias A, Arcas Ordoño A, Gálvez González J, et al. Percutaneous forefoot surgery for treatment of hallux valgus deformity: an intermediate prospective study. *Musculoskelet Surg.* agosto de 2017;101(2):167-72.
 24. Menz HB, Roddy E, Marshall M, Thomas MJ, Rathod T, Peat GM, et al. Epidemiology of Shoe Wearing Patterns Over Time in Older Women: Associations With Foot Pain and Hallux Valgus. *J Gerontol A Biol Sci Med Sci.* diciembre de 2016;71(12):1682-7.

Manuel Velasco (Venezuela) Editor en Jefe - Felipe Alberto Espino Comercialización y Producción

Reg. Registrada en los siguientes índices y bases de datos:

SCOPUS, EBSCO, Compendex, GEOBASE, EMBiology, Elsevier, BIOSIS, FUJIEDA, World Textiles,

OPEN JOURNAL SYSTEMS (OJS), REDALYC (Red de Revistas Científicas de América Latina, el Caribe, España y Portugal),

Google Scholar

LATINDEX (Sistema Regional de Información en Línea para Revistas Científicas de América Latina, el Caribe, España y Portugal)

LIWCS (Literatura Venezolana para la Ciencia de la Salud), LIACS (Literatura Latinoamericana y del Caribe en Ciencia de la Salud)

PERIODICA (Índice de Revistas Latinoamericanas en Ciencia), REVIMCYT (Índice y Biblioteca Electrónica de Revistas Venezolanas de Ciencia y Tecnología)

SAGEER UOJ, DRJI (Directory of Research Journal Indexing)

CuCaJA (Conocimiento Latinoamericano y Caribeño de Libre Acceso), WISD Publishing, PROQUEST



Esta Revista se publica bajo el auspicio del
Consejo de Desarrollo Científico y Humanístico
Universidad Central de Venezuela.



 cdch-uov.net

 publicaciones@cdch-uov.net

www.revistahipertension.com.ve

www.revistadiabetes.com.ve

www.revistasindrome.com.ve

www.revistasaavft.com.ve

Exposiciones y posters en congreso

Uso de espaciadores móviles vs estáticos en prótesis total de rodilla infectada. Revisión en dos tiempos (POSTER)



Encuentro Latinoamericano de Cirujanos de Cadera y Rodilla

EL SUSCRITO

**DIRECTOR DEL ENCUENTRO LATINOAMERICANO DE
CIRUJANOS DE CADERA Y RODILLA
ELCCR**

CERTIFICA QUE LOS DOCTORES

**José Gómez Irrazabal
Moreira Del Pozo Luis
Garófalo Peña Juan Carlos
Guamán Novillo Edgar
Aaad Saab Angelo**

Presentaron el Póster Científico (PT 12) titulado **"Uso de espaciadores móviles vs estáticos en prótesis total de rodilla infectada. Revisión en dos tiempos"**. Durante el **12 Encuentro Latinoamericano de Cirujanos de Cadera y Rodilla**, el cual se llevó a cabo durante los días del 03 al 06 de Agosto del año en curso en las instalaciones del Centro de convenciones Las Américas de la ciudad de Cartagena Colombia.

Atentamente,


Dr. JULIO CÉSAR PALACIO
Director ELCCR

Esta certificación se expide a solicitud de los interesados en la ciudad de Bogotá a los 06 días del mes de Agosto de 2016.

Calle 134 No. 7B -83 Oficina 201
PBX: (571) 625 7445 – Fax: (571) 625 7417
E-mail: secretaria@sccot.org.co
www.elccr.org
BOGOTÁ, D.C. – COLOMBIA

1. Revisión de prótesis de rodilla en dos tiempos. Experiencia en Hospital



SOCIEDAD ECUATORIANA DE ORTOPEDIA Y TRAUMATOLOGÍA S.E.O.T.

FILIAL S.L.A.O.T.

DIRECTIVA NACIONAL
2019-2021

PRESIDENTE
Dr. Víctor Naula M.

VICEPRESIDENTE
Dr. Telmo Tapia P.

SECRETARIO
Dr. Danilo Orellana F.

PRO SECRETARIO
Dr. Roberto Aguirre C.

TESORERO
Dr. Angel Auad S.

VOCALES
Dr. Jaime Moyano A.
Dr. Pablo Cornejo A.

PRESIDENTES
CAPÍTULOS Y
NÚCLEOS PROVINCIALES

Dr. Iván Vallejo M.
AZUAY

Dr. Esteban Garcés B.
PICHINCHA

Dr. Paúl Zambrano
SIERRA CENTRO

Dr. Edison Rojas T.
EL ORO

Dr. Eduardo Guaman A.
LOJA

Dr. Dinis Chusino A.
MANABÍ

Dr. Edwin Valencia L.
STO. DOMINGO DE
LOS TSACHILAS

PRESIDENTES
COMITE
SUBESPECIALIDADES

Dr. José Gómez L.
Dr. Paúl Terán V.
Dr. Byron Torres D.
Dr. Luis Carrión G.
Dr. Fernando Hidalgo C.
Dr. Bosco Mendoza R.
Dr. Francisco Vellejo C.
Dr. Arturo Maya M.
Dr. Edgar Barro P.
Dr. Jorge Armijos V.

Guayaquil, Febrero 6 del 2019


CERTIFICADO


La **Sociedad Ecuatoriana de Ortopedia y Traumatología** certifica según los registros del comité científico del **42º Congreso Ecuatoriano de Ortopedia y Traumatología** con sede en Guayaquil, que se realizó del 24 al 26 de Agosto del 2016, que el **Dr. Edgar Guamán Novillo** participó con el Tema Libre:

“Revisión de Prótesis de rodilla en dos tiempos. Experiencia Hospital Luis Vernaza”

Sin ningún otro particular, nos suscribimos.

Atentamente,


Dr. Víctor Naula M.
Presidente


Dr. Danilo Orellana F.
Secretario

2. Mediciones Radiológicas en articulación radiocubital distal en adultos

sanos ecuatoriano



SOCIEDAD ECUATORIANA DE ORTOPEDIA Y TRAUMATOLOGÍA S.E.O.T.

FILIAL S.L.A.O.T.

DIRECTIVA NACIONAL
2019-2021

PRESIDENTE
Dr. Víctor Naula M.

VICEPRESIDENTE
Dr. Telmo Tapia P.

SECRETARIO
Dr. Danilo Orellana F.

PRO SECRETARIO
Dr. Roberto Aguirre C.

TESORERO
Dr. Angel Auad S.

VOCALES
Dr. Jaime Moyano A.
Dr. Pablo Cornejo A.

PRESIDENTES
CAPÍTULOS Y
NÚCLEOS PROVINCIALES

Dr. Iván Vallejo M.
AZUAY

Dr. Esteban Garcés B.
PICHINCHA

Dr. Paúl Zambrano
SIERRA CENTRO

Dr. Edison Rojas T.
EL ORO

Dr. Eduardo Guaman A.
LOJA

Dr. Dinis Chusino A.
MANABÍ

Dr. Edwin Valencia L.
STO. DOMINGO DE
LOS TSACHILAS

PRESIDENTES
COMITE
SUBESPECIALIDADES

Dr. José Gómez L.
Dr. Paúl Terán V.
Dr. Byron Torres D.
Dr. Luis Carrión G.
Dr. Fernando Hidalgo C.
Dr. Bosco Mendoza R.
Dr. Francisco Vellejo C.
Dr. Arturo Maya M.
Dr. Edgar Barro P.
Dr. Jorge Armijos V.

Guayaquil, Febrero 6 del 2019

CERTIFICADO

La **Sociedad Ecuatoriana de Ortopedia y Traumatología** certifica según los registros del comité científico del **42º Congreso Ecuatoriano de Ortopedia y Traumatología** con sede en Guayaquil, que se realizó del 24 al 26 de Agosto del 2016, que el **Dr. Edgar Guamán Novillo** participó con el Tema Libre:

“Mediciones Radiológicas en articulación radio-cubital distal en adultos sanos ecuatorianos”

Sin ningún otro particular, nos suscribimos.

Atentamente,

Dr. Víctor Naula M.
Presidente

Dr. Danilo Orellana F.
Secretario

4. Corrección de pie plano flexible mediante artrorrisis con tornillo subtalar en niños atendidos en el hospital “Dr. Roberto Gilbert Elizalde”



**DIRECTIVA NACIONAL
2016-2018**

SOCIEDAD ECUATORIANA DE ORTOPEDIA Y TRAUMATOLOGÍA FILIAL S.L.A.O.T.

CERTIFICACION TEMA LIBRE

PRESIDENTE

Dr. Esteban Santos B.

VICEPRESIDENTE

Dr. Iván Vallejo M.

2do. VICEPRESIDENTE

PRESIDENTE ELECTO

Dr. Víctor Naula M.

SECRETARIO

Dr. Byron Torres D.

PRO SECRETARIO

Dr. Fernando Latorranga J.

TESORERO

Dr. Carlos Ballesteros P.

SEC. EJECUTIVO

Ing. Sebastián Mesías A.

VOCAL CAPÍTULO

AZUAY

Dr. Christian Ochoa R.

VOCAL NÚCLEO

EL ORO

Dr. Edison Rojas T.

VOCAL CAPÍTULO

GUAYAS

Dr. Víctor Naula M.

VOCAL NÚCLEO LOJA

Dr. Eduardo Gremón A.

VOCAL NÚCLEO

MANABÍ

Dr. Diris Chusino A.

VOCAL CAPÍTULO

PICHINCHA

Dr. Esteban Garcés B.

VOCAL NÚCLEO

SANTO DOMINGO

Dr. Edwin Valencia L.

VOCAL CAPÍTULO

SIERRA CENTRO

Dr. Julio Pacheco S.

Señor MD

EDGAR EMILIO GUAMAN NOVILLO

Presente

En nombre del Directorio de la Sociedad Ecuatoriana de Ortopedia y Traumatología SEOT y el Comité Científico del 44° Congreso Ecuatoriano de Ortopedia y Traumatología, 2do. Congreso Regional de la Sociedad Latinoamericana de Ortopedia y Traumatología y 1er. SLARD, Sociedad Latinoamericana de Artroscopia, Rodilla y Deporte, evento realizado en la ciudad de Quito del 5 al 8 de octubre de 2018, queremos expresar a usted una felicitación por su participación como autor, a la vez que CERTIFICAMOS la presentación del TEMA LIBRE:

CORRECCION DE PIE PLANO FLEXIBLE POR ARTRORRISIS CON TORNILLO SUBTALAR

EN NIÑOS EN HOSPITAL ROBERTO GILBERT

Md Edgar Emilio Guamán Novillo, Dr. Jhonny Meigar Celleri,

Dr. Jefferson Quiñonez León

Agradecemos su valiosa colaboración y les auguramos constante crecimiento profesional

Atentamente,

**Dr. Esteban Santos B.
PRESIDENTE
S.E.O.T.**

**Dr. Byron Torres D.
SECRETARIO
S.E.O.T.**

5. Estudio radiológico de valores antropométricos de la articulación radio-cubital distal en ecuatorianos



S.E.O.T.
DIRECTIVA
NACIONAL
2016-2018

**SOCIEDAD ECUATORIANA DE
ORTOPEDIA Y TRAUMATOLOGÍA FILIAL S.L.A.O.T.**

PRESIDENTE
Dr. Esteban Santos B.

VICEPRESIDENTE
Dr. Iván Vallejo M.

**2do. VICEPRESIDENTE
PRESIDENTE ELECTO**
Dr. Víctor Naula M.

SECRETARIO
Dr. Byron Torres D.

PRO SECRETARIO
Dr. Fernando Luevas J.

TESORERO
Dr. Carlos Ballesteros P.

SEC. EJECUTIVO
Ing. Sebastián Mesías A.

**VOCAL CAPÍTULO
AZUAY**
Dr. Christian Ochoa R.

**VOCAL NÚCLEO
EL ORO**
Dr. Edison Rojas T.

**VOCAL CAPÍTULO
GUAYAS**
Dr. Víctor Naula M.

VOCAL NÚCLEO LOJA
Dr. Eduardo Guzmán A.

**VOCAL NÚCLEO
MANABÍ**
Dr. Diris Chusino A.

**VOCAL CAPÍTULO
PICHINCHA**
Dr. Esteban Garcés B.

**VOCAL NÚCLEO
SANTO DOMINGO**
Dr. Edwin Valencia L.

**VOCAL CAPÍTULO
SIERRA CENTRO**
Dr. Julio Pacheco S.

**CERTIFICACION
TEMA LIBRE**

Señor MD
EDGAR EMILIO GUAMAN NOVILLO
Presente

En nombre del Directorio de la Sociedad Ecuatoriana de Ortopedia y Traumatología SEOT y el Comité Científico del 44º Congreso Ecuatoriano de Ortopedia y Traumatología, 2do. Congreso Regional de la Sociedad Latinoamericana de Ortopedia y Traumatología y 1er. SLARD, Sociedad Latinoamericana de Artroscopia, Rodilla y Deporte, evento realizado en la ciudad de Quito del 5 al 8 de octubre de 2018, queremos expresar a usted una felicitación por su participación como autor, a la vez que **CERTIFICAMOS** la presentación del **TEMA LIBRE**:

Estudio radiológico de valores antropométricos de la articulación radio-cubital distal en ecuatorianos

Publicación (Guamán Novillo EE, Correa Vega JF, Peñaflor Cortez WX, Cevallos Quintero EA, Larco Correa PT, Chamba Camacho PK, Ordoñez Suquilanda MG, Jiménez Pinto

Agradecemos su valiosa colaboración y les auguramos constante crecimiento profesional

Atentamente,

Dr. Esteban Santos B.
PRESIDENTE
S.E.O.T.

Dr. Byron Torres D.
SECRETARIO
S.E.O.T.