

**UNIVERSIDAD SAN FRANCISCO DE QUITO USFQ**

**Colegio de Posgrados**

**Complicaciones Postquirúrgicas de la Palatoplastia en pacientes con Paladar hendido no Sindrómicos. Análisis de casos**

**Dr. Jorge Luis López Bundschuh**

**Dr. Fernando José Sandoval Portilla  
Director de Trabajo de Titulación**

Trabajo de titulación de posgrado presentado como requisito  
para la obtención del título de Cirujano Oral y Maxilofacial

Quito, 19 de Junio de 2019

**UNIVERSIDAD SAN FRANCISCO DE QUITO USFQ****COLEGIO DE POSGRADOS****HOJA DE APROBACIÓN DE TRABAJO DE TITULACIÓN**

**Complicaciones Postquirúrgicas de la Palatoplastia en pacientes con Paladar hendido no  
Sindrómicos. Análisis de casos**

**Dr. Jorge Luis López Bundschuh**

Firmas

Dr. Fernando José Sandoval Portilla

Especialidad en Cirugía Oral y Maxilofacial

Director del Trabajo de Titulación

---

Dr. Fernando José Sandoval Portilla

Especialidad en Cirugía Oral y Maxilofacial

Director del Programa de Posgrado de

Cirugía Oral y Maxilofacial

---

Dra. Paulina Aliaga Sancho

Especialista en Cirugía Oral

Decano del Colegio de Odontología

---

Ph. D. Hugo Demetrio Burgos Yáñez

Decano del Colegio de Posgrados

---

**Quito, 19 de junio 2019**

## © Derechos de Autor

Por medio del presente documento certifico que he leído todas las Políticas y Manuales de la Universidad San Francisco de Quito USFQ, incluyendo la Política de Propiedad Intelectual USFQ, y estoy de acuerdo con su contenido, por lo que los derechos de propiedad intelectual del presente trabajo quedan sujetos a lo dispuesto en esas Políticas.

Asimismo, autorizo a la USFQ para que realice la digitalización y publicación de este trabajo en el repositorio virtual, de conformidad a lo dispuesto en el Art. 144 de la Ley Orgánica de Educación Superior.

Firma del estudiante: \_\_\_\_\_

Nombre: Jorge Luis López Bundschuh

Código de estudiante: 00115914

C. I.: 1710912773

Lugar, Fecha Quito, 19 de junio de 2019

## **DEDICATORIA**

Dedico a mi esposa, quien con su apoyo y sabiduría, depositó toda su confianza en mí para entender el sacrificio y esfuerzo del logro de esta especialidad, este éxito lo comparto ahora, y a mis hijos Samanta y Jorge Luis quienes han sido la gran motivación para seguir adelante y lograr el cumplimiento de una meta más en mi vida profesional

## **AGRADECIMIENTOS**

Agradezco a mi familia, quienes me apoyaron día tras día en este largo caminar de rotaciones hospitalarias y aulas de clase, al soportar mis ausencias para lograr así la culminación exitosa del postgrado con la obtención de la especialidad.

Al Dr. Fernando José Sandoval tutor de mi tesis por ser un distinguido profesor, cirujano y amigo, lo aprendido con él en estos años servirán de fortaleza en mi vida profesional y harán que mi desempeño siempre sea buscando la calidad y la eficacia.

A mis maestros, base fundamental de la preparación académica y quirúrgica, quienes dieron sus conocimientos y esfuerzo de una manera asertiva sin egoísmos, siempre pensando en el perfeccionamiento del cirujano en formación; para ellos mis más sinceros agradecimientos.

## RESUMEN

**Objetivos:** El Objetivo de este estudio, de series de casos fue solucionar las complicaciones postquirúrgicas de los pacientes de paladar hendido no sindrómicos atendidos en otros centros hospitalarios, que acudieron a la Escuela de Odontología en el Postgrado de Cirugía Oral y Maxilofacial de la Universidad San Francisco de Quito mediante la aplicación de diversas técnicas quirúrgicas de palatoplastia, faringoplastia y colgajo de lengua.

**Métodos:** De los 9 pacientes de estudio con complicaciones postquirúrgicas de palatoplastia: 2/9 casos dehiscencias, 6/9 casos fistulas palatinas, 9/9 casos insuficiencia velofaríngea, : 1/9 casos sin palatoplastia primaria, 1/9 casos paladar hendido submucoso sin palatoplastia; se aplicaron técnicas quirúrgicas de palatoplastia primaria de: Von Langenbeck, Veau Wardill Kilner-Pushback V-Y, colgajo de vómer, colgajo faríngeo de base superior y colgajo pediculado de lengua; con la finalidad de solucionar las complicaciones presentadas.

**Resultados:** De los 9 casos de estudio con complicaciones postquirúrgicas de palatoplastia se trataron con la aplicación de las siguientes técnicas quirúrgicas: 5/9 casos: palatoplastia de Von Langenbeck, 2/9 casos: Veau Wardill kilner, 1/9 casos: colgajo faríngeo de base superior, 1/9 casos: colgajo pediculado de lengua. Cada caso fue analizado para la elegir la técnica quirúrgica adecuada en la resolución de las complicaciones presentadas, sin presentar ninguna de estas luego de la aplicación de los tratamientos quirúrgicos en mención.

**Conclusiones:** En este estudio, podemos concluir que las complicaciones postquirúrgicas de la palatoplastia primaria en pacientes con paladar hendido no sindrómico de mayor incidencia están las dehiscencias como complicaciones inmediatas, las fístulas palatinas y la insuficiencia velofaríngea como complicaciones mediatas y que si bien no existe una técnica quirúrgica indicada única, las mencionadas en este estudio dieron solución a los pacientes que acudieron al servicio.

**Palabras clave:** Paladar hendido, Palatoplastia, No Sindrómico, Fístula Palatina, Incompetencia velofaríngea, Complicaciones Postquirúrgicas.

## ABSTRACT

**Objective:** The objective of this study, of series of cases, was to solve post-surgical complications of patients with cleft palate not syndromic treated in other hospitals, who attended the School of Dentistry in the Postgraduate Course of Oral and Maxillofacial Surgery of the University San Francisco de Quito through the application of various surgical techniques of palatoplasty, pharyngoplasty and tongue flap.

**Methods:** Of the 9 study patients with postoperative complications of palatoplasty: 2/9 cases of dehiscence, 6/9 cases of palatal fistulas, 9/9 cases of velopharyngeal insufficiency, 1/9 cases without primary palatoplasty, 1/9 cases of submucosal cleft palate without palatoplasty; Primary palatoplasty surgical techniques were applied: von Langenbeck, Veau Wardill Kilner-Pushback V-Y, vomer flap, upper-base pharyngeal flap and pedicled tongue flap; in order to solve the complications presented.

**Results:** Of the 9 cases of study with postoperative complications of palatoplasty were treated with the application of the following surgical techniques: 5/9 cases: von Langenbeck palatoplasty, 2/9 cases: Veau Wardill Kilner, 1/9 cases: pharyngeal flap of superior base, 1/9 cases: pedicle tongue flap. Each case was analyzed to choose the appropriate surgical technique in the resolution of the presented complications, without presenting any of these after the application of the surgical treatments in mention.

**Conclusion:** In this study, we can conclude that postsurgical complications of primary palatoplasty in patients with cleft palate no syndromic higher incidence are dehiscence as immediate complications, palatal fistulas and velopharyngeal insufficiency as mediate complications and that although there is no surgical technique indicated only, those mentioned in this study gave solution to patients who came to the service.

**Key words:** Cleft palate, Palatoplasty, Non-syndromic, Palatal fistula, Velopharyngeal incompetence, Postsurgical Complications.

**TABLA DE CONTENIDO****Contenido**

1. INTRODUCCIÓN .....	27
2. REVISIÓN DE LA LITERATURA.....	29
2.1 HISTORIA DEL PALADAR FISURADO .....	29
2.2 CLASIFICACIÓN, EPIDEMIOLOGIA, GENÉTICA DE LAS FISURAS OROFACIALES.....	31
2.2.1 PERSPECTIVA HISTÓRICA: TERMINOLOGÍA Y CLASIFICACIÓN .....	32
2.3 PREVALENCIA DEL PALADAR HENDIDO .....	35
2.4 INCIDENCIA POR RAZA Y TIPOS DE PALADAR HENDIDO .....	36
2.5 CAUSAS DEL PALADAR FISURADO .....	36
2.6. FACTORES ETIOLÓGICOS.....	38
2.7 EMBRIOLOGÍA.....	40
2.7.1 EMBRIOGÉNESIS.....	40
2.7.2 EL APARATO BRANQUIAL/FARÍNGEO.....	41
2.7.3 EL APARATO BRANQUIAL/FARÍNGEO.....	44



2.7.4 EMBRIOLOGÍA DEL PALADAR .....	46
2.7.5 EMBRIOLOGÍA DEL LABIO Y DEL PALADAR HENDIDO (CPL) .....	47
2.8 ANATOMÍA TOPOGRÁFICA DEL PALADAR HENDIDO .....	49
2.9 AUDICIÓN .....	56
2.10 CLASIFICACIÓN DEL PALADAR FISURADO .....	57
FIG. 15. CLASIFICACIÓN DE VEAU Y CLASIFICACIÓN DE KERNAHAN Y STARK .....	58
2.11 SISTEMA BASADO EN LA Y DE KERNAHAN .....	58
2.12 PALADAR HENDIDO SUBMUCOSO (SMCP) .....	66
2.13 PREPARACIÓN PRIMARIA DEL PALADAR HENDIDO .....	68
2.13.1 PLANIFICACIÓN PREOPERATORIA Y CONSIDERACIONES .....	68
2.13.2 EVALUACIÓN MULTIDISCIPLINARIA TEMPRANA .....	68
2.13.3 LA EVALUACIÓN DEL PACIENTE .....	69
2.13.4 EVALUACIÓN QUIRÚRGICA. ....	69
2.14 TÉCNICAS QUIRÚRGICAS DE PALATOPLASTIA PRIMARIA .....	70
2.14.1 PROTOCOLOS DE LAS TÉCNICAS EMPLEADAS .....	71

2.14.2 PALATOPLASTIA DE DOS COLGAJOS .....	73
2.14.3 PALATOPLASTIA Z DE DOBLE OPOSICIÓN FURLow .....	76
2.14.4 PALATOPLASTIA VON LANGENBECK.....	80
2.14.5 V-Y PUSHBACK.....	83
2.14.7 COLGAJO DE VÓMER (PALATOPLASTIA).....	87
2.15 PALATOPLASTIA EN UNA ETAPA VERSUS DOS ETAPAS (LA IMPORTANCIA EN LAS PREDICCIÓN DE COMPLICACIONES POSTQUIRÚRGICAS) .....	93
2.16 CUIDADO POSTQUIRÚRGICO .....	95
2.16.1 TEMPRANO .....	96
2.16.2 TARDE .....	97
2.17 COMPLICACIONES Y EFECTOS SECUNDARIOS.....	98
2.17.1 COMPLICACIONES TEMPRANAS.....	100
2.17.1.1 COMPLICACIONES EN RELACIÓN CON LAS TÉCNICAS DE ANESTESIA GENERAL .....	103
COMPLICACIONES EN RELACIÓN CON LA VÍA AÉREA.-.....	104
2.17.1.1.2 COMPLICACIONES CARDÍACAS POSTPALATOPLASTIA NO SINDRÓMICA....	109

2.17.1.1.3 DEHISCENCIA.....	111
2.17.1.1.4 NAUSEA Y VÓMITO.....	112
2.17.1.1.5 INFECCIÓN.....	113
2.17.1.1.6 NECROSIS .....	114
2.17.1.1.7 MACROGLOSIA.....	116
2.17.1.1.8 COMPLICACIONES POSTQUIRÚRGICAS DE LA PALATOPLASTIA EN RELACIÓN CON LAS TÉCNICAS.....	118
2.18 COMPLICACIONES INTERMEDIAS .....	122
2.18.1 FÍSTULAS PALATINAS POST-PALATOPLASTIA NO SINDRÓMICA.-.....	122
2.18.2 FÍSTULAS PALATINAS POST-PALATOPLASTIA NO SINDRÓMICA. ....	123
2.18.3 SISTEMA DE CLASIFICACIÓN DE LAS FÍSTULAS POSTPALATOPLASTIA. ....	126
EL SISTEMA DE CLASIFICACIÓN DE FÍSTULA DE PITTSBURGH.....	126
TABLA 6. FÍSTULA EN RELACIÓN CON ANCHO, TIPO DE HENDIDURA.....	131
2.18.4 INDICACIONES .....	133
2.18.5 INTERVENCIONES QUIRÚRGICAS (REPARACIÓN DE FÍSTULAS PALATINAS POSTPALATOPLASTIA EN PALADAR HENDIDO NO SINDRÓMICO).....	133

2.18.6 TÉCNICAS RECONSTRUCTIVAS .....	135
2.18.7 CIERRE DE COLGAJO LOCAL.....	136
2.18.8 COLGAJO DE LENGUA .....	140
2.18.19 COLGAJO DE LA ARTERIA FACIAL MUSCULO-MUCOSAL.....	145
2.18.10 TRANSFERENCIA DE TEJIDO LIBRE .....	148
2.19 OTITIS MEDIA CON DERRAME (OME) .....	149
2.19.1 TUBOS DE TIMPANOSTOMÍA.....	150
2.20 PÉRDIDA DE LA AUDICIÓN.....	153
2.20 INSUFICIENCIA VELOFARÍNGEA (VPI) .....	157
2.20.1 EVALUACIÓN DEL PACIENTE .....	161
2.20.2 EVALUACIÓN DEL HABLA .....	162
2.20.3 EVALUACIÓN INSTRUMENTAL DE LA FUNCIÓN VELOFARÍNGEA.....	162
2.20.4 PALATOPLASTIA SECUNDARIA (FARINGOPLASTIAS) .....	164
2.20.5 PALATOPLASTIA DE FURLOW (DOBLE PLASTIA Z OPUESTA) .....	164
2.20.6 COLGAJO FARÍNGEO.....	165

2.20.7 FARINGOPLASTIA DE ESFÍNTER (ORTICOCHEA) .....	166
2.20.8 EL ENFOQUE ALGORÍTMICO DE LA INSUFICIENCIA VELOFARÍNGEA .....	169
2.20.9 COMPLICACIONES POST-QUIRÚRGICAS DE LA PALATOPLASTIA SECUNDARIA .....	171
2.20.10 APNEA OBSTRUCTIVA DEL SUEÑO. (OSA).....	171
2.21 COMPLICACIÓN TARDÍA .....	173
2.21.1 RETRUSIÓN MAXILAR.....	173
2.21.2 HIPOPLASIA MAXILAR .....	173
2.21.3 CRECIMIENTO EN RELACIÓN A LAS TÉCNICAS QUIRÚRGICAS. ....	174
3. HIPÓTESIS.....	178
4. OBJETIVO GENERAL .....	178
5. OBJETIVOS ESPECÍFICOS.....	178
6. METODOLOGÍA Y DISEÑO DE LA INVESTIGACIÓN .....	179
6.1 JUSTIFICACIÓN:.....	179
6.2 POBLACIÓN DEL ESTUDIO .....	179

6.2.1 CRITERIOS DE INCLUSIÓN .....	180
6.2.2 CRITERIOS DE EXCLUSIÓN .....	180
6.3 METODOLOGÍA.....	180
6.4 PRESENTACIÓN DE CASOS .....	180
CASO 1 .....	181
CASO 2 .....	183
CASO 3 .....	185
CASO 4 .....	186
CASO 5 .....	189
CASO 6 .....	191
CASO 7 .....	192
CASO 8 .....	194
CASO 9 .....	195
7. TIEMPO QUIRÚRGICO .....	197
7. 1 PRIMER TIEMPO QUIRÚRGICO: COLGAJO DE LENGUA DE BASE ANTERIOR.....	197

7.2 SEGUNDO TIEMPO QUIRÚRGICO: RESECCIÓN DEL PEDÍCULO DE COLGAJO DE LENGUA DE BASE ANTERIOR.....	201
8. DISCUSIÓN.....	202
9. CONCLUSIONES.....	208
10. REFERENCIAS .....	210

**INDICE DE FIGURAS**

FIG. 1. FIGURA GRIEGA QUE EVIDENCIA FISURA OROFACIAL .....	29
FIG. 2. VISTA ANTERIOR CRÁNEO DEMOSTRANDO ASIMETRÍA.....	30
FIG. 3. VISTA ANTERIOR DEL CRÁNEO DEMOSTRANDO HENDIDURA ALVEOLAR UNILATERAL .....	30
FIG. 4. TAC EN RECONSTRUCCIÓN TRIDIMENSIONAL DE HENDIDURA PALATINA.....	31
FIG. 5 (A) VISTA LATERAL DE UN EMBRIÓN HUMANO APROXIMADAMENTE A LAS 4 SEMANAS. FIG. 5 (B) DURANTE LA QUINTA SEMANA DE DESARROLLO, EL SEGUNDO ARCO SOBREPASA LOS ARCOS TERCERO Y CUARTO, FORMANDO EL SENO CERVICAL DE HIS. ....	42
FIGURA 6. ASPECTO DE LAS FOSAS NAALES A PARTIR DEL CRECIMIENTO DE LOS PROCESOS NAALES MEDIAL Y LATERAL. ....	44
FIGURA 7. EL SURCO NASOLAGRIMAL SE FORMA ENTRE EL PROCESO NASAL LATERAL Y LA PROMINENCIA MAXILAR. ....	46



FIG. 8. (A – D) SECUENCIA DE DESARROLLO DEL LABIO SUPERIOR. (E – H) DESARROLLO DEL PALADAR BLANDO Y DURO (ILUSTRACIÓN DE EMMA VOUGHT),...	49
FIG. 9 ANATOMÍA DEL PALADAR NORMAL EN COMPARACIÓN CON EL PALADAR HENDIDO.....	53
FIG. 10. (A) ANATOMÍA DEL PALADAR NORMAL. (B) ANATOMÍA DEL PALADAR HENDIDO.....	54
FIG. 11. DISECCIÓN DEL PALADAR BLANDO NORMAL. EL RECTÁNGULO NEGRO DENOTA EL 50% MEDIO DEL VELO DONDE RESIDE EL ELEVADOR DEL VELO DEL PALADAR (LVP). A, TENSOR DE APONEUROSIS; H, HAMULUS; HP, PALADAR DURO; LVP, ELEVADOR DEL VELO PALATINO; PNS: COLUMNA NASAL POSTERIOR; PP, PALATOFARÍNGEO; R, LÍNEA MEDIA RAFE; TP, TORUS PALATINO. ....	55
FIG. 12. EL ELEVADOR DE HENDIDURA TIENE 3 INSERCIONES ANORMALES: (1) EL PALADAR DURO, (2) EL TENSOR DE LA APONEUROSIS, Y (3) EL CONSTRICTOR SUPERIOR. ....	56
FIG. 13. ESQUEMA OÍDO INTERNO Y MEDIO .....	56
FIG. 14. ESQUEMA OÍDO EXTERNO, MEDIO E INTERNO CON CARACOL Y CANALES SEMICIRCULARES.....	56
FIG. 15. CLASIFICACIÓN DE VEAU Y CLASIFICACIÓN DE KERNAHAN Y STARK .....	58
FIG.16. CLASIFICACIÓN PALADAR FISURADO.....	60
FIG. 17. PUNTAJE DE SEVERIDAD DEL ALVEOLO HENDIDO.....	60

FIG. (18): PUNTUACIÓN DE SEVERIDAD DEL PALADAR HENDIDO: A) PARA E5, 6; B) PARA E2, 3,4. ....	61
FIG. 19: EJEMPLOS DE CASOS: CASO 1; LABIO FISURADO INCOMPLETO IZQUIERDO, CASO 2; LABIO FISURADO BILATERAL COMPLETO Y PALADAR HENDIDO 3; LABIO Y PALADAR HENDIDOS COMPLETOS BILATERALES.....	62
FIG. 20. (A) CP SUBMUCOSO. (B) CP INCOMPLETO. (C) CP COMPLETO UNILATERAL. (D) CP BILATERAL COMPLETO. ....	64
FIG. 21 PALADAR HENDIDO SUBMUCOSO .....	67
FIG. 22. HIPEREXTENSIÓN DEL CUELLO Y FIG.23. PREPARACIÓN DE COJÍN PARA HIPEREXTENSIÓN .....	72
FIG. 24. POSICIONAMIENTO DEL PACIENTE: VISTA DEL PALADAR HENDIDO ANTES DE LA INCISIÓN UTILIZANDO UN SEPARADOR DE BOCA DIGMAN.DAVID SHAYE, CARRIE LIU,TRAVIS T. TOLLEFSON, (2015).....	72
FIG.25. PALATOPLASTIA DE DOS COLGAJOS. (A)	
FIG. 26. PALATOPLASTIA DE DOS COLGAJOS .....	74
FIG. 27. PALATOPLASTIA DE DOS COLGAJOS: CAPA NASAL CERRADA.....	75
FIG. 28. PALATOPLASTIA DE DOS COLGAJOS. ....	76
2.14.3 PALATOPLASTIA Z DE DOBLE OPOSICIÓN FURLOW .....	76
FIG.29. PALATOPLASTIA Z-PLASTIA (FURLOW) DE DOBLE OPOSICIÓN. ....	77

FIG. 30. Z-PALATOPLASTIA: INCISIONES MARCADAS. ....	78
FIG. 31. Z-PALATOPLASTIA: DISTINTAS CAPAS NASALES Y ORALES. ....	78
FIG. 32. Z-PALATOPLASTIA: CAPA NASAL CERRADA. ....	79
FIG. 33. Z-PALATOPLASTIA: CAPA ORAL CERRADA. ....	80
2.14.4 PALATOPLASTIA VON LANGENBECK. ....	80
FIG. 34. MÚSCULO ELEVADOR DEL VELO DEL PALADAR MOVILIZADO Y LIBRE DE LA CAPA NASAL. ....	83
FIG. 35. MÚSCULO ELEVADOR DEL VELO DEL PALADAR MOVILIZADO Y LIBRE DE LA CAPA NASAL. ....	83
FIG. 35 MARCACIÓN DE LA TÉCNICA PUSH BACK V-Y Y FIG. 36. ALARGAMIENTO DEL PALADAR. ....	85
FIG. 37. OXFORD / TRES SOLAPAS: AMBAS ALETAS LEVANTADAS. ....	86
FIG. 38. OXFORD / TRES SOLAPAS. ....	86
FIG. 39. OXFORD / TRES COLGAJOS: USO DE ALLODERM (LIFE CELL CORPORATION, BRIDGEWATER, NJ) ENTRE LAS CAPAS NASALES Y ORALES. ....	86
FIG. 40. OXFORD / TRES COLGAJOS: COLGAJOS ORALES SUTURADOS A LA MUCOSA ANTERIOR. ....	87

FIG. 42. ASPECTO DE UN COLGAJO DE VÓMER CURADO EN EL MOMENTO DE LA PALATOPLASTIA DEFINITIVA.....	89
FIG. 43. LA INCISIÓN PARA ELEVAR EL COLGAJO VÓMER.....	90
FIG. 44. SÁNDWICH EL COLGAJO ENTRE LA MUCOSA ORAL Y EL PALADAR DURO.....	90
FIG. 45. ASPECTO DEL COLGAJO VÓMER EXITOSO AL 100%.....	92
FIG. 46. ASPECTO DEL COLGAJO VÓMER CUANDO 50 A 89% DE ÉXITO .....	92
FIG. 47. ASPECTO DEL COLGAJO DE VÓMER TOTALMENTE FALLIDO .....	93
FIG. 48. (A) PALATOPLASTIA FURLOW ANTES DE LA INSERCIÓN DE GELFOAM. (B) ORIENTACIÓN DE GELFOAM EN LA INSERCIÓN. (C) GELFOAM EN SU LUGAR ENTRE LAS CAPAS NAALES Y ORALES. (D) CIERRE DE LA CAPA ORAL CON GELFOAM INSERTADO EN LOS CANALES LATERALES. ....	103
FIG. 49. PALADAR HENDIDO EN FORMA DE U EN PACIENTES CON SECUENCIA DE PIERRE ROBIN (RPS).....	104
FIG. 50. VÍA AÉREA ESTRECHA MICROGNATIA PACIENTE PALADAR HENDIDO SINDRÓMICA.....	105
FIG. 51. DEHISCENCIA POSTPALATOPLASTIA PALADAR HENDIDO BILATERAL A LOS 7 DÍAS, TÉCNICA VELOPLASTIA INTRAVELAR DE SOMMERLAD MÁS DOS COLGAJOS DE BARDACH .....	112
FIG. 52. EDEMA LINGUAL AL DÍA 7.....	117

FIG. 53. IMAGEN DE RESONANCIA MAGNÉTICA: LENGUA HINCHADA MASIVA EN EL DÍA 7 QUE OCUPA TODA LA CAVIDAD BUCAL Y FARÍNGEA SIN EVIDENCIA DE ABSCESO, HEMATOMA U OTRA ANOMALÍA QUIÍSTICA .....	117
FIG. 54 .VISTA DE LA FÍSTULA PALATINA EN EXAMEN INTRAORAL. ....	124
FIG. 55. Y 56 VISTA POSTOPERATORIA 2 MESES DE LA FÍSTULA REPARADA.....	124
FIG.: 57.- TOMADO DE: DARREN M. SMITH, JOSEPH E. LOSEE. (2014).....	126
FIG.58. A. ESQUEMA DE REPARACIÓN PERI FISTULAR POSTPALATOPLASTIA. B. ESQUEMA: VISTA SAGITAL .....	138
FIG. 59. (A) PLANIFICACIÓN DEL COLGAJO MUCOPERIÓSTICO UNILATERAL PARA LA REPARACIÓN DE LA FÍSTULA. (B) VISTA INTRAOPERATORIA DE LA FÍSTULA REPARADA. ....	138
FIG. 60. ILUSTRACIONES PARA EL PROCEDIMIENTO. (A) MARCAS PARA INCISIONES. (B) CIERRE DEL LADO NASAL CON UN COLGAJO DE BISAGRA MUCOPERIÓSTICO ORAL INVERTIDO. (C) CIERRE DEL LADO ORAL CON MUCOPERIOSTIO ORAL EN FORMA DE V – Y.....	140
FIG. 61. FÍSTULA ORONASAL DEL PALADAR DURO. (A) MARCAS PARA INCISIONES. (B) DESPUÉS DEL CIERRE QUIRÚRGICO.....	140
FIG. 62. FÍSTULA ORONASAL DE APROXIMADAMENTE 12 MM X 25 MM EN EL TERCIO ANTERIOR DEL PALADAR DURO. ....	142

FIG. 63. USO DE LA PLATINA ACRÍLICA. SE OBSERVA LA LENGUA UNIDA A LA PLATINA MEDIANTE DOS PUNTOS DE SUTURA EN LA REGIÓN ANTERIOR Y DOS EN LA REGIÓN POSTERIOR. ....	143
FIG. 64.A PARA SUTURAR EL LECHO DONADOR SOLO SE LIBERAN LOS DOS PUNTOS DE SUTURA POSTERIORES.....	143
FIG. 64. BSUTURA DEL COLGAJO A LA FÍSTULA PALATINA.....	144
FIG. 65. LECHO RECEPTOR TRES MESES DESPUÉS DE LA APLICACIÓN DEL COLGAJO LINGUAL.....	144
FIGS. 67 Y 68. COLGAJO MIOMUCOSAL DE BUCCINADOR CON ARTERIAL FACIAL PARA REPARACIÓN DE FÍSTULA PALATINA.....	147
FIG. 70. OTITIS MEDIA SEROSA Y FIG. 71. OTITIS MEDIA MUCOIDE.....	157
FIG. 72.A TUBOS DE VENTILACIÓN CON OTITIS MEDIA MUCOIDE.....	157
FIG. 72.B MÚSCULOS QUE ACTÚAN EN EL CIERRE VELOFARÍNGEO.....	158
FIG. 73. MÚSCULO CONSTRICTOR SUPERIOR EN RELACIÓN CON EL PALATOFARÍNGEO Y ELEVADO DEL VELO.....	158
FIG. 75. (A) COLGAJO FARÍNGEO DE BASE SUPERIOR. (B) FARINGOPLASTIA DE ESFÍNTER.....	164
FIG. 76. COLGAJO FARÍNGEO DE BASE SUPERIOR.....	166
FIG. 77. FARINGOPLASTIA DE ESFÍNTER.....	168

FIG. 78. PATRONES DE CIERRE VELOFARÍNGEO.....	170
FIG. 79. PALATOPLASTIA SIN INCISIONES LATERALES.....	175
FIG. 80. CASO REPRESENTATIVO DE UN NIÑO DE 12 MESES CON PALADAR HENDIDO COMPLETO DERECHO. ....	175
FIG. 81. EL RESULTADO DE LA PALATOPLASTIA UTILIZANDO EL COLGAJO VÓMER, DESTACA EL SURCO QUE SE PRODUJO .....	177

#### **INDICE DE FOTOGRAFÍAS**

FOTOGRAFÍA 1: FOTO DE FRENTE .....	182
FOTOGRAFÍA: 3 Y 4 LA CIRUGÍA CON TÉCNICA DE VON LANGENBECK E INCISIONES DE RELAJACIÓN.....	182
FOTOGRAFÍA 5: PACIENTE EN EL POSTQUIRÚRGICO INTUBADA SIN RETRACTOR DICKMAN.....	183
FOTOGRAFÍA 6: PACIENTE DE FRENTE .....	184

FOTOGRAFÍA 8: CIERRE DE FÍSTULA CON PALATOPLASTIA.....	184
FOTOGRAFÍA 9: VEAU / KILNER / WARDILL V-Y.....	185
FOTOGRAFÍA 11 Y 12: FÍSTULA PALATINA EN LA UNIÓN DEL PALADAR DURO Y BLANDO .....	186
FOTOGRAFÍA 13: CIERRE DE PISO NASAL + DISECCIÓN      FOTOGRAFÍA 14: CIERRE DE FÍSTULA CON COLGAJOS MUCOPERIÓSTICOS Y LEVANTAMIENTO SUBPERIÓSTICO DE COLGAJO.....	186
FOTOGRAFÍA 15 Y 16: FISURA PALATINA BILATERAL COMPLETA .....	187
FOTOGRAFÍA 17: HENDIDURA PALADAR BLANDO      18: HENDIDURA PALADAR DURO.....	188
FOTOGRAFÍA 19: PIERRE PISO NASAL .....	188
FOTOGRAFÍA 20: PALATOPLASTIA VON LANGENBECK Y FOTOGRAFÍA 21: PALATOPLASTIA TERMINADA.....	189
FOTOGRAFÍA 22: FOTO DE PACIENTE DE FRENTE      FOTOGRAFÍA 23: PALADAR SUBMUCOSO (INTEGRIDAD DE MUCOSA MAS NO MUSCULAR).....	190
FOTOGRAFÍA 24: INFILTRACIÓN DE LIDOCAÍNA + EPINEFRINA AL 2% FOTOGRAFÍA 25: PALATOPLASTIA VON LANGENBECK.....	190
FOTOGRAFÍA 26: CIERRE SIN TENSIÓN E INCISIONES DE LIBERACIÓN LATERAL DE PALATOPLASTIA PRIMARIA.....	190



FOTOGRAFÍA 29: PALATOPLASTIA PUSHBACK V-Y .....	192
FOTOGRAFÍA 30 Y 31: FÍSTULA PALATINA (VÓMER EN EL FONDO) .....	193
FOTOGRAFÍA 32: COMPLICACIÓN: DEHISCENCIA Y FOTOGRAFÍA 33: PALATOPLASTIA VON LANGENBECK.....	194
FOTOGRAFÍA 34 Y 35: PALADAR FISURADO INCOMPLETO.....	195
FOTOGRAFÍA 36: COLGAJO FARÍNGEO DE BASE SUPERIOR SUTURADO EN EL PALADAR BLANDO .....	195
FOTOGRAFÍA 37: FOTO DE FRENTE.....	196
FOTOGRAFÍA 38: FOTO DE FRENTE.....	197
FOTOGRAFÍA 40: FISTULA PALATINA TIPO V (PFCS).....	197
FOTOGRAFÍA 41: FÍSTULA IZQUIERDA TIPO VII (PFCS).....	198
FOTOGRAFÍA 42: FÍSTULA DERECHA TIPO VII (PFCS).....	198
FOTOGRAFÍA 43: MARCACIÓN DE INCISIÓN DE COLGAJO DE LENGUA DE BASE ANTERIOR.....	198
FOTOGRAFÍA 44: LEVANTAMIENTO MIOMUCOSAL DE COLGAJO DE LENGUA DE BASE ANTERIOR + LECHO RECEPTOR PALATINO DISECADO.....	199
FOTOGRAFÍA 45: COLGAJO DE LENGUA DE BASE ANTERIOR LISTO PARA SUTURAR EN LECHO RECEPTOR PALATINO.....	199

FOTOGRAFÍA 46: COLGAJO DE LENGUA SELLANDO FÍSTULA PALATINA.....	200
FOTOGRAFÍA 47: CIERRE GÍNGIVO-MUCOSO DE FÍSTULA LADO IZQUIERDO .....	200
FOTOGRAFÍA 48: CIERRE GÍNGIVO-MUCOSO DE FÍSTULA LADO IZQUIERDO .....	200
FOTOGRAFÍA 49: FOTO DE FRENTE POSTQUIRÚRGICO.....	201
FOTOGRAFÍA 50: COLGAJO DE LENGUA DE BASE ANTERIOR CICATRIZADO EN DEFECTO PALATAL CON BUENA VASCULARIDAD .....	201
FOTOGRAFÍA 51: DISECCIÓN DE PEDÍCULO Y CONTROL 8 DÍAS POSTERIORES.....	202
FOTOGRAFÍA 52: CIERRE DE FISTULAS NASO- ALVEOLARES GÍNGIVO MUCOSOS BILATERAL + COLGAJO DE LENGUA .....	202

#### INDICE DE TABLAS

TABLA 1. PROPORCIÓN POSTNATAL DE FISURAS LABIO Y PALADAR HENDIDO EN RELACIÓN CON PACIENTES NO SINDRÓMICOS Y SINDRÓMICOS. (STEPHANIE WATKINS, ROBERT. MEYER, RONALD STRAUSS, ARTHUR S. 2014).....	35
TABLA 2. ESTRUCTURAS DERIVADAS DE LOS ARCOS BRANQUIALES (FARÍNGEOS) .....	44

TABLA 3. MÚSCULOS DEL PALADAR BLANDO EN RELACIÓN A LA INERVACIÓN, ORIGEN Y FUNCIÓN .....	50
TABLA 4. PROTOCOLO DE ATENCIÓN AL PACIENTE CON PALADAR HENDIDO NO SINDRÓMICO ASOCIADO A LABIO FISURADO.....	65
TABLA 5. CLASIFICACIÓN DE HENDIDURA TIPO VEAU PALADAR HENDIDO .....	125
TABLA 6. FÍSTULA EN RELACIÓN CON ANCHO, TIPO DE HENDIDURA.....	131
TABLA. 7. DIFERENCIAS ENTRE INSUFICIENCIA VELOFARÍNGEA, INCOMPETENCIA VELO FARÍNGEA Y TRASTORNOS DE APRENDIZAJE VELOFARÍNGEO.....	159

## **1. INTRODUCCIÓN**

El estudio del paladar hendido (PC) asociado o no a labio fisurado (CLP) cada vez es prioridad de investigación en la cirugía maxilofacial, plástica-reconstructiva, otorrinolaringológica, patología del habla, pediatría, odontología, psicología, entre otras; al ser multidisciplinaria cada día se perfeccionan las técnicas quirúrgicas llamadas palatoplastias para lograr así los objetivos de tratamiento para esta patología orofacial que


son la mejora del habla, la alimentación adecuada, el menor impacto en el crecimiento maxilar y el logro estético que se puedan alcanzar para que la persona que aqueja este problema de salud se integre a la sociedad de la mejor manera. El factor edad es sin duda la variable de mayor importancia a tomar en consideración (10 a 12 meses) para que se puedan conseguir los objetivos de esta técnica quirúrgica en unión al conocimiento de una clasificación diagnóstica de paladar hendido unilateral, bilateral y submucoso; a nivel mundial el paladar fisurado asociado o no asociado a labio hendido es de 1 en 1000 nacidos vivos y el paladar hendido solo 1 en 2000. Aunque las cifras en Latinoamérica pueden variar notablemente 1 en 700 nacido vivos , se menciona en la literatura que el paladar hendido está asociado a más de 300 síndromes que dificultan aún más el diagnóstico y tratamiento entre estos la secuencia de Pierre Robin en la que a más de ser el paladar fisurado presenta más características como glosoptosis, micrognatia junto a problemas de la vía aérea; la asociación de paladar hendido en pacientes no sindrómicos es del 70% y del 30% en sindrómicos, el paladar hendido aislado el 50% son de tipo no sindrómico. El presente trabajo detalla la relación del músculo elevador del velo del paladar en el mecanismo velar junto al tensor del velo y su relación con el oído medio. Las complicaciones postquirúrgicas que pueden presentarse en la palatoplastia clasificándolas en inmediatas como: otitis media serosa, sangrado, dehiscencia, necrosis, dificultad respiratoria, las relacionadas a cada técnica quirúrgica como Bardach, Von Langenbeck, Pushback V-Y, Oxford, las relacionadas a la anestesia general y demás; complicaciones mediatas; las que más frecuentemente menciona la literatura actual: fístulas palatinas e insuficiencia velofaríngea (ISV) con sus respectivas soluciones quirúrgicas cuando estas se presentan: colgajos bipediculados, colgajo de lengua en el caso de las primeras; colgajos faríngeos y faringoplastias de esfínter

en el segundo desencadenando hipoapnea/apnea del sueño como la más frecuente complicación. Las complicaciones tardías como el impacto de las técnicas, edad, tiempos de la palatoplastias en el crecimiento maxilar. Siendo así, presento al lector el resumen de las complicaciones, los factores de riesgo que suele presentarse en el paladar hendido no sindrómico para el análisis en el largo, tortuoso pero a la vez de grata satisfacción en lo que algunos investigadores denominan a la palatoplastia como: “la cirugía del habla”.

## 2. REVISIÓN DE LA LITERATURA

### 2.1 Historia del Paladar Fisurado

En la antigüedad las mal formaciones orofaciales eran consideradas posesiones de espíritus malignos, cada cultura y pueblo actuaban diferente en relación a estos niños por lo general los abandonaban o los arrojaban algún río para dejarlos morir, pese a los avances médicos de las culturas griega y egipcia de esa época no hay reportes de paladar hendido asociado o no a labio leporino, muchas culturas también creían que una malformación orofacial de este tipo podía presentarse cuando una mujer embarazada veía figuras o estatuas con figuras horrendas o monstruosas

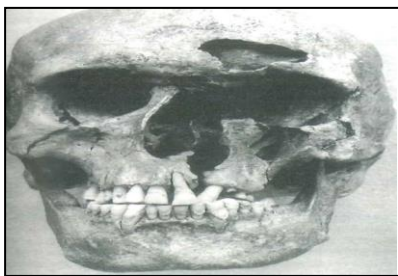


**FIG. 1. FIGURA GRIEGA QUE EVIDENCIA FISURA OROFACIAL**

(Cantini J. & Prada, J.2012).

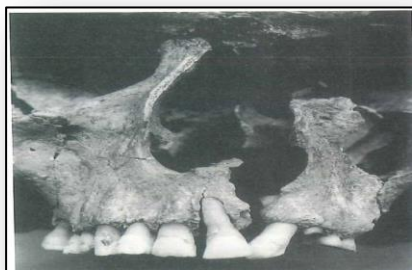
Durante la excavación del priorato de San Gregorio en Canterbury Inglaterra, se encontraron 1300 restos de cuerpos de la época medieval de los cuales un resto parece ser

el único ser antropológico con signos claros de labio y paladar hendido en el mundo, restos que al parecer eran de los siglos XI o XII de la época cristiana, con reglas de medición antropométrica se determinó que el fósil media 1,74cm y que habría muerto a la edad de 45 años aproximadamente. La hendidura era de aproximadamente 9mm y existía una clara evidencia de comunicación oro nasal; esto hace increíble el hallazgo al saber que una persona en esa época y sin ningún tipo de tratamiento quirúrgico haya sobrevivido hasta esa edad. (Cantini J. & Prada, J.2012).



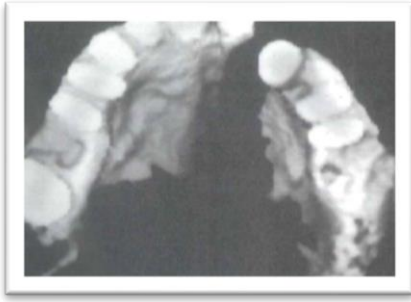
**FIG. 2. VISTA ANTERIOR CRÁNEO DEMOSTRANDO ASIMETRÍA**

(A. Michael Sadove, John A, John Andrew 2004)



**FIG. 3. VISTA ANTERIOR DEL CRÁNEO DEMOSTRANDO HENDIDURA ALVEOLAR UNILATERAL**

(A. Michael Sadove, John A, John Andrew 2004)



**FIG. 4. TAC EN RECONSTRUCCIÓN TRIDIMENSIONAL DE HENDIDURA PALATINA**

(A. Michael Sadove, John A, John Andrew 2004)

El dentista francés Le Monnier realizó la primera reparación quirúrgica de un paladar hendido congénito en la década de 1760. La operación de tres etapas consistió en pasar suturas a través de los bordes de la hendidura, cauterizar los bordes de la hendidura y realinear los bordes nuevos. Un informe de la operación realizado por un observador concluyó: "El niño estaba perfectamente curado" Desde esta palatoplastia inicial, el manejo quirúrgico del paladar hendido y la evaluación de resultados se han convertido en un arte complejo e intrincado. La variedad de técnicas utilizadas para reparar los paladares hendidos ha crecido considerablemente. Muchas técnicas se han desarrollado únicamente debido a la preferencia del cirujano, con poca demostración objetiva de la eficacia a largo plazo. A principios del siglo XX, el objetivo en la reparación del paladar hendido ya no era el simple cierre del paladar duro y blando, sino que incluía el alargamiento del paladar para mejorar el habla en el paciente hendido (A. Michael Sadove, John A, John Andrew 2004).

## 2.2 Clasificación, Epidemiología, Genética de las Fisuras Orofaciales

La siguiente terminología se usa para describir las fisuras orofaciales (OFC): labio leporino solo sin paladar hendido (CL); Labio leporino con o sin paladar hendido (CL / P), que incluye solo labio fisurado y labio fisurado con paladar hendido; Labio fisurado con paladar hendido (CLP); paladar hendido posterior sin labio fisurado (CPO); sindrómico y no sindrómico; familiares y no familiares (o simples). La prevalencia es la medida sugerida de la frecuencia de la enfermedad, así también la población de origen, el período de tiempo de la recopilación de datos, la definición del caso clínico y el método para determinar el caso son consideraciones importantes al comparar las estimaciones de prevalencia de las OFC.

#### 2.2.1 Perspectiva histórica: Terminología y clasificación

Existe una ambigüedad considerable en el uso de la terminología cuando se hace referencia a las hendiduras orofaciales (OFC). Muchos médicos se refieren incorrectamente a las OFC como deformidades, que se dice que son el resultado de un desarrollo embrionario interrumpido. En 1982, un grupo de trabajo internacional propuso nuevos conceptos y términos utilizados actualmente para describir los errores de morfogénesis, que incluyen las OFC. El término malformación se debe usar para un "defecto morfológico de un órgano, parte de un órgano o región más grande de la del cuerpo resultante de un proceso de desarrollo intrínsecamente anormal.

Por otro lado, una interrupción es un "defecto morfológico de un órgano, parte de un órgano o una región más grande del cuerpo que resulta de la ruptura extrínseca o una interferencia con un proceso de desarrollo originalmente normal". En contraste con una malformación, el potencial de desarrollo del órgano afectado era originalmente normal y "un factor extrínseco como una infección, un teratógeno o un traumatismo interfirió con el desarrollo, que posteriormente se desarrolló de manera anormal". El término deformación



(o deformidad) debe reservarse para “una forma o posición anormales de una parte del cuerpo causada por fuerzas mecánicas”, como la plagiocefalia. Aunque el colapso nasal y la asimetría esquelética pueden ser deformidades secundarias en un niño con un labio fisurado reparado, la hendidura en sí misma es una malformación, no una deformidad. Finalmente, el término displasia describe "una organización anormal de células en tejidos y sus resultados morfológicos". Por lo tanto, tenemos un grupo de afecciones llamadas displasias ectodérmicas, que involucran derivados del ectodermo embrionario y pueden tener OFCs asociadas, y displasias esqueléticas, algunas de las cuales también tienen OFCs asociadas con ellas. (Thomas J. Sitzman, Alexander C. Allori, Guy Thorburn 2014).

La mayoría de las OFC se consideran malformaciones, a menos que haya evidencia clara de que podría ser una interrupción. Incluso cuando una hendidura se asocia con una displasia ósea subyacente o un síndrome genético, se considera una malformación porque el proceso de crecimiento y fusión del tejido embrionario fue anormal (debido al síndrome subyacente).

El uso de los términos aislado y sindrómico es otra área de confusión potencial al describir las OFC. El paladar hendido aislado puede referirse al paladar hendido sin labio fisurado o puede usarse para describir a un paciente que no tiene ninguna otra malformación o anomalía. Además, las fisuras no familiares a veces se llaman aisladas. La palabra síndrome significa "un patrón de anomalías múltiples que se cree que están relacionadas patogénicamente".

Una malformación es sindrómica si los pacientes tienen más de una malformación que involucra más de un campo de desarrollo o región del cuerpo. En la práctica clínica, esto generalmente significa defectos de nacimiento en más de un sistema de órganos. Para los

síndromes, la patogenia generalmente es desconocida, mientras que los factores causales subyacentes pueden ser conocidos o desconocidos. (Elizabeth B. Odom, Albert S. Woo, MD, Derick A. Mendonca, Donald V. Huebener, Richard J. Nissen, Gary B. Skolnick, and Kamlesh B. Patel. 2016).

Algunos investigadores usarán el término sindrómico de manera más restrictiva para referirse solo a pacientes con síndromes de causa conocida o presunta (por ejemplo, síndromes cromosómicos, síndromes mendelianos, etc.). Los autores sugieren llamar a estos síndromes de causa conocida para diferenciarlos de los casos sindrómicos idiopáticos o los casos sindrómicos de causa desconocida, que incluirán OFC de causa desconocida con otras anomalías importantes. Una anomalía importante se define comúnmente como una variación estructural o funcional de la norma que tiene importancia médica, quirúrgica o estética. Tanto el labio fisurado con o sin paladar hendido como el paladar hendido posterior sin labio leporino pueden aparecer en asociación con otros defectos congénitos importantes. El paladar hendido posterior sin labio fisurado es más comúnmente sindrómico que el labio hendido con o sin paladar hendido. (Stephanie Watkins, Robert. Meyer, Ronald Strauss, Arthur S. 2014)

<b>Table 1</b> Proportion of postnatally diagnosed OFCs that are syndromic or nonsyndromic and proportion of each that are associated with chromosome abnormalities			
	<b>Syndromic (%)</b>	<b>Syndromic with Chromosome Abnormality (%)</b>	<b>Nonsyndromic with Chromosome Abnormality (%)</b>
CL	12.1	11.3	1.8
CL/P <sup>a</sup> and CLP	34.6	25.0	0.6
CPO	45.9	18.1	1.6

<sup>a</sup> Some studies did not separate CL from CLP cases. Therefore, this combined category includes some CL cases.  
*Data from* Maarse W, Rozendaal AM, Pajkrt E, et al. A systematic review of associated structural and chromosomal defects in oral clefts: when is prenatal genetic analysis indicated? *J Med Genet* 2012;49:490–8.

**TABLA 1. PROPORCIÓN POSTNATAL DE FISURAS LABIO Y PALADAR HENDIDO EN RELACIÓN CON PACIENTES NO SINDRÓMICOS Y SINDRÓMICOS. (STEPHANIE WATKINS, ROBERT. MEYER, RONALD STRAUSS, ARTHUR S. 2014)**

### 2.3 Prevalencia del paladar hendido

Con una prevalencia estimada de 16.86 casos por cada 10.000 nacidos vivos, el paladar hendido aislado, así como el labio leporino con o sin paladar hendido, es la malformación orofacial congénita más común en los Estados Unidos. Los niños con anomalías de la hendidura pueden experimentar una multitud de síntomas físicos y desafíos del desarrollo. También puede haber preocupaciones psicosociales y emocionales para los pacientes y sus familias. Como tal, la atención integral para el paciente con labio y / o paladar hendido requiere un equipo interdisciplinario. Las pautas para la atención en equipo descritas por la American Cleft Palate Asociación recomiendan a los miembros del equipo que pueden incluir anestesiología, audiología, genética, neurocirugía, enfermería, oftalmología, cirugía oral maxilofacial, ortodoncia, otorrinolaringología: cirugía de cabeza y cuello, pediatría, odontología pediátrica, antropología física, cirugía plástica, prostodoncia, psiquiatría, psicología, trabajo social, patología del habla y lenguaje. Aunque cada especialidad puede no estar representada, la calidad de la atención se incrementa a través

de la discusión colaborativa y la coordinación de la atención. (Darren M. Smith, Joseph E. Losee. 2014).

#### 2.4 Incidencia por raza y tipos de paladar hendido

El labio y el paladar fisurado (CLP) son malformaciones congénitas comunes que afectan la cabeza y el cuello. La incidencia de labio leporino con o sin paladar hendido (CL / P) es de 1: 1000, y la incidencia de paladar hendido (CPO) es de 1: 2500. La incidencia de CPO es uniforme en diferentes etnias, mientras que la CL / P varía con raza (incidencia en asiático > caucásico > africano). Los niños los más afectados con CL / P (2: 1), con una relación inversa observada en CPO (hombre / mujer, 0.5: 1).

La incidencia de labio y paladar hendido en los caucásicos es de aproximadamente 1 por 1000 y del paladar hendido aislado de 1 por 1500. La incidencia del paladar hendido submucoso (SMCP) por sus siglas en inglés, se ha dado como 1 en 2000, pero esto depende de un diagnóstico que sea más o menos preciso. Las hendiduras de los labios y el paladar son más comunes en los asiáticos (aproximadamente 1.8 por 1000) y menos comunes en los afro-caribeños (aproximadamente 0.4 por 1000). También son más comunes en hombres que en mujeres. En contraste, las hendiduras aisladas del paladar demuestran poca diferencia en el sexo o la incidencia racial. (Stephanie E. Watkins, Robert E. Meyer, Ronald P. Strauss, Arthur S. Aylsworth 2014).

#### 2.5 Causas del paladar fisurado

Aunque CL / P o CPO pueden ocurrir de forma aislada (61.6%), con frecuencia se asocian con anomalías congénitas adicionales o síndromes genéticos (38.4%). En comparación con los bebés con CL / P, los bebés con CPO tienen más probabilidades de

tener síntomas congénitos relacionados. anomalías (26,5% frente a 52,5%, respectivamente). Las anomalías comunes que se observan en niños con CPO incluyen defectos cardíacos congénitos (31,1%), hidrocefalia (11,2%) y defectos del tracto urinario (9,7%). Existe un fuerte componente genético para el desarrollo de las fisuras orofaciales. Más de 200 síndromes genéticos se han asociado con labio fisurado (CL) y 400 síndromes con paladar hendido (PC). Casi la mitad de las presentaciones de paladar hendido sindrómico están asociadas con la secuencia de Pierre-Robin o el síndrome velocardio-facial. La secuencia de Pierre-Robin, que incluye micrognatia, glosoptosis y paladar hendido, está presente en varios síndromes, en particular el síndrome de Stickler, y representa el 25% de los paladares hendidos sindrómicos, el síndrome facial velo-cardio representa otro 15% de los paladares hendidos sindrómicos. En paladar hendido asociado a labio leporino (UCLP y BCLP), los síndromes asociados ocurren en probablemente menos del 10% de los casos. Sin embargo, en el paladar hendido aislado, los síndromes asociados se describen en hasta un 50%. (Marten N. Basta, John E. Fiadjoe, Albert S. Woo, Kenneth N. Peeples, and Oksana A. Jackson. 2018).

Los síndromes genéticos discutidos con frecuencia con genes asociados con las hendiduras orofaciales incluyen el síndrome CHARGE (CHD7), el síndrome velocardiofacial (TBX1, COMT), y el síndrome de Apert (FGFR2). La condición está vinculada a más de 400 genes, ocurre en una enfermedad autosómica dominante o autosómica recesiva o no mendeliana. El paladar hendido no siempre es una entidad aislada, se menciona en la literatura que asociado o no a labio fisurado puede ser en el 30 % de los casos sindrómicos y en un 70 % no sindrómicos. El componente genético de las hendiduras orofaciales también se demuestra en el aumento de la tasa de recurrencia entre las familias afectadas. Cada hijo

de un padre afectado con una hendidura tiene un riesgo del 3% de tener una hendidura orofacial. Si un hermano se ve afectado, el riesgo de una hendidura en los hijos posteriores es del 5%. Si tanto un hermano como un padre se ven afectados, existe un riesgo del 14% de formación de hendiduras en los hijos posteriores. (Sun T. Hsieh, Albert S. Woo. 2018).

Existen varias hipótesis sobre la patogenia de la hendidura:

- Hipoplasia: los estantes palatinos son simplemente demasiado pequeños para reunirse en el momento crítico.
- Displasia: se puede evitar que los estantes del paladar se unan por la lengua o, raramente, hamartomas u otras ocupaciones espaciales lesiones
- Desglose: en algunas situaciones, puede haber un tenue unión que se rompe diferentes mecanismos pueden ser responsables. ( D. L. Best, T. L. Gauger, J. M. Dolan, L. A. Donnelly, K. Ranganathan, C. Ulloa- Marin, H. H. Sung-Hsieh. 2018).

En el paladar hendido asociado o no a labio fisurado la teoría más fuerte acerca de su formación en la genética aunque también se considera el factor ambiental; estos factores pueden afectar a la madre en el período de embriogénesis o puede ser de carácter acumulativo en la madre antes de la gestación.

## **2.6. FACTORES ETIOLÓGICOS**

La visión actual es que la etiología del paladar hendido es multifactorial. Sin embargo, algunos factores relevantes son:

- Genético: En el paladar hendido asociado o no a labio fisurado la teoría más fuerte acerca de su formación en la genética aunque también se considera el factor

ambiental; estos factores pueden afectar a la madre en el período de embriogénesis o puede ser de carácter acumulativo en la madre antes de la gestación.

- Teratógenos: existe buena evidencia de que el tabaquismo materno aumenta la incidencia de hendiduras, al igual que el consumo elevado de alcohol y ciertos medicamentos antiepilépticos (como la fenitoína y el valproato de sodio).
- Factores ambientales: también se han relacionado con el paladar hendido, los factores de riesgo incluyen infecciones virales, consanguinidad de los padres, edad del varón (padre añoso), edad de la madre: (madre adolescente); fumar, diabetes gestacional, abuso del alcohol y ciertos anticonvulsivos. Las deficiencias nutricionales específicas que pueden contribuir al riesgo de hendiduras incluyen el folato y las vitaminas B6 y B12 de manera inadecuada. Proporcionando evidencia adicional del papel de la nutrición materna en el desarrollo del paladar, una revisión sistemática encontró que el uso de multivitaminas maternas resultó en una disminución del 25% en las probabilidades de que un niño nazca con una hendidura palatina. (K. Bonanthaya, Shetty, Fudalej, Rao, S. Bitra, M. Pabari, M. Rachwalski. 2017).

A medida que continúan los avances genéticos, es necesario asesorar a las familias que esperan opciones de diagnóstico avanzadas disponibles para futuros niños.

El examen de ultrasonido se realiza de manera rutinaria en el primer trimestre para documentar la viabilidad, aunque la cara fetal no suele tener una imagen adecuada en este momento. Las imágenes de ultrasonido tridimensional de la cara se obtuvieron por primera vez en 1986 y se utilizaron ampliamente a mediados de la década de 1990, identificando prenatalmente a muchos más pacientes con paladar hendido asociado o no a labio fisurado. En el año 2000, esta tecnología se usó para la representación multiplanar de 3D, una imagen

de la cara fetal en el segundo trimestre. La adición de ultrasonidos en cuatro dimensiones ha mejorado la precisión, aunque el diagnóstico de paladar hendido aislado sigue siendo difícil y pueden producirse falsos positivos debido a la sombra. (Ahmed Elsherbiny, Ahmed S. Mazeed. 2017).

## 2.7 Embriología

### 2.7.1 Embriogénesis

La embriogénesis es un proceso dinámico de varios pasos que comienza cuando un espermatozoide de una hembra es fertilizado por el espermatozoide de un macho (el período pre embrionario). Las primeras 2 semanas después de la fertilización se centran en la rápida proliferación y diferenciación del embrión con la implantación posterior del huevo en la pared del útero. Además, el desarrollo de la cavidad amniótica y el disco embrionario dan lugar a las tres capas germinales del embrión durante este período. El comienzo de la tercera semana marca el comienzo del período embrionario (semanas 3–8) y se caracteriza por la formación de la línea primitiva, notocorda y las tres capas germinales (ectodermo, endodermo y mesodermo) de las cuales todos los tejidos embrionarios y los órganos se desarrollan. El ectodermo da lugar a estructuras como la epidermis y el sistema nervioso. Los revestimientos del sistema respiratorio y los tractos gastrointestinales, así como ciertos órganos glandulares, surgen de la capa endodérmica. El mesodermo es la fuente de músculo, hueso, tejido conectivo y vasos sanguíneos. El período embrionario es de particular importancia porque la mayoría de los sistemas de órganos se desarrollan durante este tiempo, y al final de la octava semana el embrión tiene una apariencia claramente humana. Sin embargo, debido a que los orígenes de las estructuras principales se establecen durante

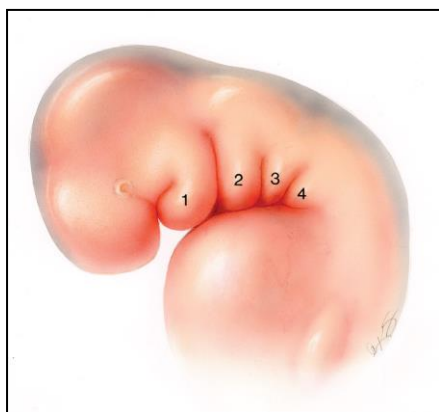

esta fase crítica, las anomalías congénitas pueden aparecer primero en este momento si hay alguna exposición a factores etiológicos. (Carlo P. Honrado, Dewayne T. Bradley, and Wayne F. Larrabee Jr. 2018).

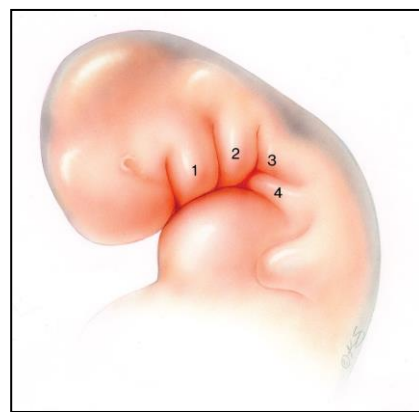
El período fetal se extiende desde la novena semana después de la fecundación hasta el nacimiento del feto. Este período se caracteriza por un rápido crecimiento y maduración de los sistemas de órganos en desarrollo. El crecimiento de la cabeza disminuye significativamente en comparación con el crecimiento del cuerpo fetal.

### 2.7.2 El aparato branquial/faríngeo.

El aparato branquial o faríngeo contribuye en gran medida a la formación de la cabeza y el cuello, y comienza a formarse durante la cuarta semana de gestación. Este aparato consiste en arcos branquiales, bolsas faríngeas, surcos branquiales y membranas branquiales. Al final de la cuarta semana de gestación, se pueden ver cuatro arcos bien definidos en la superficie externa del embrión. El quinto arco (también conocido como el sexto arco, dependiendo de la teoría que sigue) también está presente pero no es visible externamente (Fig. 5 A).



A



B

Fig. 5 (A) Vista lateral de un embrión humano aproximadamente a las 4 semanas. Fig. 5 (B) Durante la quinta semana de desarrollo, EL SEGUNDO ARCO SOBREPASA LOS ARCOS TERCERO Y CUARTO, FORMANDO EL SENO CERVICAL DE HIS.

(Brian Cervenka, Dhava Setabutr, Brian K. Rubinstein. 2015).

Cada arco está compuesto de tejido mesenquimatoso mesodermo derivado y contiene una arteria aórtica, un nervio branquial, una barra cartilaginosa y un componente muscular. Estos arcos están separados por surcos prominentes, o hendiduras, que se derivan del ectodermo, y las bolsas faríngeas que están revestidas por endodermo. A medida que se desarrollan los surcos, empujan medialmente a través del mesénquima circundante y se acercan a las bolsas faríngeas en posición medial. El primer arco branquial a menudo se denomina arco mandibular y desempeña un papel importante en el desarrollo del rostro. Este arco desarrolla una pequeña prominencia, que forma el maxilar, el cigoma y la porción escamosa del hueso temporal, y una gran prominencia, que forma la mandíbula. Las estructuras importantes que surgen de este arco son los músculos de la masticación, la arteria maxilar y el nervio craneal V3. Otros derivados del primer arco se enumeran en la Tabla 2. (Brian Cervenka, Dhava Setabutr, Brian K. Rubinstein. 2015).

El segundo arco branquial también se conoce como el arco hioides. Alrededor de la quinta semana de desarrollo, este arco sobrepasará los arcos tercero y cuarto, dando como resultado la formación del seno cervical de His (Fig. 5B). Este seno y los surcos branquiales segundo, tercero y cuarto se borran posteriormente, dando como resultado el contorno suave del cuello. El hecho de que esta área no se borre completamente puede llevar a la formación de un seno branquial. La Tabla 2 enumera los derivados del segundo al quinto arco.

Arco	Nervio craneal	Estructura esquelética	Músculos	Ligamentos
<b>I (mandibular)</b>	Trigeminal (V3)	Cartílago de Meckel: cabeza y cuello maleolo, incus de proceso y cuerpo cortos, mandíbula.	Músculos de la masticación, tensor del tímpano, tensor del velo palatino, estilohioides, vientre anterior de digástrico	Ligamento anterior de maleolo, ligamento esfenomandibular
<b>II (hioides)</b>	Facial (VII)	Cartílago de Reichert: maléolo manubrio, proceso incus largo y lenticular, estribo, proceso estiloides, cuerno menor del hioides, parte superior del cuerpo del hioides	Músculos de la expresión facial, estapedio, estilohioides, vientre posterior de digástrico, buccinador.	Ligamento estilohioideo
<b>III</b>	Glosofarínge (IX)	Cuerno mayor del hioides, parte inferior del cuerpo del hioides.	Estilofaríngeos, constrictores superiores y medios.	
<b>IV</b>	Laríngea superior (X)	Cartílago tiroides, cartílago cuneiforme	Constrictor inferior, cricofaríngeo, cricotiroideo	

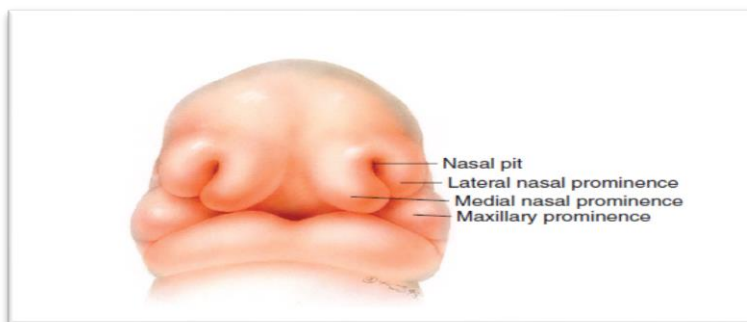
<b>V / VI</b>	Laríngea recurrente (X)	Cartílagos cricoides, aritenoides y corniculados, tráquea	Músculos laríngeos intrínsecos (excepto cricotiroides)	
---------------	-------------------------	---	--	--

**TABLA 2. ESTRUCTURAS DERIVADAS DE LOS ARCOS BRANQUIALES (FARÍNGEOS)**

(Brian Cervenka, Dhava Setabutr, Brian K. Rubinstein. 2015).

### 2.7.3 El aparato branquial/faríngeo.

La embriología de la cara comienza a principios de la cuarta semana alrededor de un estomodeo grande, que se convierte en la boca del futuro. La proliferación de células de la cresta neural ocurre en el cerebro en desarrollo, que migra para formar, junto con las células mesodérmicas, los primordios faciales. Estas células de la cresta neural desempeñan un papel importante en la formación del hueso, cartílago y ligamentos de la región facial. Cinco primordios faciales aparecen como prominencias alrededor del estomodeo: la prominencia frontonasal mediana única y las prominencias mandibular y maxilar pareadas (fig. 6).

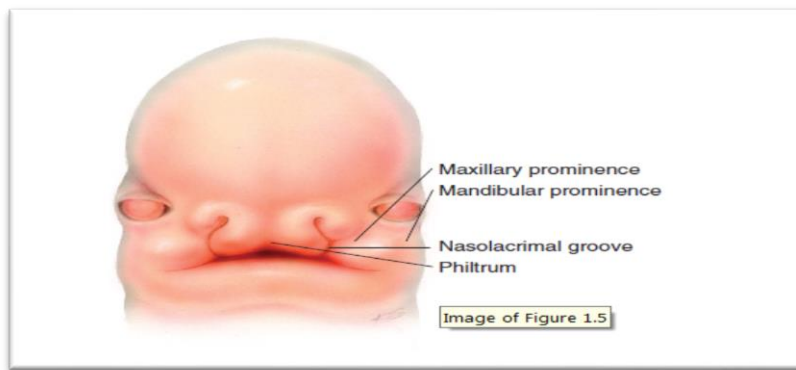


**FIGURA 6. ASPECTO DE LAS FOSAS NASALES A PARTIR DEL CRECIMIENTO DE LOS PROCESOS NASALES MEDIAL Y LATERAL.**

(E. Watkins, Robert E. Meyer, Ronald P. Strauss, Arthur S. Aylsworth 2014).

El desarrollo facial continúa hasta alrededor de la octava semana de gestación. La prominencia frontonasal es la principal responsable de formar la frente y la nariz. Sin embargo, la primera parte de la cara a formar es la mandíbula y el labio inferior. Esto ocurre a partir de la migración medial y la fusión a lo largo del plano mediano de las dos prominencias mandibulares. Hacia el final de la cuarta semana, se producen engrosamientos bilaterales, llamados placodios nasales (olfativos), en la superficie del ectodermo en la parte ventrolateral de la prominencia frontonasal. Los placodios nasales inicialmente son convexos pero posteriormente se invaginan durante la sexta semana. La proliferación mesenquimatosa también ocurre alrededor del borde de las placodas, creando elevaciones conocidas como las prominencias nasales mediales y laterales. Los placodios nasales deprimidos ahora se conocen como fosas nasales, que son los primordios de las fosas nasales y cavidades nasales (Fig. 6). (Stephanie E. Watkins, Robert E. Meyer, Ronald P. Strauss, Arthur S. Aylsworth 2014).

Debido a la proliferación continua de las prominencias nasales, las fosas nasales se profundizan y se denominan sacos nasales. La proliferación de las prominencias maxilares pareadas también se produce durante este período. Migran medialmente y contactan los procesos nasales mediales y laterales. Entre la prominencia maxilar y el proceso nasal lateral se encuentra el surco nasal, que marca el sitio futuro del conducto nasolagrimal. La fusión del proceso nasal medial y las prominencias maxilares da como resultado la continuidad del labio y la mandíbula superior con la formación del filtro, premaxila y paladar primario (Fig. 7). También se produce la separación de las fosas nasales del estomodeo. Si las protuberancias maxilares no se fusionan, se producen deformidades del labio y paladar hendido (Jessyka G. Lighthall MD, James D. Sidman MD. 2015).



**FIGURA 7. EL SURCO NASOLAGRIMAL SE FORMA ENTRE EL PROCESO NASAL LATERAL Y LA PROMINENCIA MAXILAR.**

(E. Watkins, Robert E. Meyer, Ronald P. Strauss, Arthur S. Aylsworth 2014).

La proliferación de la mesénquima a partir de los arcos branquiales primero y segundo lugar en la formación de los músculos de la cara. El mesénquima del primer arco se diferencia en los músculos de la masticación, que están inervados por el quinto nervio craneal (trigémino). Los músculos de la expresión facial surgen del mesénquima del segundo arco branquial, y su suministro de nervios proviene del séptimo nervio craneal (facial).

#### 2.7.4 Embriología del paladar

La formación del paladar se produce entre las 6 y 12 semanas de gestación. El paladar primario, también conocido como el proceso palatino mediano, comienza a formarse desde la parte más interna del segmento intermaxilar del maxilar. Este segmento está formado por la fusión de procesos nasales medianos pareados y prominencias maxilares. El paladar primario finalmente forma la premaxila y representa solo una porción del paladar duro que se encuentra anterior al foramen incisivo. El paladar secundario es embriológicamente distinto del paladar primario y comienza a desarrollarse durante la octava semana. La formación del paladar secundario se debe a un crecimiento inferior y

medial, y la migración de las proyecciones mesenquimales llamadas procesos palatinos laterales del maxilar, también conocidos como estantes palatinos. Las estanterías palatinas están inicialmente separadas por la lengua. Con el crecimiento de la mandíbula, la lengua se mueve hacia delante, lo que permite que los estantes adquieran una orientación más horizontal. Stephanie (E. Watkins, Robert E. Meyer, Ronald P. Strauss, Arthur S. Aylsworth 2014).

La secuencia de formación palatina normal comienza cuando el tabique nasal y los estantes palatales entran en contacto. El cierre se produce en una dirección anterior a posterior que comienza en el foramen incisivo. La formación de hueso también ocurre durante este período, completando el resto del paladar duro. Posteriormente, esta área no se osifica, lo que resulta en el paladar blando. El grado de hendidura que puede ocurrir a partir de la falla de una fusión adecuada puede variar desde una úvula bífida hasta una hendidura completa del paladar secundario. (Raymond W. Tse, Babette Siebold. 2017).

#### 2.7.5 Embriología del labio y del paladar hendido (CPL)

El paladar está formado por los procesos palatinos del maxilar. La parte central del labio (prolabium) y la premaxila surgen de las prominencias nasales mediales del proceso frontonasal y los segmentos alveolares laterales de los procesos laterales del maxilar. El paladar primario, embriológicamente, es la parte del paladar anterior, el alvéolo y el labio frente al foramen incisivo. Esto se fusiona desde atrás en la quinta a sexta semana de vida intrauterina. El paladar secundario se fusiona con el foramen incisivo en la séptima a octava semana de vida intrauterina. Cada uno de estos procesos puede detenerse en cualquier momento, y esto explica los diferentes tipos de fisuras del labio y paladar. (Brian Sommerlad, Serryth Colbert 2017).

El desarrollo embrionario de los labios comienza en la semana 4 de gestación con la aparición de las prominencias maxilares pareadas y la prominencia frontonasal no pareada (Fig. 8 A – D). En la semana 5, los procesos nasales mediales y laterales se desarrollan a partir de la invaginación de los placodios nasales. Las prominencias maxilares pareadas se extienden medialmente, en las semanas 6 a 7 y se encuentran con los procesos nasales para formar el labio superior. El paladar primario se desarrolla a partir de la fusión de las prominencias nasales mediales emparejadas en las semanas 6 a 7 (Fig. 9 E – H). Esta fusión forma el segmento intermaxilar, que contendrá los 4 incisivos centrales y el paladar duro anterior al foramen incisivo. En este momento, los procesos palatinos o los estantes también se extienden medialmente desde las prominencias maxilares emparejadas. La fusión de los estantes palatinos para formar el paladar secundario comienza en la semana 9 (la fusión comienza anteriormente en el foramen incisivo y se extiende posteriormente a la úvula). (Carlo P. Honrado, Dewayne T. Bradley, and Wayne F. Larrabee Jr. 2018). El arco branquial o faríngeo contribuye en gran medida a la formación de la cabeza y el cuello, y comienza a formarse durante la cuarta semana de gestación. Este aparato consiste en arcos branquiales, bolsas faríngeas, surcos branquiales y membranas branquiales. Al final de la cuarta semana de gestación, se pueden ver cuatro arcos bien definidos en la superficie externa del embrión. El quinto arco (también conocido como el sexto arco, dependiendo de la teoría que sigue) también está presente pero no es visible externamente (Fig. 8 A).



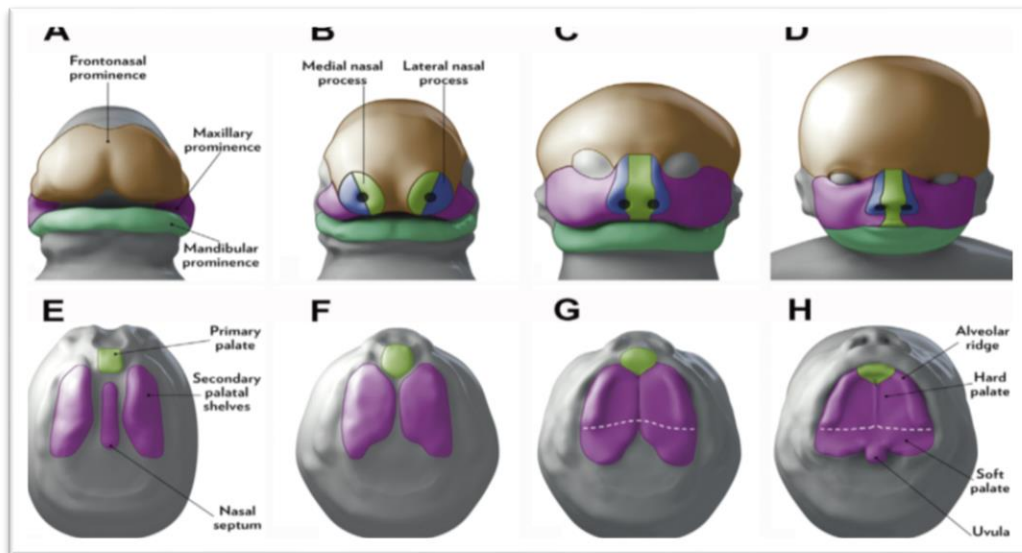


Fig. 8. (A – D) Secuencia de desarrollo del labio superior. (E – H) Desarrollo del paladar blando y duro (Ilustración de Emma Vought).

(Carlo P. Honrado, Dewayne T. Bradley, and Wayne F. Larrabee Jr. 2018)

## 2.8 Anatomía topográfica del paladar hendido

La reparación del paladar hendido requiere una comprensión de la anatomía del habla en su configuración normal, de modo que se pueda formular un enfoque coherente de sus variantes patológicas. En su punto crucial, la palatoplastia consiste en reparar el velo de modo que su motor, el elevador, se reoriente desde su posición sagital patológica a su configuración horizontal fisiológica bajo tensión funcional. El paladar se divide funcionalmente en el paladar duro, que proporciona soporte estructural y es un centro de crecimiento para el maxilar superior, y el paladar blando, que proporciona la competencia velofaríngea. Los músculos elevadores del velo del paladar son los principales motores del componente velar del cierre velofaríngeo. (Peter, A., Brennan, Henning Schliephake, G., E., Ghali, Luke Cascarini. 2017).

El paladar blando consta de 5 músculos que son responsables del cierre de la velofaringe, incluyendo la úvula muscular, el palatogloso, el palatofaríngeo, el tensor del velo del paladar, y el elevador del velo del paladar. El elevador del velo es el músculo primario involucrado en el cierre velofaríngeo. Normalmente, se origina en la trompa de Eustaquio y se inserta de forma anteromedial en la aponeurosis, junto con el tensor del velo palatino. En el paladar hendido, los músculos elevadores se insertan aberrantemente en el borde posterior del paladar duro. Las contracciones de los músculos palatinos se vuelven ineficaces para cerrar la velofaringe. (Raymond W. Tse, M. D. Babette Siebold. 2017).

Músculo	Origen	Inserción	Inervación	Función
Levator veli palatini	Tubo eustaquio	Linea media palatina	IX, X	Eleva el velo, acerca el velo a la pared faríngea posterior
Tensor Veli palatini	Fosa escafoidea de esfenoides	Aponeurosis en el paladar duro posterior	V	Dilata tubo eustaquio
Palatofaríngeo	Borde posterior de aponeurosis y elevador	Faringe y laringe lateral	IX, X	Paladar abajo y medial; ayuda en el cierre velofaríngeo
Ms. Uvulae	Anterior a la aponeurosis en línea media	Tejido conectivo posterior del velum en la línea media	IX, X	Forma la rodilla en el cierre velofaríngeo
Constrictor superior	Placa pterigoidea medial	Ligamento faríngeo	IX, X	Desplazamiento medial y lateral de faringe, ayuda a cerrar esfínter
Palatogloso	Dorso lengua	Paladar blando	IX, X	Eleva lengua, propulsión comida, fonemas

TABLA 3. MÚSCULOS DEL PALADAR BLANDO EN RELACIÓN A LA INERVACIÓN, ORIGEN Y FUNCIÓN

(Jessyka G. Lighthall, James D. Sidman. 2015).

La irrigación está dada por la arteria maxilar en el paladar duro, la arteria palatina mayor que emerge por el agujero palatino posterior y en el paladar blando la arteria palatina

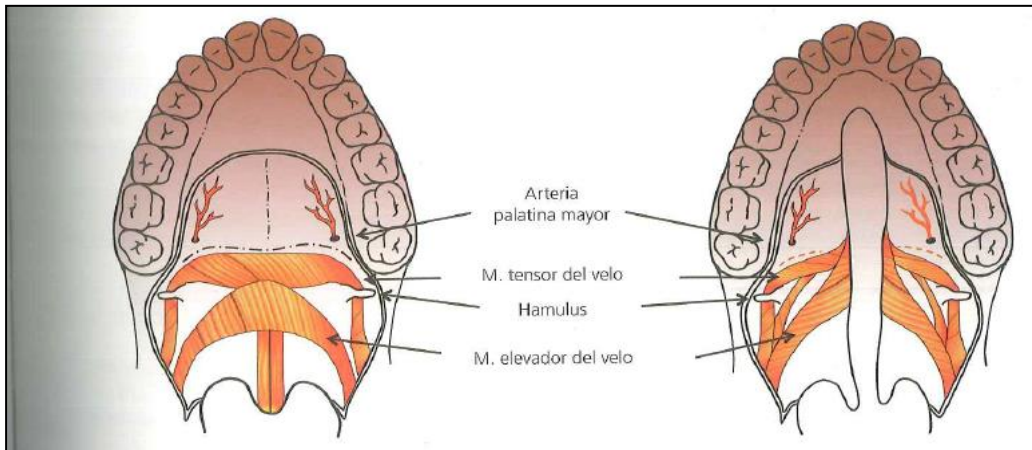
menor; hacia las paredes laterales de la farínge se encuentra la arteria faríngea ascendente rama de la carótida externa y una rama palatina ascendente que proviene de la arteria facial.

En el paladar hendido, los elevadores se colocan sagitalmente, avanzando hacia atrás y hacia delante e insertándose en el borde posterior del paladar duro. Esta configuración evita que el elevador ejerza su tracción hacia arriba, hacia atrás y hacia el lateral. La reparación del paladar hendido debe incluir la liberación completa del elevador desde sus uniones anormales hasta el borde posterior del paladar duro medialmente, el tensor de la aponeurosis y el constrictor superior lateralmente. Las medidas de resultado para la reparación del paladar hendido incluyen la calidad del habla y la integridad del paladar. (Marten N. Basta, John E. Fiadjoe, Albert S. Woo, Kenneth N. Peeples, and Oksana A. Jackson. 2018)

La musculatura del velo hendido está desordenada. El elevador del Velo del paladar surge de su origen normal en la base del cráneo y pasa hacia abajo y medialmente para insertarse en el margen de la hendidura en la mitad anterior del velo (pero no directamente en la parte posterior del paladar duro como se indica comúnmente). En una serie de disecciones de cadáveres frescos, encontraron que las fibras del elevador velo palatino ocupan el 50% medio del paladar blando Los músculos palatofaríngeo y palatogloso (en el lado oral o caudal del velo) también están unidos un poco anteriormente con las fibras extendidas hacia afuera, las fibras más laterales están orientadas en dirección posterior y pasan hacia la tuberosidad maxilar y las fibras más posteriores son más oblicuas. Estas fibras ocupan los dos tercios anteriores a tres cuartos del velo. En contraste, en el velo normal, estas fibras rara vez alcanzan la parte posterior del paladar duro. La presencia de las fibras musculares de la úvula en el paladar hendido es controvertida y rara vez se ve (excepto,

posiblemente, en algunas hendiduras submucosas muy ocultas). (Téblick Sofie, Ruymaekers Maarten, Van de Castele Elke, Nadjmi Nasser. 2018).

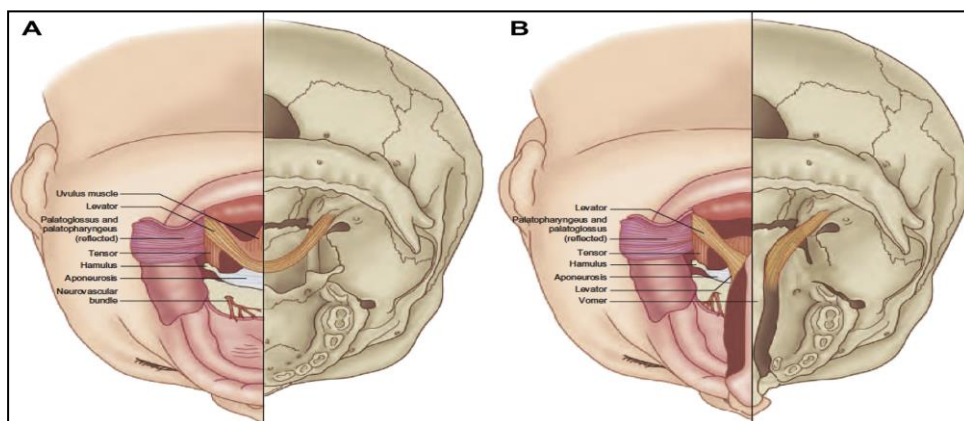
Se debate el papel de la úvula muscular en la no hendidura. Algunos han pensado que su ausencia produce el surco en forma de V o la falta de convexidad de la superficie nasal del paladar y, por lo tanto, es una causa importante de incompetencia velofaríngea (VPI). Puede tener un papel en la elevación de la parte posterior del velo para aumentar el contacto con la pared faríngea posterior después de la elevación del velo por el músculo elevador. Otros argumentan que la úvula muscular puede no ser muy importante en la función velofaríngea normal. El músculo tensor del velo del paladar no es en realidad un músculo palatino sino que pasa de la base del cráneo al hamulus pterigoideo, donde en la hendidura, se adhiere parcialmente y parece divergir en dos componentes: (1) una inserción tendinosa triangular en la parte posterior del paladar duro, que se aplica estrechamente en la mucosa nasal, y (2) un componente más débil, que pasa oralmente hacia la superficie oral. En el paladar normal, en comparación, el tensor rodea el tendón (al que también está parcialmente adherido) y luego se despliega para formar la aponeurosis palatina (el tercio anterior del velo). (Elisabeth Willadsen, Anette Lohmander, Christina Persson, Inger Lundeborg, Suvi Alaluusua, Ragnhild Aukner, Anja Bau, and cols. 2017).



**FIG. 9 ANATOMÍA DEL PALADAR NORMAL EN COMPARACIÓN CON EL PALADAR HENDIDO**

(Cantini J. & Prada, J., 2012).

El paladar primario incluye todas las estructuras anteriores al foramen incisivo (la premaxila). El paladar secundario comprende el paladar duro posterior al foramen incisivo y el paladar blando. El paladar blando y muscular, o velo, se encuentra en la parte posterior del paladar duro. Las hendiduras del paladar secundario toman la forma de una deficiencia ósea en la línea media que resulta en la disociación del paladar del paladar duro. El paladar blando se puede dividir en 3 secciones desde una perspectiva funcional: el 25% anterior, el 50% medio, y el 25% posterior. (Cantini J. & Prada, J., 2012).



**FIG. 10. (A) ANATOMÍA DEL PALADAR NORMAL. (B) ANATOMÍA DEL PALADAR HENDIDO.**

(Elisabeth Willadsen, Anette Lohmander, Christina Persson, Inger Lundeborg, Suvi Alaluusua, Ragnhild Aukner, Anja Bau, and cols. 2017)

En su punto crucial, la palatoplastia consiste en reparar el velo de modo que su motor, el elevador, se reorienta desde su inserción sagital patológica a su configuración horizontal fisiológica bajo tensión funcional. La eslinga dinámica del elevador que suspende el paladar blando de la base del cráneo se restaura, y la competencia velofaríngea se optimiza

El elevador funciona como el motor del velo. También en el medio 50% del paladar blando, el músculo palatofaríngeo se origina con una cabeza inferior en la superficie oral del elevador y una superior en la superficie nasal del elevador y funciona inferiormente como el pilar amigdalino posterior. El palatogloso se origina a partir de las fibras transversales dorsolaterales de la lengua, se desplaza cefálicamente como el pilar amigdalino anterior antes de expandirse para insertarse en el 50% medio del paladar blando como el músculo más superficial del velo del paladar.

El 25% anterior del paladar blando es relativamente estático. Específicamente, el tensor del velo del paladar se origina en el ala mayor del esfenoides y el ligamento supero lateral de la trompa de Eustaquio. Luego desciende casi verticalmente para engancharse alrededor de la cara anterior del hamulus y se inserta en la aponeurosis tensorial fibrosa en el 25% anterior del velo. (Ver Fig. 11). (Elisabeth Willadsen, Anette Lohmander, Christina Persson, Inger Lundeborg, Suvi Alaluusua, Ragnhild Aukner, Anja Bau, and cols. 2017)

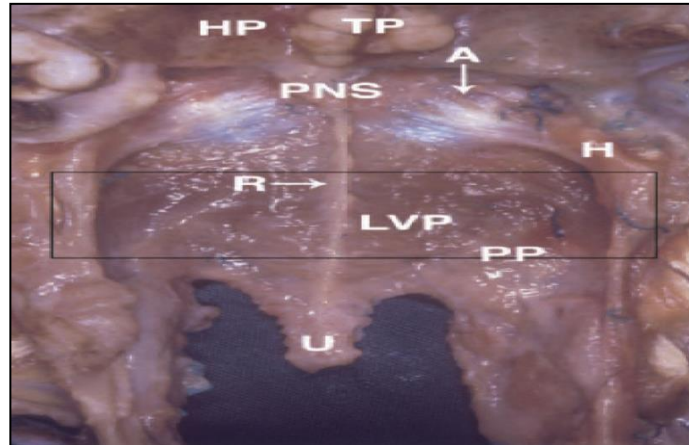
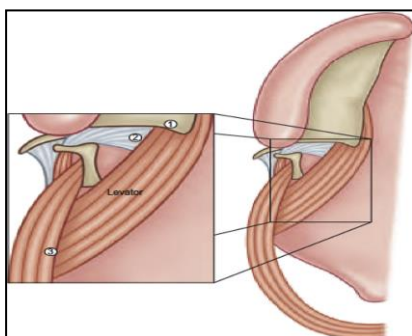


Fig. 11. Disección del paladar blando normal. EL RECTÁNGULO NEGRO DENOTA EL 50% MEDIO DEL VELO DONDE RESIDE EL ELEVADOR DEL VELO DEL PALADAR (LVP). A, TENSOR DE APONEUROSIS; H, HAMULUS; HP, PALADAR DURO; LVP, ELEVADOR DEL VELO PALATINO; PNS: COLUMNA NASAL POSTERIOR; PP, PALATOFARÍNGEO; R, LÍNEA MEDIA RAPE; TP, TORUS PALATINO.

(Elisabeth Willadsen, Anette Lohmander, Christina Persson, Inger Lundeborg, Suvi Alaluusua, Ragnhild Aukner, Anja Bau, and cols. 2017)

El músculo de la úvula: (acinos Se encuentra en la parte posterior del 25% del paladar blando), tiene su origen en el tensor de la aponeurosis y se desarrolla posteriormente como una estructura pareada de la línea media para terminar en la base de la úvula. Además, en el paladar hendido, el elevador tiene 3 asociaciones anormales que deben abordarse para reparar el defecto: una inserción en el borde medial posterior del paladar duro, asociaciones con la aponeurosis del tensor del velo del paladar, y adherencias laterales al constrictor superior de la farínge (Ver Fig. 12). (Alistair G. Smyth, and Jianhua. 2019).

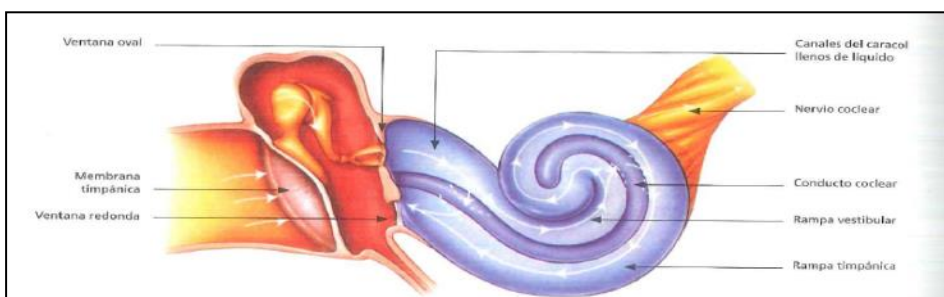


**FIG. 12. EL ELEVADOR DE HENDIDURA TIENE 3 INSERCIONES ANORMALES: (1) EL PALADAR DURO, (2) EL TENSOR DE LA APONEUROSIS, Y (3) EL CONSTRICTOR SUPERIOR.**

(Alistair G. Smyth, and Jianhua. 2019).

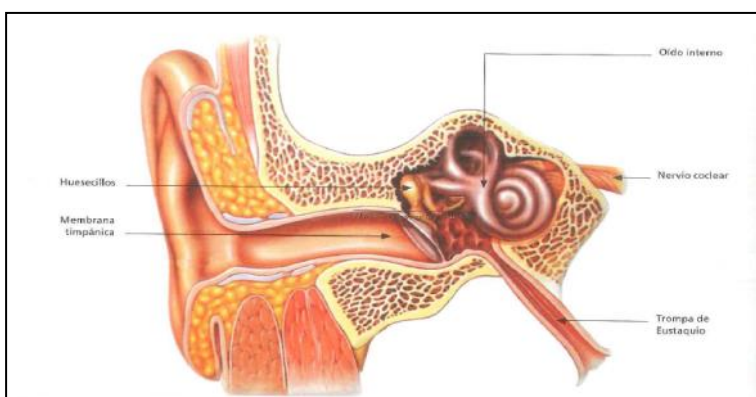
## 2.9 Audición

Existe una mayor incidencia de otitis media serosa en bebés con hendiduras del paladar. Esto es probablemente debido a la anatomía anormal de los músculos palatinos. Tanto el elevador del velo como el tensor palatino tienen una función en la dilatación de la trompa de Eustaquio.



**FIG. 13. ESQUEMA OÍDO INTERNO Y MEDIO**

(Jessyka G. Lighthall, James D. Sidman. 2015)



**FIG. 14. ESQUEMA OÍDO EXTERNO, MEDIO E INTERNO CON CARACOL Y CANALES SEMICIRCULARES**



(Jessyka G. Lighthall, James D. Sidman. 2015)

## 2.10 Clasificación del paladar fisurado

Se han creado múltiples esquemas de clasificación para las hendiduras orofaciales. Estos modelos generalmente se basan en varias características de la hendidura, incluida la lateralidad, integridad, severidad (ancho vs. estrecho) y presencia de cualquier tejido anormal. Las hendiduras orofaciales disminuidas también pueden describirse como microformas, ocultas o secundarias. La lateralidad se describe como unilateral o bilateral. Un paladar hendido es unilateral si una plataforma palatina se adhiere al tabique nasal o bilateral. El esquema de clasificación de cuatro grupos introducido por Veau en 1931 es el sistema más utilizado:

- Grupo I: defecto del paladar blando únicamente.
- Grupo II: defecto involucra el paladar blando y el paladar duro al foramen incisivo.
- Grupo III: defecto unilateral que se extiende hasta todo el paladar y alvéolo.
- Grupo IV: hendidura completa bilateral.

Existe también la clasificación embriológica de kernahan y Stark en 1958 dependiendo de la fisura palatina en relación con el agujero incisivo es decir el paladar hendido primario por delante de este entre la 4 y 6ta semana de formación embriológica aproximadamente estas pueden ser unilaterales, bilaterales, completa e incompletas y la hendidura palatina secundaria que ocurre entre la 7 y 12 semana de gestación y que solo se dividen en completas e incompletas. (Michael J. Stein, Zach Zhang, Matthew Fell, Nigel Mercer, Claudia Malic. 2018).

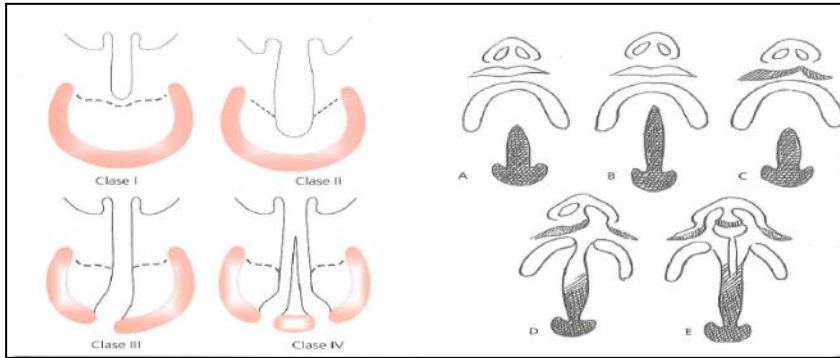


FIG. 15. CLASIFICACIÓN DE VEAU Y CLASIFICACIÓN DE KERNAHAN Y STARK

Cantini J. & Prada, J., (2012)

### 2.11 Sistema basado en la Y de Kernahan

Gravedad del alvéolo hendido (vista basal intraoral) (fig.17):

- S1: Estrecho, sin colapso.
- S2: Estrecho, colapso.
- S3: ancho ( $\geq 4$  mm), sin colapso.
- S4: Ancho ( $\geq 4$ mm), colapsado.

Extensión del paladar hendido:

- E1: Úvula hendida.
- E2: Paladar blando hendido incompleto.
- E3: Paladar blando hendido completo.
- E4: La hendidura se extiende en el paladar duro pero aún no se ve el tabique.
- E5: Se ve el tabique, pero la hendidura no alcanzó el foramen incisivo.
- E6: La hendidura alcanza el foramen incisivo.

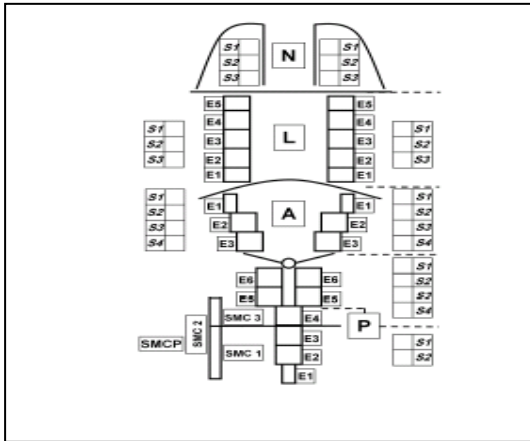
Gravedad del paladar hendido (fig. 18).- Por extensiones 5,6:

- S1: el espacio es  $\leq 20\%$  del ancho transversal en la unión paladar duro-blando (espacio  $\leq 1/2$  un palatino ancho del estante).
- S2: El intervalo es  $> 20\%$  a  $< 33.3\%$  del ancho transversal (intervalo de  $> 1/2$  a  $<$  una plataforma palatina anchura).
- S3: el espacio es  $\geq 33.3\%$  del ancho transversal (espacio  $\geq$  un ancho de estante palatino).

Gravedad del paladar hendido (fig. 18 .- Por extensiones 2, 3,4:

- S1: Márgenes hendidos paralelos.
- S2: Márgenes hendidos divergentes.
- Paladar hendido submucoso (SMCP):
  - SMCP 1: SMCP en paladar blando (SMCP en SP).
  - SMCP 2: SMCP en paladar blando y  $>$  tercio posterior de la longitud del paladar duro con adelgazamiento de la mucosa (SMCP en SP + HP).
  - SMCP 3: paladar blando hendido definido + SMCP en  $>$  tercio posterior de la longitud del paladar duro
    - (SMCP en HP).

El registro de los grados de "gravedad" en esta clasificación depende de las comparaciones entre estructuras en lugar de las mediciones absolutas en milímetros o la evaluación subjetiva. Esto lo hace aplicable para su uso en clínicas ambulatorias con una evaluación más precisa debido a la objetividad. (Joon Hyun Kwon, Jeong Woo Lee, Jung Dug Yang, Ho Yun Chung, Byung Chae Cho, Kang Young Choi. 2018).

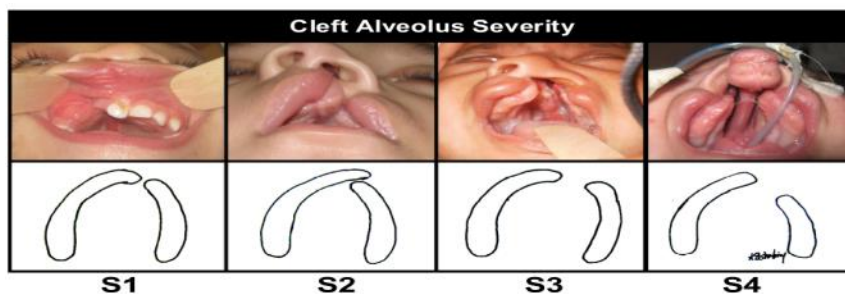


**FIG.16. CLASIFICACIÓN PALADAR FISURADO**

(Joon Hyun Kwon, Jeong Woo Lee, Jung Dug Yang, Ho Yun Chung, Byung Chae Cho, Kang Young Choi. 2018).

#### Alveolo hendido

Este clasifica la "extensión" de la hendidura del alveolo en solo muescas en el margen alveolar (E1), la hendidura parcial (E2) y la hendidura completa que alcanzan el foramen incisivo (E3). El puntaje de "severidad" se basa en la relación entre los segmentos alveolares según lo descrito por Mazaheri et al. (1993) utilizando dos variables; 'superposición' y 'contacto'. Se define el "ancho" como una separación horizontal de más de 4 mm



**FIG. 17. PUNTAJE DE SEVERIDAD DEL ALVEOLO HENDIDO.**

Joon Hyun Kwon, Jeong Woo Lee, Jung Dug Yang, Ho Yun Chung, Byung Chae Cho, Kang Young Choi. (2018).

Paladar secundario hendido:

Se agrega un "grado" de paladar hendido incompleto donde hay una extensión mínima de la hendidura en el paladar duro sin visibilidad del tabique (E4). También se divide el paladar blando hendido en dos grados; incompleto (E2) y completo (E3). Las evidencias recientes mostraron que el ancho de la brecha del paladar hendido se correlaciona con una mayor incidencia de fístula palatina e insuficiencia velofaríngea. Para describir la "gravedad", se utiliza el mismo principio descrito anteriormente al comparar el ancho de la hendidura en la unión del paladar duro y blando con el ancho de ambos segmentos del paladar. Se sugiere diferentes valores y una guía fácil a través de la comparación del ancho de la brecha de hendidura con el ancho de una plataforma palatina.

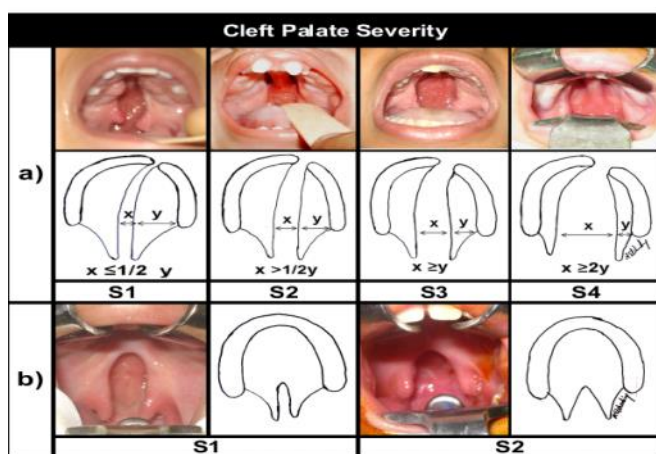


FIG. (18): PUNTUACIÓN DE SEVERIDAD DEL PALADAR HENDIDO: A) PARA E5, 6; B) PARA E2, 3,4.

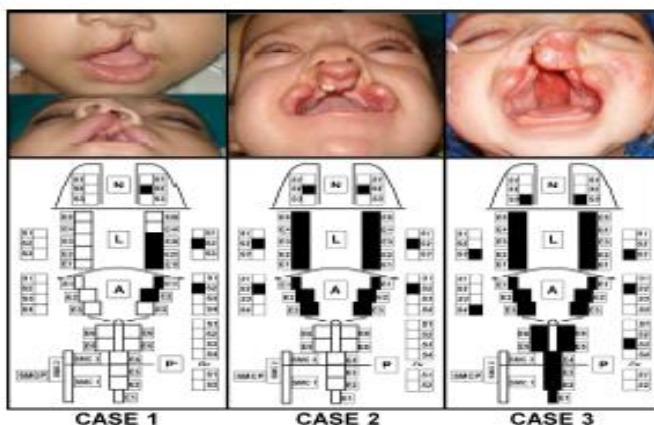
Joon Hyun Kwon, Jeong Woo Lee, Jung Dug Yang, Ho Yun Chung, Byung Chae Cho, Kang Young Choi. 2018).

Se agrega el grado muy severo de hendidura (S4,  $\geq 50\%$ ) que representa un caso desafiante. Esta puntuación de ancho de "severidad" no es aplicable para paladar blando

hendido y extensión E4. Se describe una puntuación de "severidad" exclusivamente para estas "extensiones" según la forma de los bordes de la hendidura (paralelos o divergentes). El grado divergente denota una deficiencia de tejido que aumenta las posibilidades de una reparación más difícil y una hipoplasia muscular subyacente con peor pronóstico.

Paladar hendido submucoso:

El SMCP 2 se describe cuando el paladar hendido submucoso tradicional (SMCP 1) se está extendiendo significativamente en el paladar duro, alcanzando más que su tercio posterior. Esta situación agrega dificultades especiales durante la reparación, ya que la mucosa se vuelve muy delgada con las capas nasales y orales firmemente adheridas entre sí. Por lo general, esto requiere la exclusión de esta mucosa delgada (especialmente la mucosa oral) convirtiéndola en un paladar hendido completo o incompleto. Esta mucosa oral delgada es débil para sostener las suturas y cicatriza mal. A veces, esta "hendidura submucosa del paladar duro significativo" se asocia con una hendidura definida en el paladar blando y se clasifica como (SMCP 3).



**FIG. 19: EJEMPLOS DE CASOS: CASO 1; LABIO FISURADO INCOMPLETO IZQUIERDO, CASO 2; LABIO FISURADO BILATERAL COMPLETO Y PALADAR HENDIDO 3; LABIO Y PALADAR HENDIDOS COMPLETOS BILATERALES.**

(Ahmed Elsherbiny, Ahmed S. Mazed. 2017).

Los paladares hendidos (PC) también pueden clasificarse por el grado de su participación anatómica. Las PC submucosas se caracterizan por una dehiscencia subyacente de la musculatura palatina, mientras que la mucosa suprayacente está intacta. Debido a que no tienen un defecto mucoso asociado, la detección de PC submucosas puede ser un desafío. Los hallazgos de la exploración física asociados a esta incluyen muescas en la línea media del paladar duro, úvula bífida y zona pelúcida (línea azul en la línea media del paladar blando que representa la falta de musculatura y mayor transparencia). Una hendidura del paladar secundario implica un defecto que se extiende hacia atrás desde el foramen incisivo a través del paladar blando hasta la úvula. En contraste, una hendidura del paladar primario involucra el paladar anterior al foramen incisivo que se extiende hacia el arco alveolar. Un (PC) completo involucra tanto el paladar primario como el secundario. En la Fig. 19 se muestran ejemplos de los diferentes tipos de PC. Obsérvese que el paladar primario y secundario describe el paladar por sus orígenes embriológicos. En contraste, los términos paladar duro y blando se refieren a los hallazgos anatómicos representados por el paladar anterior óseo y el paladar de tejido blando / musculatura posterior, respectivamente. (Ahmed Elsherbiny, Ahmed S. Mazeed. 2017).

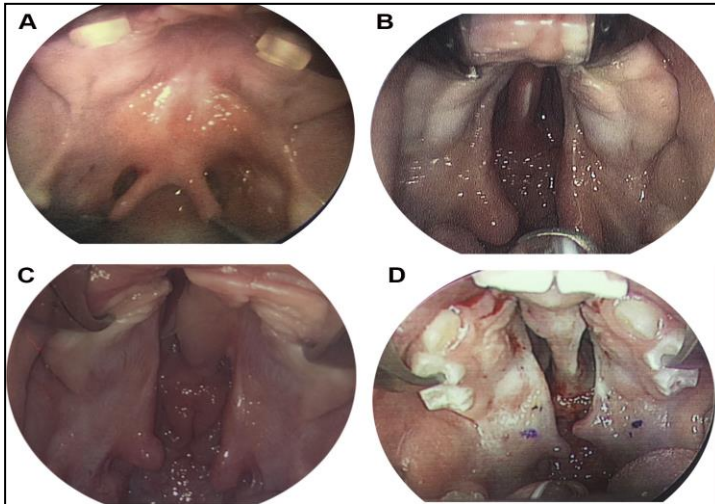


FIG. 20. (A) CP SUBMUCOSO. (B) CP INCOMPLETO. (C) CP COMPLETO UNILATERAL. (D) CP BILATERAL COMPLETO.

#### Diagnóstico prenatal de labio y paladar hendido

El parto y la crianza de un niño con hendiduras orofaciales pueden ser una fuente de angustia psicológica para las madres y las familias. El diagnóstico prenatal de una hendidura orofacial permite el asesoramiento prenatal y puede ayudar a las familias a prepararse para el cuidado de su futuro hijo. El diagnóstico prenatal también permite que las familias conozcan a los miembros del equipo craneofacial antes del nacimiento y puede ayudar a facilitar la evaluación temprana postparto recomendada de los bebés afectados. En los Estados Unidos, los estudios de ecografía anatómica se obtienen con frecuencia entre las 18 y las 20 semanas de gestación. La precisión de la ecografía bidimensional (2D) para detectar una hendidura orofacial en pacientes de bajo riesgo es variable, con tasas de detección del 0% a los 70% informadas en una revisión sistemática. Los bebés con CPO tienen menos probabilidades de ser detectados que aquellos con CL / P. La tasa de detección de la



ecografía prenatal es probable que dependa de múltiples factores, entre ellos, la experiencia del ecografista, la edad gestacional y si el laboratorio realiza rutinariamente la imagen de la cara. En comparación con los estudios en 2D, la ecografía tridimensional (3D) tiene una mayor precisión diagnóstica en general, y ha demostrado la capacidad de detectar una PC cuando se detectó una CL previamente en la ecografía 2D (hasta una sensibilidad del 100%).

D. L. Best, T. L. Gauger, J. M. Dolan, L. A. Donnelly, K. Ranganathan, C. Ulloa- Marin, H. H. Sung-Hsieh. (2018).

Edad	Tratamientos médicos	Cirugía
<b>Prenatal al nacimiento</b>	Asesoramiento genético Consulta de SLP para alimentación	-----
<b>0-5 meses</b>	SLP para alimentación y crecimiento. Monitor de audición NAM (si está indicado)	Reparación de CL Tubos auditivos (si son COM)
<b>9-12 meses</b>	-----	Palatoplastia Tubos auditivos (si son COM)
<b>1-4 años</b>	Introducción al dentista pediátrico. Evaluar el desarrollo del lenguaje	-----
<b>4-6 años</b>	Evaluar para VPD	Cirugía correctiva del habla Revisión de labios si es necesario. Cirugía nasal menor si es necesario
<b>6-12 años</b>	Ortodoncia Evaluar ajuste escolar / psicosocial	Injerto óseo alveolar
<b>12-21 años</b>	Ortodoncia	Cirugía ortognática Rinoplastia definitiva

TABLA 4. PROTOCOLO DE ATENCIÓN AL PACIENTE CON PALADAR HENDIDO NO SINDRÓMICO ASOCIADO A LABIO FISURADO.

(D. L. Best, T. L. Gauger, J. M. Dolan, L. A. Donnelly, K. Ranganathan, C. Ulloa- Marin, H. H. Sung-Hsieh. 2018) Abreviaturas: COM, otitis media crónica; NAM, moldura nasoalveolar; SLP, patología del habla y lenguaje; VPD, disfunción velofaríngea.

## 2.12 Paladar hendido submucoso (SMCP)

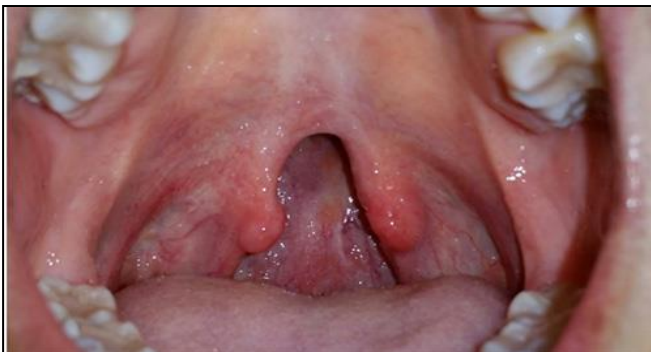La tríada clásica de signos de paladar hendido submucoso fue descrita por primera vez por Kelly como una zona translúcida en la línea media del paladar blando, una úvula bífida y una espina nasal posterior con muesca en la palpación. No todas estas características deben estar presentes para diagnosticar la afección, y una úvula bífida se encuentran aisladas en aproximadamente el 0,1 al 3% de las personas normales.

Aunque el paladar hendido submucoso se describió por primera vez en 1825, sigue siendo un diagnóstico que muchos cirujanos le prestan una atención especial. El paladar hendido submucoso es una anomalía de las uniones musculares al paladar blando con unas mucosas nasales y orales intactas. Los problemas relacionados con el habla, las dificultades para alimentarse y la enfermedad del oído medio pueden deberse a una unión anormal de los músculos al paladar y las trompas de Eustaquio. , pero solo alrededor del 10% de los casos son sintomáticos. Bilal Al-Nawas, Susanne Wriedt, Jennifer Reinhard, Annerose Keilmann, Heiner Wehrbein, Wilfried Wagner. (2013).

El SMCP clásico, el tipo más común de paladar hendido posterior, ocurre en el 4% de todos los pacientes con labio y paladar hendidos, que es una proporción significativa de pacientes a pesar de la tasa de incidencia aparentemente baja (Moss et al., 1990). Solo entre el 5 y el 10% de los pacientes con SMCP desarrollan un habla normal, y los pacientes con SMCP requieren cirugía solo cuando la insuficiencia del habla es sintomática (Porterfield y Trabue, 1965; Moss et al., 1990; Ysunza et al., 2001).

El discurso compensatorio es difícil de superar una vez que se completa el crecimiento facial se retrasa la operación (Shaye, 2014); La cirugía temprana es la clave para

obtener buenos resultados en los pacientes que requieren cirugía (Porterfield y Trabue, 1965). Kaplan (1975) y Dorf y Curtin (1982) informaron que la cirugía es eficaz para las anomalías del habla en pacientes de 3 a 6 meses y alrededor de 1 año. Sin embargo, el diagnóstico preciso de SMCP basado en la evaluación del lenguaje se puede dar solo después de que el paciente cumpla los 3 años. Si no se detecta SMCP durante el período de desarrollo temprano y la cirugía se realiza solo después de que el paciente presente problemas de pronunciación, la corrección del lenguaje puede ser aún más desafiante (Kim et al., 2003). Burak Ersoy, Sarper Yılmaz, Hakan Sxirinoglu, O`zhan C,elebiler, Ayhan Numanoglu. (2010).



**FIG. 21 PALADAR HENDIDO SUBMUCOSO**

Bilal Al-Nawas, Susanne Wriedt, Jennifer Reinhard, Annerose Keilmann, Heiner Wehrbein, Wilfried Wagner. (2013).

En el análisis de la correlación entre los resultados de las pruebas de lenguaje y el momento de la cirugía para SMCP, se observó que la nasalidad aumentaba para todos los parámetros de la prueba (vocales, vocales cerradas, vocales redondeadas, palabras y oraciones), y se retrasa la operación. Este hallazgo confirma que se pueden esperar mejores resultados del habla con el diagnóstico temprano y la corrección quirúrgica de SMCP, aunque las complicaciones comunes del paladar y labio fisurado, como la otitis media (que

normalmente ocurre más de tres veces en un paciente), los problemas de alimentación y una zona pelúcida que parece haberse ampliado, se utilizan actualmente como indicaciones para el tratamiento quirúrgico del paladar hendido submucoso.( Joon Hyun Kwon, Jeong Woo Lee, Jung Dug Yang, Ho Yun Chung, Byung Chae Cho, Kang Young Choi. 2018).

## 2.13 Preparación primaria del paladar hendido

### 2.13.1 Planificación preoperatoria y consideraciones

El tratamiento de los niños que nacen con paladar hendido merece una atención especial porque, a pesar de ser el defecto de nacimiento craneofacial más común, todavía no existe un enfoque de tratamiento universalmente aceptado. El objetivo principal en la reparación quirúrgica de un paladar hendido es el desarrollo del habla, la audición y la alimentación normales con una restricción mínima de crecimiento maxilar. Se han publicado numerosos enfoques para la reparación del paladar hendido pero cada técnica tiene ventajas y desventajas inherentes

### 2.13.2 Evaluación multidisciplinaria temprana

La Asociación estadounidense de fisura palatina-craneofacial enfatiza la importancia del tratamiento multidisciplinario de estos pacientes en los primeros días de vida. Dada la frecuencia de anomalías concomitantes, es esencial realizar una evaluación dismorfológica temprana. Si hay anomalías adicionales, se debe considerar una evaluación genética completa. Una vez que un bebé está conectado a un equipo craneofacial, un coordinador también puede ayudar a las familias a planificar su atención de seguimiento después del alta. Con frecuencia, los pacientes con CLP requieren el cuidado de múltiples especialidades médicas (Tabla 1) y deben ser seguidos en una clínica multidisciplinaria hasta la edad adulta temprana.

### 2.13.3 La evaluación del paciente

Se debe utilizar un enfoque multidisciplinario al dirigirse a estos pacientes para lograr resultados óptimos. El equipo incluye evaluaciones iniciales realizadas por un pediatra, genetista, cirujano, especialista en alimentación, trabajador social y posiblemente otros.

Los niños también deben ser atendidos por audiología, otorrinolaringología, cirugía maxilofacial y patología del habla después de la visita inicial. La consulta quirúrgica prenatal con el cirujano, el genetista y el patólogo del habla antes del nacimiento se recomienda para aliviar algo de la ansiedad que los padres pueden estar experimentando. Wakako Tome, Kohtaro Yashiro, Koichi Otsuki, Mikihiko Kogo, Takashi Yamashiro. (2016).

### 2.13.4 Evaluación quirúrgica.

Un examen físico completo es necesario poco después del nacimiento. Esto debe incluir atención especial en el labio superior, arcos alveolares, fosas nasales, paladares primarios y secundarios, simetría de alar nasal, proyección de la punta, posición de la base de alar y ancho, y cualquier signo de dismorfia que pueda conducir a la identificación de anomalías congénitas o síndromes adicionales. Cualquier preocupación por problemas cardíacos o de la vía aérea debe identificarse y evaluarse antes de la intervención quirúrgica. La evaluación específica el paladar hendido submucoso, incluso considerando la evaluación con ultrasonido, es importante porque su presentación se pasa por alto debido a los hallazgos sutiles en el examen. Las visitas periódicas a la clínica después del nacimiento permiten brindar asesoramiento y orientación adecuados a los cuidadores del paciente y es posible que el cirujano deba realizar varias derivaciones a los especialistas necesarios. El

momento habitual de la reparación del paladar hendido es antes de los 18 meses, con un tiempo ideal de 10 a 12 meses de edad, para evitar un desarrollo deficiente del habla y el lenguaje asociado con la reparación tardía. La reparación temprana del paladar debe compararse con la preocupación de afectar negativamente el crecimiento maxilar del paciente que puede ocurrir con una reparación anterior. Jorma Rautio, Mikael Andersen, Stig Bolund, Jyri Hukki, Hallvard Vindenes, Peter Davenport, Kjartan Arctander, Ola Larson, Anders Berggren, Frank Åbyholm, David Whitby, Alan Leonard, Jan Lilja, Erik Neovius, Anna Elander, Arja Heliövaara, Phil Eyres & Gunvor Semb. (2017)

#### 2.14 Técnicas quirúrgicas de palatoplastia primaria

La palatoplastia a través de la historia han aparecido diversas técnicas quirúrgicas y combinaciones de estas, básicamente se centra sobre todo en 3 técnicas básicas, pero que siguen siendo la base de la cirugía del cierre del paladar es así que Bernard Von Langenbeck describió en 1861 el cierre de la fisura palatina levantando dos colgajos de mucoperiostio del paladar duro. Se trata de una aproximación de lado a lado de los márgenes de la hendidura del paladar duro y del blando, con incisiones laterales de descarga. Se puede agregar también un colgajo de vómer para proporcionar una doble capa al cierre del paladar duro. Percy Rossell-Perry (2018).

Debido a que esta intervención no proporciona longitud al paladar, en los últimos años los esfuerzos se han dirigido hacia técnicas que permitan elongar el paladar para prevenir el posible desarrollo de una insuficiencia e incompetencia velofaríngea. La palatoplastia de Wardill-Kilner es muy similar a la desarrollada por Veau (Veau 1931, Wardill 1937, Kilner 1937). Estos autores realizan un avance del mucoperiostio del paladar duro mediante colgajos de avance en V-Y. La mayor elongación se obtiene sobre todo de la

mucosa nasal del paladar blando, puesto que el mucoperiostio es muy rígido. Como consecuencia del avance en V-Y, quedan dos zonas de hueso membranoso expuestas que van epitelizando por completo en 15 días aproximadamente pueden dejar zonas de cicatriz retráctil que afecta el crecimiento maxilar y la oclusión dental. Hisao Ogata, Yoshiaki Sakamoto, Kazuo Kishi (2016)

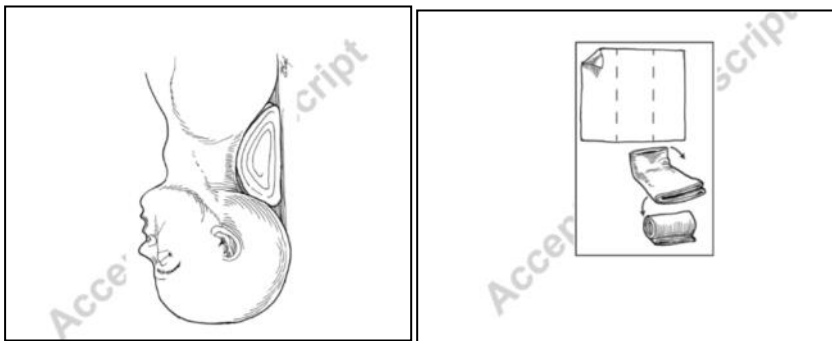
La tercera técnica principal es la de la "doble Z plastia inversa" de Furlow (Furlow 1980, 1986; Randall et al. 1986), que no incluye incisiones laterales de descarga. Se trata de una intervención de tejidos blandos primariamente y consiste en dos Z-plastias, una en la mucosa oral y otra orientada en el lado contrario de la mucosa nasal del paladar blando; el músculo elevador queda incluido en el colgajo de pedículo posterior de la Z-plastia, de forma que el elevador de un lado permanece en el colgajo de mucosa oral mientras que el contralateral queda en el de mucosa nasal. El paladar duro puede ser cerrado con un colgajo de vómer en una o dos capas, si es posible avanzar el mucoperiostio de los bordes de la fisura, esta técnica evita una cicatriz en la línea media del paladar blando que podría originar retracción y por lo que han sido criticadas las técnicas de reparación lineal como las mencionadas. F. Li, H.-T. Wang, Y.-Y. Chen, W.-L. Wu, J.-Y. Liu, J.-S. Hao, D.-Y. Luo: (2016).

#### 2.14.1 Protocolos de las técnicas empleadas

##### Posicionamiento del paciente

El posicionamiento es similar para todas las técnicas que se describen a continuación. El paciente se coloca en posición supina en la mesa de operaciones, por lo general, en un giro del hombro para una extensión cervical suave, a menos que el paciente tenga un síndrome asociado con anomalías espinales. La intubación se realiza con un tubo endotraqueal estándar o con un tubo endotraqueal de ángulo recto que se fija en la línea

media a la barbilla. Los pacientes con hipoplasia de la cara media y micrognatia pueden ser difíciles de intubar antes de la cirugía y experimentan obstrucción postoperatoria de la vía aérea; por lo tanto, es importante que el equipo quirúrgico comunique sus inquietudes y discuta el manejo postoperatorio de la vía aérea. Tegaderms se utilizan para la protección de los ojos. La cama quirúrgica se gira al menos 90 grados del anestesiólogo.

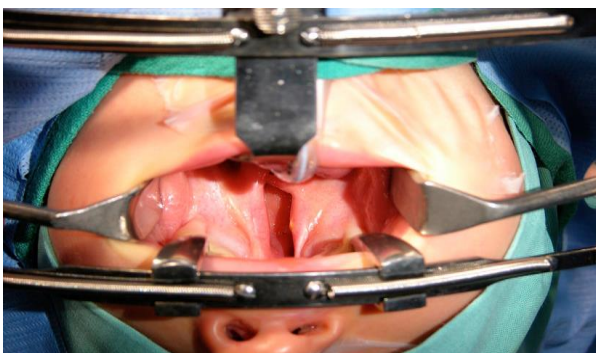


**Fig. 22. Hiperextensión del cuello**

**Fig.23. Preparación de cojín para hiperextensión**

Hisao Ogata, Yoshiaki Sakamoto, Kazuo Kishi (2016)

Se administran antibióticos intravenosos, se cubre el sitio quirúrgico, se usa un retractor bucal Digman (Fig. 1) para lograr una visualización adecuada, y se inyecta al paladar con lidocaína al 1% con 1: 100,000 de epinefrina.



**FIG. 24. POSICIONAMIENTO DEL PACIENTE: VISTA DEL PALADAR HENDIDO ANTES DE LA INCISIÓN UTILIZANDO UN SEPARADOR DE BOCA DIGMAN.DAVID SHAYE, CARRIE LIU,TRAVIS T. TOLLEFSON, (2015)**

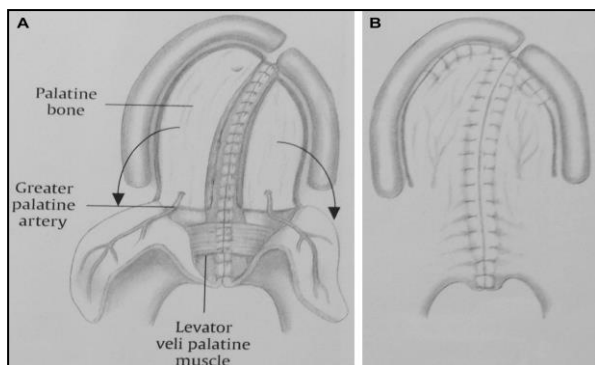


Los objetivos de la reparación del paladar hendido incluyen el cierre del paladar blando y la reorientación del elevador del velo del paladar para obtener un cierre y habla velofaríngeos normales. El cierre de la hendidura del paladar duro separa las cavidades orales y nasales. Existen varias técnicas junto con modificaciones, y las opciones más comúnmente utilizadas se describen a continuación.

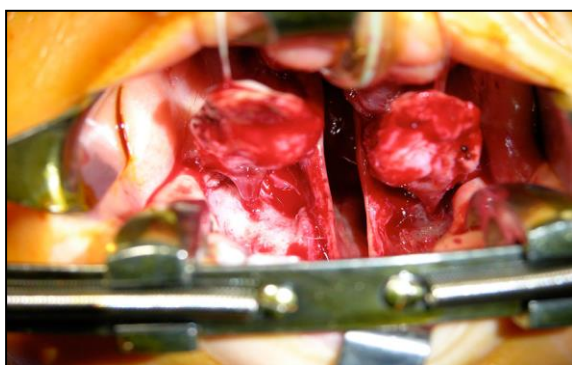
#### 2.14.2 Palatoplastia de dos colgajos

La palatoplastia de dos colgajos es una técnica ampliamente utilizada que está indicada para el cierre de las fisuras unilaterales y bilaterales completas del paladar primario y secundario. Esta técnica permite una fácil exposición de la musculatura del tejido blando que permite la liberación de uniones anómalas del elevador del velo palatino para completar una veloplastia intravelar y reorientar la eslinga del elevador horizontalmente. Las incisiones se marcan desde la punta de la úvula medialmente a lo largo del margen de la hendidura hacia la línea media del alvéolo. La cresta alveolar se sigue posteriormente hasta el final del alvéolo donde se hace una pequeña incisión de liberación. Cuando se hace la incisión a lo largo del margen de la hendidura medialmente, es importante que se mantenga de 1 a 2 mm hacia la mucosa oral para asegurar un colgajo de mucosa adecuado para un cierre nasal sin tensión. Después de que la incisión es completa, se presta atención a levantar los colgajos del paladar en un plano subperióstico hasta que haya una exposición completa de la unión del paladar duro y blando, teniendo cuidado de identificar y preservar la arteria palatina mayor. Se levantan colgajos mucoperiósticos grandes basados en la vasculatura palatina mayor. El cierre se coloca en capas para minimizar la tensión, con una aproximación

de la mucosa nasal y luego la oral. Michael J. Stein, Zach Zhang, Matthew Fell, Nigel Mercer, Claudia Malic. (2018).



**Fig.25. Palatoplastia de dos colgajos.** (A) LOS COLGAJOS SE ELEVAN DE LOS HUESOS DEL PALADAR Y EL PALADAR BLANDO SE DISECCIONA PARA CREAR 2 COLGAJOS BASADOS EN LOS PAQUETES NEUROVASCULARES DEL PALADAR SUPERIOR. LA ORIENTACIÓN DE LOS MÚSCULOS ELEVADORES DEL VELO PALATINO SE CORRIGE CON O SIN UNA VELOPLASTIA INTRAVELAR MÁS EXTENSA. (B) LUEGO SE REALIZA UN CIERRE EN CAPAS DEL COLGAJO. (DE CHIANG T, ALLEN GC. REPARACIÓN DEL PALADAR HENDIDO. EN: GOUDY S, TOLLEFSON TT, EDITORES. CUIDADO COMPLETO DE LA HENDIDURA. NUEVA YORK: THIEME; 2015. P. 103; CON PERMISO).

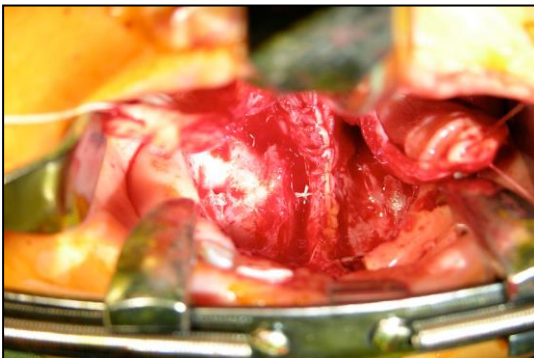

**FIG. 26. PALATOPLASTIA DE DOS COLGAJOS: COLGAJOS PALATINOS ELEVADOS EN EL PLANO SUBPERIÓSTICO CON HACES NEUROVASCULARES PALATINOS MAYORES CONSERVADOS BILATERALMENTE.**

(David Shaye, Carrie Liu, Travis T. Tollefson, 2015)

El paquete neurovascular palatino mayor que suministra cada colgajo se encuentra y se conserva, mientras que la fascia debe liberarse para ayudar con el avance medial de la solapa. Las osteotomías también se pueden realizar a través de los orificios posteriores del

paladar duro en paladar hendido significativamente más ancho (> 20 mm), mientras se evita meticulosamente la lesión del propio paquete. Comenzando medialmente, se liberan de su fijación en el borde posterior del paladar duro y margen de hendidura. La mucosa nasal también se eleva de la superficie superior del paladar duro y se extiende hacia el paladar blando. Las fibras musculares se liberan lateralmente hasta que se observan los músculos hamulus y tensor del velo del paladar. Se debe revisar todos los colgajos (mucosa nasal, musculatura y capa oral) para determinar la longitud adecuada. Los colgajos de vómer se elevan en un lado solo en un paladar hendido unilateral, pero bilateralmente en paladares hendidos bilaterales para disminuir la tensión en el cierre de la capa nasal. La capa nasal de la úvula se cierra con suturas horizontales de colchón utilizando un Vicryl 4-0 en una aguja TF. El resto de la capa nasal se cierra con suturas interrumpidas simples utilizando un Vicryl 4-0 en una aguja PS-4c que entierra los nudos en la capa nasal (Fig. 27). Michael J. Stein, Zach Zhang, Matthew Fell, Nigel Mercer, Claudia Malic. (2018).

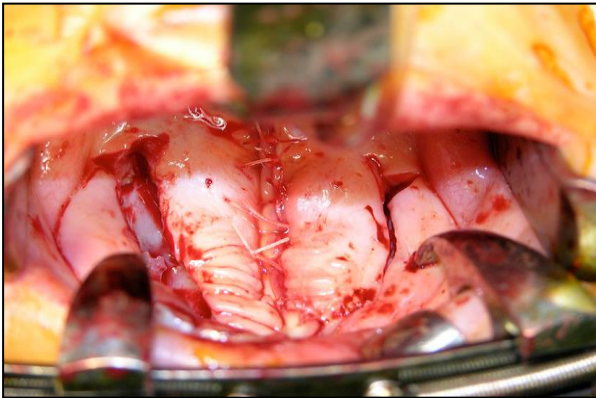


**FIG. 27. PALATOPLASTIA DE DOS COLGAJOS: CAPA NASAL CERRADA.**

(Alistair G. Smyth, and Jianhua. 2019).

Si hay una tensión excesiva en el cierre nasal, las suturas centrales se colocan una vez que la capa muscular se aproxima para disminuir la tensión. El músculo elevador se sutura

para crear una veloplastia intravelar con un Vicryl 3-0 en forma de colchonero interrumpido. Una vez que la capa nasal y el cabestrillo elevador se cierran, la capa oral se cierra con suturas interrumpidas simples que comienzan en la base de la úvula y se mueven anteriormente con 4-0 Vicryl en una aguja de SH. Cuando se alcanza el paladar duro, se hace un cambio a las suturas horizontales del colchón y para capturar algo de la mucosa nasal para borrar el espacio muerto (Fig. 28).



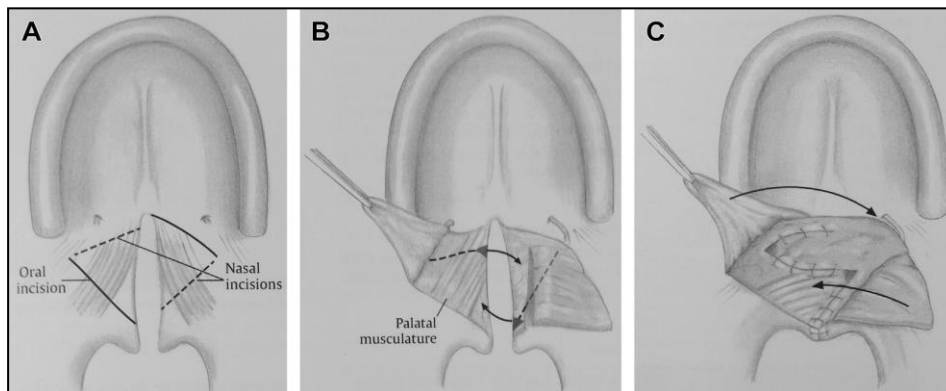
**FIG. 28. PALATOPLASTIA DE DOS COLGAJOS: VISTA DE LA CAPA ORAL CERRADA DEL PALADAR DURO. SUTURAS HORIZONTALES DE COLCHONES QUE CAPTURAN LA CAPA NASAL PARA BORRAR EL ESPACIO MUERTO.**

(Alistair G. Smyth, and Jianhua. 2019).

Una vez completamente cerrado, se logra la hemostasia y se coloca lateralmente el agente hemostático de colágeno microfibrilar en los defectos abiertos. Si existe preocupación por la obstrucción de la vía aérea, se puede colocar una puntada de tracción en la lengua. Además, si la hendidura es más de 2 cm, se puede usar una matriz dérmica acelular entre las capas nasales y orales en la unión del paladar blando y el paladar duro como refuerzo para reducir la formación de fístulas.

#### 2.14.3 Palatoplastia z de doble oposición Furlow

La palatoplastia de Furlow implica la transposición de dos plastias en Z opuestas de las capas mucosa oral y nasal, respectivamente, con músculo elevador unido. Esto cambia favorablemente las fibras musculares a una posición más anatómica al tiempo que alarga el paladar y retroposiciona el cabestrillo elevador.

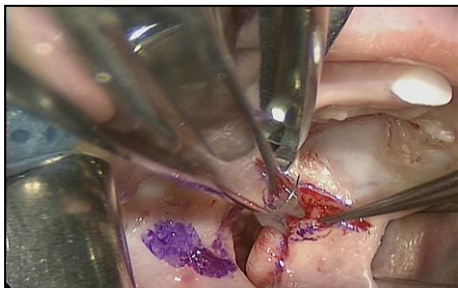

**Fig.29. Palatoplastia Z-plastia (Furlow) de doble oposición. (A) TENGA EN CUENTA QUE LA CAPA DEL MIOMUCOSAL ORAL DEL PALADAR IZQUIERDO SE GIRA POSTERIORMENTE, MIENTRAS QUE LA CAPA DE LA MUCOSA NASAL IZQUIERDA SE GIRA HACIA LA PARTE ANTERIOR. (B) A LA INVERSA, LA CAPA DE LA MUCOSA DE LA BASE ANTERIOR DERECHA SE GIRA HACIA LA PARTE ANTERIOR Y LA CAPA DE LA MUCOSA NASAL SE GIRA HACIA LA PARTE POSTERIOR. (C) ESTO PERMITE LA RECREACIÓN DEL CABESTRILLO ELEVADOR Y EXTIENDE EL PALADAR POSTERIORMENTE.**

(De Chiang T, Allen GC. Reparación del paladar hendido. En: Goudy S, Tollefson TT, editores. Cuidado completo de la hendidura.

Nueva York: Thieme; 2015. p. 103; con permiso.)

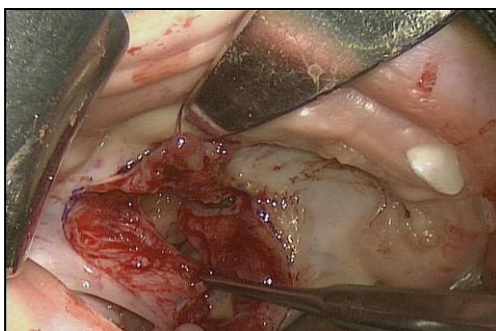Esta técnica se utiliza principalmente para las hendiduras aisladas del velo y las hendiduras submucosas, aunque algunos centros incorporan rutinariamente este procedimiento con la mayoría de las reparaciones de paladar hendido. En la capa oral, la mucosa está marcada, se hace una incisión, y los colgajos de Z-plastia se levantan con un colgajo miomucosal de base posterior izquierdo y un colgajo de mucosa grueso de base anterior derecha (Fig. 29).



**FIG. 30. Z-PALATOPLASTIA: INCISIONES MARCADAS. COLGAJO MIOMUCOSAL IZQUIERDO POSTERIOR Y UN COLGAJO MUCOSO GRUESO DERECHO ANTERIOR.**

(Joon Hyun Kwon, Jeong Woo Lee, Jung Dug Yang, Ho Yun Chung, Byung Chae Cho, Kang Young Choi. 2018).

Luego, la capa nasal debe tener un colgajo mucoso izquierdo anterior y un colgajo miomucosal derecho posterior para crear la plastia Z opuesta (Fig. 30)



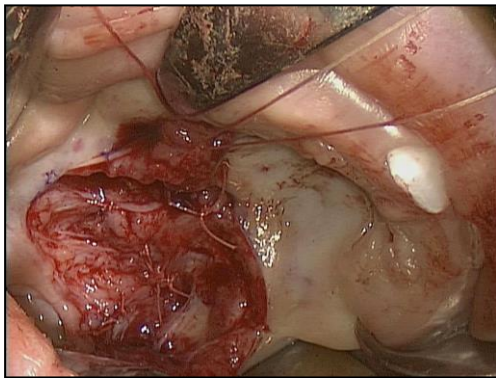
**FIG. 31. Z-PALATOPLASTIA: DISTINTAS CAPAS NAALES Y ORALES.**

(Joon Hyun Kwon, Jeong Woo Lee, Jung Dug Yang, Ho Yun Chung, Byung Chae Cho, Kang Young Choi. 2018).

El cierre se realiza con un Vicryl 4-0 que comienza con la capa nasal. Para evitar la tensión, se pueden soltar más los segmentos del colgajo con un corte posterior en el paladar duro. Una vez que se cierra la capa nasal (Fig. 31), el colgajo miomucosal oral izquierdo se gira y se asegura con un Vicryl 3-0 a través del músculo elevador, y el resto de la capa oral se cierra (Fig. 32). La úvula se aproxima con una sutura de colchonero horizontal. Al igual que

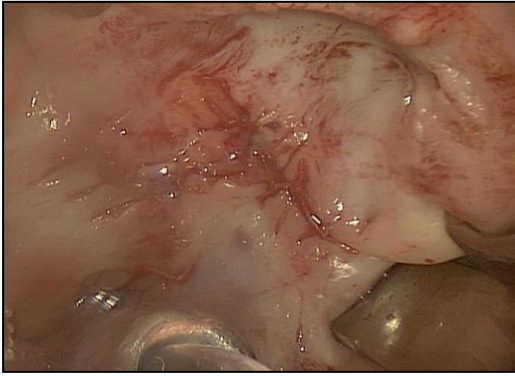
con la palatoplastia doble, se puede usar un punto en la lengua si existe preocupación por la obstrucción de las vías respiratorias.

La técnica de plastia en Z de doble oposición de Furlow (Fig. 32) ha ganado popularidad desde su introducción en 1978. El paladar blando se vuelve a aproximar de una manera que lo alarga y realinea la musculatura en una posición más anatómicamente correcta. Solo se dispone de evidencia anecdótica para el uso de dermis acelular colocada entre los colgajos orales y nasales para disminuir las tasas de fístula. Los estudios han comparado las diversas técnicas de reparación de hendiduras. Williams et al. Aleatorizaron pacientes para recibir una plastia Z de doble oposición Furlow o una palatoplastia von Langenbeck con IVV. La función velofaríngea mejorada se encontró en el grupo que recibió la plastia en Z con doble oposición de Furlow. Rong-Min Baek, Baek-Kyu Kim, Jae Hoon Jeong, Taeseon Ahn, Mikyong Park, Jihyeon Han (2017)



**FIG. 32. Z-PALATOPLASTIA: CAPA NASAL CERRADA.**

(Joon Hyun Kwon, Jeong Woo Lee, Jung Dug Yang, Ho Yun Chung, Byung Chae Cho, Kang Young Choi. 2018).



**FIG. 33. Z-PALATOPLASTIA: CAPA ORAL CERRADA.**

(Joon Hyun Kwon, Jeong Woo Lee, Jung Dug Yang, Ho Yun Chung, Byung Chae Cho, Kang Young Choi. 2018).

La modificación de esta técnica realizada por el Hospital de Niños de Filadelfia consiste en incisiones bilaterales de relajación similares al método de Von Langenbeck que se describe a continuación, que da como resultado colgajos mucoperiósticos bipediculados. Las incisiones Z-plastia se acortan para evitar la intersección con las incisiones relajantes. Además, el colgajo mucoso derecho anterior tiene un ángulo y longitud más variable con su punta anterior a la úvula y base justo posterior a la hamulus. Se ha demostrado que facilita un cierre sin tensión y disminuye las tasas de fístula al tiempo que mejora los resultados del habla. Otros estudios en cambio muestran una preocupación planteada con esta técnica en el aumento de las tasas de fístulas oronasales. Harvey Chim, Yashar Eshraghi, Sereelamphongsai, Arun K. Gosain. (2015).

#### 2.14.4 Palatoplastia von Langenbeck

Von Langenbeck introdujo el concepto de incisiones de liberación lateral para disminuir la tensión. Estas incisiones se realizan alrededor de la cresta alveolar y conservan colgajos de base anterior y posterior, a la vez que preservan la encía lateralmente. Las

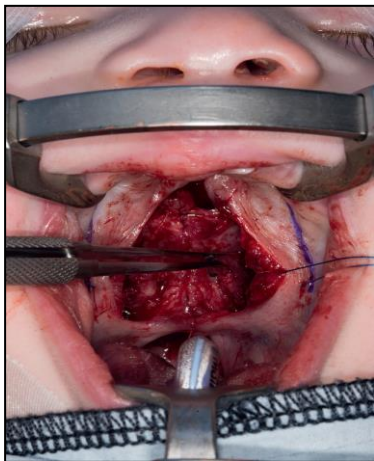


incisiones en el borde de la hendidura medial en la unión de la mucosa oral / nasal se llevan posteriormente al ápice uvular. Si es necesario, los colgajos de vómer pueden diseñarse y elevarse a la base del cráneo para compensar los colgajos nasales cortos para garantizar un cierre sin tensión. Los colgajos del paladar duro se elevan en un plano subperióstico lateralmente a medialmente. Al igual que con las técnicas descritas anteriormente, los paquetes neurovasculares palatinos mayores deben identificarse y conservarse. La disección subperióstica se transporta a lo largo de la pared nasal lateral hacia la superficie inferior del cornete inferior de forma bilateral. La disección de la submucosa nasal se completa a lo largo del borde posterior del paladar duro, liberando el elevador del velo palatino desde su inserción en la unión del paladar duro y blando. El mayor inconveniente de esta técnica es que no agrega longitud adicional al paladar blando. Se han diseñado otras técnicas para mejorar la función velofaríngea al alargar el velo. Una de estas técnicas es la palatoplastia Veau-Wardill-Kilner, que es una variación del empuje V-Y. Un procedimiento de retroceso con tres o cuatro colgajos, que tenía como objetivo alargar el paladar, no se ha demostrado que sea eficaz para mejorar el habla y, casi con seguridad, aumenta la incidencia de la mordida cruzada y la retrusión maxilar. Puede provocar fístulas en la unión de los colgajos que puede ser extremadamente difícil de cerrar. (Thomas J. Sitzman, Alexander C. Allori, Guy Thorburn 2014).

El cierre se realiza con un Vicryl 4-0 que comienza con la capa nasal de una manera sencilla e interrumpida, incorporando colgajos de vómer en la parte anterior. El vértice de la úvula se cierra con una única sutura de colchón horizontal. A continuación, se completa la veloplastia intravelar. Se utilizan suturas de colchonero interrumpidas u horizontales para reorientar el elevador del velo palatino a lo largo del velo posterior para crear el cabestrillo

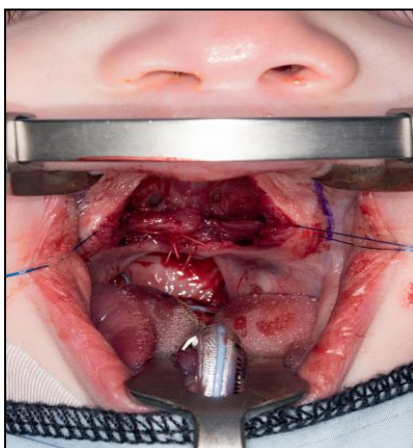
elevador. Luego el cierre oral se realiza con suturas interrumpidas simples utilizando un Vicryl 4-0 que trabaja en sentido posterior a anterior. Finalmente, las incisiones relajantes se estabilizan con suturas interrumpidas a través del borde gingival medial y el agente hemostático de colágeno microfibrilar se coloca en los defectos abiertos lateralmente. La musculatura del paladar blando se repara a través de una veloplastia intravelar (IVV). La IVV consiste en liberar el elevador del velo del paladar de su unión aberrante al paladar duro posterior. Entre los cirujanos hendidos, el consenso es que la IVV mejora la función velofaríngea y puede reducir las tasas de cirugía del habla secundaria; los inconvenientes incluyen tiempo operatorio adicional y desvascularización del músculo. Las fibras musculares se vuelven a aproximar en la dirección transversal para establecer el cabestrillo muscular palatino.

Desde su introducción, los estudios sobre la efectividad de la IVV han tenido resultados contradictorios pero de apoyo general. Marsh y Galic estudiaron prospectivamente 51 pacientes asignados al azar para recibir o no recibir IVV durante la reparación del paladar hendido. En este estudio, la IVV no se asoció con una mejoría del habla. Por el contrario, un estudio retrospectivo de 213 pacientes mostró que el IVV mejoró el habla y disminuyó la tasa de insuficiencia velofaríngea secundaria. Ninguno de los estudios encontró un aumento en la tasa de complicaciones con IVV. Otros estudios también han encontrado mejoría en el habla y la función velofaríngea con IVV. Brian Cervenka, Dhava Setabutr, Brian K. Rubinstein. (2015).



**FIG. 34. MÚSCULO ELEVADOR DEL VELO DEL PALADAR MOVILIZADO Y LIBRE DE LA CAPA NASAL.**

(Rajgopal R. Reddy Srinivas Gosla Reddy, Anusha Chilakalapudi Swapnika Kokalia, Ewald M. Bronkhorst, Ann W. Kummer, Stefaan J. Bergé. 2016).

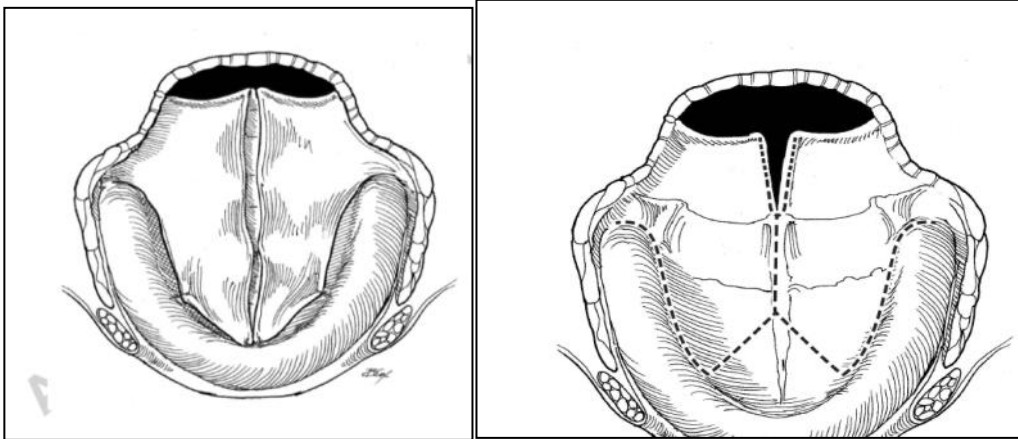


**FIG. 35. MÚSCULO ELEVADOR DEL VELO DEL PALADAR MOVILIZADO Y LIBRE DE LA CAPA NASAL.**

(Rajgopal R. Reddy Srinivas Gosla Reddy, Anusha Chilakalapudi Swapnika Kokalia, Ewald M. Bronkhorst, Ann W. Kummer, Stefaan J. Bergé. 2016).

#### 2.14.5 V-Y Pushback

Se coloca un retractor Digman en la cavidad oral y se administra anestesia local. Al usar azul de metileno en un extremo afilado de un isopo de algodón, se marca la incisión. Se hace una incisión para comenzar en el área alveolar y sigue la unión de la mucosa nasal oral hasta la punta de la úvula. A continuación, se realiza una incisión planificada que comienza en el área del foramen palatino del hueso pterigomandibular y de la tuberosidad mayor, nuevamente de manera medial y hacia la hendidura, solo en ángulo hacia la hendidura. El colgajo mucoperióstico oral se eleva hacia el borde posterior del paladar duro. También se completa una incisión a lo largo de la línea media del vómer y se eleva una capa de mucosa nasal en ambos lados con la ayuda de un elevador de Worleyburg (elevación de los senos, instrumentos dentales). La incisión a lo largo del borde de la hendidura opuesta también se eleva y la capa nasal se disecciona de manera similar para permitir un cierre libre de tensión de la capa nasal. Las capas nasales del vómer se volverán a aproximar a la capa nasal del paladar duro, si es necesario. Se recomienda el uso de una sutura absorbible 4-0 de forma interrumpida. La capa oral se cierra luego en capas producidas en la línea media usando suturas absorbibles 4-0 de forma interrumpida. Se utiliza una sutura para acolchar para pegar la porción anterior del colgajo hacia abajo. El riego se coloca en la cavidad bucal y se seca por succión. La hemostasia se mantiene al final del procedimiento. (Wakako Tome, Kohtaro Yashiro, Koichi Otsuki, Mikihiko Kogo, Takashi Yamashiro. 2016).



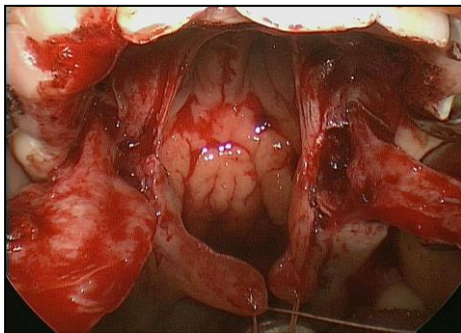
**Fig. 35** Marcación de la técnica push back V-Y

**Fig. 36.** Alargamiento del paladar

(Wakako Tome, Kohtaro Yashiro, Koichi Otsuki, Mikihiko Kogo, Takashi Yamashiro. 2016).

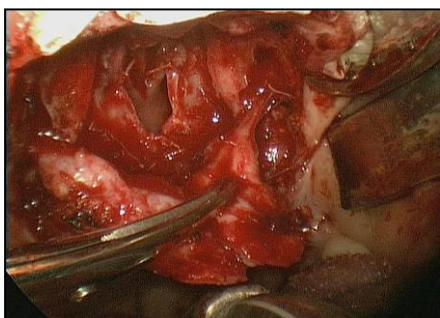#### 2.14.6 Técnica de oxford / tres colgajos.

La técnica de Oxford / tres colgajos se utiliza en las hendiduras incompletas que se extienden hacia el paladar duro, pero no penetran en el margen alveolar. Las aletas están diseñadas como se describió anteriormente para un doble reborde, excepto que la incisión se lleva desde el vértice de la hendidura al incisivo lateral en cada lado y luego alrededor del margen alveolar. Dos colgajos se levantan de manera similar a la técnica de dos colgajos (Fig. 38), pero cuando los colgajos se suturan juntos anteriormente, a la mucosa anterior restante, que es el tercer colgajo. (Hani Shash, Becher Al-halabi, BMedSc, Yelda Jozaghi, Salah Aldekhayel, and Mirko S. Gilardino 2016)



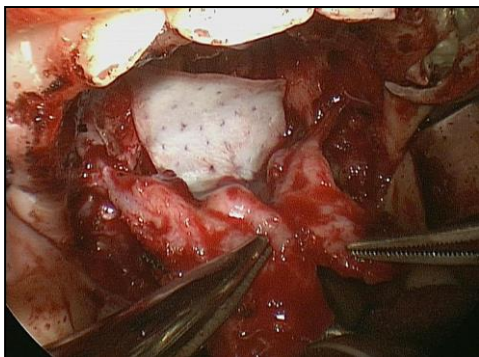
**FIG. 37. OXFORD / TRES SOLAPAS: AMBAS ALETAS LEVANTADAS.**

(Hani Shash, Becher Al-halabi, BMedSc, Yelda Jozaghi, Salah Aldekhayel, and Mirko S. Gilardino 2016)



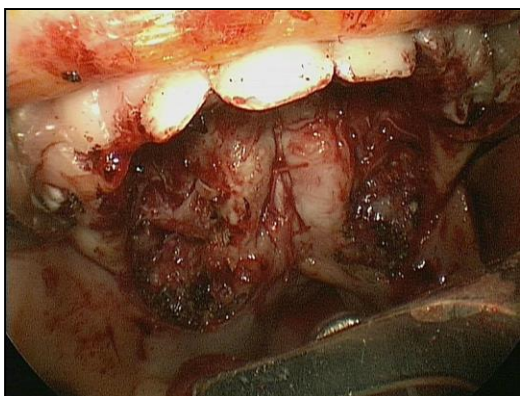**FIG. 38. OXFORD / TRES SOLAPAS: COSIENDO LAS SOLAPAS JUNTAS COMENZANDO POSTERIORMENTE**

(Hani Shash, Becher Al-halabi, BMedSc, Yelda Jozaghi, Salah Aldekhayel, and Mirko S. Gilardino 2016)



**FIG. 39. OXFORD / TRES COLGAJOS: USO DE ALLODERM (LIFE CELL CORPORATION, BRIDGEWATER, NJ) ENTRE LAS CAPAS NAALES Y ORALES.**

(Hani Shash, Becher Al-halabi, BMedSc, Yelda Jozaghi, Salah Aldekhayel, and Mirko S. Gilardino 2016)



**FIG. 40. OXFORD / TRES COLGAJOS: COLGAJOS ORALES SUTURADOS A LA MUCOSA ANTERIOR.**

(Hani Shash, Becher Al-halabi, BMedSc, Yelda Jozaghi, Salah Aldekhayel, and Mirko S. Gilardino 2016)

#### 2.14.7 Colgajo de vómer (Palatoplastia)

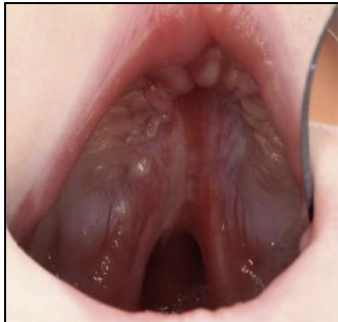Actualmente, el colgajo vómer se usa a menudo para el cierre temprano del paladar duro. Este colgajo regional es de fácil acceso y está ubicado al lado del paladar hendido. Está bien vascularizado y es útil en la mayoría de los pacientes con paladar hendido (Kobus 1984). Es un procedimiento adecuado y eficaz durante el cierre del paladar hendido, como lo demuestran otros autores (Ferdous et al. 2010, de Jong y Breugem 2014). Deshpande et al. Concluyó que un colgajo de vómer fallido aumenta los riesgos de complicaciones en la reparación posterior del paladar (Deshpande et al. 2015). Sin embargo, desde que realizamos el colgajo vómer con un cierre de "mucosa de doble pechuga", nunca hemos visto una dehiscencia completa del colgajo, a veces se ha observado una pequeña dehiscencia parcial de la parte más dorsal, pero esto tiene pocas consecuencias clínicas.

Pichler, en 1934, describió un método de cierre del paladar duro utilizando un colgajo de una sola capa de mucoperiosteo de vómer y mucopericondrio del tabique nasal, que se colocó bajo el margen elevado del mucoperióstico oral en el lado opuesto de la hendidura dejando las superficies crudas del tabique nasal expuesto y el colgajo para curar por epitelización (Figura 42). Esta técnica, realizada en el momento de la reparación primaria del labio, fue introducida por la unidad de hendidura de Oslo en 1948 y ha sido una parte consistente de su protocolo desde entonces. Los resultados favorables de crecimiento a largo plazo informados por el centro de Oslo, particularmente en las comparaciones entre centros, han servido para popularizar la técnica, y muchas unidades de hendidura lo han adoptado. Los defensores de la reparación primaria del colgajo vómer sugieren que debido a que el paladar duro se había cerrado en el momento de la reparación de los labios casi sin disección del mucoperiosteum palatino, el resto del paladar se puede reparar durante una operación posterior con una elevación mínima del mucoperiosteum palatino, mínimo o no se liberan incisiones en el paladar duro y, en consecuencia, resultados dento-faciales más favorables, que incluyen una mayor tasa de éxito de injertos óseos alveolares posteriores. (James D. Martin-Smith, Louise Fitzgerald, David J.A. Orr. 2017)

Sin embargo, algunos autores han criticado el uso del colgajo vómer debido a que causa cicatrización en la sutura vómero-premaxilar y, por lo tanto, puede dificultar el crecimiento hacia adelante de la cara media. Friede y Johanson mostraron resultados de crecimiento facial deficientes en una cohorte de pacientes y casos completos unilaterales tratados con colgajos primarios entre 1964 y 1970, aunque estos pacientes también tuvieron una reparación definitiva del paladar mediante una técnica de "empuje hacia atrás", en lugar



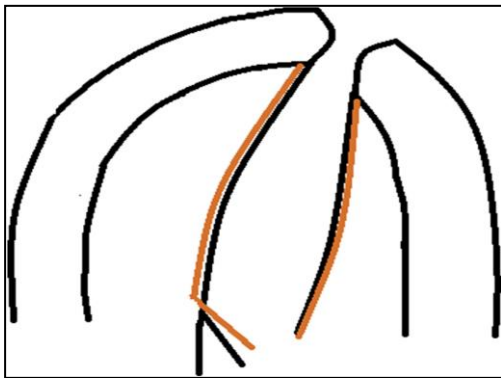
de las cirugías más limitadas. (Gaurav Deshpande, Lisa Wendby, Rasika Jagtap, Bjorn Schonmeyr 2015).



**FIG. 42. ASPECTO DE UN COLGAJO DE VÓMER CURADO EN EL MOMENTO DE LA PALATOPLASTIA DEFINITIVA**

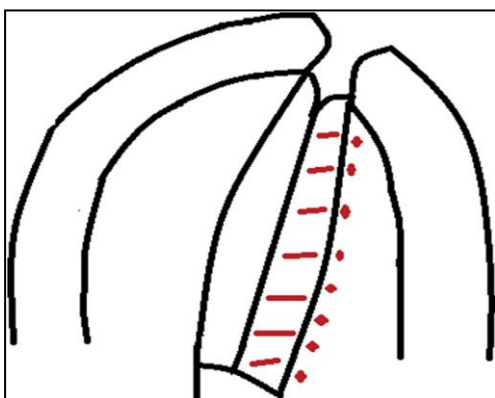
(Gaurav Deshpande, Lisa Wendby, Rasika Jagtap, Bjorn Schonmeyr 2015).

La técnica para el uso de colgajos de vómer para el cierre temprano del paladar duro fue estandarizada. El colgajo se levantó colocando la incisión en la unión entre el paladar duro y el vómer (Figura 43). El colgajo vómer se reflejó, con base craneal, luego se colocó la incisión en el segmento menor en el borde de la hendidura en el paladar duro. La mucosa oral se reflejó cuidadosamente para crear un bolsillo suficiente entre la mucosa oral y el paladar duro para acomodar el margen del colgajo. El colgajo de vómer se colocó entre el paladar duro y la mucosa oral utilizando suturas de tipo colchonero horizontal (Figura 44).



**FIG. 43. LA INCISIÓN PARA ELEVAR EL COLGAJO VÓMER**

(Gaurav Deshpande, Lisa Wendby, Rasika Jagtap, Bjorn Schonmeyr 2015).



**FIG. 44. SÁNDWICH EL COLGAJO ENTRE LA MUCOSA ORAL Y EL PALADAR DURO.**

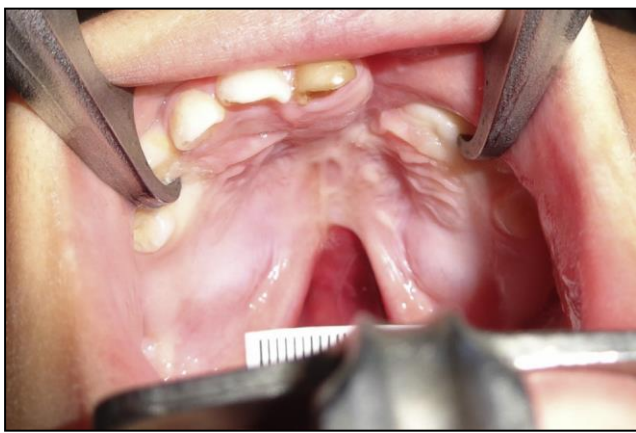(Gaurav Deshpande, Lisa Wendby, Rasika Jagtap, Bjorn Schonmeyr 2015).

Las ventajas del uso del colgajo de vómer que se han señalado en el pasado son un mejor desarrollo maxilar, una separación temprana de la nariz y la cavidad oral, baja tasa de fístulas sintomáticas y forma de arco aceptable. Los estudios Eurocleft y Americleft han informado un crecimiento favorable con el uso de este colgajo. La base de esto es la reducción del debilitamiento perióstico y la reducción del área palatina, que quedó expuesta

después de la reparación palatina. Una vomeroplastia ilustra el esfuerzo por superar las consecuencias adversas de la cicatrización al minimizar el área del paladar denudado. Esto, sin embargo, supone que la tasa de supervivencia de este colgajo es del 100%. No conocemos ningún estudio en la literatura que haya informado la tasa de supervivencia de los colgajos de vómer en el cierre temprano del paladar duro. El crecimiento favorable que se ha reportado en el pasado se basa en la condición de que no se usó una incisión de relajación lateral durante la segunda etapa de la reparación del paladar hendido. Esto significa que si el cirujano ha utilizado incisiones de relajación lateral o si el colgajo no lo ha hecho. Gaurav Deshpande, (Lisa Wendby, Rasika Jagtap, Bjorn Schonmeyr 2015).

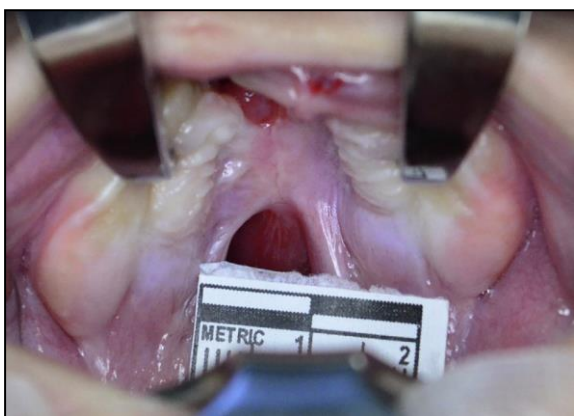En un estudio realizado por (Gaurav Deshpande, Lisa Wendby, Rasika Jagtap, Bjorn Schonmeyr 2015) presenta la experiencia institucional del uso del colgajo vómer para el cierre temprano del paladar duro durante la reparación unilateral completa de labio fisurado. El propósito de este estudio fue determinar la tasa de supervivencia del colgajo vómer e investigar su efecto en la palatoplastia posterior. De los 101 pacientes no sindrómicos con labio y paladar hendido unilateral completo que recibieron un colgajo vómer para el cierre del paladar duro, las tasas de éxito de los colgajos de vómer se evaluaron clínicamente y se tomaron fotografías preoperatorias en el momento de la posterior reparación del paladar. Noventa y dos pacientes regresaron para la reparación del paladar en la segunda etapa y 74 pacientes con información adecuada de seguimiento postoperatorio se analizaron estadísticamente solo 54 (52,4%) colgajos de vómer se curaron completamente. De los 92 pacientes que regresaron para una palatoplastia posterior, 71 (77.2%) fueron operados con la técnica de dos colgajos, y 19 (20.7%) recibieron reparaciones de von Langenbeck. Siete (9,1%) pacientes tuvieron una complicación quirúrgica. El fracaso

de la reparación vómer anterior y la técnica quirúrgica de von Langenbeck se identificaron como factores asociados con las complicaciones postoperatorias, llegando a la conclusión de que los colgajos de vómer fallidos aumentaron los riesgos de complicaciones en la posterior reparación del paladar. Además, los esfuerzos para usar la técnica de von Langenbeck en lugar de la técnica de dos colgajos también dieron como resultado un aumento de las complicaciones quirúrgicas. (Bram J.A. Smarius, Corstiaan C. Breugem. 2016)



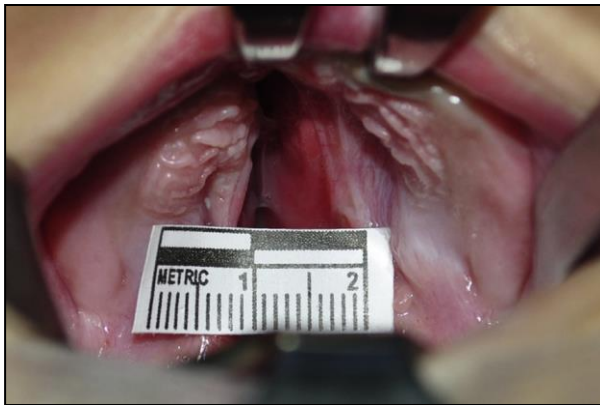**FIG. 45. ASPECTO DEL COLGAJO VÓMER EXITOSO AL 100%.**

(Lisa Wendby, Rasika Jagtap, Bjorn Schonmeyr 2015).



**FIG. 46. ASPECTO DEL COLGAJO VÓMER CUANDO 50 A 89% DE ÉXITO**

(Lisa Wendby, Rasika Jagtap, Bjorn Schonmeyr 2015).



**FIG. 47. ASPECTO DEL COLGAJO DE VÓMER TOTALMENTE FALLIDO**

(Lisa Wendby, Rasika Jagtap, Bjorn Schonmeyr 2015).

2.15 Palatoplastia en una etapa versus dos etapas (la importancia en las predicción de complicaciones postquirúrgicas)

La evidencia del momento óptimo para la reparación del paladar hendido no es concluyente. La reparación anterior proporciona el marco estructural para el desarrollo del habla. Retrasar la reparación puede evitar la inhibición potencial del crecimiento maxilar, pero el consenso se ha inclinado hacia un tiempo de 10 y 14 meses de edad; sin embargo, la evidencia de estrategias de sincronización alternativas merecen atención, incluidos los resultados del habla, el crecimiento maxilar y el cierre gradual del paladar blando / paladar duro. (Brian Cervenka, Dhawe Setabutr, Brian K. Rubinstein. 2015).

La cirugía del paladar hendido del habla debe realizarse lo suficientemente temprano para facilitar el desarrollo óptimo del habla. Esto significa que la reparación debe ocurrir antes del desarrollo del habla significativa. Algunos han argumentado a favor de la palatoplastia a más tardar 13 meses. En un estudio realizado por Dorf y Curtin, 80 niños

fueron sometidos a reparaciones del paladar. 21 de estos niños se sometieron a reparaciones antes de los 12 meses de edad y el resto se sometieron a reparaciones "tardías", entre los 12 y los 27 meses. Encontraron que los niños que se sometieron a una reparación antes de los 12 meses de edad mostraron una mejora en el habla en comparación con aquellos con reparación tardía. En otro estudio, realizado por Pradel y colegas, se comparó el cierre de 1 etapa a los 9 a 12 meses de edad con el cierre de 2 etapas, con el cierre del paladar blando a los 9 a 12 meses de edad y el cierre del paladar duro a los 24 a 36 meses. Nuevamente, se encontró que el cierre de 1 etapa a los 9 a 12 meses produce un mejor desarrollo del habla.

Finalmente, Champan y sus colegas encontraron que los niños que se sometieron a una reparación a la edad promedio de 11 meses tuvieron mejores resultados en el habla en comparación con aquellos que se sometieron a una reparación a la edad promedio de 15 meses. La falta de una colección de resultados del habla consistente hace que la comparación directa entre los estudios sea difícil (Rajgopal R. Reddy, Glasg, Srinivas Gosla Reddy, Edin, Anitha Vaidhyanathan, Stefaan J. Bergé, Anne Marie Kuijpers-Jagtman, 2017).

Crecimiento facial: A los cirujanos fisurados les preocupa que la disección durante la palatoplastia interrumpa el suministro de sangre al maxilar, lo que lleva a inhibir el crecimiento del esqueleto facial. Los estudios que investigan el efecto de la cirugía en el crecimiento maxilar han tenido resultados contradictorios, pero a menudo utilizan modelos de arco dental para comparaciones y mediciones. Chen y sus colegas compararon el crecimiento maxilar sagital en adultos que se habían sometido a una reparación palatina con aquellos que tenían paladar hendido sin reparar. Llegaron a la conclusión de que el trauma quirúrgico no estaba asociado con más retrusión maxilar debido a la retrusión similar entre

aquellos con y sin palatoplastia. Alternativamente, Ye y colegas encontraron una constricción del arco dental anterior significativa en aquellos que se habían sometido a una palatoplastia. (Darren M. Smith, Joseph E. Losee. 2014).

En la reparación en el paladar en una etapa versus en dos etapas (Schweckendiek) Para mitigar el riesgo de interferencia en el crecimiento, los centros han experimentado reparaciones en el paladar en dos etapas con un retraso del cierre del paladar duro. Un argumento a favor del enfoque en dos etapas es el siguiente: al realizar primero una veloplastia, se alienta al paladar duro a estrecharse. Esto permite el uso de colgajos más pequeños en el momento de la reparación del paladar duro. Los estudios han apoyado el uso de un procedimiento de 2 etapas, ya que facilita el crecimiento normal de la mitad de la cara. Sin embargo, el retraso en el cierre del paladar duro se ha asociado con una mayor incidencia de insuficiencia velofaríngea y articulaciones compensatorias. Con la consideración del crecimiento del esqueleto facial y del habla, la mayoría de los centros palatoplastia realizan reparaciones en una etapa. Como se mencionó anteriormente, la reparación antes de los 15 meses de edad se asocia con resultados del habla superiores. Kirschner y sus colegas investigaron si realizar la reparación antes de los 7 meses mejoró la función velofaríngea y el habla y concluyó que no hay beneficio. En resumen, la literatura actual respalda el tiempo de la cirugía entre los 7 y los 15 meses de edad. Las medidas tomadas para optimizar el crecimiento maxilar incluyen minimizar la disección subperiosteal y reducir la exposición del paladar duro. (Rami S. Kantar, Michael J. Cammarata, William J. Rifkin, Natalie M. Plana, J. Rodrigo Diaz-Siso, Roberto L. Flores. 2018).

#### 2.16 Cuidado postquirúrgico

Los objetivos principales en el período postoperatorio incluyen prevenir las complicaciones de la herida, proporcionar un alivio adecuado del dolor y asegurar que el paciente reciba una nutrición satisfactoria. Cada niño debe permanecer como paciente interno durante al menos una noche para controlar la obstrucción de las vías respiratorias y la capacidad de tolerar la ingesta oral. También debe evitarse la alimentación con biberón y los sorbetes. Se prescriben antibióticos durante 1 semana y el control del dolor se logra con paracetamol e ibuprofeno.

#### 2.16.1 Temprano

Antibióticos.- El cierre primario y el paladar hendido se clasifican como una operación limpia y contaminada, y la infección de la herida es un riesgo reconocido. Los riesgos están asociados con la duración de la operación, ya que las operaciones de hendidura primaria requieren de 1 a 2 horas de tiempo de operación. Las consecuencias de la infección de la herida quirúrgica después de la reparación del labio o paladar hendido pueden ser devastadoras a corto y largo plazo. Es probable que una infección importante de la herida después de la reparación primaria de una hendidura requiera una admisión adicional para una intervención secundaria; sin embargo, los resultados finales como el habla y el crecimiento también pueden verse comprometidos. Es probable que los antibióticos reduzcan la incidencia de infecciones y complicaciones de la herida, pero esto nunca se ha demostrado claramente en ensayos clínicos aleatorios en la reparación de fisuras.

Vía Aérea.- La anestesia para cirugía de hendidura en bebés y niños conlleva un mayor riesgo con la anestesia general y las complicaciones de las vías respiratorias debido a problemas respiratorios asociados. La literatura muestra una mayor incidencia de



complicaciones respiratorias perioperatorias cuando se asocian con los síntomas del resfriado común en niños para reparaciones de hendidura. La morbilidad durante la anestesia general se asocia con la vía aérea difícil, la compresión / desconexión del tubo endotraqueal, la desconexión o la extubación accidental y la obstrucción postoperatoria de la vía aérea. La evaluación del grado de dificultad durante la intubación no siempre es posible antes de la operación. Cualquier niño con mandíbula hipoplásica o paladar hendido ancho aumenta el riesgo de prolapso de la lengua hacia la nasofaringe y plantea un problema durante la inducción de la anestesia.

Alimentación.- la provisión de instrucciones de alimentación eficaces para los padres después de la reparación del paladar hendido puede ser un desafío para los proveedores de atención médica. La alimentación debe comenzar tan pronto como el bebé esté despierto después de recibir anestesia. Se puede usar una sonda nasogástrica si se encuentran dificultades con la alimentación. Los niños solo deben ser dados de alta cuando regresan a un patrón de alimentación normal de leche y puré de alimentos.

Férulas de brazo.- Las restricciones de brazos se utilizan en niños después de la cirugía de hendidura para prevenir la interrupción traumática de la reparación. Sin embargo, un ensayo aleatorizado prospectivo de 46 niños con reparación primaria de paladar hendido mostró que las férulas del brazo no disminuyeron la incidencia de fístulas oronasales. El uso de las férulas del brazo después de la reparación del paladar hendido ha sido abandonado.

#### 2.16.2 Tarde

Habla.- la veloplastia intravelar de Sommerlad tiene el menor impacto negativo en el crecimiento maxilar y se asocia con buenos resultados del habla. Se obtiene un alargamiento

significativo en la longitud del paladar si se utiliza con una competencia velofaríngea mejorada.

### 2.17 Complicaciones y efectos secundarios

Una reparación exitosa del paladar hendido incluye el cierre completo de las capas orales y nasales sin formación de fístulas, la competencia velofaríngea con el habla y la alimentación, un impacto mínimo en el crecimiento facial y una mejor función de la trompa de Eustaquio. Las complicaciones de la reparación del paladar hendido pueden incluir eventos postoperatorios agudos y problemas de calidad de vida a largo plazo. El sangrado postoperatorio, la dehiscencia, la hinchazón lingual y el compromiso respiratorio pueden surgir en el marco de tiempo inmediato. La formación de fístulas y la posterior necesidad de intervención secundaria del habla debido a una disfunción velofaríngea pueden surgir años más tarde. Se ha informado la formación de fístulas entre el 0-20% de los pacientes, dependiendo del cirujano y la institución. La hinchazón lingual es poco común, pero se ha reportado en múltiples estudios de casos. Combatir el edema posterior a la retracción de la lengua: es recomendable la liberación intermitente de la lengua durante la cirugía después de 20 minutos de compresión. Se ha demostrado un compromiso respiratorio en una revisión retrospectiva grande de 1000 pacientes en aproximadamente 8.7% de los casos. Dependiendo de las capacidades del personal de un hospital, algunos pacientes pueden justificar una estancia de cuidados intermedios o intensivos para el monitoreo, sin embargo, la mayoría de los pacientes son monitoreados de manera segura en el piso quirúrgico de rutina. Se ha informado que la terapia del habla secundaria es necesaria entre el 6-19% de los casos en la literatura. (Kaitlyn M. Paine, J. Thomas Paliga, Youssef Tahiri, John P. Fischer, Ari M. Wes, Jason D. Wink, Carol Ann H. Gelder, Jesse A. Taylor. 2016).

Es importante que los pacientes que se someten a una reparación del paladar hendido se sigan de cerca en los paneles del equipo multidisciplinario de hendidura para que se puedan identificar problemas como las fístulas oronasales y la disfunción velofaríngea. Los cirujanos cronometrarán sus intervenciones en consecuencia, pero abordar la disfunción velofaríngea con prontitud puede aliviar las barreras a la progresión del habla. Aparte de las raras complicaciones mencionadas anteriormente, la mayoría de los pacientes progresarán bien con los avances en el habla y la mejora de la ingesta oral. La disfunción de la trompa de Eustaquio también suele tratarse y la mayoría evitará la necesidad de tubos de timpanostomía una vez que se restablezca la función palatina. Rajgopal R. Reddy, Glasg, Srinivas Gosla Reddy, Edin, Anitha Vaidhyanathan, Stefaan J. Bergé, Anne Marie Kuijpers-Jagtman, (2017)

El paladar hendido puede afectar la función de la trompa de Eustaquio, en parte debido a la unión aberrante de los músculos elevadores del velo y la exposición directa de la cavidad bucal a la nasofaringe. Esto predispone al niño afectado a la disfunción del oído medio y la posterior otitis media aguda recurrente y la otitis media crónica con derrame que se detallará en el capítulo de complicaciones de este documento. La pérdida auditiva conductiva resultante conlleva preocupaciones con respecto al desarrollo del habla y el lenguaje. Por estas razones, los tubos de timpanostomía se colocan frecuentemente en el tiempo de reparación del labio fisurado. Además de evaluar el estado de la audición y la presencia o ausencia de patologías / derrames en el oído medio, el otorrinolaringólogo debe reunir las pruebas y proporcionar una correlación clínica directa. El uso rutinario de estos puede prevenir los derrames crónicos del oído y la pérdida de audición conductiva asociada, pero actualmente es un tema de controversia clínica. Ponduri y colegas completaron una

revisión sistemática de los estudios y los dividieron entre la rutina (en la palatoplastia) en comparación con la colocación selectiva de tubos de timpanostomía en niños con paladar hendido. Se disponía de pocos ensayos controlados aleatorios de calidad, pero la colocación de rutina en el período neonatal no parecía estar indicada. Amber D. Shaffer, Matthew D. Ford, Sukgi S. Choi, and Noel Jabbour. (2018).

Esto se contradice con los patrones de práctica de muchos equipos de hendidura, que tienden a colocar los primeros tubos de timpanostomía en el momento de la reparación del labio fisurado. Se necesitan más estudios para abordar este complejo dilema clínico, ya que los niños con paladar hendido son una población de riesgo con respecto al desarrollo del habla. Brindar el máximo potencial de audición para estos niños mientras desarrollan el habla puede justificar un tratamiento más agresivo que para los niños sin fisuras. (Peter, A., Brennan, Henning Schliephake, G., E., Ghali, Luke Cascarini. 2017).

Las principales complicaciones y los efectos secundarios de la reparación del paladar hendido pueden dividirse en tempranas, intermedias y tardías.

#### 2.17.1 Complicaciones tempranas

Las dos complicaciones inmediatas más preocupantes son el sangrado y la obstrucción de las vías respiratorias:

- Sangrado

El sangrado probablemente se produce con mayor frecuencia en las incisiones de liberación lateral o en los márgenes de los colgajos elevados. La hemostasia debe ser meticulosa. Algunos cirujanos empaquetan los espacios que quedan después de la elevación de los colgajos palatinos.

El equipo que administra al bebé después de la operación debe estar consciente de una hemorragia silenciosa, que es donde el bebé traga la sangre.

Esta complicación implica los casos en que necesariamente habrá que retornar con el paciente al quirófano, cabe destacar que no es una complicación común de la palatoplastia independientemente de la técnica usada. Las principales causas del sangrado se deben a:

- 1.- Escaso control del sangrado operatorio
- 2.- Efecto de rebote de la anestesia hipotensora
- 3.- Discrasias sanguíneas indeterminadas en el pre anestésico y pre quirúrgico
- 4.- infección de la herida operatoria.

Basado en estas causas se debe tomar medidas urgentes para evitar el riesgo de aspiración de las vías aéreas en la zona operatoria; se debe colocar al paciente de posición decúbito lateral y compresión manual hasta poder ser revisado en el quirófano por el cirujano, en el postquirúrgico de palatoplastia se debe diferenciar entre sangrado leve o de graves consecuencias, en los casos leves sobre todo aquellos en que se utilizan incisiones de relajación o de áreas desnudas óseas. (Jing Li, Patrick A. Gerety, James Johnston, BS, and Jesse A. Taylor 2017)

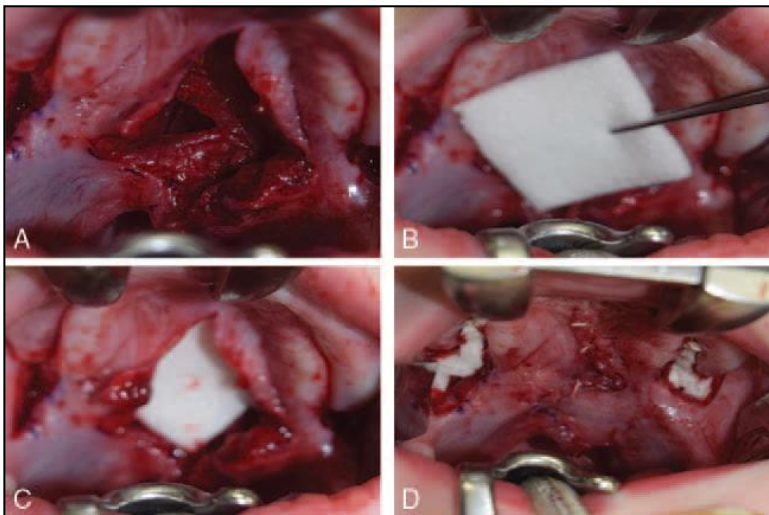
Un sangrado molesto y frecuente en la palatoplastia es el de la mucosa nasal, por el piso nasal y el septum, esto se da más cuando se utiliza colgajo de vómer; si bien encontrar un punto de sangrado es complicado se debe aplicar taponamiento nasal si a la compresión no ha cedido, colocando un sonda Foley por la nariz e inflando el globo a nivel de las fosas nasales, esta se retirará si al día siguiente no se aprecia sangrado por vía oral.

Los agentes hemostáticos se usan comúnmente en la palatoplastia para asegurar la hemostasia en áreas crudas y abiertas de incisiones relajantes. Aunque son menos populares, varios estudios también han demostrado la eficacia de las esponjas de gelatina para actuar como andamiaje en beneficio de la reparación de tejidos. El uso de una esponja de gelatina, Gelfoam (Pfizer, Nueva York, NY), entre las capas orales y la nasal de la reparación del paladar blando comenzó en 2010 después de experiencias previas de usar este material como relleno en las canaletas de las incisiones de relajación del paladar. Se interpreta que Gelfoam puede ayudar en la hemostasia y actuar como un complemento en la reparación de tejidos.

También se ha demostrado que aumenta el proceso de reparación tisular a través de sus características histológicas de mayor expresión de factores fibróticos, mayor abundancia de fibroblastos en la matriz de la herida y la reacción inflamatoria mencionada y la curación lenta.

En un estudio retrospectivo de 2010 a 2015 Jing Li, Patrick A. Gerety, James Johnston, and Jesse A. Taylor (2017) que demuestra las ventajas del gelfoam en la interposición de las capas de una palatoplastia de Furlow (su uso aplicable a demás técnicas quirúrgicas es el mecanismo postulado de reducción de las tasas de fístula) se utilizó Gelfoam en 100 pacientes con 1% de tasa de fístula y con dos casos de reintubación de vías aéreas sin relación con sangrado postquirúrgico. Además de esto, las capacidades hemostáticas ampliamente aceptadas de Gelfoam reducen el sangrado, lo que puede desempeñar un papel en el compromiso postoperatorio de la vía aérea. Aunque hasta la fecha no se han realizado estudios que relacionen los eventos adversos de las vías respiratorias con la pérdida de sangre perioperatoria, se supone que el sangrado incisional contribuye al período

postoperatorio inmediato, dada la trayectoria obstructiva que se produciría. En este estudio, la tasa del 2% fue significativamente más baja que las tasas informadas anteriormente del 23%, aunque se excluyó a muchos pacientes con síndromes cráneo faciales que se sabe que aumentan el riesgo de eventos adversos en las vías respiratorias. No obstante, esta tasa dramáticamente reducida resalta la posibilidad de que la hemostasia mejorada juegue un papel en la prevención de estos eventos. Marten N. Basta, John E. Fiadjoe, Albert S. Woo, Kenneth N. Peebles, and Oksana A. Jackson. (2018).



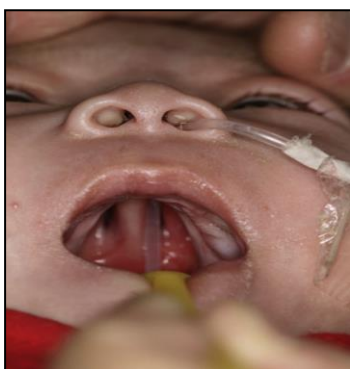**FIG. 48. (A) PALATOPLASTIA FURLOW ANTES DE LA INSERCIÓN DE GELFOAM. (B) ORIENTACIÓN DE GELFOAM EN LA INSERCIÓN. (C) GELFOAM EN SU LUGAR ENTRE LAS CAPAS NAALES Y ORALES. (D) CIERRE DE LA CAPA ORAL CON GELFOAM INSERTADO EN LOS CANALES LATERALES.**

(Jing Li, Patrick A. Gerety, James Johnston, and Jesse A. Taylor 2017)

#### 2.17.1.1 Complicaciones en relación con las técnicas de anestesia general

### Complicaciones en relación con la Vía aérea.-

El cierre del paladar puede comprometer la vía aérea, en parte debido a la inflamación postoperatoria y también a los cambios producidos en la anatomía de la faringe por cierre. Esto es particularmente relevante en bebés con secuencia de Pierre Robin (sindrómicos) que tienen la característica de paladar en forma de U. Algunos cirujanos utilizan un punto de túnel temporal, que permite el control inmediato de la posición de la lengua y la mejora potencial de las vías respiratorias en las primeras horas postoperatorias. El uso de una vía aérea nasofaríngea posicionada de manera óptima puede ser muy útil en el período postoperatorio. (Mary-Helen Mahoney, Marc C. Swan, D. Phil, David M. Fisher. 2013).



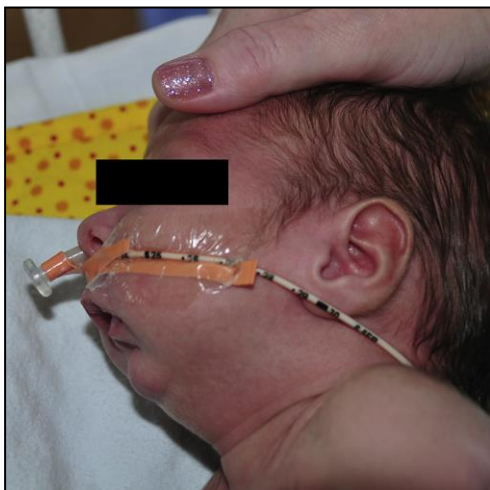**FIG. 49. PALADAR HENDIDO EN FORMA DE U EN PACIENTES CON SECUENCIA DE PIERRE ROBIN (RPS)**

( Kaitlyn M. Paine, J. Thomas Paliga, Youssef Tahiri, John P. Fischer, Ari M. Wes, Jason D. Wink, Carol Ann H. Gelder, Jesse A. Taylor. 2016).

Los riesgos de la anestesia general y la cirugía no son equívocos entre los pacientes. En comparación con la población quirúrgica pediátrica general, el riesgo se amplifica en estos pacientes debido a una mayor incidencia de anatomía anormal de las vías respiratorias



y una disminución postoperatoria en el volumen de las vías respiratorias superiores (Bacher et al., 2000; Stransky et al., 2013). Los eventos perioperatorios adversos (APE) tienen una incidencia notificada entre el 5% y el 40% después de la palatoplastia y pueden conducir a una morbilidad significativa, a la angustia de los padres y a un aumento sustancial en los costos de atención médica (Owusu et al., 2013). La identificación de pacientes con riesgo de eventos adversos en la vía aérea puede permitir a los proveedores evitar estas complicaciones (Jindal et al., 2013; Mahboubi et al., 2015; van Lieshout et al., 2016). Sin embargo, mientras una gran cantidad de estudios analizan técnicas quirúrgicas, complicaciones a largo plazo y resultados del habla, hay una escasez de datos en la literatura sobre palatoplastia con respecto a los riesgos de las APE y sus secuelas. ( Kaitlyn M. Paine, J. Thomas Paliga, Youssef Tahiri, John P. Fischer, Ari M. Wes, Jason D. Wink, Carol Ann H. Gelder, Jesse A. Taylor. 2016).



**FIG. 50. VÍA AÉREA ESTRECHA MICROGNATIA PACIENTE PALADAR HENDIDO SINDRÓMICA.**

(Marten N. Basta, John E. Fiadjoe, Albert S. Woo, Kenneth N. Peebles, and Oksana A. Jackson. 2018).

El veintitrés por ciento de los pacientes sometidos a palatoplastia de hendidura primaria tenían un APE; por lo tanto, la identificación de pacientes de alto riesgo es imprescindible para evitar complicaciones graves. Este modelo de riesgo sugiere que la intubación difícil, la anatomía anormal de la vía aérea superior, el tiempo operatorio prolongado, la dosis alta de narcóticos y la falta de experiencia del proveedor imparten un riesgo significativo de eventos de la vía aérea. Estos hallazgos pueden informar mejor la toma de decisiones clínicas perioperatorias y reducir las complicaciones de la vía aérea. (Marten N. Basta, John E. Fiadjoe, Albert S. Woo, Kenneth N. Peebles, and Oksana A. Jackson. 2018).

La identificación de pacientes con alto riesgo de complicaciones después de la palatoplastia facilitaría estrategias preventivas más eficaces, informaría mejor la asignación de recursos y permitiría intervenciones dirigidas. En el entorno actual de atención de salud basado en los costos, se ha puesto mayor énfasis en las estrategias de tratamiento preventivo, con lleva un alto riesgo de complicaciones y respiratorias postoperatoria pacientes en pacientes no sindrómicos, la literatura menciona que aumenta hasta 3 veces más el riesgo de complicaciones de la vía aérea en pacientes asociados a algún síndrome cráneo facial. Existe el peligro de obstrucción de las vías respiratorias debido a sangrado postoperatorio o hinchazón de la lengua o de las mucosas de la cavidad oral, además del riesgo de atelectasia, neumonía y otros eventos adversos potencialmente mortales asociados con la aspiración.. Desde 2007, el protocolo ha sido dejar un tubo endotraqueal en su lugar después de la cirugía mientras el paciente es trasladado a la unidad de cuidados intensivos pediátricos. Luego se realiza la extubación después de lograr la hemostasia y la recuperación de la conciencia. En el siguiente estudio (Takuma Kishimoto, Takamori

Kanazawa, Tatsuya Kawasaki, Ikuya Ueta Susam Park, Yoh Horimoto 2016), se compara los casos durante los 5 años anteriores y posteriores a la introducción de este plan de manejo postquirúrgico revisado para investigar su efecto en las complicaciones postoperatorias. Este fue un estudio de cohorte retrospectivo que incluyó un solo hospital pediátrico. Los sujetos fueron 199 niños de 1 a 3 años de edad, que se sometieron a palatoplastia; en los resultados hubo un número significativamente mayor de complicaciones postoperatorias entre los pacientes que fueron extubados en la sala de operaciones que entre los que se los extubo en la unidad de cuidados intensivos (grupo de sala de operaciones, 22/94 casos; grupo de la unidad de cuidados intensivos, 10/105 casos).

Las complicaciones graves, como la hipoxemia y la obstrucción de las vías respiratorias, también ocurrieron con mayor frecuencia en el grupo de quirófano.

Independientemente de la técnica quirúrgica de palatoplastia utilizada, cada una conlleva un alto riesgo de complicaciones postoperatorias, como obstrucción de las vías respiratorias e hinchazón de la lengua o mucosa de la cavidad oral. Estas complicaciones tienen varias causas, incluida la presión prolongada de la mordaza bucal que causa hinchazón de la lengua o la cavidad oral, sangrado mayor o menor o secreciones causadas por manipulaciones quirúrgicas, e hinchazón de la laringe relacionada con la anestesia. Para evitar la obstrucción de la vía aérea y otros eventos adversos graves el manejo perioperatorio es extremadamente importante, los pacientes transferidos a la unidad de cuidados intensivos (UCI) después de la palatoplastia, con un tubo endotraqueal colocado, mostraron una incidencia significativamente menor de complicaciones postoperatorias, independientemente de la presencia de deformidades congénitas. Además, la gravedad de las complicaciones también fue menor en el grupo de extubación en cuidados

postquirúrgicos. Este plan de manejo puede ofrecer un beneficio potencial desde el punto de vista de la seguridad postoperatoria y debe examinarse más a fondo mediante ensayos comparativos aleatorios. (Takuma Kishimoto, Takamori Kanazawa, Tatsuya Kawasaki, Ikuya Ueta Susam Park, Yoh Horimoto 2016).

En general, las tasas de complicaciones y re-ingresos hospitalarios para reparaciones de paladar hendido (PC) son bajas, con 2.8% y 1.9%, respectivamente. Los eventos adversos de la vía aérea / pulmonar, sin incluir la neumonía, ocurren con la mayor frecuencia. Otros problemas en pacientes con complicaciones están relacionados con la herida en 28.6% y la necesidad de reoperación en 23.8%. Las complicaciones de la vía aérea prolongaron las estancias hospitalarias en 3,9 días en promedio; En comparación, el aumento promedio en todas las complicaciones fue de 2.3 días. La malformación congénita, la clasificación ASA de 3, el soporte nutricional, la enfermedad esofágica / gástrica / intestinal, el soporte de oxígeno, la anomalía estructural pulmonar / de las vías respiratorias, el estado cognitivo deteriorado y una cirugía concurrente de laringoscopia u "otras" se asociaron con un aumento de las complicaciones generales. En general, las tasas de complicaciones y de reingreso para la reparación de PC son bajas, pero los eventos adversos en las vías respiratorias continúan causando morbilidad y estadías prolongadas en el hospital. (Rami S. Kantar, Michael J. Cammarata, William J. Rifkin, Natalie M. Plana, J. Rodrigo Diaz-Siso, Roberto L. Flores. 2018).

- Depresión respiratoria.-

Esta puede presentarse en sala de recuperación postquirúrgica de palatoplastia; fármacos utilizados en la inducción anestésica como fentanyl, morfina (fármacos opiáceos) o benzodiazepinas dejan efectos de tipo residual en los pacientes, en donde se observa

frecuencia cardiaca aumentada como un mecanismo compensatorio, saturación de oxígeno por debajo de valores del 88%, medido esto a través de oximetría de pulso.

- Obstrucción de la vía aérea y síndrome aspirativo

Muy común en el postoperatorio en relación con cuerpo extraño, aspiración de vómitos o sangrado y está asociado a espasmo laríngeo, la náusea y el vómito tienen un papel importante en esta complicación a producir aspiración del contenido gástrico. El paso de la sangre al estómago durante la palatoplastia actúa como estímulo para las náuseas y vómito en el postquirúrgico, es por esto que se debe colocar un tapón faríngeo durante la cirugía que disminuya el contenido de fluidos, el diagnóstico de esta obstrucción deriva en hipoxemia junto a sospecha de cuerpo extraño o sangre en el estómago, con sonido silbantes y estridor; lo ideal colocar al paciente de posición decúbito lateral mientras se aspira el contenido de la oro faringe y gástrico.

La obstrucción se produce debido a la disminución del espacio velofaríngeo en relación a como se encuentran ubicados los colgajos en la zona del paladar duro y blando lo que reduce el escape nasal durante el habla, esta disminución del espacio velofaríngeo puede ser significativa y hay que tener en cuenta el edema local. (Kaitlyn M. Paine, J. Thomas Paliga, Youssef Tahiri, John P. Fischer, Ari M. Wes, Jason D. Wink, Carol Ann H. Gelder, Jesse A. Taylor. 2016).

#### 2.17.1.1.2 Complicaciones cardíacas postpalatoplastia no sindrómica

En el estudio realizado en 2018 por Christopher J. Goodenough, Kathryn T. Anderson, Kari E. Smith, Robert A. Hanfland, Nitin Wadhwa, John F. Teichgraeber, and Matthew R. Greives, en USA sobre los factores de riesgo cardíaco postpalatoplastia en pacientes con y sin afecciones cardíacas, el estudio realizado en 3240 pacientes de los cuales 422 tenían

cardiopatías , el estudio fue realizado entre los años 2012 y 2014, los autores demostraron que la reparación de CP es un procedimiento seguro para los pacientes, incluso aquellos con enfermedad cardíaca concomitante. Si bien los pacientes con comorbilidades cardíacas que se sometieron a una reparación por CP tuvieron una mayor proporción de eventos adversos postoperatorios, después de ajustar las características y comorbilidades de los pacientes, la presencia de cardiopatía congénita en sí no se asoció de forma independiente con más eventos adversos. Los resultados adversos, incluidos el reingreso y la reoperación, también fueron elevados en los pacientes con afecciones cardíacas, pero un análisis más detallado mostró que estos no estaban relacionados con la reparación de la CP en sí. Se demostró que el estado de ASA preoperatorio y el estado cognitivo del paciente eran factores predictivos significativos de resultados deficientes, lo que sugiere que estos pueden ser mejores marcadores para la predicción de complicaciones que la presencia de malformaciones cardíacas congénitas. El estudio demostró que el 13% de los pacientes con CP también tenían comorbilidades cardíacas, lo que es consistente con estudios anteriores (Genisca et al., 2009; Harry et al., 2013; Paine et al., 2016). En una revisión del registro de paro cardíaco perioperatorio pediátrico, los niños con enfermedades cardiovasculares estaban más enfermos al inicio del estudio y tenían más probabilidades de morir a causa de un paro cardíaco durante la cirugía.

Las tasas de mortalidad general en los pacientes sometidos a reparación de CP en el estudio fueron 0 en ambos grupos, lo que sugiere que se tomaron precauciones anestésicas intraoperatorias adecuadas y / o antes de la operación, los pacientes de alto riesgo no se les pudo realizar la cirugía. Como no todas las malformaciones cardíacas son iguales, se intentó realizar un análisis de subgrupos para determinar la diferencia entre anomalías cardíacas

leves, mayores y graves, según se define en la base de datos NSQIP-P. Probablemente debido a los bajos números en cada una de las subcategorías, no hubo diferencias en los resultados.

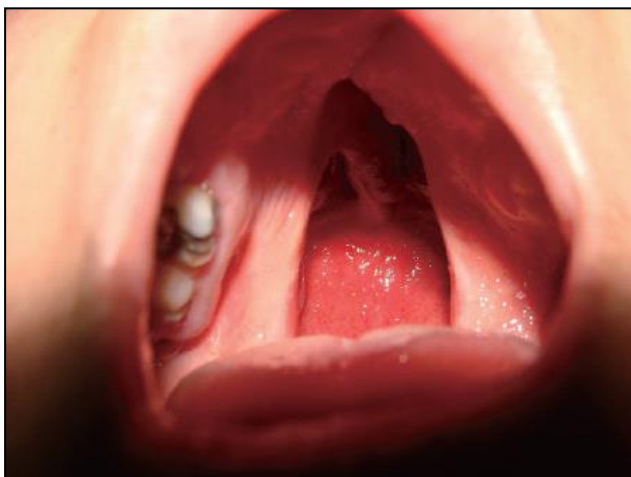En conclusión: la reparación del paladar hendido en pacientes con defectos cardíacos congénitos concurrentes es un procedimiento seguro pero conlleva un riesgo elevado en pacientes en el período postoperatorio como se demuestra en este análisis de la base de datos pediátrica de NSQIP. La anestesia adicional y el conocimiento quirúrgico de estas posibles complicaciones son esenciales para minimizar los riesgos. (Christopher J. Goodenough, Kathryn T. Anderson, Kari E. Smith, Robert A. Hanfland, Nitin Wadhwa, John F. Teichgraeber, and Matthew R. Greives. 2018).

#### 2.17.1.1.3 Dehiscencia

La dehiscencia de la reparación suele ser el resultado de una infección o hematoma, o cierre bajo tensión excesiva. La dehiscencia parcial da lugar a la formación de fístulas. En las reparaciones quirúrgicas, ocurren más comúnmente en la unión del paladar duro y blando.

Pueden minimizarse evitando el hematoma y evitando la tensión excesiva, se consideran producto de una técnica quirúrgica inadecuada y secundaria a una infección o trauma. Entre los factores etiológicos de dehiscencia más común está el cierre a tensión de la herida quirúrgica que se evidencia a los 2 o 3 días posteriores, su consecuencia a largo plazo son las fístulas palatinas por lo general tipo III unión paladar blando y paladar duro (Sistema de Clasificación de Fístulas de Pittsburgh PFCS) que se considera la zona de mayor tensión; cabe señalar que estos mismos factores de riesgo podrían desencadenar una cicatriz hipertrófica la reparación está dada por el tamaño y se recomienda una espera para

palatoplastia de 6 meses a 1 año aproximadamente. (Percy Rossell-Perry, Omar Cotrina-Rabanal, Luis Barrenechea-Tarazona, Roberto Vargas-Chanduvi, Luis Paredes-Aponte, Carolina Romero-Narváez 2017).



**FIG. 51. DEHISCENCIA POSTPALATOPLASTIA PALADAR HENDIDO BILATERAL A LOS 7 DÍAS, TÉCNICA VELOPLASTIA INTRAVELAR DE SOMMERLAD MÁS DOS COLGAJOS DE BARDACH**

(Percy Rossell-Perry, Omar Cotrina-Rabanal, Luis Barrenechea-Tarazona, Roberto Vargas-Chanduvi, Luis Paredes-Aponte, Carolina Romero-Narváez 2017).

#### 2.17.1.1.4 Nausea y vómito.

Este reflejo de tipo vegetativo es una complicación que se observa con menor incidencia cada vez en el postoperatorio de la palatoplastia gracias al uso de sevoflurano y el uso descartado del óxido nitroso para la inducción de anestesia general, dosis altas de opiáceos como la morfina o el uso de analgésicos de acción central como el tramal pueden desencadenar esta complicación, que aumentan el sangrado postquirúrgico, las etiologías más comunes para que esto se presente están la hipoxia y los narcóticos de la inducción anestésica, el inicio de precoz de la dieta en el niño operado es causa común, el riesgo se



minimiza colocando al paciente decúbito lateral aminorando la aspiración; ayuda el succionar el contenido de la cavidad oral y asegurar la permeabilidad de la vía aérea, medicamentos como el ondasetron y la metoclopramida cada 8 horas disminuyen el riesgo. Dongol, Acharya, Prasad, Jaisani (2016).

#### 2.17.1.1.5 Infección

Existe controversias sobre la utilidad de los antibióticos perioperatorios en pacientes sanos que se les interviene quirúrgica de palatoplastia, los defensores mencionan disminución de la fiebre postoperatoria, menor dolor y tiempo de recuperación con beneficios al paciente, sin embargo las manifestaciones clínicas de la infección ocurren alrededor del 13% de las cirugías de paladar hendido las asociadas a esto están la neumonía, diarrea, otitis media serosa, fiebre alta, el objetivo es cubrir según muchos cirujanos contra organismos orofaríngeos como el estreptococo del grupos A.

Los antibióticos en el preoperatorio disminuyen la fiebre postquirúrgica, junto a una técnica quirúrgica adecuada y valoración preanestésica ideal (valoración de leucocitosis o no en el hemograma), la corta estancia hospitalaria es también factor a tomar en cuenta debido a infecciones de tipo hospitalaria que pueden ser oportunistas más aún en pacientes pediátricos; el encontrar tejidos dehiscentes en el postquirúrgico harían pensar en una posible infección postquirúrgica. (Louis F. Insalaco, Arnold S. Lee, Andrew R. Scott 2017).

A pesar de la alta frecuencia de bacteriemia transitoria después de la reparación del paladar hendido, la osteomielitis no se ha descrito en la literatura como una complicación. Los niños pequeños son susceptibles a la osteomielitis hematógena aguda en el contexto de una bacteriemia debido al rico suministro vascular de huesos en rápido crecimiento. Ciertos

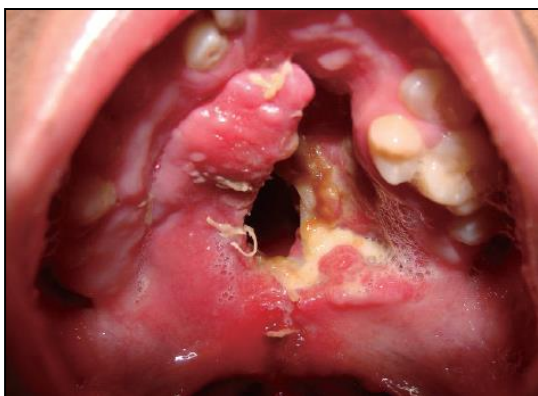grupos de niños pueden ser más susceptibles a desarrollar tal complicación. Entre los niños con anemia de células falciformes, se ha demostrado que los antibióticos profilácticos disminuyen las tasas de infección. La esplenía funcional en pacientes con células falciformes puede conducir a un mayor riesgo de osteomielitis, que se cree está relacionada con una mayor carga de bacterias circulantes, que puede liberarse después de procedimientos intraorales como limpiezas dentales y amigdalectomía. Los antibióticos perioperatorios deberían reducir la probabilidad de una complicación poco frecuente, como la osteomielitis post-palatoplastia en niños por lo demás sanos, sin embargo, la complicación es tan poco frecuente que la cantidad necesaria para tratar un caso de osteomielitis sería extraordinariamente alta, los cirujanos deben mantener un alto nivel de sospecha de infecciones óseas y articulares en cualquier niño que se presente después de la operación con fiebre, bacteriemia y síntomas musculoesqueléticos. (Thomas J. Sitzman, Alexander C. Allori, Guy Thorburn 2014)

#### 2.17.1.1.6 Necrosis

Los defectos grandes después de la reparación primaria del paladar hendido no son una complicación común. En tales casos, el grado de deterioro funcional es grande, lo que tiene consecuencias psicológicas, sociales y de desarrollo; por lo tanto, el defecto debe ser reparado. La condición permite un flujo libre de alimentos en la cavidad nasal en un volumen lo suficientemente grande como para que pueda salir a través de las fosas nasales. Además, la secreción nasal se filtra hacia la boca, produciendo mal sabor, mal aliento y mala higiene bucal. Además, este tipo de complicación afecta el habla y la resonancia, con hipernasalidad, escape nasal audible y debilidad de las consonantes de presión. La preservación de los colgajos mucoperiosticos después de las palatoplastias garantiza el

cierre de la fisura y los resultados funcionales para el habla y la alimentación. La necrosis del colgajo mucoperióstico es una complicación poco frecuente y grave después de la palatoplastia en pacientes afectados por paladar hendido.

Hay pocos informes de esta complicación en la literatura. Un estudio de Diah et al. En Taiwán dio una prevalencia de 2 de 64 casos (3.1%). Otro estudio de Nigeria observó 2 casos de necrosis del colgajo (1%) en pacientes con paladar hendido bilateral. Un análisis multivariado por Deshpande et al. Encontraron una tasa baja de necrosis del colgajo (menos del 1%). (Brian Cervenka, Dhav Setabutr, Brian K. Rubinstein. 2015).



**FIG. 52. NECROSIS POSTPALATOPLASTIA**

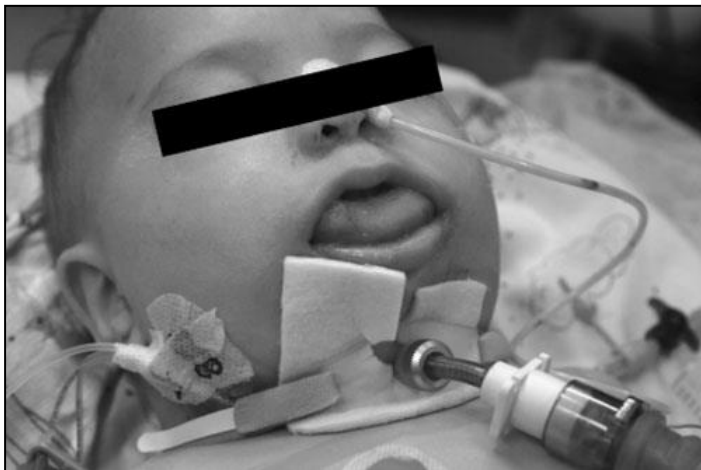(Brian Cervenka, Dhav Setabutr, Brian K. Rubinstein. 2015).

La complicación de la necrosis del colgajo se caracteriza por signos tempranos como el cambio en el color del colgajo (inicialmente pálido y luego oscuro) asociado con mal olor durante los primeros días. Después de 5 a 7 días, aparece dehiscencia del cierre de la herida quirúrgica, pérdida de tejido necrótico y algo de sangrado. Luego, el hueso palatino expuesto se reabsorbe, dejando un defecto que se caracteriza por una gran dehiscencia o

una fístula (más grande que el defecto congénito inicial). La ausencia, la hipoplasia y / o el daño a este pedículo pueden afectar la vascularización de estos colgajos. La prevalencia de esta complicación es similar en los grupos reportados en la literatura (menos del 1%), lo que puede apoyar la propuesta de que el tipo de hendidura y la técnica quirúrgica utilizada están relacionados con este resultado. La complicación se evidencia más en mujeres que en hombres; sin embargo, esto puede explicarse por la aparición más frecuente de paladar hendido aislado en pacientes de sexo femenino. (Darren M. Smith, Joseph E. Losee. 2014).

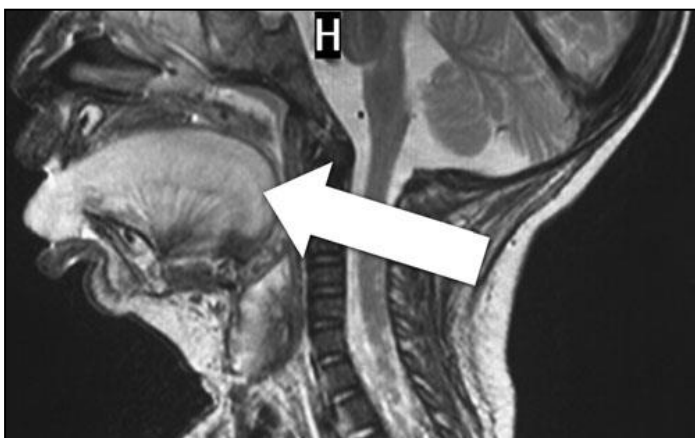
#### 2.17.1.1.7 Macroglosia

Los paladares hendidos se encuentran entre los defectos de nacimiento más comunes. Las complicaciones graves en el manejo perioperatorio de la vía aérea después de la palatoplastia son poco frecuentes y se describen principalmente en niños con compromiso preexistente de la vía aérea debido a anomalías craneofaciales. Una complicación muy infrecuente pero típica y aterradora es la macroglosia, emergencia postoperatoria extrema, muy rápida y potencialmente mortal. Si bien esta complicación generalmente tiene su punto máximo dentro de las 24 a 48 h posteriores a la palatoplastia y se resuelve de forma espontánea, se informó en un estudio que un paciente con hinchazón lingual masiva con obstrucción completa de la vía aérea superior en el quinto día postoperatorio que requirió traqueotomía. (Shino Junghaenel & Titus Keller & Robert Mischkowski & Jochen Hinkelbein & Dirk Beutner & Friederike Koerber & Peter Teschendorf. 2012).



**FIG. 52. EDEMA LINGUAL AL DÍA 7.**

(Shino Junghaenel & Titus Keller & Robert Mischkowski & Jochen Hinkelbein & Dirk Beutner & Friederike Koerber & Peter Teschendorf. 2012).



**FIG. 53. IMAGEN DE RESONANCIA MAGNÉTICA: LENGUA HINCHADA MASIVA EN EL DÍA 7 QUE OCUPA TODA LA CAVIDAD BUCAL Y FARÍNGEA SIN EVIDENCIA DE ABSCESO, HEMATOMA U OTRA ANOMALÍA QUÍSTICA**

(Shino Junghaenel & Titus Keller & Robert Mischkowski & Jochen Hinkelbein & Dirk Beutner & Friederike Koerber & Peter Teschendorf. 2012).

La macroglosia que amenaza la vida y la obstrucción de las vías respiratorias después de la reparación del paladar hendido son complicaciones muy poco frecuentes. Generalmente se desarrolla dentro de las 48 horas siguientes a la palatoplastia. Ha sido descrito por primera vez en 1977 por Musto et al, y a pesar de la alta incidencia de reparación del paladar hendido, solo 14 casos han sido notificados. Cinco de ellos describieron niños con compromiso de vía aérea preexistente. La patogenia de las inflamaciones masivas postoperatorias de la lengua después de la palatoplastia sigue sin estar clara, aunque se han identificado algunos factores de riesgo. En primer lugar, hay algunas pruebas que sugieren que la duración de la operación está relacionada con el grado de inflamación postoperatoria. La presión aplicada por el retractor de la lengua utilizada para obtener una exposición adecuada durante la cirugía altera el drenaje venoso y linfático, produciendo edema. El posicionamiento del paciente durante la operación parece ser otro factor de riesgo. La práctica común para mantener la cabeza del paciente en hiperextensión o posición extrema de Trendelenburg parece afectar el drenaje venoso. Estos factores de riesgo explicarían la hinchazón postoperatoria directa en las primeras horas después de la cirugía. En general, la macroglosia también se ha descrito como una consecuencia de la rápida expansión de los quistes silentes de la lengua, las reacciones de hipersensibilidad a los agentes utilizados para la esterilización de laringoscopios, o como un efecto secundario del droperidol y los inhibidores de la enzima convertidora de angiotensina. (Marten N. Basta, John E. Fiadjoe, Albert S. Woo, Kenneth N. Peeples, and Oksana A. Jackson. 2018).

#### 2.17.1.1.8 Complicaciones postquirúrgicas de la palatoplastia en relación con las técnicas.

La reparación quirúrgica del paladar hendido generalmente ocurre después de la edad de 9 a 12 meses, ya que se ha asociado con resultados óptimos del habla. Las técnicas utilizadas

para la reparación del paladar hendido varían según la longitud y el ancho del paladar, así como el tipo de paladar hendido según la clasificación de Veau. El objetivo es cerrar el defecto de la fisura y también realinear los músculos del elevador del velo del paladar, palatofaríngeo y palatogloso. Entre las más comunes incluyen la Z plastia de doble oposición Furlow, la palatoplastia von Langenbeck, el Pushback V-Y y la de dos colgajos de Bardach.

Una encuesta reciente de cirujanos hendidos en los Estados Unidos demostró que las técnicas utilizadas con mayor frecuencia fueron la palatoplastia de Furlow y la palatoplastia de Bardach con una veloplastia intravelar (87% de todos los casos) y el momento de la cirugía más común fue entre 6 y 12 meses (74% de todos los casos). Cualquier reparación de un paladar hendido conlleva un riesgo de complicaciones postoperatorias, la más común es la insuficiencia velofaríngea (10-30%), hipoplasia maxilar (aproximadamente el 25% de los pacientes requieren cirugía ortognática adicional después de completar el crecimiento del esqueleto) y formación de fístula (5.2-11.6%). (Seung Min Nam 2018).

Se han realizado importantes esfuerzos para estandarizar y maximizar los resultados de la atención de los pacientes con paladar hendido, pero a pesar de esto, la técnica quirúrgica, el manejo y los resultados peri operatorios siguen siendo muy variables entre los centros hospitalarios atención de fisurados orofaciales. Hasta la fecha, hay una escasez de pruebas de alto nivel que comparen tanto la técnica quirúrgica como el momento para la reparación del paladar hendido. La literatura existente es en gran parte retrospectiva en su naturaleza y las conclusiones son variadas. (Seung Min Nam 2018).

En un metáanálisis (Michael J. Stein, Zach Zhang, Matthew Fell, Nigel Mercer, Claudia Malic 2018 Pennsylvania USA) en 32 estudios, que incluyó el análisis de un total de 4151 paladares hendidos reparados de los cuales 45.6% no fue sindrómica, 6.91% fue sindrómica

y los otros no se especificaron (41.3%). La mayoría de los estudios elegibles (160/227) se publicaron después del año 2000 y se publicaron en Asia (24%), Europa (39%) y América del Norte (30%). Con respecto al diseño del estudio, 5 estudios (2%) fueron ensayos controlados aleatorios (ECA), 15 estudios (7%) fueron estudios de cohorte prospectivos y 207 (91%) fueron estudios de cohorte retrospectivos. La gran mayoría de los paladares hendidos se sometieron a una reparación en una etapa (88%), con el empuje Veau / Kilner / Wardill V-Y (14%), el Von Langenbeck (20%) y el Furlow doble oposición Z plastia (20%). La formación de fístulas postoperatorias se informó en 130 estudios (57%), insuficiencia velofaríngea en 122 estudios (54%) e hipoplasia maxilar en 100 estudios (44%). La formación de fístulas postoperatorias se informó en 130 estudios (57%), insuficiencia velofaríngea en 122 estudios (54%) e hipoplasia maxilar en 100 estudios (44%). A pesar de los avances significativos en el manejo técnico, perioperatorio y postoperatorio de los pacientes con hendiduras, la formación de fístulas postoperatorias y la insuficiencia velofaríngea siguen siendo problemas importantes después de la cirugía de paladar hendido. (Michael J. Stein, Zach Zhang, Matthew Fell, Nigel Mercer, Claudia Malic. 2018).

La literatura previa sobre las tasas de formación de fístulas y la insuficiencia velofaríngea han arrojado conclusiones mixtas. Además, la gran mayoría de estos estudios son retrospectivos. El objetivo del metáanálisis fue proporcionar una revisión exhaustiva de las tasas de fístula y VPI hasta la fecha. Estos datos se utilizaron para comparar las tasas de complicaciones entre las técnicas de reparación de paladar hendido más comunes. Hubo suficientes datos disponibles para comparar las tasas de fístula postoperatorias y que la palatoplastia de Furlow está asociada con una reducción estadísticamente significativa en las tasas de fístula



en comparación con las técnicas de reposición VY y von Langenbeck. Riitta H. Lithovius, Leena P. Ylikontiola, and George K.B. Sándor (2014).

La palatoplastia de Furlow en Z de doble oposición está asociada con una disminución de las tasas de fístula en comparación con las técnicas de von Langenbeck y V-Y Pushback y una disminución de las tasas de VPI en comparación con las técnicas de Bardach. La reparación en una etapa del paladar hendido se asocia con un menor riesgo tanto para la formación de fístulas como para la insuficiencia velofaríngea (VPI) que para una reparación en dos etapas. Este estudio ilustra la necesidad de un estudio de colaboración internacional sobre la reparación del paladar hendido y sus resultados con medidas de resultado acordadas y validadas para el habla, la formación de fístulas y el crecimiento maxilar. El procedimiento de retroceso de Veau-Wardill-Kilner puede dar lugar a fístulas, que pueden ser extremadamente difíciles de cerrar. En la técnica de rechazo de Wardill-Kilner, la dehiscencia a menudo ocurre en la unión de las aletas en el paladar duro y son muy difíciles de cerrar. Esta técnica debe consignarse a la historia. (Kanwalraj K. Moar, Christopher Sweet, Victoria Beale. 2016).

El beneficio del colgajo vómer también se demostró con este estudio. En la etapa inicial de este estudio, no se realizó una cirugía de colgajo de vómer y el paladar hendido se cerró en una operación. Esto dio lugar a una fístula en tres de los 17 pacientes (17,6%). La reducción del ancho de la hendidura con este colgajo se ha demostrado anteriormente (de Jong y Breugem, 2014). Este estudio también ha demostrado que en pacientes con un labio / paladar hendido unilateral, un colgajo vómer realizado durante el cierre del labio no produjo fístulas (0%) después del cierre del paladar hendido. Para los pacientes con labio / paladar

hendidos bilaterales, hubo una tasa de fístula de 7.7% antes de que se usara el colgajo de vómer, mientras que un paciente de los 24 pacientes desarrolló una fístula en el grupo que recibió el cierre de palatoplastia mencionado. (Téblick Sofie, Ruymaekers Maarten, Van de Castele Elke, Nadjmi Nasser. 2018).

## 2.18 Complicaciones intermedias

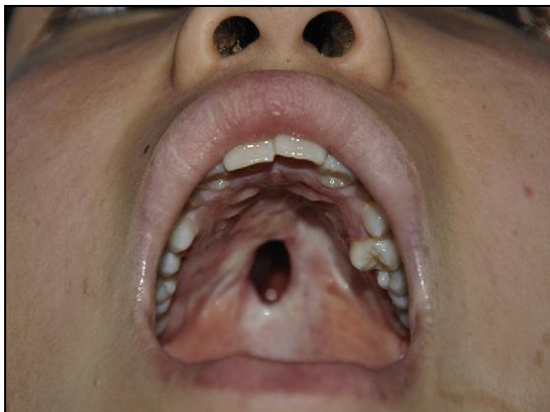### 2.18.1 Fístulas palatinas post-palatoplastia no sindrómica.-

La fístula postoperatoria es una de las complicaciones más importantes a largo plazo de la reparación del paladar hendido, ya que la fuga nasal persistente perjudica el habla y la regurgitación oronasal persistente afecta la higiene dental, y nasal. Una fístula del paladar hendido se define como una falla en la curación o una ruptura en la reparación quirúrgica primaria del paladar (Muzaffar et al., 2001). Los estudios realizados en los últimos 15 años muestran una incidencia de fístulas después de la palatoplastia con un rango de 0 a 58% La reoperación para cerrar una fístula supone una carga considerable para los niños, y la cicatriz adicional puede limitar los movimientos velares o perjudicar el crecimiento facial. Las posibilidades de un cierre palatino exitoso disminuyen con cada intento quirúrgico adicional y, como tal, la reparación exitosa del paladar hendido primario es de suma importancia. Pueden resultar en hipernasalidad, emisión nasal y regurgitación nasal. Los factores que influyen en la formación de la fístula tienen un impacto en los principios del cierre de la herida e incluyen la formación de colgajos de tejido robustos, el mantenimiento de un cierre sin tensión y la creación de un cierre de varias capas. Las tasas de fístula después de la palatoplastia primaria se han reportado históricamente en más del 60 por ciento y en la literatura reciente han variado de 2.4 a 35 por ciento. La mayoría de los estudios se han centrado en el paciente y la hendidura, factores que predisponen a las fístulas. Varios

estudios han sugerido que la habilidad / experiencia del cirujano también puede ser importante y un informe ha propuesto que existe una "curva de aprendizaje" quirúrgica relacionada con el resultado del habla. (Riitta H. Lithovius, Leena P. Ylikontiola, and George K.B. Sándor 2014).

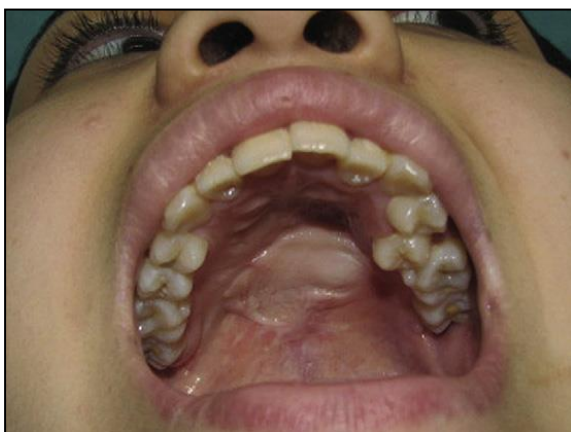#### 2.18.2 Fístulas palatinas post-palatoplastia no sindrómica.

El desarrollo de la fístula oronasal es una preocupación después de la palatoplastia, especialmente si el cierre está bajo tensión. Se ha informado una tasa global de fístula del 4,9%. La ubicación más común de ocurrencia es en la unión del paladar blando y duro. El uso de técnicas que reducen la tensión de cierre, como la liberación hamular y las incisiones relajantes, puede disminuir la aparición de la fístula. Hay algunos informes que afirman el beneficio de colocar una capa de dermis descelularizada en el cierre palatino, como un injerto interposicional se puede reducir la tasa de fístula. En una revisión retrospectiva de 31 casos de paladar hendido reparados mediante la técnica de Furlow y la dermis descelularizada, solo 1 paciente desarrolló una fístula después de la operación. Esta pequeña cohorte no fue comparada con otro grupo similar. En otra revisión retrospectiva de 7 pacientes, se utilizó un abordaje de 2 colgajos con IVV para la reparación primaria. En la reparación se utilizaron injertos dérmicos descelularizados y no hubo fístulas. Se necesitarían estudios prospectivos para desarrollar la evidencia de que la dermis descelularizada desempeña un papel en las reparaciones primarias del paladar para disminuir el riesgo de aparición de fístulas. El costo adicional y el riesgo de transmisión viral son los principales detractores del uso rutinario de la dermis del cadáver acelular en la reparación del paladar hendido. (David Shaye, Carrie Liu, Travis T. Tollefson, 2015)



**FIG. 54 .VISTA DE LA FÍSTULA PALATINA EN EXAMEN INTRAORAL.**

(Alistair G. Smyth, and Jianhua 2019).



**FIG. 55. VISTA POSTOPERATORIA 2 MESES DE LA FÍSTULA REPARADA.**

(Alistair G. Smyth, and Jianhua 2019).

Una revisión sistemática reciente comparó los resultados de la reparación del paladar hendido con la técnica de Furlow y los métodos de reparación en línea recta con IVV (veloplastia intravelar). Las técnicas de línea recta incluyen von Langenbeck, Pushback V-Y y palatoplastia de 2 colgajos. Ponduri y colegas revisaron los datos de 11 estudios

retrospectivos y 1 ensayo aleatorio prospectivo. Encontraron una tasa de fístula oronasal de 7.87% en el grupo que recibió la reparación de Furlow y 9.81% en la línea recta con el grupo de IVV. Los niños con hendiduras más severas según lo determinado por la clasificación de Veau fueron más propensos a desarrollar una fístula. La tasa de formación de fístulas en los grupos de Furlow y en línea recta no fue significativamente diferente. La insuficiencia velofaríngea se determinó por la necesidad de cirugía correctiva secundaria. La diferencia en las tasas de cirugía secundaria entre los grupos de Furlow y de línea recta fue significativamente diferente solo en la población de labio y paladar hendidos unilaterales. En el grupo de Furlow, entre el 0% y el 11,4% de los pacientes con paladar hendido aislado y entre el 0% y el 6,7% con labio y paladar hendidos unilaterales se sometieron a una cirugía secundaria. En el grupo de IVV de línea recta, entre el 9,1% y el 29,2% de las personas con paladar hendido aislado y entre el 6,7% y el 19,4% de las personas con labio y paladar hendido unilateral se sometieron a cirugía secundaria. En general, la técnica de Furlow puede ser la técnica preferida, ya que conduce a una tasa reducida de cirugía secundaria. (Alistair G. Smyth, and Jianhua. 2019).

Tipo Veau	Descripción de la hendidura
I	Solo paladar blando
II	Paladar blando y duro, incompleto.
III	Paladar blando y duro y hendidura prepalatal unilateral
IV	Paladar blando y duro y hendidura prepalatal bilateral.

TABLA 5. CLASIFICACIÓN DE HENDIDURA TIPO VEAU PALADAR HENDIDO

(Kongkrit Chaiyasate, Pablo Antonio Ysunza, John Spolyar, Raffaella Genova and Peter Andrade 2018)

### 2.18.3 Sistema de clasificación de las fístulas postpalatoplastia.

Sistema de Clasificación de Fístulas de Pittsburgh (PFCS) Este sistema se compone de 7 tipos de fístulas. Las fístulas de tipo I están al nivel de la úvula o pueden representar una úvula bífida. Las fístulas en el paladar blando se designan fístulas tipo II.

Las fístulas tipo III están en la unión del paladar blando y el paladar duro. Las fístulas en el paladar duro son tipo IV. Las fístulas tipo V se encuentran en el foramen incisivo (la unión de los paladares primario y secundario) y, por definición, se presentan en el contexto de las hendiduras de Veau IV. Las fístulas de tipo VI son linguales-alveolares; Las fístulas tipo VII son labial-alveolares.

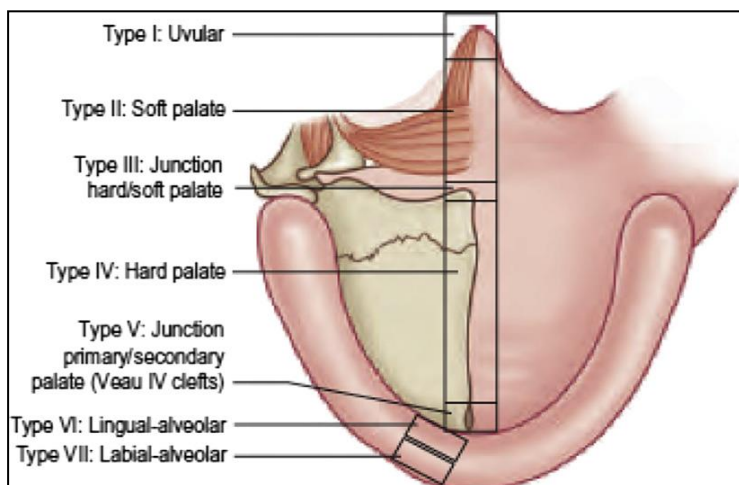


FIG.: 57.- TOMADO DE: DARREN M. SMITH, JOSEPH E. LOSEE. (2014)

EL SISTEMA DE CLASIFICACIÓN DE FÍSTULA DE PITTSBURGH.

En un estudio publicado de (Raymond Babette Siebold, 2017) De 125 pacientes que se sometieron a la reparación primaria del paladar hendido. La mayoría tenía hendiduras completas de Veau (tipos III y IV), y solo unas pocas (9 por ciento) tenían paladar hendido incompleto (tipos I y II). Hubo dos fístulas aisladas anteriores al foramen incisivo (1.6 por ciento), y hubo necrosis de un colgajo no mediado que resultó en fístula del paladar duro (0.8 por ciento). No se produjo fístula en la unión de los paladares duros y blandos. Hubo una dehiscencia que se curó sin fístula (0,8 por ciento), y hubo una rotura involuntaria de la arteria palatina mayor (0,8 por ciento) que se cerró con éxito sin fístula después de la conversión del híbrido a la reparación de Veau / doble colgajo. (Gerhard K. P. Bittermann & Ad P. de Ruiter & Nard G. Janssen<sup>1</sup> & Arnold J. N. Bittermann & Aebele M. van der Molen & Robert J. J. van Es & Antoine J. W. P. Rosenberg & R. Koole. 2016).

Todas las complicaciones ocurrieron en niños con fisuras completas (tipo III o IV). Las fístulas se asociaron significativamente con el ancho de la hendidura y la relación de la hendidura con el ancho del paladar total. Las complicaciones en su conjunto se asociaron significativamente con el ancho de la hendidura. La edad en la reparación, el sexo, los síndromes y la adopción no se encontraron asociados con fístulas o complicaciones. La mayoría de las complicaciones ocurrieron en los primeros años de práctica, con una disminución gradual en el índice general de fístulas a lo largo del tiempo. (Vivian de Agostino Biella Passos, Cleide Felicio de Carvalho Carrara, Gisele da Silva Dalben, Beatriz Costa, Marcia Ribeiro Gomide, 2014). Se examinó las tasas, los motivos y los factores predictivos de las fístulas durante una experiencia de 6 años con un solo cirujano, favoreció una tasa baja de fístulas, todos los pacientes tenían labio y paladar hendidos y la gran mayoría tenía hendiduras palatales tipo III o IV (91 por ciento), que se sabe tienen un mayor riesgo de

fístula. La tasa de fístula del 2.4 por ciento (0.8 por ciento si se excluyen las fístulas anteriores al foramen incisivo) fue más baja que la tasa reportada del 8.6 por ciento determinada por la revisión sistemática de la pasada investigación de los mismos autores. Además de una baja tasa de fístulas después de la reparación primaria, no hubo fístulas en este estudio después de la reparación secundaria. Como en otros informes, la gravedad de la hendidura, según lo indicado por el tipo de hendidura y el ancho de la hendidura, fue un factor predictivo significativo de fístula. (Elizabeth B. Odom, Albert S. Woo, Derick A. Mendonca, Donald V. Huebener, Richard J. Nissen, DDS, Gary B. Skolnick, BS, and Kamlesh B. Patel. 2016). La mayoría de los autores que han examinado los factores asociados con los resultados del paladar hendido solo describen la extensión de la hendidura de manera imprecisa e inespecífica utilizando la clasificación de Veau, sin embargo, como se reconoció anteriormente y como se demuestra en nuestras observaciones, las hendiduras de la misma clase de Veau pueden variar dramáticamente en anchura, las mediciones son necesarias para caracterizar con precisión la severidad de la hendidura. Según este estudio, una revisión retrospectiva de pacientes con paladar hendido que abarca más de 7 años, es uno de los primeros en los Estados Unidos en examinar la asociación entre el ancho de hendidura preoperatorio medido y las complicaciones de la fístula palatina post palatoplastia. (Elizabeth B. Odom, Albert S. Woo, MD, Derick A. Mendonca, Donald V. Huebener, Richard J. Nissen, DDS, Gary B. Skolnick, BS, and Kamlesh B. Patel. 2016). Algunos informes (Sommerlad, 2003; Inman et al., 2005) pueden incluir solo fístulas que requieren reparación quirúrgica, mientras que otros (Becker y Hansson, 2013) incluyen todas las fístulas, independientemente de los síntomas o la necesidad de reparación. Aunque Becker y Hansson (2013) no encontraron una diferencia clara en la frecuencia de la fístula entre los



diferentes tipos de hendiduras, entre ellos Sommerlad (2003), Lu et al. (2010), y Hosseinabad et al. (2015); y Tse y Siebold (2018) informaron tasas de fístula más altas en las hendiduras más graves, como el labio y paladar hendidos bilaterales completos (BCLP). Keith E. Follmar, Nance Yuan, Courtney S. Pendleton, Amir H. Dorafshar, Craig Vander Kolk, and Richard J. Redett. (2015).

Esto puede explicarse por la mayor dificultad técnica de reparar hendiduras más amplias y extensas y el aumento de la tensión de la herida en el aspecto oral. Las incisiones de liberación del paladar lateral (colgajos de Langenbeck) a veces se usan para facilitar el cierre de la línea media del paladar hendido y reducir la tensión de la herida. De hecho, Sommerlad (2003) atribuyó su tasa del 15% de fístulas que requieren reparación quirúrgica posiblemente a sus intentos de evitar las incisiones de liberación lateral, mientras que Becker y Hansson (2013) postularon que su tasa más baja de fístulas del 5% era un reflejo de su uso más liberal de Incisiones de liberación lateral en hendiduras más anchas. Una dehiscencia parcial del paladar con el desarrollo posterior de la fístula probablemente aumenta el riesgo de insuficiencia velofaríngea (VPI) ya sea directamente a través de la fístula o debido a la cicatrización adicional, la contractura y la posible alteración muscular. Las incisiones de liberación lateral se asociaron con el desarrollo de la fístula, que es el factor de riesgo para el VPI posterior. Las incisiones laterales solo se realizaron cuando fue necesario para completar el cierre del paladar, con la mayor necesidad observada en BCLP y CPO completo. Por lo tanto, las incisiones de liberación lateral / colgajos orales se requerían con mayor frecuencia en las hendiduras palatinas más anchas y completas, que es más probable que se compliquen por el desarrollo de la fístula que las hendiduras más estrechas o incompletas. Solo paladar hendido aislado (CPO) y labio y paladar hendido

unilateral (UCLP) tienen resultados palatales favorables con curación completa en el 90% de las reparaciones del paladar (tasa de fístula del 10%), sin embargo, al igual que otras series, los pacientes con labio y paladar hendido bilateral BCLP tienen resultados menos favorables después de la cirugía primaria con una tasa de fístula más alta del 20%. El impacto pronóstico sobre la función palatina de una fístula palatina postoperatoria que se complica se confirma y se define con un aumento de 3 veces estadísticamente significativo en la tasa de insuficiencia velo faríngea (VPI). (Brian Cervenka, Dhav Setabutr, Brian K. Rubinstein. 2015)

Complicación	Tipo de hendidura	Ancho de hendidura	Causa	Resolución	Modificación / énfasis en el abordaje quirúrgico subsiguiente †
Dehiscencia en la unión del paladar duro / blando	IV	12	Disección traumática de fosa mucosa	Curación por segunda intención sin fístula residual	Elevación completa de la mucosa del subconjunto velar con desatamiento específico de la fosa / pliegue de la mucosa velopalatina
Fístula tipo VI, dehiscencia a lo largo de premaxila.	III	11.5	Desconocido	Fístula asintomática que se cerrará en el momento del injerto de hueso alveolar	Incisión de adentro hacia afuera del colgajo del segmento anterior anterior; Colocación de

					sutura de colchón de colgajos orales en premaxila
Fístula tipo IV / V / VI, necrosis del colgajo anterior	IV	12.5	Disección traumática versus tensión en arteria / colgajo	Cerrado con la tapa FAMM 1 año después de la reparación inicial	Use la identificación de montículos óseos para acercarse a la arteria en la elevación del colgajo movilización periarterial lateral completa, incluida la sutura maxila-palatina; liberación de la inserción oral de la aponeurosis tensorial
Fístula tipo VI, dehiscencia a lo largo de premaxila.	IV	16.5	Tensión por premaxila protrusiva.	Fístula asintomática que se cerrará en el momento del injerto de hueso alveolar	no
Ruptura de la arteria palatina mayor	III	9	Elevación contusa agresiva del colgajo	Conversión intraoperatoria de híbrido a dos colgajos Reparación con colgajo de supervivencia y curación completa.	Liberación gradual de los tejidos laterales a la arteria con cauterio con punta de aguja en lugar de disección roma a lo largo de la sutura maxilar-palatina

TABLA 6. FÍSTULA EN RELACIÓN CON ANCHO, TIPO DE HENDIDURA

Las fístulas ocurren a una tasa más alta en pacientes con antecedentes de labio y paladar hendidos bilaterales en comparación con aquellos con labio y paladares hendidos unilaterales o paladar hendido incompleto. El fracaso para obtener un cierre exitoso de una fístula después de un intento de reconstrucción inicial ocurre en el 3,6% a 37% de los pacientes. Al igual que con la mayoría de las complicaciones en la cirugía, el mejor mecanismo para tratar las fístulas palatinas es la prevención y requiere una palatoplastia primaria de múltiples capas sin tensión.

Se han realizado varios intentos para describir la fístula oronasal por tamaño, ubicación y funcionalidad en un intento de crear evaluaciones estandarizadas de las fístulas para la discusión y el informe de los resultados. Cuando se analizan las opciones de tratamiento, es útil considerar el tamaño de la fístula como pequeña (1-2 mm), media (3-5 mm) o grande (> 5 mm). Sistemas de clasificación más complejos que definen el tipo de fístula según la ubicación y funcionalidad existe, como el sistema de clasificación de fístula de Pittsburgh. Como mínimo, la ubicación y el tamaño de la fístula deben documentarse en el registro médico. (Percy Rossell-Perry 2018).

Además, determinar si una fístula es funcional o sintomática es una parte clave de la evaluación preoperatoria del paciente fisurado y afectará la intervención elegida. Las fístulas sintomáticas pueden causar problemas con el escape de aire nasal, la regurgitación nasal de líquidos o sólidos, la inflamación crónica, la disminución de la inteligibilidad del habla y la halitosis. Cabe señalar que las discusiones sobre la ubicación de la fístula no incluyen típicamente las fístulas incisivas que se dejan intencionalmente abiertas hasta una

reparación planificada en el momento del injerto de hueso alveolar. (Percy Rossell-Perry 2018).

#### 2.18.4 Indicaciones

Se debe evaluar a los pacientes la ubicación de la fístula y el impacto que tiene en la función. Las deficiencias funcionales incluyen escape de aire nasal, distorsión del habla y regurgitación nasal. Una fístula asintomática puede no necesitar reparación. En una serie, la incidencia global de fístulas clínicamente significativas fue del 2.0% .8 Phua et al señalaron que, aunque tenían una tasa general de formación de fístulas del 12.8%, en solo el 8.1% se requería una nueva intervención para el deterioro funcional. La serie observó una tasa general de fístula del 2,9% en pacientes tratados con moldeo naso alveolar prequirúrgico antes del cierre del paladar; sin embargo, la reparación fue necesaria en solo el 0,7% 15. Equipo y evaluaron los déficits funcionales asociados con la presencia de una fístula. Un análisis en profundidad realizado por un patólogo del habla es fundamental para diferenciar la contribución que tiene la fístula existente en los errores del habla de los debidos a la insuficiencia velofaríngea u otros déficits de desarrollo. Se debe considerar la presencia de un síndrome asociado, el grado de inflamación del tejido y la higiene bucal. (Brian Cervenka, Dhava Setabutr, Brian K. Rubinstein. 2015)

#### 2.18.5 Intervenciones quirúrgicas (reparación de fístulas palatinas postpalatoplastia en paladar hendido no sindrómico)

Las opciones de tratamiento para pacientes con fístulas oronasales incluyen la observación, la terapia no quirúrgica y la intervención quirúrgica. Un período de observación es apropiado para pequeñas fístulas oronasales postoperatorias tempranas, ya que pueden cerrarse espontáneamente. Las fístulas asintomáticas deben continuar siendo monitoreadas para su

conversión a fístulas sintomáticas. Estos pueden llegar a ser sintomáticos después de la expansión palatina ortodóntica. Los aparatos palatinos a través de un obturador removible son apropiados para pacientes que son pobres candidatos para una cirugía basada en el estado de salud, cicatrización palatina excesiva, múltiples intentos fallidos de cierre de la fístula, preferencia del paciente o de la familia, o como una intervención temporal durante la expansión palatina ortodóntica. Las fístulas sintomáticas deben repararse con al menos un cierre de dos capas, libre de tensión. Existen muchas técnicas quirúrgicas para reparar las fístulas y el tipo de cierre empleado depende del tamaño y la ubicación de la fístula, la calidad del tejido circundante, el número de intentos previos de cierre y la experiencia o preferencia del cirujano. En una revisión de pacientes tratados, Murthy et al encontraron que el 72% de las fístulas son susceptibles de reparación con colgajos locales y el 28% requirió colgajos de la lengua para el cierre.<sup>14</sup> Existe una gran variedad de enfoques quirúrgicos para el cierre de la fístula oronasal. Discutiremos una gama de tratamientos quirúrgicos, aunque una descripción detallada que incluye cada variación está fuera del alcance de este documento. Además, la hendidura alveolar a menudo se deja abierta intencionalmente durante la palatoplastia primaria y puede no ser funcionalmente significativa. Estos se cierran de manera rutinaria en el momento del injerto óseo alveolar. Las fístulas alveolares, por lo tanto, no serán discutidas aquí. (Kelley M. Dentino, Eileen M. Murrinan, Katherine Brustowicz, John B. Mulliken, Bonnie L. Padwa.2015)

Se han propuesto varios algoritmos para el cierre de las fístulas palatinas. Murthy et al recomienda, basándose en el grado de cicatrización, la disponibilidad de tejido local, la presencia de síntomas y la ubicación en que las fístulas no funcionales peri-alveolares deben cerrarse en el momento de la alveolar Injerto óseo o revisión de labios. Las fístulas

sintomáticas pre-alveolares se pueden tratar con un colgajo mucoso local. Las fístulas alveolares sintomáticas o post-alveolares pueden cerrarse con una palatoplastia alveolar extendida o un colgajo de la lengua. Para las fístulas del paladar duro, los autores recomiendan la reparación con una revisión de la palatoplastia con dos colgajos o la palatoplastia alveolar extendida, el colgajo de la lengua o el colgajo libre. Las fístulas en la unión del paladar blando-duro se deben tratar con una revisión de la palatoplastia o un colgajo de la arteria facial miomucosal (FAMM). Finalmente, las fístulas de paladar blandas sintomáticas se pueden tratar con Furlow o con un procedimiento de colgajo faríngeo. Diah et al usaron una técnica de dos colgajos o de von Langenbeck en un 45,3%, reparación local de colgajos en un 25%, un colgajo en la lengua en un 20,3% y una palatoplastia de Furlow en el 9,4% de las fístulas oronasales, incluidas las fístulas recurrentes. Propusieron un algoritmo donde todas las fístulas sintomáticas se cerraron después de una evaluación exhaustiva del habla. Si se encontró una mejoría parcial pero hubo una insuficiencia velofaríngea persistente, el cierre se realizó con cirugía del habla concomitante (por ejemplo, colgajo faríngeo o faringoplastia del esfínter). Si hubiera una fístula grande o un paladar severamente cicatrizado, recomiendan el cierre con una solapa de lengua o la transferencia de tejido libre. (Xue Xu, Hyuk-Jae Kwon, Bing Shi, Qian Zheng, Heng Yin, Chenghao Li. 2015).

#### 2.18.6 Técnicas reconstructivas

El cierre exitoso de las fístulas palatinas requiere un cierre sin tensión de al menos dos capas, incluida la reconstrucción de las capas nasales y orales. El cierre de una sola capa de una fístula, como la palatoplastia primaria de una sola capa, con demasiada frecuencia dará como resultado otra fístula y, por lo tanto, no se recomienda. Se han discutido muchas técnicas diferentes en la literatura que van desde la reparación local de colgajos con vuelcos

marginales combinados con colgajos de rotación local, colgajos de región de la lengua, faringe o región bucal, y transferencia de tejido libre. Muchos autores también abogan por el uso de un cierre de tres capas en el que una capa media de material como los injertos dérmicos acelulares humanos, los injertos de cartílago o los injertos óseos se intercalan entre los cierres orales y nasales. Una descripción detallada de la gran cantidad de técnicas está fuera del alcance de este documento, sin embargo, se proporcionará una discusión de algunas de las maniobras más utilizadas. Independientemente de la reparación empleada, el cierre generalmente se realiza después de la colocación de un tubo oro-traqueal y una mordaza palatina. La fístula se examina bajo anestesia para asegurar que se realiza la extensión completa de la fístula. Una vez que se elige la técnica y se marcan los colgajos, se debe infiltrar el sitio donante del paladar y el colgajo con anestesia local con epinefrina y un tiempo adecuado para la hemostasia.

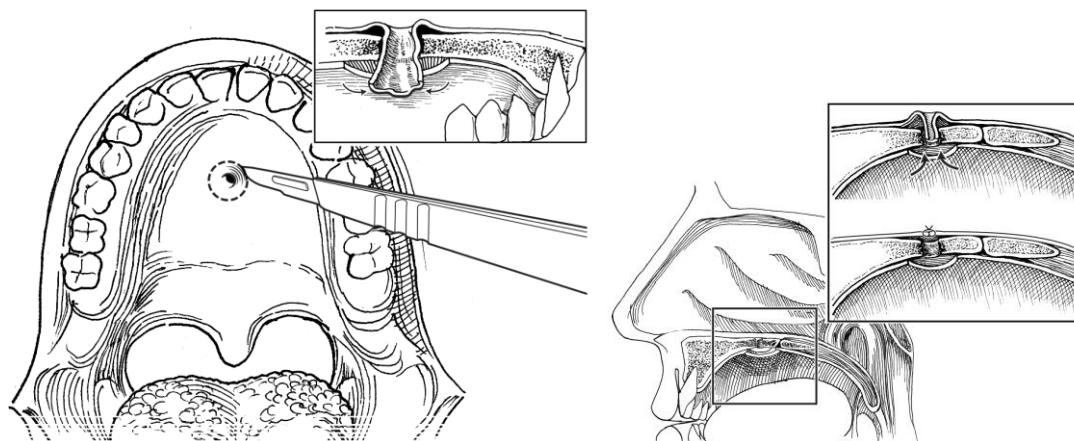
#### 2.18.7 Cierre de colgajo local

Para fístulas más pequeñas o aquellas anteriores a la unión del paladar duro y blando, se emplea típicamente un cierre de dos capas utilizando colgajos de transposición locales. Para el cierre de la capa nasal, se diseñan colgajos de bisagra de fístula marginal incidiendo la mucosa oral varios milímetros desde el borde de la fístula con una elevación del colgajo circunferencial hacia el margen (Figura 59A). Estos colgajos de la mucosa oral luego se convierten en el defecto y se aproximan en la línea media para el cierre de la capa nasal y se diseña un colgajo mucoperióstico oral basado en el tamaño y la forma del defecto y la disponibilidad del tejido circundante (Figura 59B). Pueden planificarse colgajos locales pequeños o más grandes basados en el pedículo neurovascular palatino mayor para permitir una movilización anteromedial adecuada. A pesar del diseño del colgajo utilizado, el



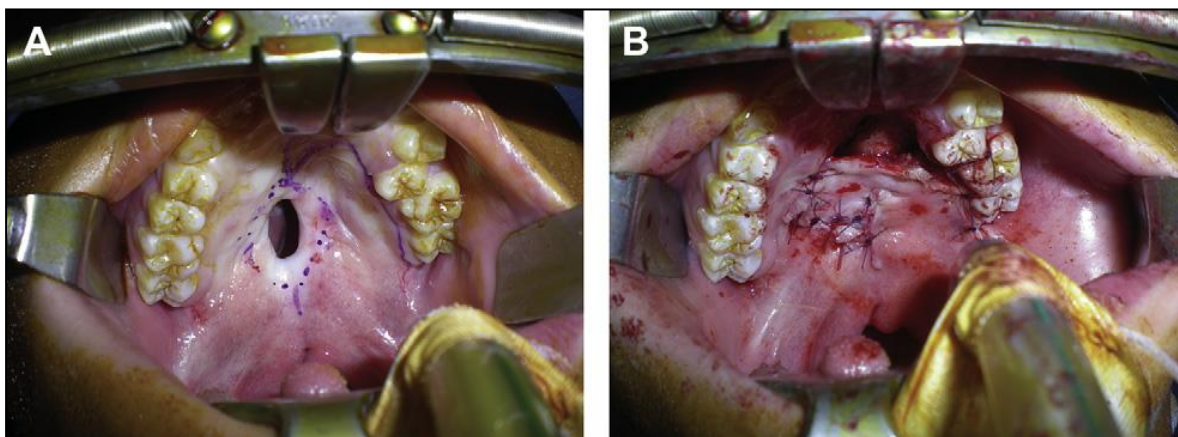
pedículo no debe cortarse durante la elevación del colgajo. Este colgajo se incide y se levanta en el plano subperióstico con disección circunferencial del pedículo según sea necesario. El colgajo se inserta en el defecto de una manera libre de tensión para completar el cierre de la capa oral y un área lateralmente del sitio donante se deja abierta para curarse por intención secundaria. (Alistair G. Smyth, and Jianhua. 2019).

Adicionalmente, se puede usar una capa intermedia si se desea. Se han utilizado varios materiales autógenos y aloplásticos para una tercera capa de cierre, incluida la matriz dérmica acelular, láminas de polidioxanona, cartílagos conchales, fascia temporal, membranas amnióticas, o injerto óseo.<sup>23</sup> Incorporación de El injerto interposicional al cierre puede disminuir la tasa de recurrencia y es especialmente útil en fístulas recalcitrantes. La palatoplastia de revisión o palatoplastia alveolar extendida Para las fístulas grandes o recurrentes, las fístulas del paladar duro o las de la unión paladar blando-duro, muchos cirujanos utilizarán una técnica de palatoplastia de revisión de dos colgajos como la utilizada en las reparaciones de von Langenbeck o Bardach. Esta es una opción válida cuando no existe una cicatrización excesiva y hay suficiente tejido local con movilidad para proporcionar un cierre de dos capas y sin tensión para minimizar el riesgo de fístulas recurrentes.



**FIG.58. A. ESQUEMA DE REPARACIÓN PERI FISTULAR POSTPALATOPLASTIA. B. ESQUEMA: VISTA SAGITAL**

(Peter, A., Brennan, Henning Schliephake, G., E., Ghali, Luke Cascarini. 2017).

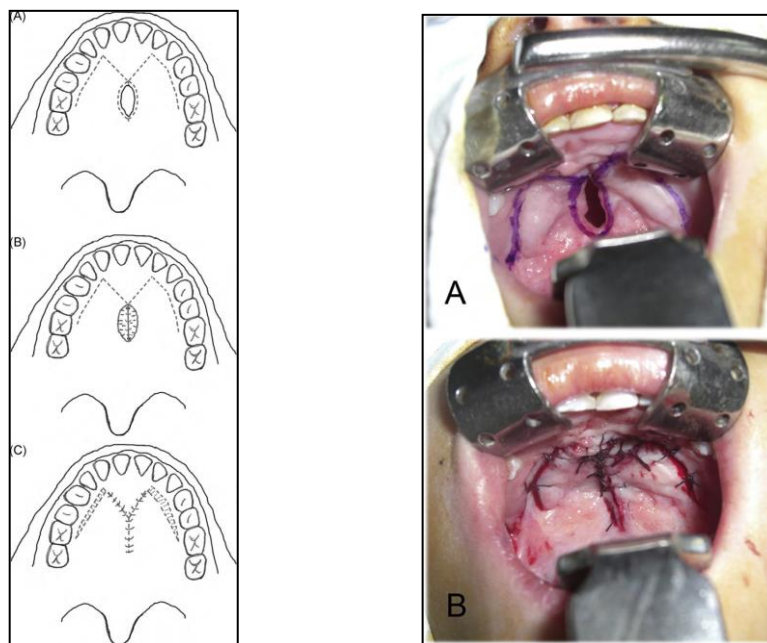


**FIG. 59. (A) PLANIFICACIÓN DEL COLGAJO MUCOPERIÓSTICO UNILATERAL PARA LA REPARACIÓN DE LA FÍSTULA. (B) VISTA INTRAOPERATORIA DE LA FÍSTULA REPARADA.**

(Alistair G. Smyth, and Jianhua 2019).

Para el cierre de la capa nasal, se crean de nuevo fístulas marginales. Los colgajos mucoperiosticos orales pediculados en el paquete neurovascular palatino mayor se crean de manera similar a una técnica de palatoplastia primaria de dos vías, excepto que los colgajos

mucoperiósticos orales se dividen de la mucosa nasal en la línea media y la capa nasal se deja intacta siempre que sea posible. El haz neurovascular debe diseccionarse cuidadosamente circunferencialmente para proporcionar una movilidad anteromedial adecuada de los colgajos sobre la fístula, permitiendo un cierre de la capa oral sin tensión. Los atajos para evitar la disección del haz vascular provocarán tensión en el cierre de la herida. El haz vascular debe liberarse de forma rutinaria para permitir el cierre sin tensión. De nuevo, se puede usar un injerto de capa intermedia según la preferencia del cirujano. Si la fístula se extiende hacia la región alveolar, el abordaje de la palatoplastia con dos colgajos puede implicar la extensión del colgajo oral al alvéolo. Además, algunos autores sienten que los colgajos mucoperiósticos pueden expandirse de manera segura para ayudar a cerrar una fístula más grande. Esto requiere un enfoque de dos etapas con la colocación de expansores osmóticos cilíndricos seguidos de una reparación definitiva de la fístula mediante una revisión de la palatoplastia después de aproximadamente una semana. (Alistair G. Smyth, and Jianhua. 2019).



**FIG. 60. ILUSTRACIONES PARA EL PROCEDIMIENTO. (A) MARCAS PARA INCISIONES. (B) CIERRE DEL LADO NASAL CON UN COLGAJO DE BISAGRA MUCOPERIÓSTICO ORAL INVERTIDO. (C) CIERRE DEL LADO ORAL CON MUCOPERIOSTIO ORAL EN FORMA DE V – Y.**

**FIG. 61. FÍSTULA ORONASAL DEL PALADAR DURO. (A) MARCAS PARA INCISIONES. (B) DESPUÉS DEL CIERRE QUIRÚRGICO.**

(Alistair G. Smyth, and Jianhua. 2019).

#### 2.18.8 Colgajo de Lengua

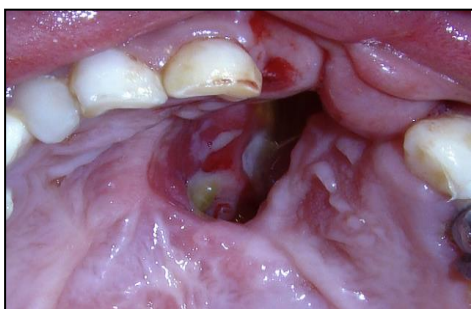
Cuando los intentos anteriores de cierre han fallado, hay una cicatrización palatina excesiva, inflamación crónica de los tejidos y falta de disponibilidad de tejido circundante se puede usar un colgajo de la lengua para introducir tejido bien vascularizado para el cierre de la capa oral. Los colgajos de la lengua pueden reparar fístulas recurrentes de pequeñas a muy grandes, hasta 8 mm. De nuevo, es necesario un cierre de dos capas. Como se discutió anteriormente, el cierre nasal se puede obtener a partir de colgajos de mucosa marginal de la mucosa oral u otros colgajos locales para lograr la reparación de la capa nasal. (Peter, A., Brennan, Henning Schliephake, G., E., Ghali, Luke Cascarini. 2017).

Un colgajo de la lengua dorsal puede tener una base anterior, posterior o lateral y centrarse en la línea media o en cualquier lado de la lengua. La ubicación de la base del colgajo se basa principalmente en la ubicación del defecto y la mecánica del colgajo, ya que puede lograrse un llenado anterógrado o retrógrado de la vasculatura del colgajo. El abordaje anterior se usa con mayor frecuencia para fístulas del paladar medio a anterior, mientras que el defecto del paladar duro blando o posterior puede beneficiarse de un colgajo con base posterior. Los colgajos de base posterior se suministran principalmente por las arterias linguales dorsales y el plexo submucoso. La comunicación anterior de las arterias linguales se llama arteria ranina, que desprende múltiples ramas que se extienden a través de la mayor parte del músculo lingual para ayudar a formar un plexo de la mucosa dorsal que ayuda a suministrar colgajos de la lengua con base anterior. El drenaje venoso sigue un plexo mucoso y un sistema profundo. Según el trabajo realizado por Bracka, se demostró que los colgajos de la lengua de la línea media eran seguros y se recomendó la inclusión de un manguito muscular de varios milímetros para asegurar la incorporación del plexo mucoso. (Jessyka G. Lighthall, James D. Sidman. 2015).

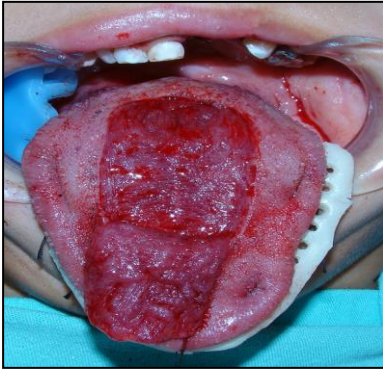
No es necesario identificar o rastrear los vasos, ya que el colgajo es un colgajo aleatorio de miomucosa y está muy bien vascularizado. Una vez que la capa nasal se cierra con colgajos locales, se crea una plantilla del defecto y el colgajo se diseña en la lengua. El diseño debe incluir una longitud adicional en la solapa para que se superponga al borde posterior del defecto y debe ser un poco más ancho que la fístula. Luego se hacen incisiones y el colgajo de la lengua se eleva con dos o tres milímetros de profundidad muscular. Antes de insertar el colgajo, el sitio del donante lingual se cierra principalmente. Luego, el colgajo se gira hacia el defecto y se inserta anterior y lateralmente con sutura absorbible. Luego se permite un

período de dos a tres semanas para la cicatrización antes de la división y la inserción del pedículo de la segunda etapa. Los pacientes no requieren habitualmente fijación intermaxilar, aunque esto debe considerarse para los pacientes que podrían no cooperar con el cuidado postoperatorio. (Alistair G. Smyth, and Jianhua. 2019). Los principales riesgos del procedimiento incluyen la fístula persistente debido a la dehiscencia por incisión o la avulsión del colgajo, la pérdida parcial o total del colgajo, el sangrado y la dificultad con la ingesta oral, el habla y la higiene oral, mientras que el pedículo permanece adherido. No se observan dificultades a largo plazo con el habla, la articulación, la sensación gustativa o la masticación.

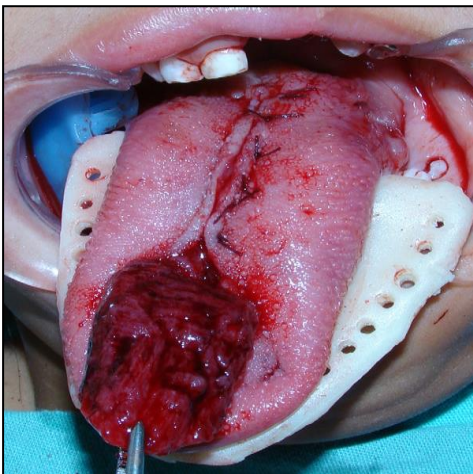
Además, la reparación requiere dos etapas separadas, que pueden ser una carga para el paciente. Las tasas de éxito para el cierre de las fístulas palatales recalcitrantes varían entre 85 y 92% después de un cierre de dos capas con un colgajo de la lengua vascularizado. El colgajo de la lengua es una técnica útil para las fístulas grandes y recurrentes. (Jessyka G. Lighthall, James D. Sidman. 2015).



**FIG. 62. FÍSTULA ORONASAL DE APROXIMADAMENTE 12 MM X 25 MM EN EL TERCIO ANTERIOR DEL PALADAR DURO. OBSÉRVESE LA IRRITACIÓN DE LA MUCOSA NASAL. (KAITLYN M. PAINE, J. THOMAS PALIGA, YOUSSEF TAHIRI, JOHN P. FISCHER, ARI M. WES, JASON D. WINK, CAROL ANN H. GELDER, JESSE A. TAYLOR. 2016)**

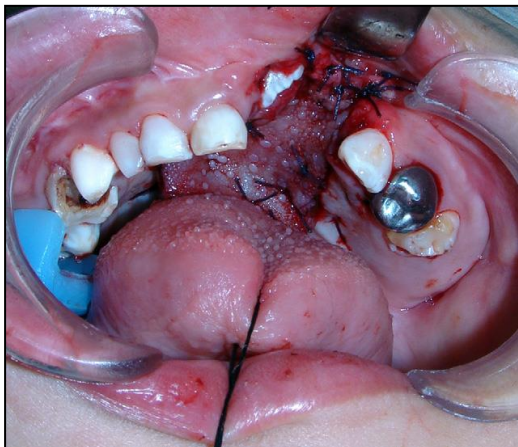


**FIG. 63. USO DE LA PLATINA ACRÍLICA. SE OBSERVA LA LENGUA UNIDA A LA PLATINA MEDIANTE DOS PUNTOS DE SUTURA EN LA REGIÓN ANTERIOR Y DOS EN LA REGIÓN POSTERIOR. ESTE MÉTODO DA SOPORTE Y AUMENTA LA ESTABILIDAD DE LA LENGUA MIENTRAS SE LEVANTA EL COLGAJO. (KAITLYN M. PAINE, J. THOMAS PALIGA, YOUSSEF TAHIRI, JOHN P. FISCHER, ARI M. WES, JASON D. WINK, CAROL ANN H. GELDER, JESSE A. TAYLOR. 2016)**

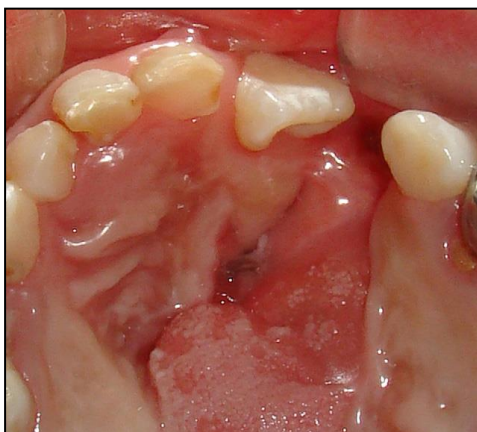

**FIG. 64. PARA SUTURAR EL LECHO DONADOR SOLO SE LIBERAN LOS DOS PUNTOS DE SUTURA POSTERIORES. (KAITLYN M. PAINE, J. THOMAS PALIGA, YOUSSEF TAHIRI, JOHN P. FISCHER, ARI M. WES, JASON D. WINK, CAROL ANN H. GELDER, JESSE A. TAYLOR. 2016)**





**FIG. 64. SUTURA DEL COLGAJO A LA FÍSTULA PALATINA. (KAITLYN M. PAINE, J. THOMAS PALIGA, YOUSSEF TAHIRI, JOHN P. FISCHER, ARI M. WES, JASON D. WINK, CAROL ANN H. GELDER, JESSE A. TAYLOR. 2016)**



**FIG. 65. LECHO RECEPTOR TRES MESES DESPUÉS DE LA APLICACIÓN DEL COLGAJO LINGUAL.**

(Kaitlyn M. Paine, J. Thomas Paliga, Youssef Tahiri, John P. Fischer, Ari M. Wes, Jason D. Wink, Carol Ann H. Gelder, Jesse A. Taylor. 2016)

Los colgajos de lengua son una excelente alternativa para cerrar fístulas palatinas anchas o recurrentes, ya que son versátiles y pueden diseñarse para cada tipo de fístula. Están indicadas cuando otras técnicas han fallado y en las fístulas que miden más de 1 cm, la excelente vascularización presente en esta área anatómica le da al cirujano una gran confianza en el éxito del tratamiento. La restricción de la movilidad del colgajo se puede



lograr con un vendaje tipo Barton, la fijación intermaxilar del colgajo, la sutura a los incisivos superiores o incluso el labio superior en los casos en que el paciente no cooperara con esa cirugía en un paciente muy joven. La segunda fase de este tratamiento se lleva a cabo aproximadamente 21 días después de la cirugía; el pedículo debe retirarse bajo anestesia local, con o sin sedación intravenosa; el pedículo debe colocarse en el sitio donante, lo que limita las posibles secuelas estéticas en la lengua. En este procedimiento, las complicaciones pueden ser inmediatas. (Duncan D. Atherton, John G. Boorman. 2016).

Entre ellos podemos contar sangrado, hematoma, epistaxis, pérdida temporal del gusto y la sensibilidad. Entre las complicaciones a medio plazo podemos encontrar infección, dehiscencia y necrosis. No se han realizado informes sobre alteraciones en la movilidad de la lengua o enunciación de palabras y articulación, el adelgazamiento de la lengua fue la única secuela informada. Los pacientes sometidos a p pediculados del dorso de la lengua deben mantenerse en una dieta de líquidos claros durante las primeras horas después de la cirugía, y mezclar la dieta hasta la separación del colgajo del pedículo. Entre las complicaciones comunes de este colgajo están sangrado, hematoma, epistaxis, pérdida temporal de la sensibilidad, infección, necrosis, dehiscencia, alteraciones en la articulación de palabras, motilidad y la dicción; los pacientes sometidos a este colgajo pediculado de dorso de lengua deben mantenerse con dieta líquida las primeras 24 horas posoperatorio y dieta líquida blanda tipo papilla hasta la reparación del pedículo. Nance Yuan, Amir H. Dorafshar, Keith E. Follmar, Courtney Pendleton, Katherine Ferguson and Richard J. Redett. (2016).

#### 2.18.19 Colgajo de la arteria facial musculo-mucosal

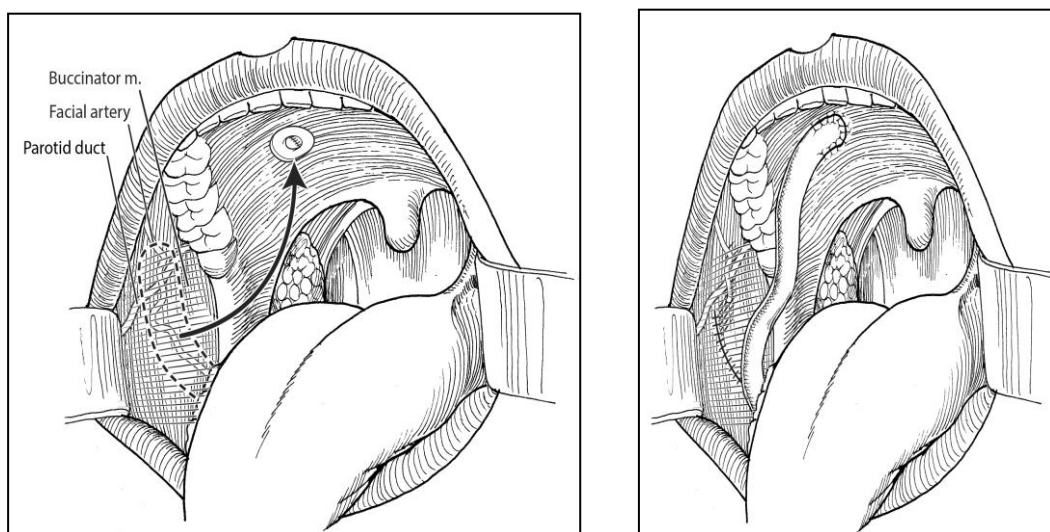
Otro colgajo útil para fístulas grandes y recalcitrantes con escasa calidad o disponibilidad de tejido circundante es el colgajo musculomucosal (FAMM) facial descrito por Pribaz et al. En

1992. El colgajo FAMM puede usarse para cerrar la capa oral o nasal de la fístula, si es necesario, se pueden usar colgajos de FAMM bilaterales para cerrar ambas capas. Este es un colgajo de tipo axial orientado oblicuamente, basado en la arteria facial, ya que atraviesa la cara cerca de la comisura oral hacia la base alar. El colgajo implica la elevación de la mucosa bucal, la submucosa, una parte del músculo buccinador, las partes profundas del músculo orbicular de los labios y la arteria facial con el sistema de drenaje venoso. Puede elevarse como un colgajo de base superior con flujo retrógrado o como un colgajo de base inferior con flujo anterógrado. Aunque otras descripciones de colgajos bucales de patrón aleatorio o colgajos musculomucosales bucales basados en la arteria bucal se describen en la literatura, no se discutirán aquí. (Rafael Denadai, Anelise Sabbag, Cassio Eduardo Raposo-Amaral, Joao Carlos P, Mirian H. Nage, Cesar Augusto Raposo- Amaral. 2017)

Una mordaza en la boca de Dingman facilita inmensamente la reparación. el colgajo después de infiltrar la anestesia local con epinefrina, la mucosa oral da vuelta a los colgajos o se utilizan injertos de mucosa libre para cerrar la capa nasal. El curso de la arteria facial se identifica luego mediante un Doppler de mano y se marca un colgajo orientado oblicuamente. En el colgajo de base superior con flujo retrógrado basado en la arteria angular, es importante reconocer que la vena facial se encuentra hasta 15 mm por detrás de la arteria y debe incorporarse para minimizar la aparición de congestión venosa. Típicamente, para fístulas anteriores grandes, un colgajo de base superior está diseñado con un puente de mucosa como base o como un colgajo de isla. Durante la elevación del colgajo. El diseño específico del colgajo varía según la ubicación y el tamaño del defecto, así como el arco de rotación, crear una plantilla del defecto es útil. Luego se hace una incisión a través de la mucosa, la submucosa y un poco de músculo buccinador hasta que la arteria facial se

identifica en el extremo distal del colgajo y se liga, luego se remonta a la base del colgajo, tomando un pequeño puño de buccinador y músculo orbicular de los labios, después de la elevación del colgajo, el sitio donante se cierra principalmente en capas. . (Rafael Denadai, Anelise Sabbag, Cassio Eduardo Raposo-Amaral, Joao Carlos P, Mirian H. Nagae, Cesar Augusto Raposo- Amaral. 2017).

Puede ocurrir sangrado, tejido del sitio donante y dehiscencia parcial. La incidencia de fracaso parcial o total del colgajo con la formación recurrente de la fístula y la necesidad de un procedimiento secundario es de alrededor del 17%. El colgajo FAMM es una técnica útil con baja morbilidad en el sitio donante en pacientes que requieren una gran cantidad de tejido blando vascularizado para el cierre de defectos oronasaes recurrentes. A diferencia del colgajo de la lengua, puede realizarse como un procedimiento por etapas y, por lo tanto, puede ser el colgajo de elección en pacientes seleccionados. (Rafael Denadai, Anelise Sabbag, Cassio Eduardo Raposo-Amaral, Joao Carlos P, Mirian H. Nagae, Cesar Augusto Raposo- Amaral. 2017)

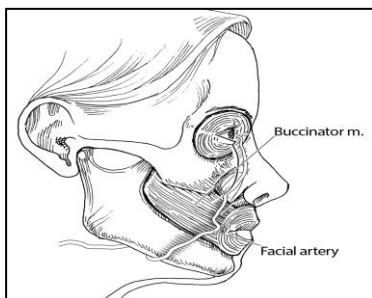


**FIGS. 67 Y 68. COLGAJO MIOMUCOSAL DE BUCCINADOR CON ARTERIAL FACIAL PARA REPARACIÓN DE FÍSTULA PALATINA**

. (Rafael Denadai, Anelise Sabbag, Cassio Eduardo Raposo-Amaral, Joao Carlos P, Mirian H. Nagae, Cesar Augusto Raposo-Amaral. 2017)

#### 2.18.10 Transferencia de tejido libre

La transferencia de tejido libre suele reservarse para fístulas oronasaes extremadamente grandes o aquellas que son recalcitrantes al cierre local o regional, ya que son procedimientos grandes con una morbilidad significativa en el sitio donante, sitios quirúrgicos múltiples y una estancia hospitalaria prolongada. Además, el riesgo de complicaciones es alto con el potencial de pérdida parcial o completa del colgajo, infección, recurrencia, sangrado, hematoma, aplastamiento del pedículo y recurrencia. Si se contrae el arco dento-alveolar, la transferencia de tejido libre puede demorarse hasta que se complete la expansión ortodóntica. Se han analizado múltiples sitios donantes en la literatura para la reconstrucción de defectos del paladar, incluido el antebrazo radial, arteria metatarsiana, pápula escapular, y músculo vasto lateral. Al menos un cierre de dos capas es importante para minimizar la contracción y la formación de tejido de granulación. La selección del sitio donante se basa en el tamaño y la ubicación del defecto, la necesidad de injerto óseo y la longitud del pedículo y se ha demostrado que son seguros para los niños. Un cirujano microvascular experimentado debe realizar una transferencia de tejido libre para una alta tasa de éxito y para minimizar complicaciones. La transferencia de tejido libre microvascular es una parte importante del arsenal cuando se produce el cierre local y regional de las fístulas palatinas recalcitrantes. (Teng Wan a,b, Yang Chen a,b, Guomin Wang. 2015).



**FIG. 68. ZONA ANATÓMICA EN RELACIÓN CON COLGAJO DE ARTERIA FACIAL**

. (Rafael Denadai, Anelise Sabbag, Cassio Eduardo Raposo-Amaral, Joao Carlos P, Mirian H. Nagae, Cesar Augusto Raposo- Amaral. 2017)

El cierre de las fístulas palatinas recurrentes sigue siendo un problema difícil, y existen múltiples técnicas para cerrar las fístulas. La evaluación del habla preoperatoria es importante. Un enfoque individualizado debe incluir la evaluación del tamaño y la ubicación de la fístula, los síntomas presentes, los procedimientos anteriores empleados para el cierre, la calidad y cantidad del tejido circundante y las preferencias del paciente y del cirujano. En general, al menos un cierre de dos capas y sin tensión es fundamental para lograr el éxito. Los intentos de cierre deben realizarse a lo largo de una escalera reconstructiva modificada que comienza con la observación de fístulas asintomáticas, un obturador en pacientes seleccionados apropiadamente, cierre local del colgajo si hay disponible un volumen adecuado y calidad de tejido, cierre regional del colgajo para fístulas más grandes o recurrentes con cicatrices significativas de tejidos circundantes, y transferencia de tejido libre para fístulas recalcitrantes o muy grandes. (Teng Wan a,b, Yang Chen a,b, Guomin Wang. 2015).

## 2.19 Otitis media con derrame (OME)

La otitis media con derrame se caracteriza por un derrame mucoso o seroso del oído medio. Esta es una condición con alta prevalencia en la infancia; aproximadamente el 30-40% de los niños experimentan OME al menos una vez pero la incidencia alcanza el 90% en niños con paladar hendido <1 año, e incluso hasta el 97% en niños con PC <2 años. Durante la reconstrucción del paladar se lesiona la innervación y la vascularización de los músculos del paladar y, como consecuencia, la función de la trompa de Eustaquio no se restaura por completo. Siguiendo esta teoría, es lógico suponer que la técnica de palatoplastia podría desempeñar un papel en la prevalencia de OME después de la palatoplastia.

Cinco estudios de cohorte en una revisión (K. Bonanthaya, Shetty, Fudalej, Rao, S. Bitra, M. Pabari, M. Rachwalski. 2017), 2 retrospectivos y 3 prospectivos incluyen comparaciones de la prevalencia de OME entre niños que se sometieron a diferentes técnicas de cirugía. Cuatro de estos no informaron diferencias significativas en la prevalencia entre estos grupos de estudio, por lo que se determinó que la técnica quirúrgica no tiene influencia en la prevalencia de OME después de la operación. Sin embargo, en el estudio de Hassan et al., la técnica de veloplastia intravelar mediante Kriens se asocia con una menor incidencia de OME en comparación con la palatoplastia de Veau-Wardill-Kilner. (K. Bonanthaya, Shetty, Fudalej, Rao, S. Bitra, M. Pabari, M. Rachwalski. 2017).

#### 2.19.1 Tubos de timpanostomía

Como se describió anteriormente, los niños con PC con o sin labio fisurado tienen problemas con la ventilación del oído medio y el drenaje de los fluidos del oído medio. El tratamiento más común para restablecer la ventilación del oído medio es la colocación de tubos de timpanostomía. Evitan el desarrollo de presión negativa en el oído medio y, por tanto, la acumulación de líquido. Aproximadamente la mitad de los niños con paladar hendido (39 al

53%) en la categoría de edad de 4 a 6 años se han insertado tubo de ventilación en al menos una ocasión. Sin embargo, alrededor del 30% recibe tubos dos veces, e incluso el 3% de los niños con PC por tercera vez. Pero, ¿cuál es la asociación entre la técnica quirúrgica de cierre palatino y la frecuencia de inserción del tubo de timpanostomía.? (Kelley M. Dentino, Eileen M. Marrinan, Katherine Brustowicz, John B. Mulliken, Bonnie L. Padwa. 2015) Las comparaciones de incidencia y prevalencia de los tubos de ventilación colocados entre diferentes técnicas de cierre palatino se realizaron en 6 estudios de cohorte retrospectivos y 1 ensayo prospectivo, aleatorizado y controlado. Antonelli et al no describen diferencias en la necesidad de tubos de timpanostomía a la edad de 5 a 6 años entre niños operados por palatoplastia de Furlow o palatoplastia de von Langenbeck. En dos de los estudios de cohorte retrospectivos, tampoco se describió ninguna diferencia en la necesidad de colocación de tubos de timpanostomía. Sin embargo, D'Andrea et al describieron una menor incidencia de tubos de ventilación colocados después de la veloplastia intravelar por Sommerlad, en comparación con la palatoplastia "Veau-Wardill-Kilner". A la edad de 2 años, el 48% de los niños en el grupo "VWK" ya tenían colocados 2 juegos de tubos de timpanostomía, en comparación con solo el 21% de los niños en el grupo "Sommerlad". Brgoch et al hicieron una comparación entre la palatoplastia en línea recta con la veloplastia intravelar, la línea recta sin veloplastia intravelar y la palatoplastia Furlow. A la edad de 2 años, la palatoplastia en línea recta con IVVP se asocia con un promedio de 0,60 tubos colocados, cuando la misma cirugía sin IVVP conduce a un promedio de 1,47 tubos colocados. (Amber D. Shaffer, Matthew D. Ford, Sukgi S. Choi, and Noel Jabbour. 2018).

El grupo Furlow generó resultados similares a los del grupo Sommerlad, con un promedio de 0,85 tubos colocados. Concluyen que la reconstrucción del músculo palatino

mediante IVVP o Furlow doble z-plastia puede mejorar la función de la trompa de Eustaquio y disminuir la necesidad de tubos de timpanostomía.

Smith et al señalaron los efectos beneficiosos de la palatoplastia de Furlow sobre la necesidad de tubos de ventilación. Encontraron una menor incidencia de colocación del tubo de ventilación después de la "plastia Z con doble oposición de Furlow (grupo A) en comparación con la palatoplastia con dos colgajos" (grupo B). Dos años después de la operación, el 53% de los pacientes del grupo B tenían colocados al menos 3 juegos de tubos de ventilación, mientras que en el grupo A solo el 18% de los pacientes. Concluyen que la palatoplastia de Furlow tiene un mejor impacto en la función auditiva y, por lo tanto, los niños sufren menos episodios de OME que necesitan tubos de ventilación. (Amber D. Shaffer, Matthew D. Ford, Sukgi S. Choi, and Noel Jabbour. 2018).

Carrol et al mencionaron el impacto de la técnica quirúrgica en la necesidad de tubos de ventilación más adelante en la vida. Seis años después de la reconstrucción palatina, los niños con la técnica de von Langenbeck tuvieron un promedio de 3.0 tubos colocados y los niños con la técnica de Veau-Wardill-Kilner incluso con 4.0 tubos. Estos números fueron significativamente más altos que los grupos de palatoplastia de Furlow y de dos colgajos, con 2.5 y 2.0 tubos colocados respectivamente. (Amber D. Shaffer, Matthew D. Ford, Sukgi S. Choi, and Noel Jabbour. 2018).

En una revisión retrospectiva de 147 pacientes que se sometieron a palatoplastia en un hospital de niños de tercer nivel, encontramos que el 98,7% de los pacientes recibió tubos de timpanostomía antes o durante la palatoplastia, el 67,4% recibió tubos múltiples y el 10,6% recibió finalmente un tubo a largo plazo. El labio fisurado y el paladar hendido junto a la otorrea se asociaron con la colocación del tubo antes de la palatoplastia, Estos datos



sugieren que el potencial de la hemorragia y la necesidad de más tubos deben sopesar frente a los riesgos asociados con un derrame prolongado cuando se considera la colocación del tubo antes de la palatoplastia. Amber D. Shaffer, Matthew D. Ford, Sukgi S. Choi, and Noel Jabbour. (2018).

## 2.20 Pérdida de la audición

Un resultado negativo importante a largo plazo en niños con PC es la pérdida auditiva, incluso después de la reconstrucción del paladar. Como todas las técnicas quirúrgicas tienen sus diferencias en la reconstrucción del paladar hendido, podemos esperar que también tengan un efecto en la capacidad auditiva de los niños. La pérdida de audición después de la palatoplastia se estimó mediante 3 estudios de cohorte retrospectivos y 1 ensayo prospectivo, aleatorizado y controlado. En general, la palatoplastia de Furlow se asocia con los mejores resultados audiométricos. Antonelli et al describieron un umbral de audiometría de tono puro promedio (PTA) de 14.7 dB a la edad de 5-6y con palatoplastia de Furlow, en comparación con 17.5 dB en el grupo 'von Langenbeck con palatoplastia intravelar. Carrol et al confirman estos resultados, ya que encontraron un umbral de audición de PTA promedio a los 6 años de edad de 10.0 dB con palatoplastia Furlow, que es significativamente menor que las otras técnicas quirúrgicas: palatoplastia de dos colgajos 11.7 dB, Veau-Wardill- Kilner y Von Langenbeck 15,0 dB. Se observó que el tipo de técnica de reparación influyó significativamente en la puntuación de la PTA. Musgrave et al examinaron los niveles de audición a los 10 años y encontraron que los niños operados con la técnica de Veau-Wardill-Kilner tenían tasas más altas de pérdida de audición en comparación con la técnica de von Langenbeck. Lithovius et al describieron que la técnica quirúrgica no fue un factor significativo relacionado con la pérdida auditiva. La técnica quirúrgica ideal para la

reconstrucción del paladar hendido sigue siendo una fuente de gran controversia, ya que no todos los estudios están de acuerdo en que la técnica quirúrgica tenga un impacto en el habla y en el resultado del oído medio. De los estudios que llegaron a diferencias significativas entre las técnicas quirúrgicas, generalmente podemos estar de acuerdo en que la palatoplastia de Sommerlad y Furlow generan los mejores resultados en el campo de la función del oído medio. . (Amber D. Shaffer, Matthew D. Ford, Sukgi S. Choi, and Noel Jabbour. 2018).

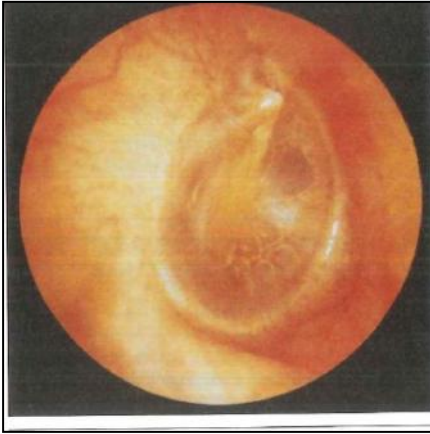
Para la otitis media con derrame, cuatro de cada cinco estudios llegaron a la conclusión de que no hay un impacto significativo de la palatoplastia de Furlow, la palatoplastia de von Langenbeck, Veau-wardill-Kilner o la veloplastia intravelar de Sommerlad en la prevalencia de OME. Solo un estudio describió que hubo una menor incidencia de OME después de una veloplastia intravelar de Kriens en comparación con un Veau-Wardill-Kilner. (Brian Cervenka, Dhavne Setabutr, Brian K. Rubinstein. 2015).

Para el número de tubos de timpanostomía colocados después de la reconstrucción del paladar, tres estudios concluyen que la técnica quirúrgica no es un factor significativo relacionado con el número de tubos de ventilación necesarios después de la reparación del paladar, sin embargo, cuatro estudios afirman lo contrario. D'Andrea et al señalaron los efectos beneficiosos de la técnica de Sommerlad en comparación con una palatoplastia de Veau Wardill-Kilner. Carrol et al describe cómo las palatoplastias de von Langenbeck y Veau-wardill-Kilner se asocian con una mayor incidencia de colocación de los tubos de ventilación en comparación con las palatoplastias de Furlow y de dos colgajos. (Teng Wan a, b, Yang Chen a, b, Guomin Wang. 2015) Smith et al investigaron la diferencia entre la palatoplastia de Furlow y la palatoplastia de dos colgajos; concluyeron que los niños necesitaban menos

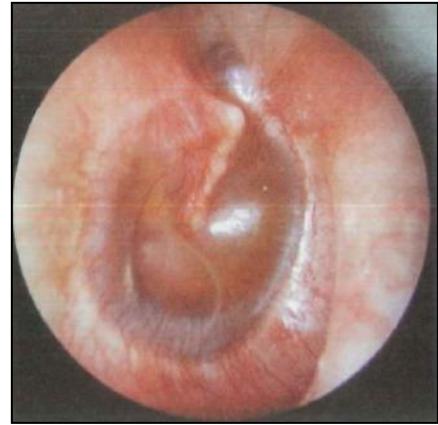
tubos de ventilación después de la palatoplastia de Furlow que después de la palatoplastia de dos colgajos. Brgoch et al compararon la palatoplastia de Furlow con la técnica de Sommerlad y declararon que sus efectos sobre la necesidad de tubos de ventilación son similares. Para los resultados de la audición, Musgrave et al describieron cómo se observó una tasa más alta de pérdida de audición 10 años después de una palatoplastia de von Langenbeck en comparación con una palatoplastia de Veau-Wardill-Kilner. Antonelli et al concluyeron que después de una palatoplastia von Langenbeck los niños también tenían umbrales de PTA más altos, pero los comparó con la palatoplastia Furlow. En la misma línea, Lithovius et al describe cómo se observaron las tasas más bajas de pérdida auditiva después de la palatoplastia de Furlow. La mediana de los umbrales de PTA aumentó con una palatoplastia de dos colgajos y las tasas más altas se observaron después de las palatoplastias de von Langenbeck y Veau-Wardill-Kilner; para la otitis media con derrame, cuatro de cada cinco estudios llegaron a la conclusión de que no hay un impacto significativo de la palatoplastia de Furlow, la palatoplastia de von Langenbeck, Veau-wardill-Kilner o la veloplastia intravelar de Sommerlad en la prevalencia de OME. Solo un estudio describió que hubo una menor incidencia de OME después de una veloplastia intravelar de Kriens en comparación con un Veau-Wardill-Kilner. (Amber D. Shaffer, Matthew D. Ford, Sukgi S. Choi, and Noel Jabbour. 2018).

Para el número de tubos de timpanostomía colocados después de la reconstrucción del paladar, tres estudios concluyen que la técnica quirúrgica no es un factor significativo relacionado con el número de tubos de ventilación necesarios después de la reparación del paladar, sin embargo, cuatro estudios afirman lo contrario. D'Andrea et al señalaron los efectos beneficiosos de la técnica de Sommerlad en comparación con una palatoplastia de

Veau Wardill-Kilner. Carrol et al describe cómo las palatoplastias de von Langenbeck y Veau-Wardill-Kilner se asocian con una mayor incidencia de colocación de los tubos de ventilación en comparación con las palatoplastias de Furlow y de dos colgajos. Smith et al investigaron la diferencia entre la palatoplastia de Furlow y la palatoplastia de dos colgajos; concluyeron que los niños necesitaban menos tubos de ventilación después de la palatoplastia de Furlow que después de la palatoplastia de dos colgajos. Brgoch et al compararon la palatoplastia de Furlow con la técnica de Sommerlad y declararon que sus efectos sobre la necesidad de tubos de ventilación son similares. (Amber D. Shaffer, Matthew D. Ford, Sukgi S. Choi, and Noel Jabbour. 2018). Para los resultados de la audición, Musgrave et al describieron cómo se observó una tasa más alta de pérdida de audición 10 años después de una palatoplastia de von Langenbeck en comparación con una palatoplastia de Veau-Wardill-Kilner. Antonelli et al concluyeron que después de una palatoplastia von Langenbeck los niños también tenían umbrales de PTA más altos, pero los comparó con la palatoplastia Furlow. En la misma línea, Lithovius et al describe cómo se observaron las tasas más bajas de pérdida auditiva después de la palatoplastia de Furlow. La mediana de los umbrales de PTA aumentó con una palatoplastia de dos colgajos y las tasas más altas se observaron después de las palatoplastias de von Langenbeck y Veau-Wardill-Kilner. (Elizabeth B. Odom, Albert S. Woo, Derick A. Mendonca, Donald V. Huebener, Richard J. Nissen, Gary B. Skolnick, and Kamlesh B. Patel. 2016).

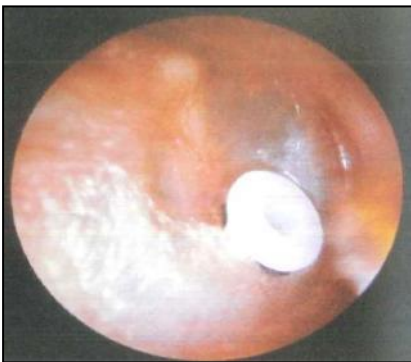

**FIG. 70. OTITIS MEDIA SEROSA**



**FIG. 71. OTITIS MEDIA MUCOIDE**

Amber D. Shaffer, Matthew D. Ford, Sukgi S. Choi, and Noel Jabbour. (2018).



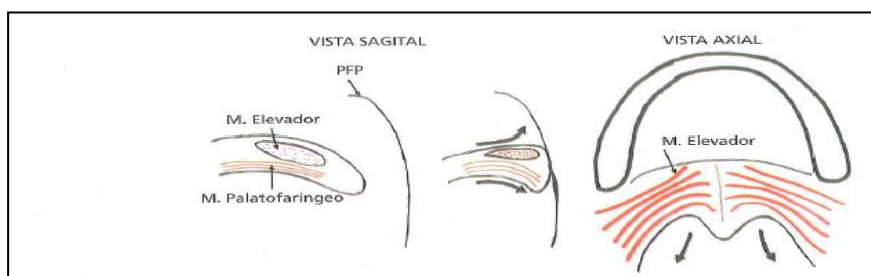
**FIG. 72. TUBOS DE VENTILACIÓN CON OTITIS MEDIA MUCOIDE**

Amber D. Shaffer, Matthew D. Ford, Sukgi S. Choi, and Noel Jabbour. (2018).

## **2.20 INSUFICIENCIA VELOFARÍNGEA (VPI)**

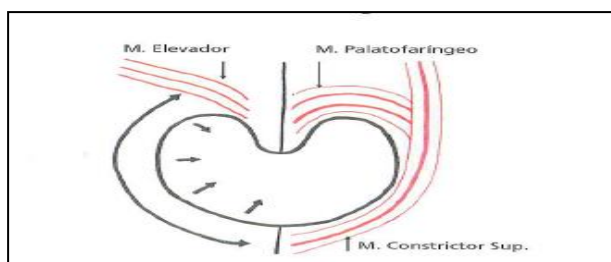
La insuficiencia velofaríngea (VPI) es un problema clínico desafiante (Chen et al., 1994; Wyatt et al., 1996; Perkinsetal., 2005 y ocurre cuando las paredes de la faringe, lateral y posterior del velo, no pueden separar la cavidad oral de la cavidad nasal durante el habla.

Causa hipernasalidad, emisión de aire nasal y articulación compensatoria como complicaciones más comunes. Todo esto puede dificultar gravemente la inteligibilidad del habla. La incidencia de la (VPI) que sigue a las palatoplastias primarias varía entre 20% y 43% en la literatura. Múltiples factores pueden resultar en (VPI) después de la palatoplastia primaria. (Seung Min Nam 2018).



**FIG. 72. MÚSCULOS QUE ACTÚAN EN EL CIERRE VELOFARÍNCEO**

(Thomas J. Sitzman, Alexander C. Allori, Guy Thorburn 2014).



**FIG. 73. MÚSCULO CONSTRICTOR SUPERIOR EN RELACIÓN CON EL PALATOFARÍNCEO Y ELEVADO DEL VELO**

(Thomas J. Sitzman, Alexander C. Allori, Guy Thorburn 2014).

Uno de los factores más comunes es la cicatrización del paladar con músculos elevadores del velo palatino colocados de forma anormal, lo que da como resultado un paladar blando y

corto con una función inadecuada, a esto se denomina cierre faríngeo inadecuado (CVFI); se clasifica en tres clases de cierre anómalo que son:

1. La insuficiencia velofaríngea.
2. La incompetencia velofaríngea
3. Trastorno del aprendizaje velofaríngeo.

La incompetencia velo farínge a diferencia de la insuficiencia velo faríngea radica en que es producida por una alteración neurológica que ocasiona alteración motora de la programación de la velofarínge desarrollando paresia o parestesia, con esto generando alteraciones del habla y la deglución, puede ser de origen genético como en el paladar fisurado o de tipo quirúrgico por recesiones en la orofarínge como tumores por ejemplo.

El trastorno del aprendizaje velofaríngeo no tiene ni alteración funcional ni motora, en ese caso se menciona emisiones nasales de una palatoplastia defectuosa, articulaciones compensatorias con habla hipernasal secundaria a trastornos auditivos. (Thomas J. Sitzman, Alexander C. Allori, Guy Thorburn 2014).

Cierre velofaríngeo inadecuado		Tipo de alteración
Insuficiencia velofaríngea		Anatómica
Incompetencia velofaríngea		Neurológica
Trastorno de aprendizaje velo faríngeo	Emisión nasal para un fonema Habla hipernasal con déficit auditivo	Idiopática Sordera

TABLA. 7. DIFERENCIAS ENTRE INSUFICIENCIA VELOFARÍNGEA, INCOMPETENCIA VELO FARÍNGEA Y TRASTORNOS DE APRENDIZAJE VELOFARÍNCEO.

(Seung Min Nam 2018).

Las articulaciones compensatorias se dan por el intento del paciente por lograr el cierre de la válvula velo faríngea, estos puntos de articulación se dirigen a sitios más cercanos de la fuente de producción de aire y de forma involuntaria se utiliza la glotis o la farínge, las articulaciones compensatorias afectan en la inteligibilidad del habla y la aceptación del lenguaje. El diagnóstico de estas se da principalmente por un equipo multidisciplinario de fonoaudiología que son especialistas en este tema; pero es importante conocer como cirujano maxilofacial que existen dos tipos de articulaciones compensatorias en la insuficiencia velofaríngea del paladar hendido no sindrómico y sindrómico que debemos conocer: el golpe glótico y la fricativa faríngea o ronquido faríngeo. El Golpe glótico se caracteriza por un remplazo de los sonidos oclusivos /p/, /t/, /k/, mientras que la fricativa faríngea sustituye fonemas silbantes /s/, /f/, /ch/. (Bilal Al-Nawas, Susanne Wriedt, Jennifer Reinhard, Annerose Keilmann, Heiner Wehrbein, Wilfried Wagner 2013)

La disfunción velofaríngea después de la reparación primaria del paladar hendido puede requerir una cirugía secundaria del habla con tasas del 5% al 38%. La incapacidad para cerrar el esfínter velofaríngeo lleva al escape de aire nasal durante el habla. La hipernasalidad resultante puede llevar al niño a desarrollar errores de voz compensatorios (p. Ej., golpes glóticas) y la calidad del habla sufre; esto se conoce como articulaciones compensatorias que adquiere el paciente con (VPI) en el intento de generar el habla. Hay 4 componentes de la velofaringe: el paladar blando anteriormente, las paredes faríngeas laterales bilateralmente y la pared posterior faríngea posterior. El tratamiento para la insuficiencia velofaríngea (VPI) consiste en una terapia y corrección del habla secundaria, ya sea quirúrgica o no quirúrgica. (Wakako Tome, Kohtaro Yashiro, Koichi Otsuki, Mikihiko Kogo, Takashi Yamashiro. 2016).



Los estudios retrospectivos no han demostrado la superioridad de un procedimiento en términos de resolución de VPI y complicaciones postoperatorias. Los resultados del habla (p. Ej., Las emisiones de aire nasal y las puntuaciones de resonancia) de la cirugía de colgajo faríngeo se informaron en un estudio retrospectivo reciente de 61 pacientes. Las puntuaciones en el habla aumentaron en todos los pacientes con una tasa de revisión quirúrgica del 19,7% (comparable a los estudios publicados anteriormente). La dificultad para comparar los resultados de la cirugía del habla secundaria radica en la falta de métodos de informe consistentes, lo que respalda la evidencia de que los centros de fisura deben alentar la documentación consistente, que propiciaría estudios interdisciplinarios y multiinstitucionales. Para lograr un habla normal, los pacientes deben tener la capacidad de un puerto completamente velofaríngeo que separa la orofaríngeo y la nasofaríngeo. Aunque la operación del paladar hendido es exitosa, del 5% al 40% de los pacientes con (PH) presentan una resonancia anormal del habla debido a anomalías estructurales anatómicas residuales, más aún en los que está asociado algún síndrome. (N. Hodgins, C. Hoo, P. McGee, C. Hill 2014).

### **2.20.1 EVALUACIÓN DEL PACIENTE**

La causa más común de VPI en el paciente con paladar hendido es la longitud insuficiente del paladar, la eslinga del elevador del velo palatino inadecuada y la contractura cicatricial del velo. Otras causas de VPI incluyeron paladar hendido submucoso, VPI neurogénico que es causado por el nervio craneal, inerva inadecuadamente el mecanismo velofaríngeo y VPI iatrogénico causado por la resección maxilar, uvulopalatofaringoplastia o adenoidectomía.

### **2.20.2 EVALUACIÓN DEL HABLA**

Es muy importante que el paciente con sospecha de VPI sea evaluado por un patólogo del habla antes de considerar un procedimiento quirúrgico. Evaluación preoperatoria del habla perceptiva, sistema que consiste evaluar la hipernasalidad, hiponasalidad, emisión nasal, errores de articulación, inteligibilidad y presencia de articulación compensatoria como golpe glótico o fricativas faríngeas entre otras. La hipernasalidad se clasificó en una escala numérica de la siguiente manera: lo normal es grado 0, la hipernasalidad leve es grado 1, la hipernasalidad moderada es grado 2 y la hipernasalidad grave es grado 3. (N. Hodgins, C. Hoo, P. McGee, C. Hill 2014).

### **2.20.3 EVALUACIÓN INSTRUMENTAL DE LA FUNCIÓN VELOFARÍNGEA.**

Las opciones de tratamiento se eligen en función del estado del paladar, función velofaríngea según lo determinado por nasoendoscopia y / o videofluoroscopia, y preferencia del cirujano Existen varias modalidades de diagnóstico para evaluar la función dinámica del puerto velofaríngeo y su patrón de cierre. Los tres patrones básicos de cierre del puerto velofaríngeo son los siguientes: (1) coronal, el movimiento posterior del velo se contribuye principalmente al cierre del puerto velofaríngeo, con un desplazamiento medial menor de la pared faríngea lateral; (2) sagital, el desplazamiento medial de la pared lateral de la faringe contribuye principalmente al cierre del puerto velofaríngeo, con un movimiento posterior del velo; (3) circular, el movimiento posterior del velo y la pared faríngea contribuyen al cierre del puerto velofaríngeo. La evaluación nasoendoscopia es un

endoscopio flexible que se inserta a través del meato medio y se ubica en la parte superior del puerto velofaríngeo para proporcionar una visualización del mecanismo velofaríngeo mientras el paciente realiza un fonograma del habla. La nasoendoscopia proporciona información sobre el tamaño y la ubicación de la brecha velofaríngea y la contribución relativa del velo, la pared faríngea lateral y la pared faríngea posterior mientras se cierra el puerto velofaríngeo. Wakako Tome, Kohtaro Yashiro, Koichi Otsuki, Mikihiro Kogo, Takashi Yamashiro. (2016).

Recientemente, la resonancia magnética (RM) se usa más popularmente en la evaluación de VPI. Puede proporcionar información sobre la anatomía del mecanismo velofaríngeo. La principal ventaja de la RM es la técnica de evaluación no invasiva para evitar el riesgo de radiación en pacientes con VPI. Sin embargo, no puede proporcionar las imágenes precisas sin artefactos relacionados con el movimiento mientras el paciente telefona la muestra de voz, se espera que la RM proporcione una evaluación más precisa y mejor tolerada del mecanismo velofaríngeo a través del desarrollo futuro de la tecnología en el futuro. (Rajgopal R. Reddy Srinivas Gosla Reddy, Anusha Chilakalapudi Swapnika Kokalia, Ewald M. Bronkhorst, Ann W. Kummer, Stefaan J. Bergé. 2016).

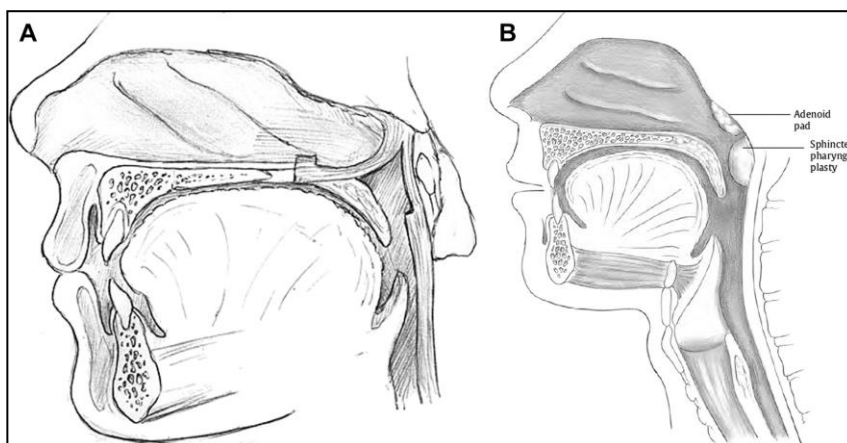
La nasometría puede proporcionar la evaluación objetiva de la energía acústica producida desde la cavidad nasal, mientras que los pacientes telefonan el habla de muestra. La nasometría consiste en auriculares con dos micrófonos ubicados en la parte frontal de la nariz y la boca, estos están separados con una placa metálica para aislar la energía acústica de la cavidad nasal y oral. Representa la proporción de la emisión de energía acústica nasal / total como las puntuaciones de balance nasal comparadas con los datos del habla normal. Aunque la nasometría proporciona la evaluación objetiva pura de la

energía acústica, puede proporcionar la evaluación más completa del habla cuando se combina con la evaluación perceptiva por parte del patólogo del habla. (N. Hodgins, C. Hoo, P. McGee, C. Hill 2014).

#### 2.20.4 PALATOPLASTIA SECUNDARIA (FARINGOPLASTIAS)

Técnicas Quirúrgicas.-

El tratamiento no quirúrgico incluye un obturador orofaríngeo y terapia de lenguaje para tratamiento de articulaciones compensatorias, así como también elementos protésicos; sin embargo, su uso está limitado por la mala tolerancia del paciente. La cirugía para restablecer la competencia velofaríngea puede involucrar varias técnicas de palatoplastia secundaria; sin embargo, los procedimientos más comunes son el colgajo faríngeo y la faringoplastia del esfínter.



**FIG. 75. (A) COLGAJO FARÍNGEO DE BASE SUPERIOR. (B) FARINGOPLASTIA DE ESFÍNTER**, estas representan las cirugías secundarias del habla más comunes para tratar la insuficiencia velofaríngea después de la reparación del paladar hendido.

(Wakako Tome, Kohtaro Yashiro, Koichi Otsuki, Mikihiko Kogo, Takashi Yamashiro. 2016).

#### 2.20.5 PALATOPLASTIA DE FURLOW (DOBLE PLASTIA Z OPUESTA)

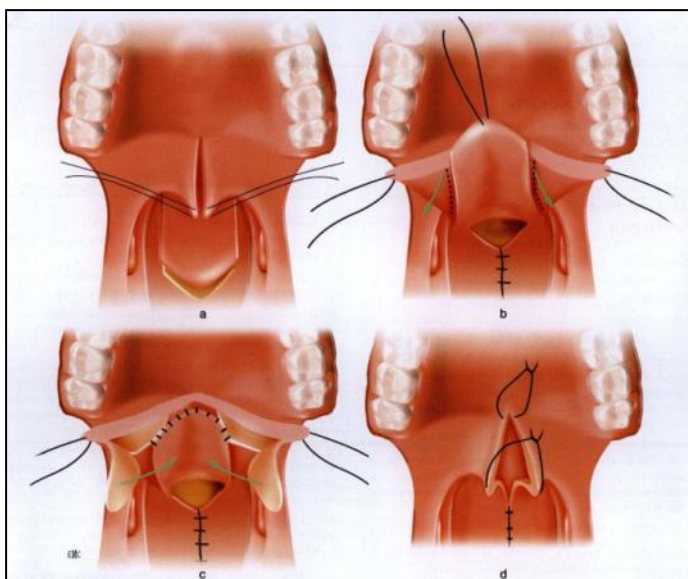
Furlow informó la técnica de doble plastia en Z para reparar el paladar hendido en 1986. Esta técnica cambió el músculo elevador anormal insertado a este en una posición más anatómica, posterior y transversal, y puede proporcionar una eslinga adecuada y una longitud suficiente del velo. La principal ventaja de esta técnica es que se puede aplicar en todos los pacientes con VPI, independientemente de la técnica de palatoplastia primaria. El inconveniente más común en la plastia en Z con doble oposición es que se produce la longitud palatina inadecuada o la función muscular del elevador. La función óptima del músculo elevador se puede reconstruir mediante la eliminación del tejido cicatricial que rodea al músculo elevador, es de señalar que esta técnica quirúrgica es utilizada para palatoplastia primaria y palatoplastia secundaria (faringoplastia).

#### **2.20.6 COLGAJO FARÍNGEO**

Hay muchos factores que contribuyen a los malos resultados y al VPI persistente, a pesar de la palatoplastia secundaria, que incluyen un movimiento deficiente de la pared faríngea lateral, una acción muscular anormal y un estadio de base obtuso. Para superar los malos resultados, Shprintzen et al. Abogó por el colgajo alto y ancho a pesar de sus dificultades técnicas debido a la visualización limitada. Se coloca un tubo endotraqueal en cada puerto para prevenir la contractura postoperatoria de la cicatriz entre la pared lateral de la faringe y la cara lateral del colgajo faríngeo y se retira una semana después de la cirugía. (Rong-Min Baek, Baek-Kyu Kim, Jae Hoon Jeong, Taeseon Ahn, Mikyong Park, Jihyeon Han 2017)

La complicación más grave del colgajo faríngeo es la obstrucción de las vías respiratorias. Se han informado varios artículos sobre la obstrucción de la vía aérea después de un colgajo faríngeo. Un estudio prospectivo aleatorizado informó que la dexametasona

(0,25 mg / kg), administrada durante tres sesiones durante más de 24 horas, disminuye la incidencia de distrés postoperatorio. Además, si el paciente tiene síndrome velocardiofacial, puede producirse el desplazamiento medial de la arteria carótida interna. Esta anomalía anatómica del síndrome velocardiofacial puede alterar el ancho del colgajo faríngeo propuesto o puede provocar complicaciones intraoperatorias significativas impredecibles, es por esta razón que los colgajos faríngeos para palatoplastia secundaria de paladar hendido en pacientes no sindrómicos tiene mejores ventajas y menor riesgo de complicaciones que en los sindrómicos con (PH). (José Rolando Prada Madrid, Viviana Gómez Ortega, Pilar Echeverri, Nathaly Londoño Velásquez. 2015).



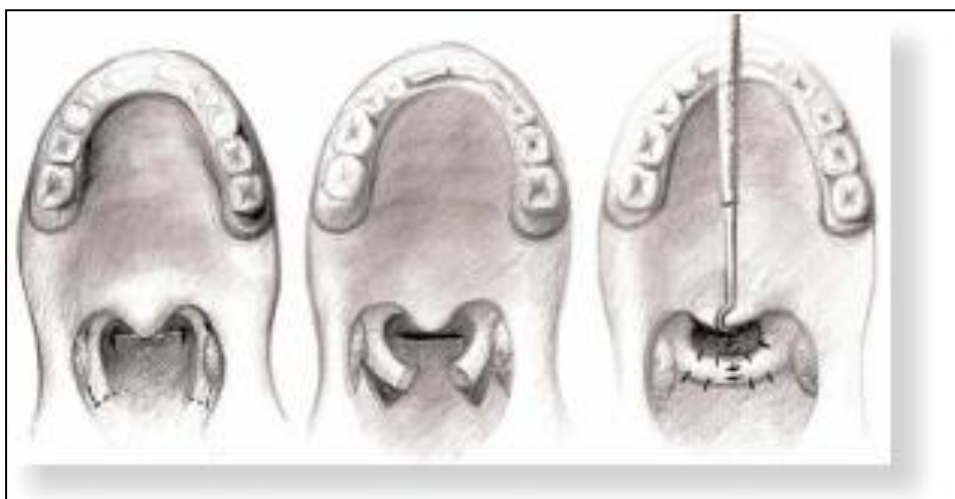
**FIG. 76. COLGAJO FARÍNGEO DE BASE SUPERIOR**

(José Rolando Prada Madrid, Viviana Gómez Ortega, Pilar Echeverri, Nathaly Londoño Velásquez 2015).

### **2.20.7 FARINGOPLASTIA DE ESFÍNTER (ORTICOCHEA)**

Realizamos faringoplastia de esfínter según lo descrito por Orticochea en 1968. Brevemente, bajo anestesia general, la pared posterior de la faringe se expone con la ayuda de la retracción de la mordaza de Digman. La exposición se incrementó suturando un catéter de goma, se pasa por la nariz hasta la úvula y se introduce anteriormente en la nasofaringe. Se realiza una incisión a lo largo de la mucosa anterior del pilar amigdalino posterior. Las fibras verticales del músculo palatofaríngeo se diseccionan directamente de las fibras transversales del constrictor faríngeo superior. El músculo palatofaríngeo tiene una sustancia considerable y la mayor parte posible debería estar elevado, evitando la destrucción de sus fibras. Las uniones distales del colgajo miomucosal palatofaríngeo se dividen, si hay músculo de buena calidad, el colgajo se contrae de inmediato. Luego se hace una incisión transversal en la pared faríngea posterior a través de la mucosa y el músculo, que conecta los límites superiores de los dos defectos verticales creados por la elevación del músculo palatofaríngeo. (José Rolando Prada Madrid, Viviana Gómez Ortega, Pilar Echeverri, Nathaly Londoño Velásquez 2015). Esta incisión debe coincidir aproximadamente con el nivel del paladar blando. El extremo distal de los colgajos miomucosales palatofaríngeos se suturan entre sí, de extremo a extremo, con suturas absorbibles. El borde anterior del colgajo miomucosal palatofaríngeo se sutura a la extremidad inferior de la incisión en la faringe posterior. Después de insertar la matriz dérmica acelular, se sutura el borde inferior del colgajo en la extremidad superior de la incisión, completando la formación del esfínter. Cuando realizamos la faringoplastia de esfínter, el punto de inserción más alto del colgajo miomucosal palatofaríngeo es la base de la glándula adenoide, ya que la glándula adenoide no puede proporcionar una fijación segura. Si el paciente tiene la glándula adenoidea en posición baja, se debe realizar la adenoidectomía inferior para obtener el nivel de inserción

deseado, como el mismo nivel de cierre velofaríngeo del colgajo miomucosal palatofaríngeo. (Rong-Min Baek, Baek-Kyu Kim, Jae Hoon Jeong, Taeseon Ahn, Mikyong Park, Jihyeon Han 2017). Al menos 6 semanas después de una adenoidectomía inferior, la pared faríngea posterior puede proporcionar la curación adecuada para permitir la fijación segura del colgajo miomucoso. La faringoplastia del esfínter tiene dos ventajas: primero, crea la estructura dinámica para ayudar al cierre velofaríngeo; en segundo lugar, si el paciente persiste la hipernasalidad a pesar de realizar la faringoplastia del esfínter, el procedimiento de revisión, como la re-elevación y la superposición adicional del colgajo palatofaríngeo miomucosal, es un procedimiento simple, por lo que la hipernasalidad persistente se puede resolver fácilmente.



**FIG. 77. FARINGOPLASTIA DE ESFÍNTER**

(Rong-Min Baek, Baek-Kyu Kim, Jae Hoon Jeong, Taeseon Ahn, Mikyong Park, Jihyeon Han 2017)

Se realizaron dos ensayos prospectivos aleatorios para comparar el colgajo faríngeo y las operaciones de faringoplastia del esfínter. Ningún estudio encontró una diferencia






significativa entre los 2 en términos de resultados de VPI o complicaciones. Para optimizar los resultados, se puede personalizar el ancho del colgajo faríngeo o los colgajos laterales en una faringoplastia de esfínter según el tamaño del espacio velofaríngeo y la calidad de los movimientos de la pared palatina y lateral. El manejo quirúrgico de la VPI se ha intentado desde que Passavant informó por primera vez en 1865. Informó que la adhesión directa del paladar blando a la pared posterior de la faringe. El colgajo faríngeo fue introducido por Sheonborn en 1875 y este colgajo fue popularizado en Estados Unidos por Pagett en 1930. Varias modificaciones del colgajo faríngeo se han centrado en minimizar la emisión nasal y prevenir la obstrucción de la vía aérea. Hynes introdujo la faringoplastia del esfínter en 1950. Desde su primera introducción, se han realizado numerosas modificaciones a la faringoplastia del esfínter y es un método quirúrgico útil para corregir la (VPI). Orticochea modificó la inclusión del colgajo faríngeo de base inferior en 1968. Jackson y Silverton informaron la combinación de una faringoplastia de esfínter con un colgajo faríngeo de base superior. (Téblick Sofie, Ruymaekers Maarten, Van de Castele Elke, Nadjmi Nasser. 2018)

#### **2.20.8 EL ENFOQUE ALGORÍTMICO DE LA INSUFICIENCIA VELOFARÍNGEA**

El manejo quirúrgico del VPI se selecciona según el patrón de cierre y el tamaño de la brecha del puerto velofaríngeo. Si el paciente tiene el patrón de cierre sagital y una pequeña brecha del puerto VP, la única veloplastia intravelar superpuesta con Z-plastia oral puede resolverse lo suficiente como VPI. Si el paciente tiene el patrón de cierre sagital y una separación intermedia o grande del puerto VP, se recomienda el colgajo faríngeo basado superior. Después del colgajo faríngeo, este paciente tiene una baja incidencia de obstrucción de la vía aérea debido a que el buen movimiento de la pared faríngea lateral previene las

complicaciones de la vía aérea. Si el paciente tiene el patrón de cierre coronal y una brecha pequeña o intermedia del puerto VP, se recomienda la faringoplastia del esfínter. Si el paciente con el movimiento deficiente de la pared de la faringe lateral se trata con un colgajo faríngeo, aumenta la incidencia de obstrucción de las vías respiratorias. Cuando el paciente tiene el patrón de cierre coronal y la gran brecha del puerto VP, es un caso muy difícil en el tratamiento con VPI. (Rajgopal R. Reddy Srinivas Gosla Reddy, Anusha Chilakalapudi Swapnika Kokalia, Ewald M. Bronkhorst, Ann W. Kummer, Stefaan J. Bergé. 2016)

Si el paciente tiene estas afecciones, se recomienda la combinación de veloplastia intravelar superpuesta con Z-plastia oral y faringoplastia de esfínter. Cuando el paciente tiene el patrón de cierre circular del puerto VP, se considera el tamaño de la brecha del puerto VP. Si el paciente tiene la pequeña brecha del puerto VP, se recomendó la superposición de la veloplastia intravelar y, si la brecha intermedia o grande, se recomienda el colgajo faríngeo.

VP port closure pattern	VP gap size	Preferred surgical treatment
Sagittal 	Small and intermediate	Overlapping IVV with oral Z-plasty
	Large	Superior based pharyngeal flap
Coronal 	Small and intermediate	Sphincter pharyngoplasty
	Large	Combined overlapping IVV with oral Z-plasty and sphincter pharyngoplasty
Circular 	Small	Overlapping IVV with oral Z-plasty
	Intermediate or large	Superior based pharyngeal flap

VP, velopharyngeal; IVV, intravelar veloplasty.

**FIG. 78. PATRONES DE CIERRE VELOFARÍNGEO**

(Rajgopal R. Reddy, Glasg, Srinivas Gosla Reddy, Edin, , Anitha Vaidhyathan, Stefaan J. Bergé, Anne Marie Kuijpers-Jagtman,

2017)

## **2.20.9 COMPLICACIONES POST-QUIRÚRGICAS DE LA PALATOPLASTIA SECUNDARIA**

### **2.20.10 APNEA OBSTRUCTIVA DEL SUEÑO. (OSA).**

Otra cuestión importante es que la insuficiencia velofaríngea es una condición secundaria a la patología primaria en sí (labio fisurado y paladar hendido), mientras que el síndrome de apnea obstructiva del sueño es secundario a un procedimiento quirúrgico, podríamos decir, un resultado iatrogénico de una patología primaria o una anatomía anormal como en pacientes con condiciones sindrómicos. La prevalencia de la OSA varios meses después de la cirugía varía de 1% a 20% según la literatura. La palatoplastia es la técnica quirúrgica de referencia para la VPI, ya que la cantidad de pacientes que adquieren trastornos respiratorios del sueño a largo plazo parece significativamente menor con esta técnica (Orticochea) en comparación con otros procedimientos quirúrgicos como la faringoplastia. La palatoplastia modificada en segundo lugar debe ser la primera elección para tratar la insuficiencia velofaríngea con el fin de disminuir la incidencia de OSA y sus morbilidades conocidas. No se recomienda la faringoplastia Orticochea como una opción para tratar la insuficiencia velofaríngea porque aumenta el riesgo de apnea obstructiva del sueño según este estudio. (José Rolando Prada Madrid, Viviana Gómez Ortega, Pilar Echeverri, Nathaly Londoño Velásquez. 2015).

Si bien el habla es a menudo el foco principal en pacientes con VPD, la presencia preoperatoria o la complicación postoperatoria de la apnea del sueño secundaria al tratamiento con VPD no pueden ignorarse, debido a sus secuelas fisiológicas dañinas. Primero, la (OSA) afecta tanto el crecimiento como el desarrollo en los niños (Zhang et al., 2015). También se ha demostrado que la presión arterial mejora con el tratamiento

quirúrgico de la apnea del sueño, lo que indica que existe una relación entre la AOS y la hipertensión en los niños (Kuo et al., 2015). Los pacientes pediátricos con AOS también tienen mayor resistencia a la insulina que los grupos de control con características similares (Shamsuzzaman et al., 2014). El apnea del sueño es una comorbilidad común en pacientes con anomalías craneofaciales, hasta uno de cada siete pacientes con antecedentes de paladar hendido asociado o no a labio hendido da positivo para la AOS. (Silvestre et al., 2014). En otro estudio, el 87% de los niños sintomáticos fueron diagnosticados posteriormente con OSA por polisomnograma (Moraleda-Cibrian et al., 2015), lo que subraya aún más la importancia de la detección cuando se toma el historial preoperatorio. El estrechamiento del espacio faríngeo mediante el tratamiento quirúrgico puede llevar al desarrollo de AOS y la obstrucción ocasional de las vías respiratorias (Abramson y otros, 1997; Ettinger y otros, 2012; Crockett y otros, 2014). (David Shaye, Carrie Liu, Travis T. Tollefson, 2015).

Los niños sindrómicos tienen un mayor riesgo de OSA, al igual que los que tienen un tratamiento secundario de la VPD con un colgajo faríngeo o una faringoplastia de esfínter. (Muntz, 2012). La discusión sobre qué operaciones mejor serían evitar la apnea del sueño está en curso. Es bien sabido que las faringoplastias tienden a causar apnea del sueño en más pacientes que en otras operaciones. Si bien un estudio mostró una incidencia del 2,5% de la apnea del sueño después de la palatoplastia (Ysunza et al., 1993), otro mostró una incidencia del 93% o más severidad de la OSA en niños en comparación con los adultos después de la operación (Liao et al., 2002). Sin embargo, se ha demostrado que la adenotonsilectomía en etapas antes de la palatoplastia reduce significativamente la

incidencia de apnea del sueño. (Rami S. Kantar, Michael J. Cammarata, William J. Rifkin, Natalie M. Plana, J. Rodrigo Diaz-Siso, Roberto L. Flores. 2018).

## **2.21 COMPLICACIÓN TARDÍA**

### **2.21.1 RETRUSIÓN MAXILAR**

Se sabe que la cirugía de paladar hendido en el niño en desarrollo se asocia con hipoplasia maxilar. La disminución de la prominencia del complejo maxilar podría deberse principalmente a la longitud maxilar más corta; mientras tanto, la posición posterior del cuerpo maxilar puede tener cierta influencia sobre la protrusión maxilar.

### **2.21.2 HIPOPLASIA MAXILAR**

La hipoplasia maxilar es la deformidad secundaria más frecuentemente encontrada como resultado del labio y paladar hendido con una incidencia reportada de alrededor del 15-50% (Liao YF, Marte M). Las razones entendidas para esta hipoplasia son dobles, en primer lugar, la estructura la intrínseca del maxilar hendido, el potencial de crecimiento es menor debido a la deficiencia de desarrollo; en segundo lugar, el factor iatrogénico creado debido a la reparación quirúrgica del labio y paladar hendido causa cicatrización que inhibe el crecimiento normal del maxilar (Ross 1987). Debido a la maloclusión de clase III que se desarrolla en estos pacientes, el tratamiento de alguna forma u otra es requerido para restaurar la estética facial y funcional. Aproximadamente el 25-50% de ellos requieren una intervención quirúrgica. (Cirugía Ortognática y/o distracción osteogénica). (Bram Smarius, Corstiaan Breugem. 2015)

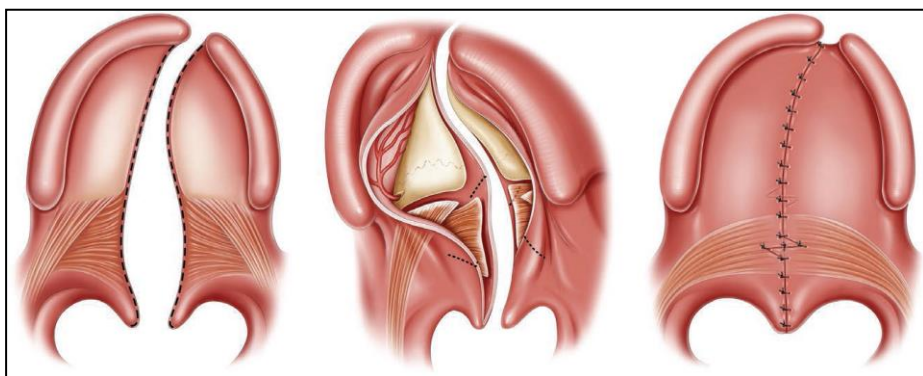
### 2.21.3 CRECIMIENTO EN RELACIÓN A LAS TÉCNICAS QUIRÚRGICAS.

Se ha demostrado que la reparación aislada del paladar hendido que utiliza la veloplastia intravelar de Sommerlad tiene las ventajas de tener menos lesiones y menos tejido cicatricial, lo que indica un menor efecto inhibitorio sobre el crecimiento del maxilar. La veloplastia intravelar de Sommerlad con retro posicionamiento del elevador del velo del paladar reduce la extensión de hueso palatino desnudado, lo que hace que la técnica Sommerlad sea ventajosa para el crecimiento maxilar, al ser utilizada con técnicas de Von Langenbeck o colgajos de Bardach dan buenos resultados en la palatoplastia como en el impacto del crecimiento maxilar. (Elizabeth B. Odom, Albert S. Woo, Derick A. Mendonca, Donald V. Huebener, Richard J. Nissen, Gary B. Skolnick, and Kamlesh B. Patel. 2016).

La reparación tardía del paladar duro puede ser beneficiosa para el crecimiento, pero es casi seguro que es perjudicial para el habla; el objetivo de la cirugía primaria debe ser lograr el mejor resultado posible con una necesidad mínima de cirugía secundaria y el menor impacto en el crecimiento maxilar. Un reciente ensayo controlado aleatorio prospectivo no mostró beneficios en el crecimiento maxilar del paciente con paladar hendido que se le realiza ortopedia pre quirúrgica, de igual manera en términos de alimentación o habla. Hay algunos pacientes que tienen un maxilar intrínsecamente hipoplásico, el registro del crecimiento maxilar a los 10 años (como en muchos estudios) es inadecuado, porque la relación del maxilar y la mandíbula generalmente se deterioran durante la adolescencia. (Xue Xu, Hyuk-Jae Kwon, Bing Shi, Qian Zheng, Heng Yin, Chenghao Li.2015).

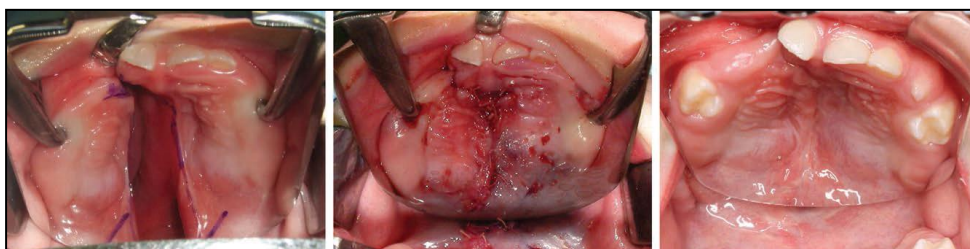
Es bien sabido que la palatoplastia a menudo puede causar trastornos en el crecimiento maxilar y la mala posición de los dientes debido a la formación de tejido cicatricial en el área

ósea desnudada sin embargo, existen estrategias para disminuir la influencia negativa de la cirugía en el crecimiento del paladar duro y alveolar maxilar; el proceso no se ha discutido muy bien en comparación con los que abordan la función velofaríngea. Se evaluaron los efectos de la cicatriz causada por el defecto de la mucosa después de una incisión de relajación lateral. En este estudio, (Hisao Ogata, Yoshiaki Sakamoto, Kazuo Kishi 2016), realizan el cierre directo del paladar sin incisión lateral, considerando la técnica quirúrgica y sus ventajas.



**FIG. 79. PALATOPLASTIA SIN INCISIONES LATERALES: (A) LA INCISIÓN FUE SOLO A LO LARGO DE LOS BORDES DE LA HENDIDURA; (B) DESPUÉS DE DISECCIONAR LOS MÚSCULOS, Z-PLASTIA FUE DISEÑADA PARA LAS CAPAS ORAL Y NASAL; (C) INMEDIATAMENTE DESPUÉS DE LA OPERACIÓN.**

(Hisao Ogata, Yoshiaki Sakamoto, Kazuo Kishi 2016)



**FIG. 80. CASO REPRESENTATIVO DE UN NIÑO DE 12 MESES CON PALADAR HENDIDO COMPLETO DERECHO. A, VISTA PREOPERATORIA. TENER EN CUENTA QUE LA BRECHA DE LA HENDIDURA ERA DE 4 MM. B, INMEDIATAMENTE DESPUÉS DE LA OPERACIÓN. HAY QUE TOMAR EN CUENTA QUE LA MUCOSA ORAL TODAVÍA ESTABA APLANADA. C, VISTA DESPUÉS DE 6 MESES, LA MUCOSA ORAL SE UNIÓ AL PALADAR DURO Y SE OBTUVO UN ARCO DEL PALADAR NATURAL, LOS PLIEGUES PALATINOS NO SE PERDIERON.**

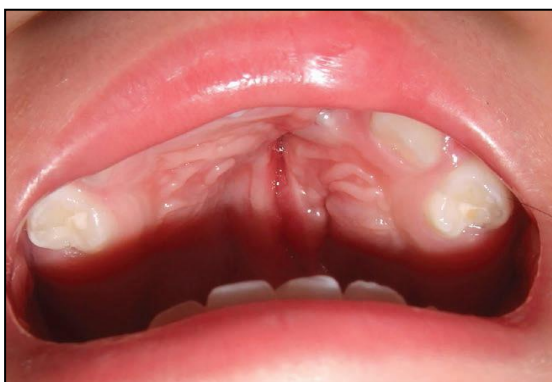(Hisao Ogata, Yoshiaki Sakamoto, Kazuo Kishi 2016)

Se han descrito diversos métodos quirúrgicos de palatoplastia para paladar hendido. El éxito quirúrgico para la reparación del paladar se ha evaluado principalmente mediante la optimización del habla y el crecimiento craneofacial. Estos 2 resultados están asociados con técnicas quirúrgicas para los cierres de paladar blando y duro, respectivamente. Las técnicas para el cierre del paladar duro incluyen von Langenbeck, de Veau-Wardill-Kilner Pushback y la palatoplastia con 2 colgajos. Sin embargo, todos estos métodos requieren incisiones de relajación lateral, que pueden llevar a un hueso palatino desnudo. Este hueso palatino expuesto se asocia teóricamente con el riesgo de un aumento de la restricción del crecimiento maxilar anteroposterior. En comparación, Sommerlad informó un cierre de 1 capa del paladar duro anterior sin incisiones de relajación lateral. Mencionó que las cicatrices formadas debido a la incisión lateral pueden influir en el crecimiento maxilar, pero este sacrificio fue necesario para tener menos cicatrices y se realizó con la esperanza de que hubiera menos mordida cruzada y retrusión maxilar. Esta técnica tiene ventajas teóricas, a veces se usó un colgajo de vómer de base superior; el colgajo vomeriano no es un tejido del paladar y, por lo tanto, no es fisiológico. Además, este colgajo puede crear un surco (Fig. 80). Por lo tanto para esta técnica se recomienda que solo se usen colgajos del paladar, la tasa general de fístula asociada con este cierre de una sola capa ha sido del 15%, que parece ser más alta que la de los procedimientos estándar algo a tomar en cuenta. (James D. Martin-Smith, Louise Fitzgerald, David J.A. Orr. 2017).

Para realizar el procedimiento, el manejo preoperatorio mediante el uso de una placa de moldeo alveolar es importante para optimizar la alineación alveolar. Desde la experiencia de los autores las hendiduras con un espacio de <5 mm pueden cerrarse sin incisión lateral,



aunque existe cierta tensión. Para prevenir la formación de fístulas, se suturan el periostio y la mucosa. Inmediatamente después de la operación, el mucoperiostio oral se hinchó en forma de carpa y no se adhirió al paladar duro. Sin embargo, dentro de los 5 días, el mucoperiostio oral se unió firmemente al paladar duro y el espacio muerto había desaparecido (Fig. 80). La presión de la lengua probablemente estuvo involucrada en la resolución del mucoperiostio oral edematoso. (Hisao Ogata, Yoshiaki Sakamoto, Kazuo Kishi 2016)



**FIG. 81. EL RESULTADO DE LA PALATOPLASTIA UTILIZANDO EL COLGAJO VÓMER, DESTACA EL SURCO QUE SE PRODUJO**

(James D. Martin-Smith, Louise Fitzgerald, David J.A. Orr. 2017)

La plastia en Z con doble oposición es popular en muchos centros para el cierre del paladar blando y la reparación muscular. Sin embargo, la principal desventaja de este enfoque es que la longitud se logra a expensas del ajuste lateral. Es recomendable la "veloplastia intravelar", que consiste en el reposicionamiento de los músculos elevadores y la reconstrucción con eslinga elevadora, es un componente crítico de la palatoplastia contemporánea. Además, la plastia en Z de doble oposición es ventajosa no solo para alargar el velo sino también para prevenir el acortamiento causado por la contractura de la cicatriz.

En conclusión, el procedimiento para la palatoplastia aquí descrito puede ser más difícil técnicamente, pero puede que sea el método de reconstrucción más fisiológico. Las investigaciones futuras incluirán el seguimiento de este procedimiento para evaluar los cambios del crecimiento maxilar. (Brian Cervenka, Dhav Setabutr, Brian K. Rubinstein. 2015).

### **3. HIPÓTESIS**

Determinar cuales son las complicaciones postquirúrgicas de la palatoplastia en pacientes con paladar hendido no sindrómicos.

### **4. OBJETIVO GENERAL**

Presentar la clasificación de las complicaciones postquirúrgicas de la palatoplastia en pacientes con paladar hendido no sindrómicos en: inmediatas, mediatas y tardías.

### **5. OBJETIVOS ESPECÍFICOS**

- Determinar que el cierre hermético del paladar fisurado, alimentación adecuada, inteligibilidad del habla, menor impacto al crecimiento maxilar son los principales propósitos de la palatoplastia para el paciente.
- Presentar las técnicas quirúrgicas de la palatoplastia en paladar hendido así como sus ventajas de la aplicación correcta en cada caso y las complicaciones posteriores que pudiesen ocurrir.
- Identificar a las fístulas palatinas así como la insuficiencia velofaríngea como las complicaciones de mayor incidencia en el paladar hendido no sindrómico.

- Establecer diferencias en los predictores y factores de riesgo que se presentan en complicaciones postquirúrgicas de la palatoplastia en pacientes con paladar fisurado no sindrómicos en comparación de gravedad y afectación con los sindrómicos.

## **6. METODOLOGÍA Y DISEÑO DE LA INVESTIGACIÓN**

### **6.1 Justificación:**

En la literatura actual existe gran cantidad de investigación acerca de las técnicas quirúrgicas de palatoplastia para paladar hendido asociado o no a labio fisurado pudiendo ser de tipo sindrómico y no sindrómico, cada autor detalla las técnicas con las nuevas modificaciones que en estas se realizan, resultados en el corto, mediano y largo plazo; pero sin duda la publicación de las complicaciones e incidencia son poco documentadas sobre todo en el Ecuador, quizás porque el prestigio del cirujano está en juego como es natural suponerlo.

Este estudio lo hago basado en la importancia que hay que darle a las complicaciones luego de un tratamiento quirúrgico como es la palatoplastia; varios pacientes acudieron al servicio de cirugía maxilofacial del postgrado en el tiempo que realice la residencia en busca de solucionar sus casos de los que presentaré en este trabajo de titulación de tesis.

Es de gran relevancia saber que no solo es buen cirujano el que opera con gran habilidad y conocimiento si no aquel que controla las complicaciones que se le presentan; conocer que la retroalimentación del conocimiento hará del cirujano un especialista integral.

### **6.2 Población del estudio**

Para el presente estudio se considero el 100% (9 casos) de la población con complicaciones postquirúrgicas de los pacientes de paladar hendido no sindrómicos, que

acudieron a la Escuela de Odontología en el Postgrado de Cirugía Oral y Maxilofacial de la Universidad San Francisco de Quito en el período comprendido de enero 2014 a diciembre 2019.

#### 6.2.1 Criterios de inclusión

Pacientes de paladar hendido no sindrómicos con complicaciones postquirúrgicas de palatoplastia y de pacientes no intervenidos quirúrgicamente

#### 6.2.2 Criterios de exclusión

Pacientes de paladar hendido no sindrómicos con complicaciones postquirúrgicas de palatoplastia y de pacientes no intervenidos quirúrgicamente asociados a algún síndrome

### 6.3 Metodología

Este estudio es de tipo retrospectivo, analítico y descriptivo, fue realizado en la Escuela de Odontología en el Postgrado de Cirugía Oral y Maxilofacial de la Universidad San Francisco de Quito a partir de Enero de 2014 a Diciembre de 2018 elaborado en base a referencia de artículos de investigación actualizados de cirugía maxilofacial y cirugía plástica que circulan acerca de la palatoplastia en pacientes no sindrómicos, el análisis de 9 casos clínicos con las diferentes técnicas quirúrgicas y las complicaciones más comunes como dehiscencias, fistulas palatinas e insuficiencia velofaríngea, lo que nos permitirá conocer los diferentes tratamientos y soluciones a los casos complicados que acudieron en este periodo.

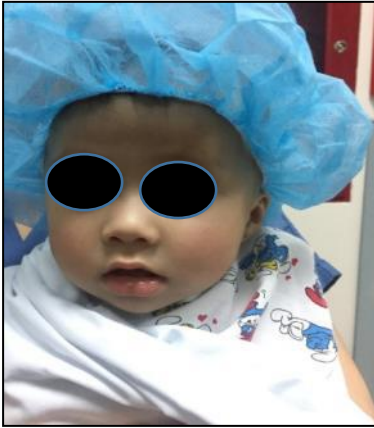#### 6.4 Presentación de casos

Nota: Los siguientes casos clínicos fueron proporcionados por el Dr. Fernando José Sandoval tutor de la tesis y Director del Postgrado de Cirugía Oral y Maxilofacial de la Universidad San Francisco de Quito en conjunto con el Dr., Fernando Sandoval Vernimen

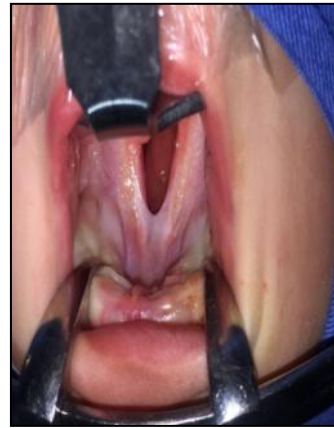
Jefe del servicio de cirugía Oral y Maxilofacial del Hospital Metropolitano de Quito, en el que fui participe en mi calidad de residente del postgrado.

### **CASO 1**

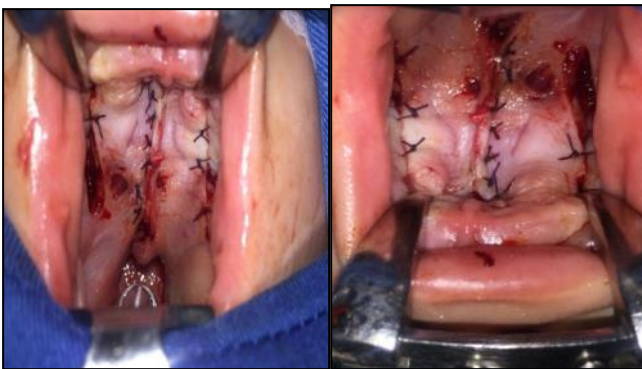
Paciente:	sexo femenino.
Edad:	9 meses y 10 días
MC:	Los padres acuden a consulta con la paciente manifestando escape de aire nasal e hipernasalidad, paso de alimentos boca–nariz, halitosis más producción de ruidos bucales no claros.
APP:	ninguno (no sindrómica)
APF:	ninguno
AQX:	ninguno
Diagnóstico:	Fistula palatina tipo III: paladar blando (Sistema de Clasificación de Fístulas de Pittsburgh PFCS) para pacientes con antecedentes de palatoplastia primaria.
Técnica Quirúrgica:	Palatoplastia Von Langenbeck



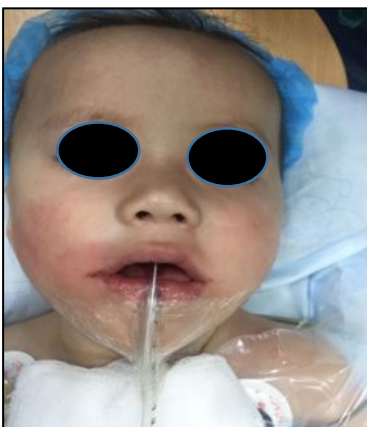Fotografía 1: Foto de frente



Fotografía 2: Fístula paladar blando



FOTOGRAFÍA: 3 Y 4 LA CIRUGÍA CON TÉCNICA DE VON LANGENBECK E INCISIONES DE RELAJACIÓN

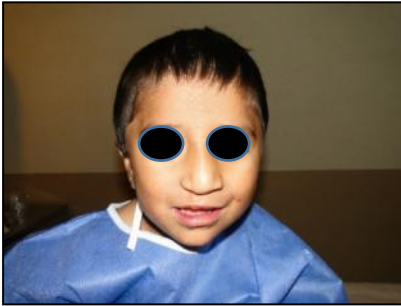

## FOTOGRAFÍA 5: PACIENTE EN EL POSTQUIRÚRGICO INTUBADA SIN RETRACTOR DICKMAN

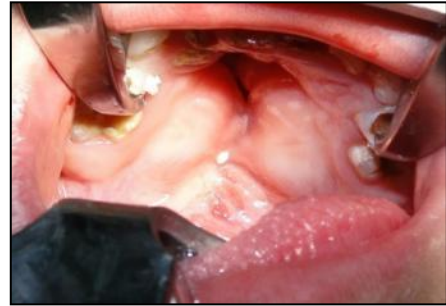## CASO 2

Paciente:	sexo masculino.
Edad:	4 años 8 meses
MC:	Los padres acuden a consulta con la paciente manifestando paso de alimentos y líquidos de la boca a la nariz, y escape de aire naso-oral, dificultad en la articulación de las palabras
APP:	ninguno (no sindrómico)
APF:	ninguno
AQX:	queiloplastia 3 meses de edad + palatoplastia a los 14 meses: diagnóstico de nacimiento: labio y paladar hendido unilateral completo lado derecho.
Diagnóstico:	Fistula palatina tipo V: Unión entre el paladar primario y secundario (Sistema de Clasificación de Fístulas de Pittsburgh PFCS) para pacientes con antecedentes de palatoplastia inicial

Técnica Quirúrgica: Palatoplastia Veau / Kilner / Wardill V-Y

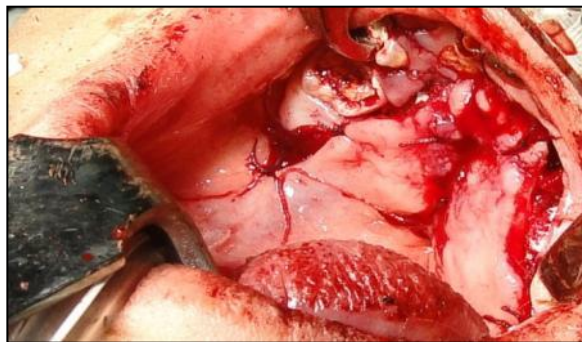


FOTOGRAFÍA 6: PACIENTE DE FRENTE



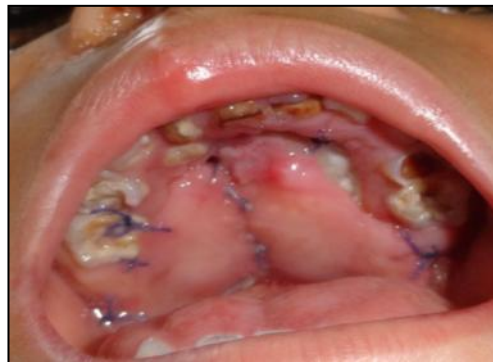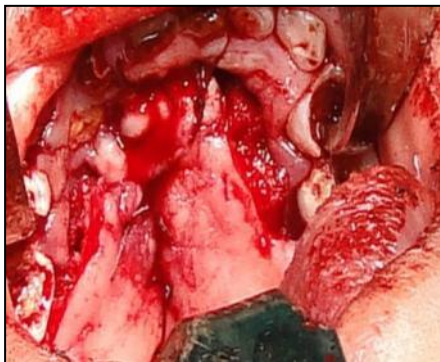FOTOGRAFÍA 7: FÍSTULA PALATINA EN UNIÓN

**PALADAR PRIMARIO Y SECUNDARIO**



FOTOGRAFÍA 8: CIERRE DE FÍSTULA CON PALATOPLASTIA





FOTOGRAFÍA 9: VEAU / KILNER / WARDILL V-Y  
DEHISCENCIA NI RECIDIVA DE FÍSTULA, PUNTOS DE VICRYL 3/0 EN POSICIÓN Y FUNCIÓN.

FOTOGRAFÍA 10: CICATRIZACIÓN ADECUADA SIN

### CASO 3

Paciente: sexo masculino.

Edad: 4 años 3 meses

MC: Los padres acuden a consulta con la paciente manifestando paso de alimentos y líquidos de la boca a la nariz, y escape de aire naso-oral, insuficiencia velofaríngea

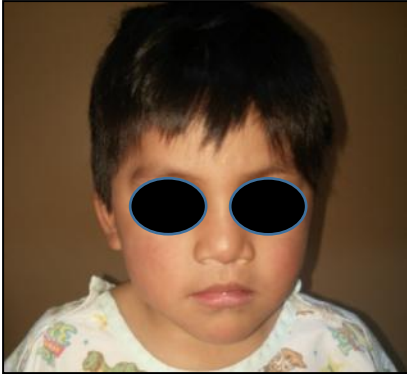APP: ninguno (no sindrómico)

APF: ninguno

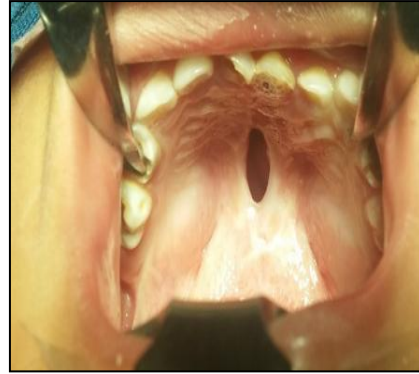AQX: palatoplastia al año de edad

Diagnóstico: Fístula palatina tipo III: Unión entre el paladar duro y blando (Sistema de Clasificación de Fístulas de Pittsburgh PFCS) para pacientes con antecedentes de palatoplastia primaria.

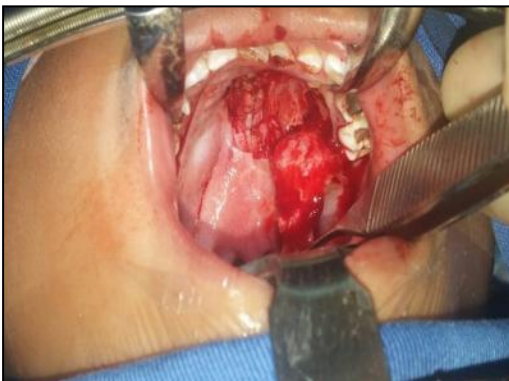Técnica Quirúrgica: Palatoplastia Von Langenbeck



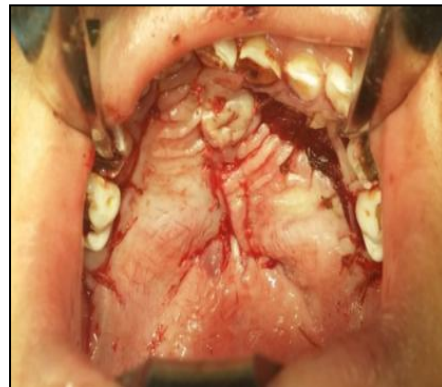FOTOGRAFÍA 11: PACIENTE DE FRENTE



FOTOGRAFÍA 12: FÍSTULA PALATINA EN LA UNIÓN DEL PALADAR DURO Y BLANDO



FOTOGRAFÍA 13: CIERRE DE PISO NASAL + DISECCIÓN MUCOPERIÓSTICOS Y LEVANTAMIENTO SUBPERIÓSTICO DE COLGAJO



FOTOGRAFÍA 14: CIERRE DE FÍSTULA CON COLGAJOS

CASO 4

Paciente: sexo femenino.

Edad: 1 año 1 mes

MC: Los padres acuden a consulta con la paciente para la palatoplastia primaria

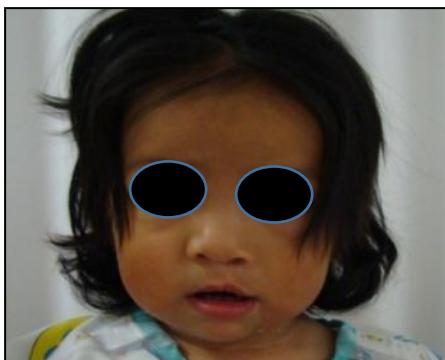APP: ninguno (no sindrómica)

APF: ninguno

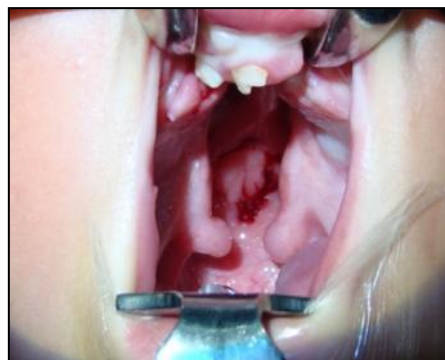AQX: queiloplastia a los tres meses de edad

Diagnóstico: paladar hendido completo bilateral

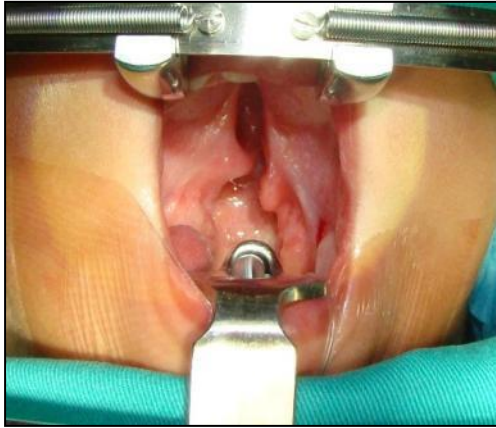
Técnica Quirúrgica: Palatoplastia Von Langenbeck



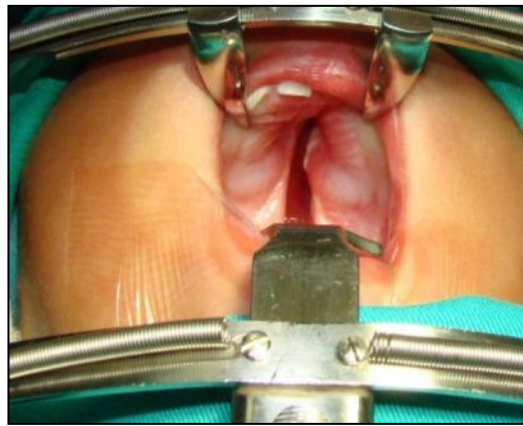
FOTOGRAFÍA 15: FOTO DE FRENTE



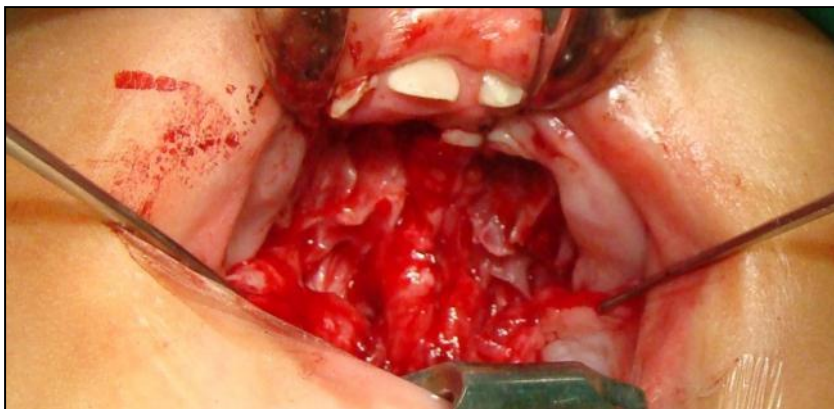FOTOGRAFÍA 16: FISURA PALATINA BILATERAL COMPLETA



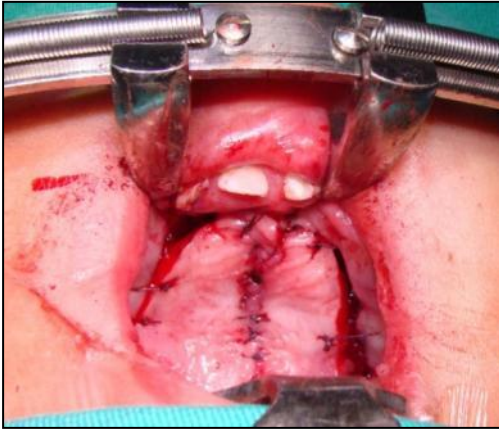
FOTOGRAFÍA 17: HENDIDURA PALADAR BLANDO



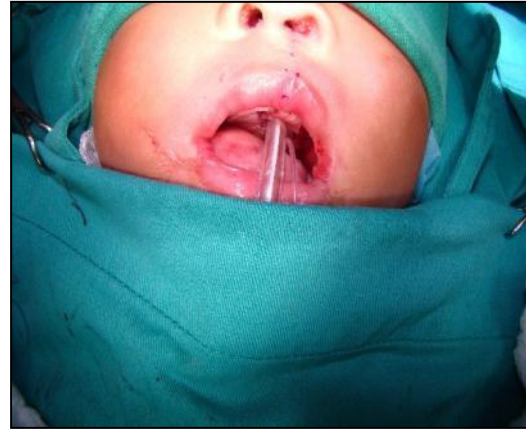FOTOGRAFÍA 18: HENDIDURA PALADAR DURO



FOTOGRAFÍA 19: PIERRE PISO NASAL



FOTOGRAFÍA 20: PALATOPLASTIA VON LANGENBECK

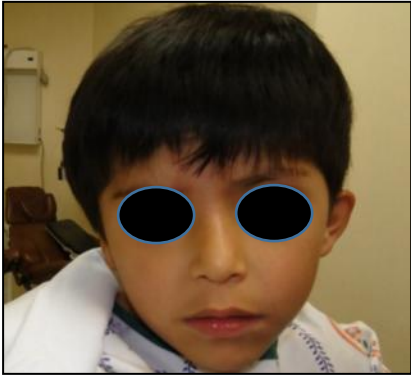

FOTOGRAFÍA 21: PALATOPLASTIA TERMINADA

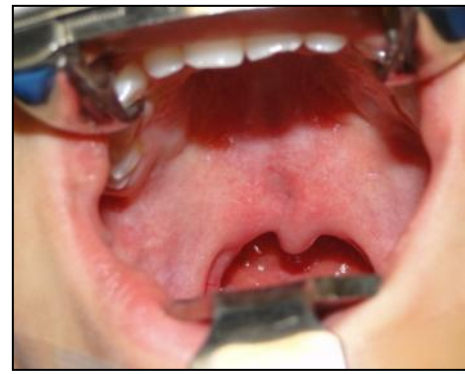**CASO 5**

Paciente:	sexo masculino.
Edad:	4 años
MC:	Los padres acuden a consulta con el paciente estos refieren limitación del habla
APP:	ninguno (no sindrómico)
APF:	ninguno
AQX:	ninguno
Diagnóstico:	paladar hendido submucoso (incompetencia velofaríngea)
Técnica Quirúrgica:	Palatoplastia Von Langenbeck

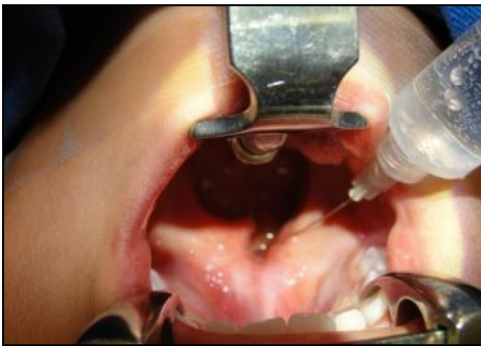



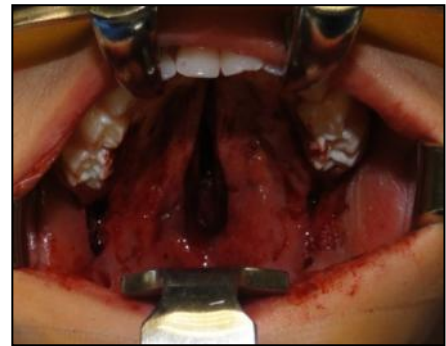FOTOGRAFÍA 22: FOTO DE PACIENTE DE FRENTE (MASCARANDO OJOS)



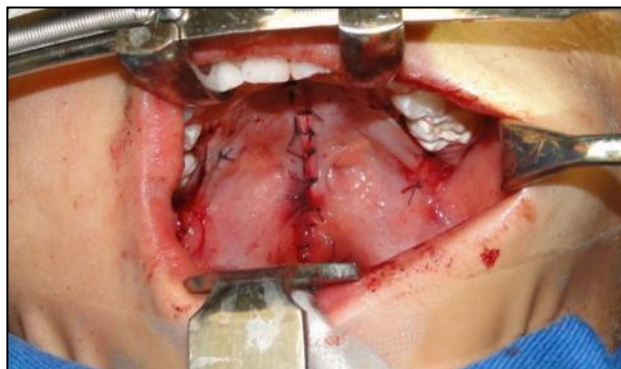FOTOGRAFÍA 23: PALADAR SUBMUCOSO (INTEGRIDAD DE MUCOSA MAS NO MUSCULAR)



FOTOGRAFÍA 24: INFILTRACIÓN DE LIDOCAÍNA + EPINEFRINA AL 2% LANGENBECK



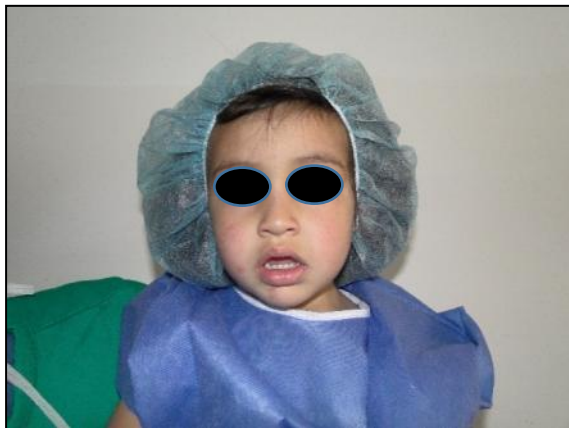FOTOGRAFÍA 25: PALATOPLASTIA VON LANGENBECK



FOTOGRAFÍA 26: CIERRE SIN TENSIÓN E INCISIONES DE LIBERACIÓN LATERAL DE PALATOPLASTIA PRIMARIA

**CASO 6**

Paciente:	sexo femenino.
Edad:	2 años 8 meses
MC:	Los padres acuden a consulta con el paciente estos refieren paso de alimento y líquidos oronasal, limitación del habla, incompetencia velofaríngea paciente operado un año atrás en un centro hospitalario
APP:	ninguno (no sindrómica)
APF:	ninguno
AQX:	Palatoplastia de paladar hendido unilateral completo
Diagnóstico:	dehiscencia paladar blando + Fístula palatina tipo II: paladar blando (Sistema de Clasificación de Fístulas de Pittsburgh PFCS) para pacientes con antecedentes de palatoplastia primaria.
Técnica	Quirúrgica: Palatoplastia Pushback V-Y



FOTOGRAFÍA 27: FOTO DE FRENTE

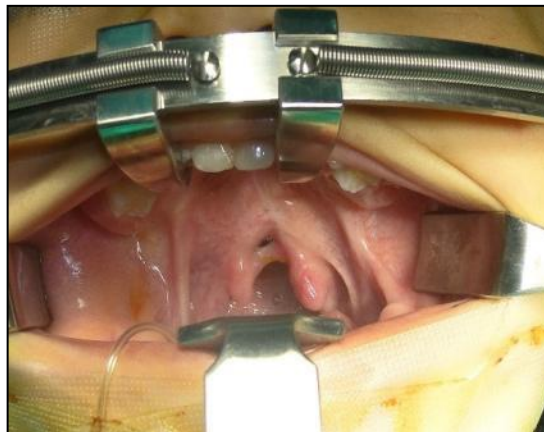
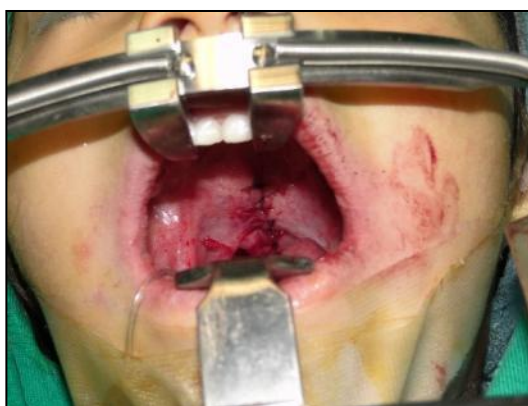

FOTO 28: DEHISCENCIA + FÍSTULA PALATINA



FOTOGRAFÍA 29: PALATOPLASTIA PUSHBACK V-Y

## CASO 7

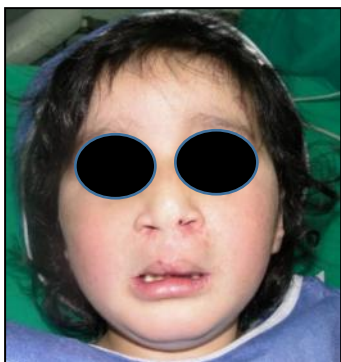Paciente:	sexo femenino.
Edad:	3 años 7 meses
MC:	Los padres acuden a consulta con la paciente los que manifiestan un fracaso de cirugías de palatoplastia anteriores, el paso de alimentos boca-nariz, habla nasal
APP:	ninguno (no sindrómica)
APF:	ninguno



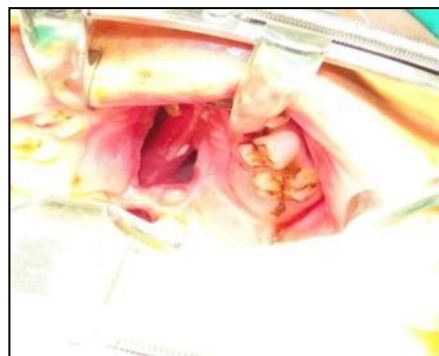
AQX: tres cirugías de palatoplastia (una por año) con malos resultados Queiloplastia + palatoplastia en una etapa + dos palatoplastias con técnicas quirúrgicas no reportadas

Diagnóstico: Fisura labio y paladar hendido bilateral completo + dehiscencia paladar blando + Fístula palatina tipo III: Unión entre el paladar duro y blando + fístula palatina tipo IV a nivel de paladar duro (Sistema de Clasificación de Fístulas de Pittsburgh PFCS) para pacientes con antecedentes de palatoplastia primaria + insuficiencia velofaríngea.

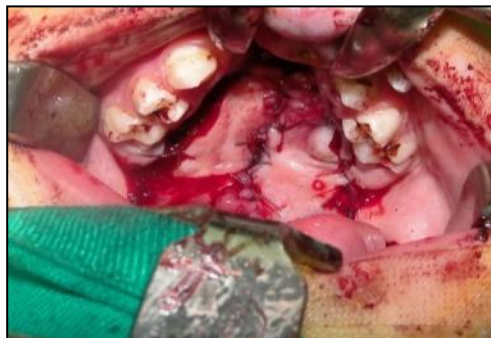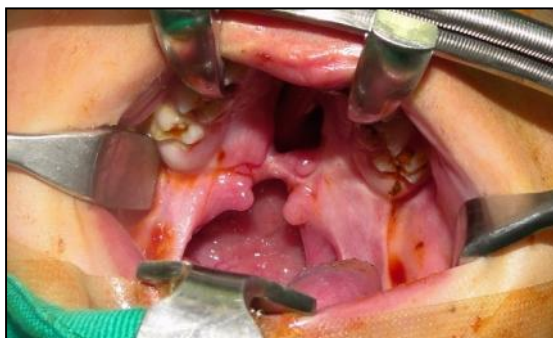Técnica Quirúrgica: Palatoplastia Von Langenbeck



FOTOGRAFÍA 30: FOTO DE FRENTE FONDO)



FOTOGRAFÍA 31: FÍSTULA PALATINA (VÓMER EN EL FONDO)

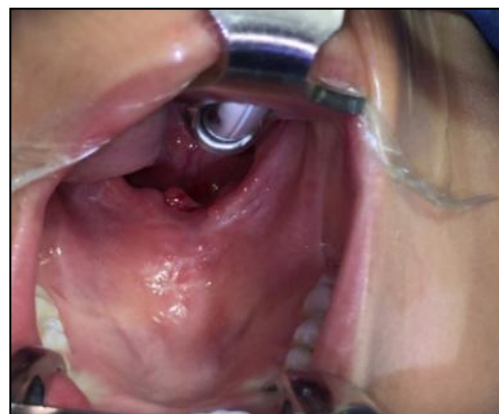
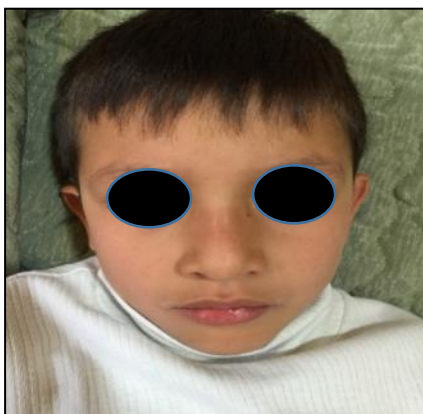
FOTOGRAFÍA 32: COMPLICACIÓN: DEHISCENCIA

FOTOGRAFÍA 33: PALATOPLASTIA VON LANGENBECK

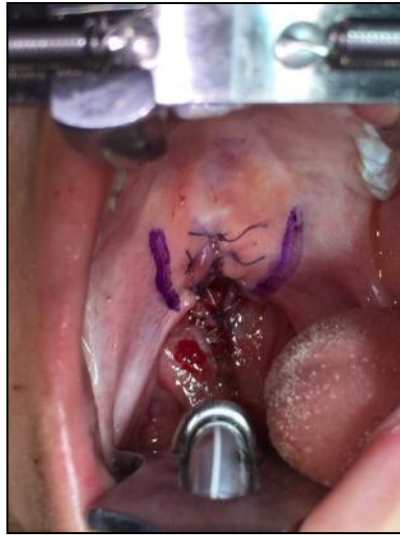
**CASO 8**

Paciente:	sexo masculino.
Edad:	8 años 5 meses
MC:	Los padres acuden a consulta con el paciente los que manifiestan habla hiponasal, rinolalia
APP:	ninguno (no sindrómico)
APF:	ninguno
AQX:	palatoplastia al año de edad
Diagnóstico:	Paladar hendido incompleto (paladar blando) + insuficiencia velofaríngea.
Técnica Quirúrgica:	Palatoplastia secundaria: Colgajo faríngeo de base superior (faringoplastia)



FOTOGRAFÍA 34: FOTO DE FRENTE

FOTOGRAFÍA 35: PALADAR FISURADO INCOMPLETO

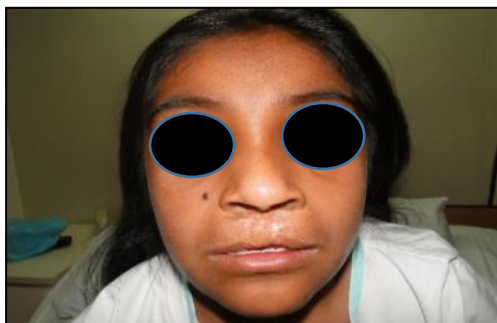

FOTOGRAFÍA 36: COLGAJO FARÍNGEO DE BASE SUPERIOR SUTURADO EN EL PALADAR BLANDO

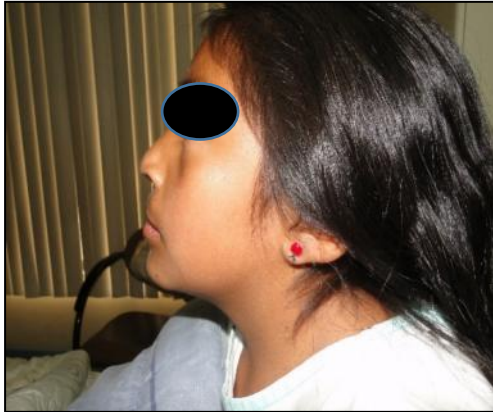## CASO 9

Paciente:	sexo femenino.
Edad:	8 años
MC:	Los padres acuden a consulta con el paciente los que manifiestan escape de aire nasal, paso de líquidos y alimentos boca-nariz, hipernasalidad, inteligibilidad del habla, halitosis.
APP:	ninguno (no sindrómica)

APF:	ninguno
AQX:	queiloplastia a los tres meses de edad + palatoplastia al año de edad
Diagnóstico:	Paladar hendido bilateral completo+ presencia de tres fistulas: Fístulas naso-alveolares derecha e izquierda (tipo: VII labial-alveolar, en el (Sistema de Clasificación de Fístulas de Pittsburgh PFCS) + fístula palatina tipo V: unión del paladar primario y secundario y Veau tipo IV para pacientes con antecedentes de palatoplastia primaria + insuficiencia velofaríngea.
Técnica Quirúrgica:	Primer tiempo quirúrgico: Colgajo pediculado de lengua de base anterior para cierre de fistulas palatinas y naso-alveolares bilaterales Segundo tiempo quirúrgico: disección quirúrgica del pedículo ligo-palatino del colgajo de lengua al mes de la colocación del colgajo



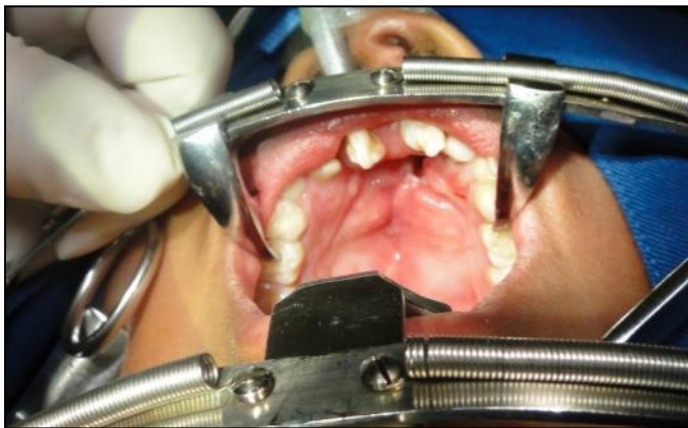FOTOGRAFÍA37: FOTO DE FRENTE



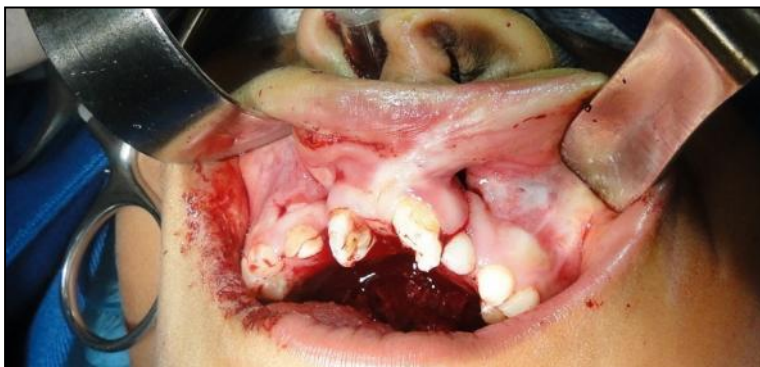FOTOGRAFÍA 38: FOTO DE FRENTE

## 7. Tiempo quirúrgico

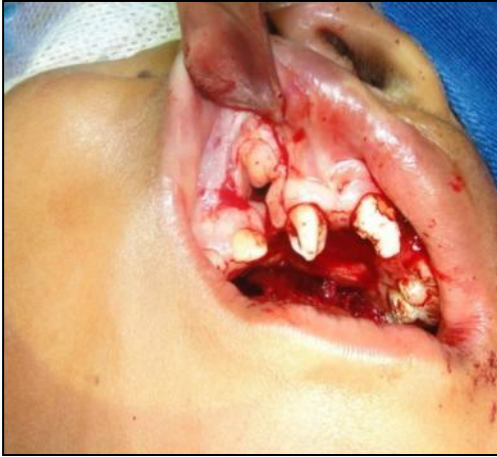### 7. 1 Primer tiempo quirúrgico: colgajo de lengua de base anterior



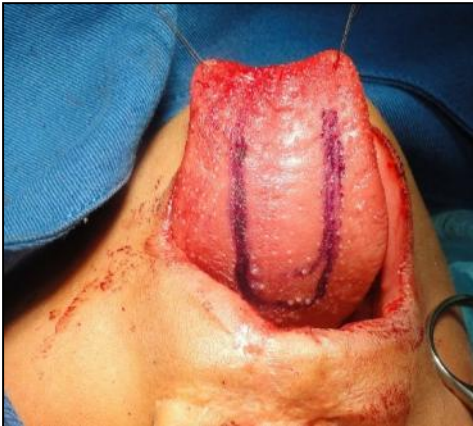FOTOGRAFÍA 40: FISTULA PALATINA TIPO V (PFCS)



FOTOGRAFÍA 41: FÍSTULA IZQUIERDA TIPO VII (PFCS)

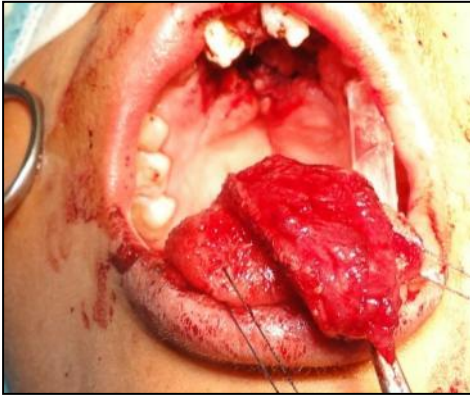

FOTOGRAFÍA 42: FÍSTULA DERECHA TIPO VII (PFCS)

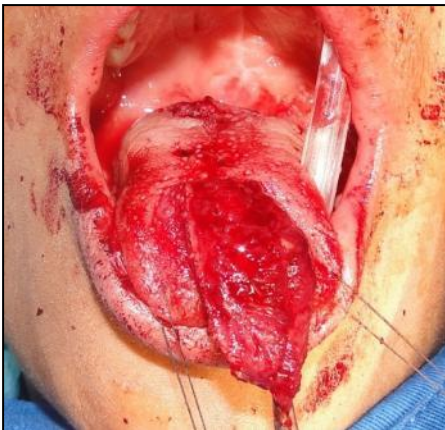


FOTOGRAFÍA 43: MARCACIÓN DE INCISIÓN DE COLGAJO DE LENGUA DE BASE ANTERIOR

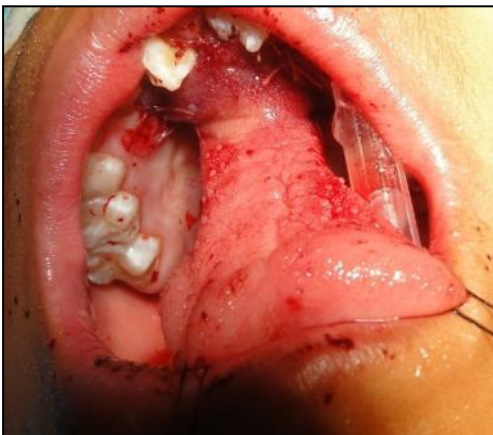



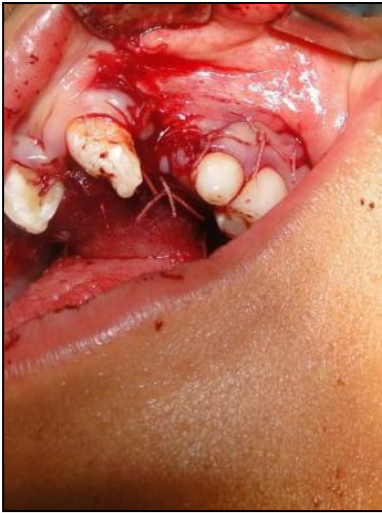**FOTOGRAFÍA 44: LEVANTAMIENTO MIOMUCOSAL DE COLGAJO DE LENGUA DE BASE ANTERIOR + LECHO RECEPTOR PALATINO DISECADO**



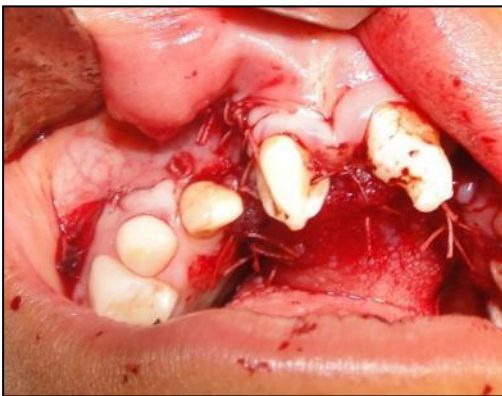**FOTOGRAFÍA 45: COLGAJO DE LENGUA DE BASE ANTERIOR LISTO PARA SUTURAR EN LECHO RECEPTOR PALATINO**



FOTOGRAFÍA 46: COLGAJO DE LENGUA SELLANDO FÍSTULA PALATINA



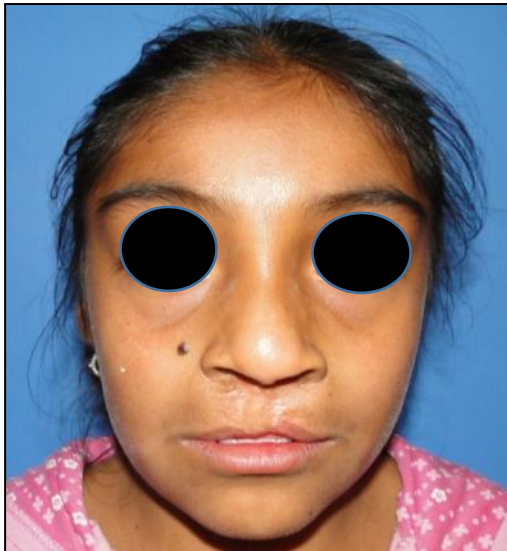FOTOGRAFÍA 47: CIERRE GÍNGIVO-MUCOSO DE FÍSTULA LADO IZQUIERDO



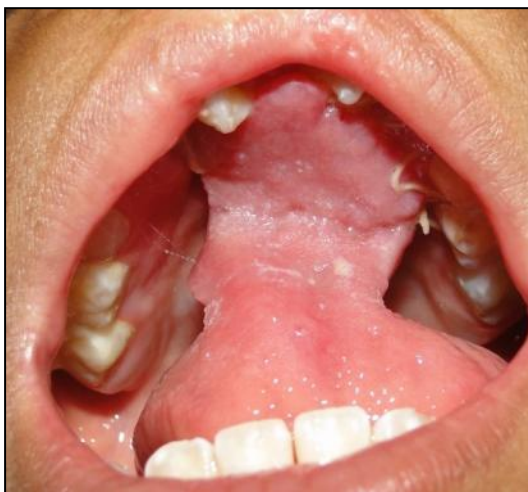FOTOGRAFÍA 48: CIERRE GÍNGIVO-MUCOSO DE FÍSTULA LADO DERECHO



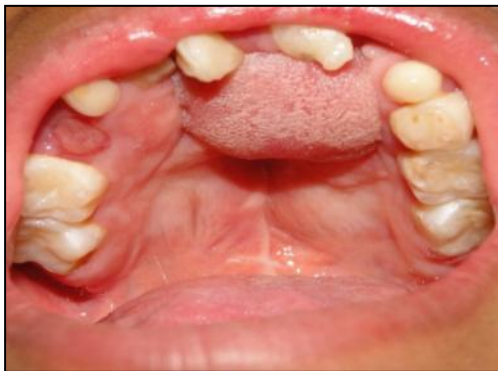**7.2 SEGUNDO TIEMPO QUIRÚRGICO: RESECCIÓN DEL PEDÍCULO DE COLGAJO DE LENGUA DE BASE ANTERIOR**



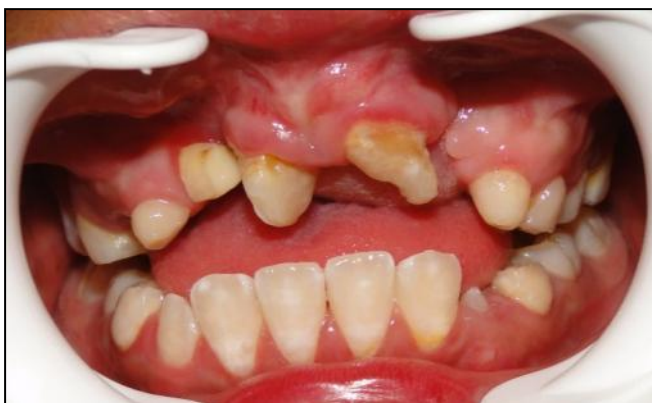**FOTOGRAFÍA 49: FOTO DE FRENTE POSTQUIRÚRGICO**



**FOTOGRAFÍA 50: COLGAJO DE LENGUA DE BASE ANTERIOR CICATRIZADO EN DEFECTO PALATAL CON BUENA VASCULARIDAD**



FOTOGRAFÍA 51: DISECCIÓN DE PEDÍCULO Y CONTROL 8 DÍAS POSTERIORES



FOTOGRAFÍA 52: CIERRE DE FISTULAS NASO- ALVEOLARES GÍNGIVO MUCOSOS BILATERAL + COLGAJO DE LENGUA

## 8. DISCUSIÓN

La palatoplastia en el paladar hendido no sindrómico con lleva una serie de requisitos para que sea exitosa con el mínimo de complicaciones y resultados favorables en el corto, mediano y largo plazo, a través de los años los investigadores y cirujanos de larga trayectoria han estudiado y modificado las técnicas quirúrgicas para obtener resultados óptimos, cabe señalar que el resultado favorable de esta cirugía tiene relación con variables como la edad en la que se realiza; un estudio demuestra (Brian Cervenka, Dhav Setabutr, Brian K.

Rubinstein. 2015) que en paladares hendidos asociados o no a labio fisurado que sobrepasan los 15 meses de edad al realizar la reparación se tendrá consecuencias desfavorables a futuro como la afectación del mecanismo del habla, e impacto en el crecimiento maxilar.

Un factor a tomar en cuenta es el diagnóstico y la clasificación de la hendidura palatina para lograr éxito minimizando las complicaciones, los paladares hendidos unilaterales tendrán ventajas en la palatoplastia a diferencia de los paladares hendidos bilaterales en los que el ancho de la hendidura, el manejo quirúrgico en dos etapas: labio fisurado a los tres meses con reparación del paladar duro, luego entre 10 a 12 meses el paladar blando ya acarrea a futuro mayor complicación tanto en habla: mayor probabilidad de insuficiencia faríngea, crecimiento maxilar y fistulas palatinas, se debe destacar que el realizar palatoplastia en etapa temprana (paladares hendidos bilaterales) en la reparación del labio fisurado retrasa el crecimiento maxilar en post de un beneficio para el lenguaje y la articulación de las palabras

Merece una atención especial el paladar hendido submucoso, es un paladar aparentemente intacto clínicamente pero la unión anómala de la musculatura velar determina ser hendidura muscular aunque la mucosa se encuentre intacta; la triada de Calnan: (muesca del borde posterior del paladar blando, translucidez en la línea media del paladar y la úvula bífida), sigue siendo el pilar fundamental del diagnóstico de este tipo de paladar fisurado, destacando que los pacientes con úvula bífida en menos del 3% no presentan este tipo de paladar ; entre el 5 % y el 10% de paladar hendido submucoso no tendrán a futuro problemas con el habla, es decir que al no ser diagnosticado oportunamente antes de que el niño comience a expresar signos de lenguaje oral el resto de población con esta hendidura

palatina generará articulaciones compensatorias que llevarán a una insuficiencia velo faríngea a futuro dado por una inobservancia para el diagnóstico por parte de especialista que ve a niños en los primeros meses de desarrollo y que por ende retrasará la palatoplastia generando los problemas mencionados. En el presente estudio detallamos que un paciente (4 años de edad) con paladar hendido submucoso acudió para resolver su complicación de insuficiencia velofaríngea, al no ser diagnosticado en los primeros meses de vida este desarrollo con el advenimiento del habla desarrollo articulaciones compensatorias que requirieron terapia de lenguaje pre y postquirúrgico.

Para comprender la aplicación de diferentes técnicas quirúrgicas se debe tener pleno conocimiento de la anatomía topográfica velar, todos los autores reconocen que el elevador del velo del paladar es el músculo de mayor importancia en la palatoplastia, este ocupa aproximadamente el 50% del paladar blando con una inserción anómala, es el gran causante de que en las hendiduras palatinas no funcione el mecanismo velar adecuadamente y sea de necesidad imperiosa la reparación de este con en técnicas mencionadas de veloplastia intravelar de Sommerlad por nombrar una de las técnicas que se basan en su reparación. Las técnicas quirúrgicas de estafilorrafia lineal como son la Von Langenbeck, Veau Wardill Kilner y de Bardach (dos colgajos) tienen un cierre recto, esto según estudios: (N. Hodgins, C. Hoo, P. McGee, C. Hill 2014); (Marten N. Basta, John E. Fiadjoe, Albert S. Woo, Kenneth N. Peebles, and Oksana A. Jackson. 2018). Podría incidir en la aparición de fístulas palatinas y afectar el crecimiento maxilar en la contracción del tejido cicatrizado comparando con técnicas de z plastia de doble oposición tipo Furlow, por lo que es recomendable asociar las técnicas quirúrgicas de reparación lineal a una reparación de veloplastia intravelar para mejorar la producción del habla, evitando las complicaciones que podrían darse, tratando en

lo posible de evitar una palatoplastia secundaria siempre que esto se pueda. Los colgajos de vómer para reparación primaria del paladar hendido tienen detractores e investigadores a favor de esta técnica: (Bram J.A. Smarius, Corstiaan C. Breugem. 2016), (Gaurav Deshpande, Lisa Wendby, Rasika Jagtap, Bjorn Schonmeyr 2015); que contribuye a la palatoplastia; si bien mencionan que es un tejido que no es de la cavidad oral y que afecta el crecimiento maxilar a largo plazo; en nuestra experiencia bien manejado es gran ayuda en el cierre del paladar hendido tanto para reparación de fisuras palatinas unilaterales y bilaterales, la tasa de fístula reportada en general es del 7 % para la utilización de este colgajo y en la que se puede utilizar junto a la técnica quirúrgica escogida :dermis acelular para disminuir la incidencia de fístula palatina.( Jing Li, Patrick A. Gerety, James Johnston, BS, and Jesse A. Taylor 2017).

Otro musculo a tomar en cuenta es el tensor del velo del paladar su relación directa con la dilatación con la trompa de Eustaquio, su inserción anómala en el paladar fisurado hace necesaria también su reparación ya que este puede ser el generador de otitis media serosa y sordera; complicación por demás importante en el antes y después de la palatoplastia, en el estudio de (K. Bonanthaya, Shetty, Fudalej, Rao, S. Bitra, M. Pabari, M. Rachwalski. 2017), menciona que los niños con paladar fisurado tienen 30 a 40% de probabilidades de desarrollar otitis media con derrame para colocación de tubos de timpanostomía, dejan así claro que el sistema auditivo es parte involucrada en complicaciones de la palatoplastia.

Las fístulas palatinas junto a la insuficiencia velofaríngea son las complicaciones mediatas más comunes luego de la palatoplastia en pacientes con paladar hendido, esta pueden darse a lo largo de todo el paladar provocadas por una inadecuada disección del colgajo; entre las etiologías importantes de las primeras que he podido recabar información están la

dehiscencia de la herida al rededor del tercer a cuarto día de cirugía, el ancho de la hendidura: Veau tipo II, III, IV , cierre de la herida quirúrgica bajo tensión, sangrado postoperatorio, formación de hematomas entre la capa oral y nasal así como casos raros de infecciones; los sitios de formación de fístulas típicamente son el paladar duro anterior , tipos IV y V : Sistema de Clasificación de Fístulas de Pittsburgh (PFCS) y la unión del paladar duro y blando tipo III (PFCS); estudios han demostrado que el ancho de la hendidura podría ser el único factor de riesgo para desarrollar una fístula postoperatoria (Alistair G. Smyth, and Jianhua 2019), una fístula grande causa fugas de aire con hipernasalidad, emisión nasal y errores de articulación compensatorios, con esto contribuir a insuficiencia velofaríngea si está ya presente o no tratada adecuadamente. Puede observarse regurgitación nasal de alimentos junto a halitosis. En el estudio realizado en este trabajo, el resultado fue que de los 9 pacientes de complicaciones postquirúrgicas de palatoplastia que fueron atendidos para solución quirúrgica, 6 de estos tenían fistulas palatinas, 4 de los pacientes se realiza palatoplastia de Von Langenbeck, 1 con Veau Wardill Kilner y un caso se solucionó con colgajo pediculado de lengua de base anterior; colgajo versátil utilizado en fistulas recalcitrantes y mayores a un centímetro, posee gran vascularidad, en este caso era recidiva de fístula en los antecedentes quirúrgicos de la paciente por lo que se tomó la decisión de realizar este colgajo con resultado por demás exitoso.

En el momento de la palatoplastia la musculatura velar se reorienta y se separa de la unión anormal en la que se encuentra en el borde posterior del paladar duro, estos se re aproximan de una manera transversal para reconstruir el esfínter velo faríngeo, sin embargo, incluso los cirujanos más experimentados sus pacientes entre un 10% a 15% desarrollaran insuficiencia velofaríngea, en nuestro estudio todos los pacientes que

acudieron al servicio acarrearon esta complicación postquirúrgica de palatoplastia de los cuales 1 no había sido operado de palatoplastia anteriormente; en general los pacientes presentan débil pronunciación de consonantes, emisión nasal, articulaciones compensatorias identificándolas con hipernasalidad; en la literatura se menciona más de 10 técnicas quirúrgicas para la insuficiencia velofaríngea (Cantini J. & Prada, J., 2012), entre los más comunes están las palatoplastias para palatoplastia secundaria el colgajo faríngeo de base superior y la faringoplastia de esfínter, en nuestro estudio utilizamos el colgajo faríngeo de base superior para un paciente de 8 años de edad para corregir la insuficiencia velofaríngea, no hemos utilizado faringoplastia de esfínter u Orticochea en la práctica quirúrgica de la especialidad; un estudio menciona: (José Rolando Prada Madrid, Viviana Gómez Ortega, Pilar Echeverri, Nathaly Londoño Velásquez 2015), que las faringoplastias pueden presentar una complicación postquirúrgica que es el apnea/hipoapnea del sueño en el que dice que la faringoplastia de esfínter tiene más probabilidad de producir este trastorno de hipo oxigenación cerebral, micro despertares nocturnos, debilidad diurna, ronquidos en los pacientes; frente al colgajo faríngeo de base superior que es más fisiológico por sus características quirúrgicas que la faringoplastia de esfínter.

El crecimiento maxilar es sin duda un tema de debate en lo que refiere a complicaciones postquirúrgicas de palatoplastia, todas las técnicas quirúrgicas documentadas en este trabajo tendrán cierto impacto sobre el crecimiento maxilar, más aun las que usan incisiones laterales o de relajación que son requeridas para dar longitud al paladar y no causar tensión en los tejidos desarrollando dehiscencia y fístulas palatinas. Como menciona el estudio de (Bram Smarius, Corstiaan Breugem. 2015) aproximadamente el 25 al 50% de ellos requieren una intervención quirúrgica sea cirugía ortognática o distracción osteogénica en un futuro,

aunque la literatura actual menciona técnicas quirúrgicas benéficas para reducir el impacto de la disminución del crecimiento maxilar como z plastias de Furlow o realizar veloplastia intravelar; no se debe sacrificar el mecanismo del habla del paciente

Una de las limitaciones de este trabajo de investigación es la falta de evidencia científica y de recopilación de casos que demuestre las diferencias entre complicaciones postquirúrgicas de la palatoplastia en pacientes de paladar hendido no sindrómicos con los de algún síndrome asociado; un estudio de: (Kamlesh B. Patel, Stephen R. Sullivan, Ananth S. Murthy, Eileen Marrinan, John B. Mulliken. 2012); determinan que los trastornos del habla producida como consecuencia de insuficiencia velofaríngea es mayor en los sindrómicos que en los no sindrómicos luego de la palatoplastia en pacientes con paladar hendido, mediante su análisis de anchura de hendidura, longitud del paladar, análisis de la vía aérea; pero la comparación se realiza con pacientes sindrómicos de Pierre Robin que es el síndrome asociado a paladar hendido más común, sin evidencia de estudio con otros síndromes. Los resultados en lo que respecta a fistulas palatinas dehiscencia, necrosis o impacto maxilar no revela cifras estadísticamente significativas entre no sindrómicos y sindrómicos de paladar fisurado.

Se espera que un futuro exista más investigación acerca de las complicaciones postquirúrgicas de la palatoplastia en pacientes con paladar hendido estableciendo diferencias entre los no sindrómicos y sindrómicos evaluando los factores predictivos que reduzcan las complicaciones.

## **9. CONCLUSIONES**

1. Las complicaciones mediatas postquirúrgicas de la palatoplastia son las que con mayor incidencia entre estas están: fistulas palatinas e insuficiencia velofaríngea.



2. La edad (10 a 12 meses aproximadamente), en que se realiza la palatoplastia primaria es el factor más importante de éxito a futuro en pacientes con paladar hendido no sindrómico.
3. El paladar hendido submucoso debe ser diagnosticado y operado antes de que los mecanismos del habla en los pacientes comiencen a desarrollar y produzcan articulaciones compensatorias.
4. El éxito de la palatoplastia primaria en el paladar hendido asociado o no al labio fisurado está en la utilización y aplicación de la técnica según el caso, enfocado en la reparación muscular velar principalmente el músculo elevador del velo del paladar.
5. El conocimiento y análisis de factores predictivos como dimensión del ancho del paladar fisurado, clasificación de Veau tipo III y IV, paladar hendido bilateral, estudio de vía aérea; disminuirán los riesgos de que aparezcan complicaciones postquirúrgicas de la palatoplastia.
6. Las fístulas palatinas de tamaño mayor a un centímetro y recidivantes, son mejor tratadas quirúrgicamente con un colgajo pediculado de lengua
7. El colgajo faríngeo de base superior presenta mejores resultados clínicos y menor probabilidad de desarrollar apnea del sueño en comparación de la faringoplastia de esfínter en el tratamiento de la insuficiencia faríngea.
8. Los pacientes de paladar hendido no sindrómicos desarrollan menos complicaciones postquirúrgicas de palatoplastia frente a los sindrómicos independiente del síndrome que estos presenten.

## 10. REFERENCIAS

- Ahmed Elsherbiny, Ahmed S. Mazed. (2017). Comprehensive and reliable classification system for primary diagnosis of Cleft Lip and Palate. *Journal of Cranio-Maxillo-Facial Surgery*. Doi: 10.1016/j.jcms.2017.03.008
- Alistair G. Smyth, and Jianhua. (2019). Cleft Palate Outcomes and Prognostic Impact of Palatal Fistula on Subsequent Velopharyngeal Function A Retrospective Cohort Study. *The Cleft Palate-Craniofacial Journal* 1-5. (2019) American Cleft Palate- Craniofacial Association doi: 10.1177/1055665619829388 journals.sagepub.com/home/cpc.
- Alejandro Israel Galicia Partida, Raymundo Ramírez Lugo (2016). Reconstrucción de □ Fistula palatina anterior con colgajo lingual de base anterior. Reporte de un caso. *Revista Odontológica Mexicana* 2016; 20:50–56, <http://dx.doi.org/10.1016/j.rodMex.2016.02.008>,
- Amber D. Shaffer, Matthew D. Ford, Sukgi S. Choi, and Noel Jabbour. (2018). the Impact of Timing of Tympanostomy Tube Placement on Sequelae in Children with Cleft Palate. *The Cleft Palate-Craniofacial Journal* 1-9 DOI: 10.1177/1055665618809228
- Anne Morice, Francis Renault, V\_eronique Soupre, C\_ecile Chapuis, Chantal Trichet Zbinden , Natacha Kadlub, Amerigo Giudice, Marie-Paule Vazquez, Arnaud Picard (2017). Predictors of Speech Outcomes in Children with Pierre Robin Sequence, *Journal of Cranio-Maxillo-Facial Surgery* xxx (2017) 1-6 <https://doi.org/10.1016/j.jcms.2017.12.004>
- Anuj Jain, Pranali Nimonkar, Nitin Bholá, Rajiv Borle, Anendd Jadhav, Shishir Sharma, and Shrenik Oswal.(2016). Does Hamulotomy during Palatoplasty Have Any Effect on Hearing Ability in Nonsyndromic Cleft Palate Patients? A Prospective, Single Blind,

Comparative Study. Hindawi Publishing Corporation Scientifica Volume 2016, Article ID 9641303, 6 pages <http://dx.doi.org/10.1155/2016/9641303>

Arun K. Gosain, Harvey Chim and Walter M. Sweeney (2018). Double Opposing Z-Plasty for Secondary Surgical Management of Velopharyngeal Insufficiency Following Primary Furlow Palatoplasty. The Cleft Palate-Craniofacial Journal DOI: 10.1177/1055665618756072

Ashley M., Dao, Steven L. Goudy. (2016). Cleft Palate Repair, Gingivoperiosteoplasty, and Alveolar Bone Grafting, Facial Plastic Surgery Clinics of North America Volume 24, Issue 4, November 2016, Pages 467-476, 24 (2016). <http://dx.doi.org/10.1016/j.fsc.2016.06.005>.

Bilal Al-Nawas, Susanne Wriedt, Jennifer Reinhard, Annerose Keilmann, Heiner Wehrbein, Wilfried Wagner. (2013). Influence of patient age and experience of the surgeon on early complications after surgical closure of the cleft palate e A retrospective cohort study. Journal of Cranio Maxillo Facial Surgery 41 (2013) 135e139. <http://dx.doi.org/10.1016/j.jcms.2012.06.005>.

Bilal Al-Nawas, Susanne Wriedt, Jennifer Reinhard, Annerose Keilmann, Heiner Wehrbein, Wilfried Wagner (2013) Influence of Patient Age and Experience of the Surgeon on Early Complications after Surgical Closure of the Cleft Palate - A Retrospective Cohort Study, Journal of Cranio-Maxillo-Facial Surgery 41 (2013) 135e139. <http://dx.doi.org/10.1016/j.jcms.2012.06.005>

Bram J.A. Smarius, Corstiaan C. Breugem. (2016). Use of Early Hard Palate Closure Using a Vomer Flap in Cleft Lip and Palate Patients, Journal of Cranio-Maxillo-Facial Surgery, doi: 10.1016/j.jcms.2016.05.011.

- Bram Smarius, Corstiaan Breugem. (2015) Surgical Learning Curve in Performing Palatoplasty: A Retrospective Study in 200 Patients. *Journal of Cranio-Maxillo-Facial Surgery* <http://dx.doi.org/10.1016/j.jcms.2015.08.021>
- Brian Cervenka, Dhavne Setabutr, Brian K. Rubinstein. (2015). Surgical Repair of the Cleft Palate, <http://dx.doi.org/10.1016/j.otot.2015.06.004>
- Burak Ersoy, Sarper Yılmaz, Hakan Sxirinoglu, O`zhan C,elebiler, Ayhan Numanoglu. (2010). A rare Complication after Septoplasty Procedure in a Misdiagnosed Submucous Cleft Palate Case: Palatal fistula. *Journal of Plastic, Reconstructive & Aesthetic Surgery* (2010) 63, 1382e1384 doi:10.1016/j.bjps.2010.01.004
- Cantini J. & Prada, J., (2012). *Cirugía craneofacial. 1era edición. Editorial impresión medica. Bogotá –Colombia.*
- Carlo P. Honrado, Dewayne T. Bradley, and Wayne F. Larrabee Jr. (2018). *Master Techniques in Facial Rejuvenation Chapter 1 Facial Embryology Second Edition, Editorial Elsevier, USA*
- Caroline Dissaux, Frédéric Bodin, Bruno Grollemund, Thomas Bridonneau Isabelle Kauffmann, Jean-François Mattern, Catherine Bruant-Rodier. (2015). Evaluation of success of alveolar cleft bone graft performed at 5 years versus 10 years of age, *Journal of Cranio-Maxillo-Facial Surgery*, doi: 10.1016/j.jcms.2015.09.003
- Christopher J. Goodenough, Kathryn T. Anderson, Kari E. Smith, Robert A. Hanfland, Nitin Wadhwa, John F. Teichgraeber, and Matthew R. Greives. (2018). Impact of Cardiac Risk Factors in the Postsurgical Outcomes of Patients with Cleft Palate: Analysis of the 2012-2014 NSQIP Database. *The Cleft Palate-Craniofacial Journal* 1-6 DOI: 10.1177/1055665618799224

- C. Wu, W. Pan, C. Feng, Z. Su, Z. Duan, Q. Zheng, C. Hua, C. Li: (2017). Grafting Materials for Alveolar Cleft Reconstruction: a Systematic Review and Best-Evidence Synthesis. *Int. J. Oral Maxillofac. Surg.* <http://dx.doi.org/10.1016/j.ijom.2017.08.003>
- David Shaye, Carrie Liu, Travis T. Tollefson, (2015). Cleft Lip and Palate an Evidence-Based Review. *Facial Plast Surg Clin N Am* <http://dx.doi.org/10.1016/j.fsc.2015.04.008>.
- Darren M. Smith, Joseph E. Losee. (2014). Cleft Palate Repair *Clin Plastic Surg* 41 (2014) 189–210 <http://dx.doi.org/10.1016/j.cps.2013.12.005>
- D. Isik A. Bora, S. Yuce, R. Davran, O.F. Kocak, Y. Canbaz, S. Avcu, B. Atik: Comparison of the effect of the rotation palatoplasty and V–Y pushback palatoplasty techniques on palate elongation with magnetic resonance imaging. *Int. J. Oral Maxillofac Surg.* 2015; 44: 738–744 <http://dx.doi.org/10.1016/j.ijom.2015.01.005>
- D. L. Best, T. L. Gauger, J. M. Dolan, L. A. Donnelly, K. Ranganathan, C. Ulloa- Marin, H. H. Sung-Hsieh. (2018). Orofacial Cleft Management by Short-Term Surgical Missions in South America: Literature Review. *Int. J. Oral Maxillofac Surg.* 2018;
- Dongol, Acharya, Prasad, Jaisani (2016). A Veil in the Oral Cavity: Report of two Cases of Oral Synechiae. *Int. J. Oral Maxillofac. Surg.* 2016; *International Association of Oral and Maxillofacial Surgeons.* <http://dx.doi.org/10.1016/j.ijom.2016.11.012>
- Duncan D. Atherton, John G. Boorman. (2016). Use of a purified collagen membrane to aid closure of palatal fistulae, *An International Journal of Surgical Reconstruction* <http://dx.doi.org/10.1016/j.bjps.2016.02.009>
- Elisabeth Willadsen, Anette Lohmander, Christina Persson, Inger Lundeborg, Suvi Alaluusua, Ragnhild Aukner, Anja Bau, and cols. (2017). Scandcleft randomised trials of primary surgery for unilateral cleft lip and palate: 5. Speech outcomes in 5-year-olds -

consonant proficiency and errors. *Journal of Plastic Surgery and Hand Surgery*, 51:1, 38-51, doi: 10.1080/2000656X.2016.1254647

Elizabeth B. Odom, Albert S. Woo, MD, Derick A. Mendonca, Donald V. Huebener, Richard J. Nissen, DDS, Gary B. Skolnick, BS, and Kamlesh B. Patel. (2016). Long-Term Incisal Relationships after Palatoplasty in Patients with Isolated Cleft Palate. (*J Craniofac Surg* 2016; 27: 867–870) ISSN: 1049-2275 DOI: 10.1097/SCS.0000000000002558

F. Li, H.-T. Wang, Y.-Y. Chen, W.-L. Wu, J.-Y. Liu, J.-S. Hao, D.-Y. Luo: Cleft Relapse and Oronasal Fistula after Furlow Palatoplasty in Infants with Cleft Palate: Incidence and Risk Factors. *Int. J. Oral Maxillofac. Surg.* <http://dx.doi.org/10.1016/j.ijom.2016.09.019>

F. Li, H.-T. Wang, Y.-Y. Chen, W.-L. Wu, J.-Y. Liu, J.-S. Hao, D.-Y. Luo: (2016). Cleft relapse and Oronasal Fistula after Furlow Palatoplasty in infants with Cleft Palate: incidence and risk factors. *Int. J. Oral Maxillofac. Surg.* 2016. <http://dx.doi.org/10.1016/j.ijom.2016.09.019>

Gaurav Deshpande, Lisa Wendby, Rasika Jagtap, Bjorn Schonmeyr (2015). The efficacy of vomer flap for closure of hard palate during primary lip repair *Journal of Plastic, Reconstructive & Aesthetic Surgery* (2015) 68, 940e945 <http://dx.doi.org/10.1016/j.bjps.2015.03.034>

Gerhard K. P. Bittermann & Ad P. de Ruyter & Nard G. Janssen<sup>1</sup> & Arnold J. N. Bittermann & Aebele M. van der Molen & Robert J. J. van Es & Antoine J. W. P. Rosenberg & R. Koole. (2016). Management of the premaxilla in the treatment of bilateral cleft of lip and palate: what can the literature tell us? *Clin Oral Invest* (2016) 20:207–217 doi: 10.1007/s00784-015 1589-y

- Hani Shash, Becher Al-halabi, BMedSc, Yelda Jozaghi, Salah Aldekhayel, and Mirko S. Gilardino (2016) A Review of Tissue Expansion Assisted Techniques of Cleft Palate Repair. (J Craniofac Surg 2016; 27: 760-766) ISSN: 1049-2275 doi: 10.1097/SCS.0000000000002468
- Harvey Chim, Yashar Eshraghi, Seree lamphongsai, Arun K. Gosain. (2015). Double-Opposing Z-Palatoplasty for Secondary Surgical Management of Velopharyngeal Incompetence in the Absence of a Primary Furlow Palatoplasty the Cleft Palate Craniofacial Journal 52(5) pp. 517–524 September 2015. Doi: 10.1597/13-187
- Hedieh Hashemi Hosseinabad, Fatemeh Derakhshandeh, Fatemeh Mostajeran, Hossein Abdali, Heydar Ali Davari, Akbar Hassanzadeh, Ann W. Kummer. (2016). Incidence of velopharyngeal insufficiency and oronasal fistulae after cleft palate repair: A retrospective study of children referred to Isfahan Cleft Care Team between 2005 and 2009. International Journal of Pediatric Otorhinolaryngology <http://dx.doi.org/10.1016/j.ijporl.2015.07.035>
- Hisao Ogata, Yoshiaki Sakamoto, Kazuo Kishi (2016). Cleft Palate Repair without Lateral Relaxing Incision, the American Society of Plastic Surgeons. DOI: 10.1097/GOX.0000000000001256
- Jacques E. Leclerc, Audrey Godbout, Isabelle Arteau-Gauthier, Sophie Lacour, Kati Abel, Elisa-Maude McConnell. (2013). We Can Predict Postpalatoplasty Velopharyngeal Insufficiency in Cleft Palate Patients. The American Laryngological, Rhinological and Otolaryngological Society DOI: 10.1002/lary.24200

- James D. Martin-Smith, Louise Fitzgerald, David J.A. Orr. (2017). How reliable is the vomer flap in early hard palate repair? *Journal of Plastic, Reconstructive & Aesthetic Surgery* (2017), <http://dx.doi.org/10.1016/j.bjps.2017.02.026>
- Jessyka G. Lighthall, James D. Sidman. (2015). Closure of Palatal Fistulae. *Operative Techniques in Otolaryngology*, <http://dx.doi.org/10.1016/j.otot.2015.06.011>
- Jing Li, Patrick A. Gerety, James Johnston, BS, and Jesse A. Taylor (2017) Gelfoam Interposition Minimizes Risk of Fistula and Postoperative Bleeding in Modified-Furlow Palatoplasty. *The Journal of Craniofacial Surgery* ISSN: 1049-2275 doi: 10.1097/SCS.00000000000003616
- José Rolando Prada Madrid, Viviana Gómez Ortega, Pilar Echeverri, Nathaly Londoño Velásquez. (2015). Prevalence of Obstructive Sleep Apnea after Orticochea Pharyngoplasty for Velopharyngeal Insufficiency Management. *The Cleft Palate Craniofacial Journal* 52 (6) pp. 682–687. <https://doi.org/10.1597/12-049>. November 2015.
- John W. Hudson, DDS, and David O. Pickett, DMD. (2015). A 5-Year Retrospective Review of Primary Palatoplasty Cases Utilizing an Acellular Collagen Interpositional Graft, *Journal of Oral Maxillofacial Surgeons*, <http://dx.doi.org/10.1016/j.joms.2015.03.035>
- Jordana da Silva Freitas, María Cristina de Almeida, Freitas Cardoso. (2017). Symptoms of dysphagia in children with cleft lip and/or palate pre- and post-surgical correction, doi: 10.1590/2317-1782/20182017018
- Joon Hyun Kwon, Jeong Woo Lee, Jung Dug Yang, Ho Yun Chung, Byung Chae Cho, Kang Young Choi. (2018). Surgical Indication of Furlow Palatoplasty to Treat Submucous



cleft palate. Journal of Cranio-Maxillo-Facial Surgery, doi:  
10.1016/j.jcms.2018.02.015.

Jorma Rautio, Mikael Andersen, Stig Bolund, Jyri Hukki, Hallvard Vindenes, Peter Davenport, Kjartan Arctander, Ola Larson, Anders Berggren, Frank Åbyholm, David Whitby, Alan Leonard, Jan Lilja, Erik Neovius, Anna Elander, Arja Heliövaara, Phil Eyres & Gunvor Semb. (2017) Scandcleft randomised trials of Primary Surgery for Unilateral Cleft Lip and Palate: 2. Surgical results, Journal of Plastic Surgery and Hand Surgery, 51:1, 14-20, DOI: 10.1080/2000656X.2016.1254646

Kaitlyn M. Paine, J. Thomas Paliga, Youssef Tahiri, John P. Fischer, Ari M. Wes, Jason D. Wink, Carol Ann H. Gelder, Jesse A. Taylor. (2016), An Assessment of 30-Day Complications in Primary Cleft Palate Repair: A Review of the 2012 ACS NSQIP Pediatric. The Cleft Palate Craniofacial Journal 53(3) pp. 357–362 May 2016, doi: 10.1597/14-193.

Katelyn G. Bennett, Adina B. Robinson, Steven J. Kasten, Steven R. Buchman, Christian J. Vercler. (2016). Velopharyngeal Dysfunction and Sleep Apnea—a Survey to Ascertain Surgical Practice Patterns the Cleft Palate–Craniofacial Journal DOI: 10.1597/15-250

Kamlesh B. Patel, Stephen R. Sullivan, Ananth S. Murthy, Eileen Marrinan, John B. Mulliken. (2012). Speech Outcome after Palatal Repair in Nonsyndromic versus Syndromic Robin Sequence, American Society of Plastic Surgeons doi: 10.1097/PRS.0b013e318262f2e4

Kanwalraj K. Moar, Christopher Sweet, Victoria Beale. (2016). Fistula Rate after primary palatal repair with intravelar veloplasty: a retrospective three-year audit of six units (NorCleft) in the UK. British Journal of Oral and Maxillofacial Surgery <http://dx.doi.org/10.1016/j.bjoms.2016.03.021>

- K. Bonanthaya, Shetty, Fudalej, Rao, S. Bitra, M. Pabari, M. Rachwalski. (2017). an anatomical subunit-based outcome assessment scale for bilateral cleft lip and palate. *Int. J. Oral Maxillofac. Surg.* 2017. International Association of Oral and Maxillofacial Surgeons <http://dx.doi.org/10.1016/j.ijom.2017.03.021>
- Keith E. Follmar, Nance Yuan, Courtney S. Pendleton, Amir H. Dorafshar, Craig Vander Kolk, and Richard J. Redett. (2015). Velopharyngeal Insufficiency Rates after Delayed Cleft Palate Repair. (*Ann Plast Surg* 2015; 75: 302Y305) ISSN: 0148-7043/15/7503-0302 DOI: 10.1097/SAP.0000000000000082
- Kelley M. Dentino, Eileen M. Marrinan, Katherine Brustowicz, John B. Mulliken, Bonnie L. Padwa.(2015) Pharyngeal Flap is Effective Treatment for Post Maxillary Advancement Velopharyngeal Insufficiency in Patients with Repaired Cleft Lip and Palate. *Journal of Oral and Maxillofacial Surgery* DOI: 10.1016/j.joms.2015.12.016
- Kongkrit Chaiyasate, Pablo Antonio Ysunza, John Spolyar, Rafaella Genova and Peter Andrade (2018) Palatal Protective Stents Prevent Oro Nasal Fistulas after Surgery for Velopharyngeal Insufficiency: A Preliminary Report *Dent. J.* 2018, 6, 29; doi: 10.3390/dj6030029
- Louis F. Insalaco, Arnold S. Lee, Andrew R. Scott (2017). Osteomyelitis Following Palatoplasty. A rare complication, *International Journal of Pediatric Otorhinolaryngology* 94 (2017) 52e53 <http://dx.doi.org/10.1016/j.ijporl.2017.01.010>
- Marten N. Basta, John E. Fiadjoe, Albert S. Woo, Kenneth N. Peeples, and Oksana A. Jackson. (2018). Predicting Adverse Perioperative Events in Patients Undergoing Primary Cleft Palate Repair. *The Cleft Palate-Craniofacial Journal* 1-8 doi: 10.1177/1055665617744065

- Marilyse de Bragança Lopes Fernandes, Alicia Graziela Noronha Silva Salgueiro, Eliete Janaína Bueno Bighetti, Ivy Kiemle Trindade-Suedam, and Inge Elly Kiemle Trindade. (2018). Symptoms of Obstructive Sleep Apnea, Nasal Obstruction, and Enuresis in Children with Nonsyndromic Cleft Lip and Palate: A Prevalence Study. *The Cleft Palate-Craniofacial Journal* 1-7 DOI: 10.1177/1055665618776074
- Mary-Helen Mahoney, Marc C. Swan, D. Phil, David M. Fisher. (2013). Prospective Analysis of Presurgical Risk Factors for Outcomes in Primary Palatoplasty *Journal American Society of Plastic Surgeons*, doi: 10.1097/PRS.0b013e3182910acb
- Michael Sadove, John A. van Aalst, John Andrew Culp. (2004) Cleft palate repair: art and issue. *Clin Plastic Surg* 31 (2004) 231– 241. Doi: 10.1016/S0094-1298(03)00136-6.
- Michael J. Stein, Zach Zhang, Matthew Fell, Nigel Mercer, Claudia Malic. (2018). Determining Post-Operative Outcomes after Cleft Palate Repair: A Systematic Review and Meta-Analysis. *Journal of Plastic, Reconstructive & Aesthetic Surgery* doi: <https://doi.org/10.1016/j.bjps.2018.08.019>
- Mohammad Waheed El-Anwar, Ahmed Abdel Fattah Nofal, Mohamed Khalifa, Amal Saeed Quriba. (2016). Use of Autologous Platelet-Rich Plasma in Complete Cleft Palate Repair. *The American Laryngological, Rhinological and Otological Society* DOI: 10.1002/lary.25868
- Nance Yuan, Amir H. Dorafshar, Keith E. Follmar, Courtney Pendleton, Katherine Ferguson and Richard J. Redett. (2016). Effects of Cleft Width and Veau Type on Incidence of Palatal Fistula and Velopharyngeal Insufficiency, After Cleft Palate Repair. ISSN: 0148-7043/16/7604–0406 [https://doi: 10.1097/SAP.0000000000000407](https://doi.org/10.1097/SAP.0000000000000407). Wolters Kluwer Health. (*Ann Plastic Surg* 2016; 76: 406–410).

- N. Hodgins, C. Hoo, P. McGee, C. Hill (2014). A Survey of Assessment and Management of Velopharyngeal Incompetence (VPI) in the UK and Ireland *Journal of Plastic, Reconstructive & Aesthetic Surgery* (2015) 68, 485e491
- Peter, A., Brennan, Henning Schliephake, G., E., Ghali, Luke Cascarini. (2017). *Maxillofacial Surgery Chapter 68: Technique for Cleft Palate Repair. Third Edition*, St. Editorial Louis, Missouri: Elsevier, USA.
- Pedro E. Santiago, Lindsay A. Schuster, Daniel Levy-Bercowski. (2014). Management of the Alveolar Cleft *Clin Plastic Surg* 41 (2014) 219–232  
<http://dx.doi.org/10.1016/j.cps.2014.01.001>
- Percy Rossell-Perry, Omar Cotrina-Rabanal, Luis Barrenechea-Tarazona, Roberto Vargas-Chanduvi, Luis Paredes-Aponte, Carolina Romero-Narváez (2017). Mucoperiosteal Flap Necrosis after Primary Palatoplasty in Patients with Cleft Palate, *Society of Plastic and Reconstructive Surgeons* eISSN: 2234-6171 •  
<https://doi.org/10.5999/aps.2017.44.3.217>
- Percy Rossell-Perry (2018). Two Methods of Cleft Palate Repair in Patients with Complete Unilateral Cleft Lip and Palate. (*J Craniofac Surg* 2018; 29: 1473–1479) ISSN: 1049-2275 DOI: 10.1097/SCS.0000000000004769
- Po-Jung Hsu, Shu-Hui Wang, Claudia Yun, Lun-Jou Lo. (2015). Redo double-opposing Z-Plasty is Effective for Correction of Marginal Velopharyngeal Insufficiency. *Journal of Plastic, Reconstructive & Aesthetic Surgery* (2015)  
<http://dx.doi.org/10.1016/j.bjps.2015.05.014>
- Raymond W. Tse, M. D. Babette Siebold. (2017). Cleft Palate Repair: Description of an Approach, Its Evolution, and Analysis of Postoperative Fistulas. From the Division of

Craniofacial and Plastic Surgery, <http://doi.org:10.1097/PRS.0000000000004324>. American Society of Plastic Surgeons 2017. 10. 21.

Rami S. Kantar, Michael J. Cammarata, William J. Rifkin, Natalie M. Plana, J. Rodrigo Diaz-Siso, Roberto L. Flores. (2018). Outpatient versus Inpatient Primary Cleft Lip and Palate Surgery: Analysis of Early Complications. *Plastic and Reconstructive Surgery*, [www.PRSJournal.com](http://www.PRSJournal.com) doi: 10.1097/PRS.0000000000004293.

Rafael Denadai, Anelise Sabbag, Cassio Eduardo Raposo-Amaral, Joao Carlos P, Mirian H. Nagaе, Cesar Augusto Raposo- Amaral. (2017). Bilateral Buccinator Myomucosal Flap Outcomes in Nonsyndromic Patients with Repaired Cleft Palate and Velopharyngeal Insufficiency. *British Journal of Plastic Surgery* (2017), doi: 10.1016/j.bjps.2017.06.029.

Rajgopal R. Reddy, Glasg, Srinivas Gosla Reddy, Edin, , Anitha Vaidhyanathan, Stefaan J. Bergé, Anne Marie Kuijpers-Jagtman, (2017) Maxillofacial Growth and Speech Outcome After one-stage or two-stage Palatoplasty in Unilateral Cleft Lip and Palate. A systematic review (2017) *Journal of Cranio-Maxillo-Facial Surgery*, doi: 10.1016/j.jcms.2017.03.006.

Rajgopal R. Reddy Srinivas Gosla Reddy, Anusha Chilakalapudi Swapnika Kokalia, Ewald M. Bronkhorst, Ann W. Kummer, Stefaan J. Bergé. (2016). Effect of One-Stage versus Two-Stage Palatoplasty on Hypernasality and Fistula Formation in Children with Complete Unilateral Cleft Lip and Palate: A Randomized Controlled Trial. *Plastic and Reconstructive Surgery Advance Online Article* doi: 10.1097/PRS.0000000000004486.

- Riitta H. Lithovius, Leena P. Ylikontiola, and George K.B. Sándor (2014) Incidence of palatal fistula formation after primary palatoplasty in northern Finland (Oral Surgery Oral Med Oral Pathology Oral Radiology 2014; 118:632-636) <http://dx.doi.org/10.1016/j.oooo.2014.07.002>
- R., Rodrigues, Fernandes, Bessa Monteiro, R., Furfuro, T., Sequeira, C. Carvalho Silva, Manso. (2018). SPINA Classification of Cleft Lip and Palate: A Suggestion for a Complement. Archives de Pediatrie <https://doi.org/10.1016/j.arcped.2018.08.001>
- Robrecht J.H. Logjes, Maaïke T.A. van den Aardweg, Meike M.J. Blezer, Anne M.B. van der Heul, Corstiaan C. Breugem. (2016). Velopharyngeal Insufficiency Treated with Levator Muscle Repositioning and Unilateral Myomucosal Buccinator Flap Journal of Cranio-Maxillo-Facial Surgery <http://dx.doi.org/10.1016/j.jcms.2016.10.012>
- Rong-Min Baek, Baek-Kyu Kim, Jae Hoon Jeong, Taeseon Ahn, Mikyong Park, Jihyeon Han (2017) The Effect of Age at Surgery and Compensatory Articulation on Speech Outcome in Submucous Cleft Palate Patients Treated with Double-Opposing Z-Plasty: A 10-year experience, Journal of Plastic, Reconstructive & Aesthetic Surgery (2017), <http://dx.doi.org/10.1016/j.bjps.2016.12.025>
- Seung Min Nam (2018). Surgical treatment of velopharyngeal insufficiency Arch Craniofac Surg Vol.19 No.3, 163-167 <https://doi.org/10.7181/acfs.2018.02082>
- Shino Junghaenel & Titus Keller & Robert Mischkowski & Jochen Hinkelbein & Dirk Beutner & Friederike Koerber & Peter Teschendorf. (2012). Massive Macroglossia after palatoplasty Case Report and Review of the Literature. Eur J Pediatr (2012) 171:433–437 doi:10.1007/s00431-011-1567-6

- Sidhbh Gallagher, Alessandra Ferrera Leigh Spera, Barry L. Eppley, Tahereh Soleimani, Youssef Tahiri, Rajiv Sood, Roberto L. Flores, William A. Wooden, Sunil S. Tholpady. (2015). Utility of Tongue Stitch and Nasal Trumpet in the Immediate Postoperative Outcome of Cleft Palatoplasty. American Society of Plastic Surgeons DOI: 10.1097/01.prs.0000475786.60069.a3
- Stephanie E. Watkins, Robert E. Meyer, Ronald P. Strauss, Arthur S. Aylsworth (2014). Classification, Epidemiology, and Genetics of Orofacial Clefts, USA Clinic Plastic Surgery 41 (2014) 149–163 <http://dx.doi.org/10.1016/j.cps.2013.12.003>
- Sun T. Hsieh, Albert S. Woo. (2018). Pierre Robin Sequence. Clin Plastic Surg - (2018) <https://doi.org/10.1016/j.cps.2018.11.010>
- Sunil Richardson, Shreya Krishna, Rakshit V. Khandeparker. (2017). A Comprehensive Management Protocol to Treat Cleft Maxillary Hypoplasia. Journal of Cranio-Maxillo-Facial Surgery DOI: 10.1016/j.jcms.2017.12.005
- Takuma Kishimoto, Takamori Kanazawa, Tatsuya Kawasaki, Ikuya Ueta, Susam Park, Yoh Horimoto. (2016). Postoperative complications associated with extubation strategies following palatoplasty: a single-center retrospective analysis. J Anesth (2016) 30:20–25 doi: 10.1007/s00540-015-2093-x.
- Téblick Sofie, Ruymaekers Maarten, Van de Castele Elke, Nadjmi Nasser. (2018), the effect of cleft palate closure technique on speech and middle ear outcome: a systematic review. Journal of Oral and Maxillofacial Surgery (2018), doi: <https://doi.org/10.1016/j.joms.2018.09.027>.
- Teng Wan a,b, Yang Chen a,b, Guomin Wang. (2015). do patients with isolated Pierre Robin Sequence have worse outcomes after cleft palate repair: A Systematic Review.

Journal of Plastic, Reconstructive & Aesthetic Surgery (2015) 68, 1095e1099  
<http://dx.doi.org/10.1016/j.bjps.2015.04.015>

Thomas J. Sitzman, Alexander C. Allori, Guy Thorburn (2014). Measuring Outcomes in Cleft Lip and Palate Treatment, *Clin Plastic Surg* 41 (2014) 311–319  
<http://dx.doi.org/10.1016/j.cps.2013.12.001>

Vivian de Agostino Biella Passos, Cleide Felício de Carvalho Carrara, Gisele da Silva Dalben, Beatriz Costa, Marcia Ribeiro Gomide, (2014). Prevalence, Cause, and Location of Palatal Fistula in Operated Complete Unilateral Cleft Lip and Palate: Retrospective Study. *The Cleft Palate–Craniofacial Journal* 51(2) pp. 158–164 DOI: 10.1597/11-190

Wakako Tome, Kohtaro Yashiro, Koichi Otsuki, Mikihiko Kogo, Takashi Yamashiro. (2016). Influence of Different Palatoplasties on the Facial Morphology of Early Mixed Dentition Stage Children with Unilateral Cleft Lip and Palate *The Cleft Palate Craniofacial Journal* 53(2) pp. e28–e33 March 2016 doi: 10.1597/14-191

Xue Xu, Hyuk-Jae Kwon, Bing Shi, Qian Zheng, Heng Yin, Chenghao Li.(2015). Influence of Different Palate Repair Protocols on Facial Growth in Unilateral Complete Cleft Lip and Palate. *Journal of Cranio-Maxillo-Facial Surgery* 43 (2015) 43e47  
<http://dx.doi.org/10.1016/j.jcms.2014.10.007W>. Tse, M. D. Babette Siebold. (2017). Cleft Palate Repair: Description of an Approach, Its Evolution, and Analysis of Postoperative Fistulas. From the Division of Craniofacial and Plastic Surgery, <http://doi.org/10.1097/PRS.0000000000004324>.2017.10. American Society of Plastic Surgeons 2017. 10. 21.