

UNIVERSIDAD SAN FRANCISCO DE QUITO USFQ

Colegio de Posgrados

**Manejo de las Secuelas del Trauma Dentoalveolar Mandibular con
Distracción Osteogénica e Implantes Dentales Osteointegrados
Casos Clínicos**

Dr. Jorge Alberto León Batallas

**Dr. Fernando José Sandoval Portilla
Director de Trabajo de Titulación**

Trabajo de titulación de posgrado presentado como requisito
para la obtención del título de Cirujano Oral y Maxilofacial

Quito, 25 de junio de 2019

UNIVERSIDAD SAN FRANCISCO DE QUITO USFQ
COLEGIO DE POSGRADOS

HOJA DE APROBACIÓN DE TRABAJO DE TITULACIÓN

**Manejo de las Secuelas del Trauma Dentoalveolar Mandibular con
Distracción Osteogénica e Implantes dentales osteointegrados
Casos Clínicos**

Dr. Jorge Alberto León Batallas

Firmas

Dr. Fernando José Sandoval Portilla
Especialidad en Cirugía Oral y Maxilofacial
Director del Trabajo de Titulación

Dr. Fernando José Sandoval Portilla
Especialidad en Cirugía Oral y Maxilofacial
Director del Programa de Posgrado de
Cirugía Oral y Maxilofacial

Dra. Paulina Aliaga Sancho
Especialista en Cirugía Oral
Decano del Colegio de Odontología

Ph.D. Hugo Demetrio Burgos Yáñez
Decano del Colegio de Posgrados

Quito, 25 de junio de 2019

© DERECHOS DE AUTOR

Por medio del presente documento certifico que he leído todas las Políticas y Manuales de la Universidad San Francisco de Quito USFQ, incluyendo la Política de Propiedad Intelectual USFQ, y estoy de acuerdo con su contenido, por lo que los derechos de propiedad intelectual del presente trabajo quedan sujetos a lo dispuesto en esas Políticas.

Asimismo, autorizo a la USFQ para que realice la digitalización y publicación de este trabajo en el repositorio virtual, de conformidad a lo dispuesto en el Art. 144 de la Ley Orgánica de Educación Superior.

Firma del estudiante: _____

Nombres y Apellidos: Jorge Alberto León Batallas

Código de estudiante: 00129652

C. I.: 0704304443

Lugar, Fecha Quito, 25 de junio de 2019

Dedicatoria

Dedico el esfuerzo de este trabajo a mis padres el Dr. Jorge León Sigüenza y a la Sra. Mirtha Batallas Zambrano, por ser los pilares más grandes en mi vida, que gracias a su amor, esfuerzo y trabajo duro, me han formado una persona de bien, con valores y buena moral, en las reglas y conductas de la sociedad. También a mis hermanos, Michelle y Tito; y a mi novia Diana por brindarme todo su apoyo en este tiempo, siendo mi éxito personal parte de ellos, por ser partícipes de las metas y objetivos logrados; y los nuevos por conquistar.

Agradecimientos

Agradezco a Dios, por brindarme la vida, por el don del conocimiento y las ganas de seguir adelante, esforzándome cada día en el ámbito personal y académico. A mi grandes maestros, amigos el Dr. Manuel Sánchez y Dr. Carlos Dávila, por ser mis mentores en el campo de la Cirugía Maxilofacial. A mi tutor de tesis, profesor, el Dr. Fernando Sandoval Portilla por sus enseñanzas dadas, desinteresadas en mi proceso de formación como especialista, por ser un guía y dedicar sus experiencias en este proceso.

De igual manera, muchas gracias a los doctores: Fernando Sandoval, Valeri Paredes, Patricio Unda, Fabián Martínez, Fernando Morales, David Carvajal, Jorge Almedia, Javier Robles por aportar en mi aprendizaje y darme las pautas, consejos que se necesita en esta profesión.

Resumen

Objetivos: El objetivo de este estudio de series de casos fue evaluar la reabsorción ósea en la zona peri implantar en implantes dentales colocados en el hueso alveolar mandibular sometido a distracción osteogénica post secuela de trauma dentoalveolar, su tasa de éxito, fracaso y supervivencia.

Métodos: En una muestra de 2 pacientes con pérdida de dimensión vertical del hueso alveolar se les realizó en la fase I Distracción Osteogénica Alveolar (DOA) en la fase II la colocación de implantes dentales para su rehabilitación oral respectiva. Fueron un total de 7 implantes dentales osteointegrados donde se valoró con imagen radiográfica (Rx panorámica) el grado de reabsorción ósea peri implantaría bajo 2 tiempos. El primer tiempo durante la colocación de los implantes dentales y su carga protésica a los 3 meses y un segundo tiempo en el control de 1 año.

Resultados: En un período de seguimiento de 3 meses ambos pacientes presentaron oseointegración de los implantes con una tasa de supervivencia del 100%. En los controles radiográficos de las 2 fases de los paciente. En la Fase I control de 3 meses (implantes dentales y carga protésica) se observó en los 7 implantes cambios a nivel de la cresta ósea en sentido vertical con un promedio de reabsorción ósea del 0,17 mm. En la Fase II control de 1 año (Carga protésica de 1 año) se observaron diferencias mayores en la regeneración ósea de los 7 implantes con un promedio de pérdida ósea peri implantaría de 0,65 mm.

Conclusiones: Con las limitaciones del presente estudio podemos concluir que la colocación de los implantes dentales osteointegrados en crestas alveolares previamente con Distracción Osteogénica Alveolar mandibular es un tratamiento viable, con un grado de reabsorción peri implantaría anual de 0,65 mm promedio similar evidenciado en otros estudios, tanto en DOA, crestas alveolares nativas o con injertos oseos.

Palabras clave: Distracción osteogénica alveolar, implantes dentales, mandíbula, período de distracción, periodo de consolidación, carga protésica, crestas alveolares, reabsorción ósea.

Abstract

Objectives: The aim of this study of case series was to evaluate the bone resorption in the peri-implant area in dental implants placed in the mandibular alveolar bone subjected to osteogenic distraction after sequela of dentoalveolar trauma, its success rate, failure and survival.

Methods: In a sample of 2 patients with loss of vertical dimension of the alveolar bone, in stage I, Alveolar Osteogenic Distraction (DOA) was performed in phase II, the placement of dental implants for their respective oral rehabilitation. There were a total of 7 osseointegrated dental implants where the degree of bone reabsorption peri implanted under 2 times was assessed with radiographic image (panoramic Rx). The first time during the placement of the dental implants and their prosthetic load at 3 months and a second time at the control of 1 year.

Results: In a follow-up period of 3 months, both patients presented osseointegration of the implants with a 100% survival rate. In the radiographic controls of the 2 phases of the patients. In the Phase I control of 3 months (dental implants and prosthetic load), changes in the bony crest in the vertical direction were observed in the 7 implants with an average osseous resorption of 0.17 mm. In the Phase II control of 1 year (1-year prosthetic load) greater differences were observed in the bone regeneration of the 7 implants with an average peri implant bone loss of 0.65 mm.

Conclusions: With the limitations of this study, we can conclude that the placement of osseointegrated dental implants subjected to mandibular alveolar osteogenic distraction is a viable treatment, with a peri-annual reabsorption degree of 0.65 mm similar average, evidenced in other studies, both in DOA, native alveolar crests or with bone grafts.

Key words: Alveolar osteogenic distraction, dental implants, jaw, period of distraction, period of consolidation, prosthetic load, alveolar crests, bone resorption.

TABLA DE CONTENIDOS

1. Introducción.....	14
2. Revisión de la literatura.....	15
2.2 Trauma dentoalveolar.....	15
2.2.1 Cinemática del trauma dentoalveolar.....	15
2.2.2 Examinación y diagnóstico del trauma dentoalveolar.....	16
2.2.2.1 Examinación clínica.....	17
2.2.2.1.1 Examen clínico.....	17
2.2.2.1.2 Examen dental.....	18
2.2.2.2 Examinación imagenológica.....	18
2.2.3 Clasificación de las lesiones dentoalveolares.....	19
2.2.3.1 Lesiones de tejido dental duro y pulpa.....	20
2.2.3.2 Lesiones del hueso alveolar.....	21
2.2.3.3 Lesiones de encía y mucosa oral.....	21
2.2.4 Tratamiento de las lesiones dentoalveolares.....	22
2.3 Historia de la distracción osteogénica.....	23
2.3.1 Fisiología de la cicatrización ósea.....	27
2.3.2 Periodos de la cicatrización ósea.....	28
2.3.2.1 Fase de formación del hematoma – inflamación.....	28
2.3.2.1.1 Proteínas proinflamatorias.....	29
2.3.2.1.2 Factores de crecimiento.....	31
2.3.2.2 Fase reparadora.....	32
2.3.2.2.1 Callo blando.....	33

2.3.2.2.2 Callo duro.....	33
2.3.2.3 Remodelación.....	34
2.3.3 Cicatrización directa.....	34
2.3.3.1 Curación por contacto de cicatrización.....	35
2.3.3.2 Curación por brecha de cicatrización.....	35
2.3.4 Cicatrización indirecta.....	35
2.3.5 Las bases biológicas y moleculares de la distracción.....	36
2.4 Principios de la distracción osteogénica.....	37
2.4.1 Periodos de la distracción osteogénica.....	37
2.4.1.1 Período de latencia.....	37
2.4.1.2 Período de distracción.....	39
2.4.1.3 Período de consolidación.....	43
2.4.2 Evaluación histológica.....	45
2.5 Distracción osteogénica alveolar.....	45
2.5.1 Generalidades.....	45
2.5.2 Indicaciones.....	48
2.5.3 Complicaciones.....	50
2.5.4 Principios de la distracción osteogénica alveolar.....	52
2.5.6 Dispositivos de distracción osteogénica alveolar.....	54
2.5.6.1 Dispositivo extraóseo Track.....	55
2.5.6.2 Dispositivo extraóseo Verona.....	56
2.5.6.3 Dispositivo extraóseo Biomet.....	57
2.5.6.4 Dispositivo extraóseo Cibeil.....	57
2.5.6.5 Dispositivo extraóseo Synthes y Modus.....	58
2.5.7 Técnica quirúrgica de la colocación del dispositivo osteogénica alveolar....	59

2.5.7.1 Exposición del sitio del distractor.....	59
2.5.7.2 Incisión de la cresta mesial y distal.....	60
2.5.7.3 Preparación de las osteotomías.....	60
2.5.7.4 Inserción del distractor.....	61
2.5.7.5 Sutura del colgajo.....	63
2.5.7.6 Retiro del distractor.....	63
2.6 Bases biológicas de la oseointegración de los implantes dentales.....	63
2.6.1 Oseointegración.....	63
2.6.2 Procesos de respuesta del tejido a la colocación de implantes.....	65
2.6.3 Procesos de osteogénesis peri implantaria.....	66
2.6.4 Factores que afectan a la osteointegración.....	68
2.6.5 Materiales para oseointegración.....	69
2.6.6 Titanio y aleaciones.....	69
2.6.8.1 Propiedades físicas del titanio.....	69
2.6.8.2 Propiedades de la superficie del titanio.....	70
2.6.8.2 Humectabilidad.....	70
2.7 Técnica quirúrgica de la colocación de los implantes en hueso distraído.....	71
2.7.1 Exposición del sitio del implante.....	71
2.7.2 Incisión de la cresta medial.....	72
2.7.3 Elevación del colgajo.....	72
2.7.4 Preparación de la osteotomía.....	73
2.7.5 Inserción del implante.....	73
2.7.6 Sutura del colgajo.....	74
2.8 Distracción osteogénica alveolar e implantes dentales.....	74
2.8.1 Implantes en el hueso sometido a distracción osteogénica.....	76

3. Hipótesis.....	78
4. Objetivo general.....	78
5. Objetivos específicos.....	79
6. Metodología y diseño de la investigación.....	79
6.1 Diseño del estudio.....	79
6.2 Población del estudio.....	79
6.2.1 Criterios de inclusión.....	79
6.2.2 Criterios de exclusión.....	80
6.3 Metodología.....	80
6.4 Selección del dispositivo de distracción y hueso alveolar atrófico.....	81
6.5 Protocolo quirúrgico.....	82
6.6 Carga protésica sobre los implantes.....	84
6.7 Evaluaciones clínicas.....	85
6.8 Evaluaciones radiográficas.....	85
7. Resultados.....	86
7.1 Control de 3 meses de los 7 implantes dentales.....	87
7.2 Control de 1 año de los 7 implantes dentales.....	88
8. Discusión.....	90
9. Conclusiones.....	97
10. Referencias.....	98

ÍNDICE DE TABLAS

Tabla 1. Control 3 meses. Control radiográfico vertical en mesial y distal de los 7 implantes dentales.....87

Tabla 2. Control 1 año. Control radiográfico vertical en mesial y distal de los 7 implantes dentales.....89

ÍNDICE DE FIGURAS

Figura 1. Distractor Osteogénico Alveolar Track – KLS Martin.....	55
Figura 2. Distractor Osteogénico Alveolar Verona – Medicon.....	57
Figura 3. Distractor Osteogénico Alveolar Walter Lorenz Surgical – Biomet.....	57
Figura 4. Distractor Osteogénico Alveolar Cibeil Medical.....	58
Figura 5. Distractor Osteogénico Alveolar Synthes.....	59
Figura 6. Distractor Osteogénico Alveolar Modus – Medartis.....	59
Figura 7. Fotos clínicas del defecto óseo vertical. Caso 1-2.....	82
Figura 8. Imagenología del período de consolidación de la Distracción Osteogénica Alveolar, ganancia ósea. Caso 1-2.....	83
Figura 9. Imagenología de implantes dentales colocados en crestas alveolares distraídas. Caso 1-2.....	84
Figura 10. Control radiográfico de los 7 implantes dentales osteointegrados.....	87
Figura 11. Control radiográfico vertical a los 3 meses por mesial y distal de los 7 implantes dentales.....	88
Figura 12. Control radiográfico vertical al año por mesial y distal de los 7 implantes dentales.....	89

1. INTRODUCCIÓN

La distracción osteogénica, es la elongación paulatina de los tejidos óseos, en los que nos respecta, los maxilares y del complejo craneofacial, así como de los tejidos circundantes, mediante el uso de aparatos, no sólo en edades tempranas de la vida, también en adultos. De esta forma se logran cambios importantes en las estructuras esqueléticas faciales, con la consecuente mejoría funcional. (Bell. W, Guerrero. C, 2009) (Chin. M, Toth. B, 1996)

La rehabilitación de los defectos postraumáticos de los maxilares es compleja de resolver por ser lesiones de alta energía tipo conminución o con gran cantidad de pérdida de sustancia ósea dentoalveolar, que se convierten a menudo en un desafío reconstructivo. La obtención de contornos óseos y de tejidos blandos ideales en estos casos es una tarea exigente. (Navarro Vila, C., 2008)

Las fracturas dentoalveolares son traumatismos leves en la región de órganos dentales y el proceso alveolar, estos pueden llegar hacer graves debido a la perdida de tejido óseo y dental. Cuando existen estos casos, existen diferentes recursos para la regeneración de la región dentoalveolar. Algunos métodos para el aumento del hueso alveolar van desde, injertos onlay o inlay autógenos, regeneración ósea guiada (GBR) con el uso de injertos alogénicos y xenogénicos. (Uckan. S, Veziroglu. F, Dayangac. E, 2008)

Sin embargo, ocurre una reabsorción significativa en los injertos autógenos principalmente debido a la insuficiente cobertura del tejido blando. La GBR es usada ampliamente para deficiencias menores y es limitada en los defectos verticales. Ninguno de los métodos mencionados anteriormente es adecuado en casos de deficiencia ósea vertical grave. Por esta razón, la distracción osteogénica alveolar (DOA) nos permite aumentar la altura del hueso alveolar, obteniendo resultados positivos a largo plazo, método que se ha utilizado en casos severos durante las últimas dos décadas. (Naval. L, Gonzalez. R, 2010)

La DO es un proceso biológico de formación de hueso que se produce entre la superficie de los segmentos óseos osteotomizados. Estos son gradualmente separados por aumento en la tracción. Específicamente, este proceso es iniciado cuando las fuerzas de la distracción son aplicadas sobre el tejido del callo óseo, conectando a los segmentos divididos, manteniendo la

continuidad cuando estos tejidos son alargados. La tracción genera tensión, esto estimula la formación de hueso nuevo, paralelo al vector de distracción, este proceso es conocido como Ley de Wolf o también llamada Ley de tensión-estrés. (Ilizarov. G, Khelimiskii. A, Saks. R, 1978)

El presente trabajo trata la reconstrucción de defectos dentoalveolares con pérdida de tejido óseo considerablemente en sentido vertical con el uso de la distracción osteogénica alveolar en una primera fase, para luego, una segunda fase, colocación de implantes, devolviendo las estructuras perdidas con neohueso y colocación de implantes dentales. Además, de calcular el grado de reabsorción ósea peri implantaría, teniendo presente, si este grado de reabsorción sería igual al de crestas alveolares nativas o con injertos oseos.

2. REVISIÓN DE LA LITERATURA

2.2 TRAUMA DENTOALVEOLAR

2.2.1 CINEMÁTICA DEL TRAUMA DENTOALVEOLAR

Las lesiones traumáticas de los dientes y estructuras de soporte son las lesiones más comunes que se ven en pacientes, el trauma facial está dentro del 15% de lesiones que llegan a las salas de emergencia, y constituye el 2% del trauma dentoalveolar. Estas lesiones pueden ser aisladas como por ejemplo las caídas, con más frecuencia en niños, y también pueden estar asociadas a otras fracturas del macizofacial. (Fonseca. R, Walker. R, Barber. H, Powers. M. Frost. D, 2013)

El trauma dentoalveolar habitual resulta de caídas, accidentes deportivos, abuso, violencia doméstica, accidentes automovilísticos, asaltos y caídas de bicicletas. Las lesiones dentoalveolares pueden ser lesiones por trauma directo o indirecto, usualmente por la oclusión forzada, causando daño en los incisivos por ser los dientes relativamente más expuestos. En el trauma directo los factores predisponentes incluyen maloclusión, overjet > 4mm, incisivos protruidos, incompetencia labial, labio superior corto y respiración bucal. (Fonseca. R, Walker. R, Barber. H, Powers. M. Frost. D, 2013)

El trauma indirecto en los dientes y su estructuras de soporte (tejido periodontal y hueso alveolar) usualmente resulta de golpes en el mentón o de un fuerte latigazo en el cuello, si el diente esta fuera de oclusión o como ya mencionamos protruido son propensos a impactos, un golpe de baja velocidad causa daño en las estructuras dentoalveolares de soporte y un impacto de alta velocidad resulta en fracturas de coronas dentales. (Fonseca. R, Walker. R, Barber. H, Powers. M. Frost. D, 2013)

Las lesiones múltiples de los tejidos blandos y duros son resultado de los accidentes de autos, con la gran incidencia de lesiones dentales que ocurre alrededor de los 18 a 23 años, el grupo de edades mayores resulta de asaltos y abuso doméstico relacionado con drogas y alcohol. (Fonseca. R, Walker. R, Barber. H, Powers. M. Frost. D, 2013)

Las laceraciones de mucosa oral, encías y movilidad de los incisivos pueden ser vistos en lesiones orales por injurias o abuso personal, más común en niños. Estas también se puede dar en la práctica de la anestesiología al momento de las intubaciones oro-traqueales reportado por Lockart et al. (Fonseca. R, Walker. R, Barber. H, Powers. M. Frost. D, 2013)

2.2.2 EXAMINACIÓN Y DIAGNÓSTICO DEL TRAUMA DENTOALVEOLAR

Las lesiones de diente y estructuras de soporte deben ser consideradas situaciones de emergencia porque el manejo exitoso de la lesión requiere un diagnóstico adecuado y un tratamiento en un tiempo límite, especialmente en casos de avulsiones dentales o fracturas alveolares. (Fonseca. R, Walker. R, Barber. H, Powers. M. Frost. D, 2013)

La evaluación inicial debe incluir una valoración de la condición general del paciente, aliviar su dolor, reducir los dientes desplazados y las fracturas alveolares lo más antes posible para aumentar el pronóstico de supervivencia de estas estructuras. La historia completa del mecanismo del trauma y de los eventos que envuelven la lesión y a través de la examinación

clínica y radiográfica de forma rápida para asegurar un diagnóstico y tratamiento adecuado porque el diente tiene el potencial más bajo de cualquier otro tejido de regresar a la normalidad y a un estado saludable después de una lesión. (Fonseca. R, Walker. R, Barber. H, Powers. M. Frost. D, 2013)

Es prudente realizar un conteo de todos los dientes durante la examinación, las pérdidas de piezas dentales que no se encuentran se consideran dientes aspirados, tragados o desplazados a los tejidos blandos como las mejillas, piso de boca, cavidad nasal, senos maxilares y cuello. El examen imagenológico nos permiten identificar las estructuras alteradas en busca de dientes y fragmentos óseos fuera de su lugar teniendo un diagnóstico temprano y remoción quirúrgica de estos para prevenir una reacción a cuerpo extraño y mejor manejo de la anestesia general. (Fonseca. R, Walker. R, Barber. H, Powers. M. Frost. D, 2013)

2.2.2.1.1 EXAMEN CLÍNICO

Debe incluir una inspección de los tejidos blandos en busca de fragmentos dentarios o espículas óseas, las laceraciones, abrasiones y contusiones debe ser evaluada por el daño a estructuras vitales, como el conducto de Stenon, Wharton, nervios y vasos sanguíneos. Los pacientes con heridas en mentón son potencialmente candidatos a fracturas condilares. En la dentición primaria, la dislocación del ápice del diente desplazado puede afectar a los dientes permanentes, la perforación del saco pericoronario es común, la interrupción del aporte sanguíneo de la pulpa debe esperarse cuando la pieza tiene movilidad, la lengua puede encontrarse lacerada. (Fonseca. R, Walker. R, Barber. H, Powers. M. Frost. D, 2013)

Todas las coronas de los dientes deben ser limpiadas de la sangre después de una evaluación de fracturas coronarias y exposición pulpar, el sangrado puede ser causado por el tejido mucoso lacerado o encía marginal no lacerada con daño del ligamento periodontal, la sangre coagulada

en los procesos alveolares debe ser movida y los dientes y tejidos debe evaluarse una posible fractura. (Fonseca. R, Walker. R, Barber. H, Powers. M. Frost. D, 2013)

2.2.2.1.2 EXAMEN DENTAL

Examen de percusión.- La percusión es algo significativo en el diagnóstico, realizando a través del golpe con el mango del espejo, dando un sonido retumbante como anillo metálico que se obtiene con el diente que está asegurado dentro del hueso mientras que un sonido vacío, mate indica un diente luxado. (Fonseca. R, Walker. R, Barber. H, Powers. M. Frost. D, 2013)

Examen de vitalidad.- Realizados a la pulpa dental en dientes con traumatismo agudos con la estimulación mecánica, térmica y eléctrica con gutapercha caliente, hielo, dióxido de carbono. A pesar de que el reparo funcional de las fibras nerviosas de la pulpa ha demostrado recuperación a los 35 días aproximadamente, la prueba eléctrica es poca o nula en dientes con ápices abiertos. La interpretación de las pruebas de vitalidad se realizan inmediatamente después de las lesiones traumáticas son complicaciones por el factor de respuesta de sensibilidad va disminuyendo temporalmente, después de las luxaciones. (Fonseca. R, Walker. R, Barber. H, Powers. M. Frost. D, 2013)

2.2.2.2 EXAMINACIÓN IMAGENOLÓGICA

Este evaluación revela el estadio de la formación radicular y revela con la lesión afecta la porción radicular del diente y sus estructuras periodontales. Las radiografías múltiples tomadas desde diferentes ángulos son usadas para demostrar el desplazamiento de los fragmentos radiculares de las piezas dentales. Idealmente, 3 angulos diferentes deben ser obtenidos para cada diente traumatizado, la examinación radiográfica debe proveer información concerniente al seguimiento. (Fonseca. R, Walker. R, Barber. H, Powers. M. Frost. D, 2013)

- Presencia de raíces fracturadas
- Posición de extrusión o intrusión
- Presencia preexistencia de enfermedad periodontal
- Estado del desarrollo de la raíz
- Tamaño de la cámara pulpar y del canal radicular
- Presencia de fracturas maxilares
- Fragmentos dentarios y otros cuerpos extraños alojados en tejidos blandos
- Presencia de caries dentales

El diente que se ha desplazado lateralmente o extruido muestra un ensanchamiento del ligamento periodontal en la radiografías, las fracturas alveolares pueden aparecer radiográficamente como una pequeña línea radiolúcida, en ciertos casos es borrosa en panorámicas pero muy notoria en radiografías periapicales. El uso de la tomografía dental o llamada también cone beam en la actualidad es el estándar de oro en el diagnóstico de lesiones dentales y de hueso alveolar, ya que permiten identificar con exactitud el grado de lesión, daño y fracturas de las diferentes estructuras adyacentes. (Fonseca. R, Walker. R, Barber. H, Powers. M. Frost. D, 2013)

2.2.3 CLASIFICACIÓN DE LAS LESIONES DENTOALVEOLARES

Muchas sistemas han desarrollados varias lesiones traumáticas de los dientes y estructuras de soporte. La presente clasificación es basada en un sistema presentado por la Organización Mundial de la Salud y modificaciones por Andreasen. Esto incluye lesiones dentarias, estructuras de soporte, encía y mucosa oral basada en la anatomía, consideraciones terapéuticas y pronosticas. (Fonseca. R, Walker. R, Barber. H, Powers. M. Frost. D, 2013)

2.2.3.1 LESIONES DE TEJIDO DENTAL DURO Y PULPA

Fracción de corona.- Es una fractura incompleta o grieta en el esmalte sin pérdida de sustancia.

Fractura de corona no complicada.- Es una fractura solo en el esmalte o que envuelve al esmalte y dentina sin exposición de la pulpa.

Fractura de la corona complicada.- Es una fractura que envuelve el esmalte y la dentina en toda su extensión con exposición de la pulpa.

Fractura corona raíz no complicada.- Envuelve al esmalte, dentina y cemento sin exposición de la pulpa.

Fractura corona raíz complicada.- Es una fractura que envuelve esmalte, dentina y cemento con exposición de la pulpa.

Fractura radicular.- Envuelve cemento, dentina y pulpa.

Lesiones del tejido periodontal

Contusión.- Es una lesión de las estructuras de soporte del diente sin pérdida o desplazamiento del diente con marcada reacción a la percusión.

Subluxación.- Es un daño de las estructuras de soporte dental con pérdida anormal pero sin desplazamiento del diente.

Luxación intrusiva.- Es un desplazamiento del diente en el hueso alveolar con conminución o fractura del hueso alveolar.

Luxación extrusiva.- Es un desplazamiento del diente fuera del alveolo.

Luxación lateral.- Es un desplazamiento del diente en dirección axial, acompañado de conminución o fractura del hueso alveolar.

Fractura de raíz retenida.- Es una fractura con retención del segmento de la raíz pero con pérdida del segmento coronal fuera del alveolo.

Exarticulación (avulsión).- Es el desplazamiento completo del diente fuera del alveolo.

2.2.3.2 LESIONES DEL HUESO ALVEOLAR

Conminución del hueso alveolar.- Puede ocurrir en conjunto con una luxación intrusiva y lateral.

Fractura de la pared alveolar.- Esta confinada en la pared alveolar externa o interna.

Fractura de los procesos alveolares.- Puede o no involucrarse en proceso alveolar.

Fractura de los maxilares.- Envuelve la base de los maxilares y en ocasiones puede o no involucrar el proceso alveolar.

2.2.3.3 LESIONES DE ENCÍA Y MUCOSA ORAL

Laceración de la encía o mucosa oral.- Es una herida superficial o profunda en la mucosa causada por objetos afilados.

Contusión de encía o mucosas.- Moretones producidos por el impacto de un objeto contundente y como resultado se puede producir una hemorragia submucosa sin desprendimiento de la mucosa.

Abrasión de la encía o mucosa oral.- Herida superficial producida por frotamiento o raspado de la mucosa, dejándola abierta, sangrado superficial, constituyendo una abrasión de la encía o de la mucosa oral.

2.2.4 TRATAMIENTO DE LAS LESIONES DENTOALVEOLARES

Los tratamientos potenciales que nos competen a los cirujanos orales y maxilofaciales son los siguientes:

- Ferulización de piezas dentales móviles con la utilización de resinas y alambre con solo movilidad dental, o asociada a fracturas del hueso alveolar, se realiza la reducción del proceso alveolar y se coloca ligadura interdental o el uso de arcos de Erich para su inmovilización.
- Reimplantación de piezas dentales avulsionadas, procedimiento que se recomienda realizar en < 20 minutos de haberse producido el traumatismo, no retirar fibras periodontales de los dientes, si el diente se contamina con impurezas, tierra o tiene contacto con superficies sucias, solo se utilizará irrigación con solución salina como medio de lavado. Luego de la reimplantación dental se completa el tratamiento con la ferulización.
- Exodoncias de piezas dentales con fractura radicular
- Reducción y fijación de fracturas del hueso alveolar con o sin asociación de fractura del hueso basal de los maxilares con el uso de miniplacas y tornillos de osteosíntesis.

El manejo de las lesiones que con llevan dientes y hueso alveolar debe seguir un estricto seguimiento de visitas clínicas entre las primeras 24-48 horas después de la evaluación y el tratamiento inicial, seguida de una visita dentro de 2 semanas para retirar la férula, la terapia endodóntica también es de amplio uso en estos traumatismo. Lo que es importante mencionar

es antes de iniciar el tratamiento se debe valorar el estado periodontal, para saber si el soporte óseo va a tener aporte sanguíneo y supervivencia. (Fonseca. R, Walker. R, Barber. H, Powers. M. Frost. D, 2013)

2.3 HISTORIA DE LA DISTRACCIÓN OSTEOGÉNICA

La distracción osteogénica (DO) es una técnica de ingeniería tisular que involucra la regeneración de nuevo hueso a partir de la tracción gradual entre segmentos óseos de un mismo hueso, el proceso comienza cuando se realiza una aplicación de fuerza de distracción a una herida en fase de callo, que se une a los extremos del hueso dividido a través de un dispositivo de elongación, creando tensión simultáneamente al tejido blando circundante, iniciando una secuencia de expansión tanto en el tejido duro y blando. (Samchukov. M, Cope. J, Cherkashin. A, 2001) (Naval. L, Gonzalez. R, 2010) (Ervardi. N, Motro. M, 2015)

La introducción de la distracción osteogénica ha emprendido una nueva revolución en la ingeniería biomédica, a pesar que la manipulación mecánica de los segmentos óseos han sido descrito por Hipócrates desde hace más de 2.000 años, fue el primero en usar reposicionamiento y técnicas de estabilización de las fracturas óseas; no fue hasta Guy de Chauliac, un cirujano francés en el siglo XIV describió la aplicación del sistema de poleas por tracción continua en el tratamiento de fracturas de fémur. (Samchukov. M, Cope. J, Cherkashin. A, 2001) (Ervardi. N, Motro. M, 2015)

En 1905, Alessandro Codivilla, un cirujano italiano utilizo un tratamiento transcalcaneal, que consistía en un pasador metálico como método de aplicación de la tracción del esqueleto para corregir fracturas mal unidas y deformidades (Codivilla A, 1905) (Moseley. C, 1991), en otras palabras, informo casos de extensión femoral utilizando fuerzas axiales de distracción, sometiendo los fragmentos óseos a una gran tensión de estiramiento mediante agujas fijadas en el hueso tras una osteotomía femoral (Naval. L, Gonzalez. R, 2010) (Ervardi. N, Motro. M,

2015); Vittorio Putti en 1921 logro desarrollar un fijador unilateral, conocido como “osteoton”, que podía controlar la fuerza de tracción durante el alargamiento del fémur. (Putti. V, 1921) (Naval. L, Gonzalez. R, 2010)

En 1927, Abbot describió el uso de fijadores como esqueletos externos bilaterales para el alargamiento de la tibia (Paley. D, 1988) (Abbot. L, 1927), desarrollo adicional en la distracción osteogénica, la técnica en la década de 1930 también fue reportada por estudios realizados por Haboush y Bosworth (Samchukov. M, Cope. J, Cherkashin. A, 2001) Pero una serie de complicaciones se reportaron, como retrasos en la cicatrización, no unión, deformidades, fracturas y problemas de tejidos blandos, por lo cual esta técnica quedo en desuso y obsoleta. (Samchukov. M, Cope. J, Cherkashin. A, 2001)

La DO de manera moderna se aplicó por primera vez por Gavril Ilizarov, cirujano ruso que desarrollo dispositivos innovadores para la fijación del esqueleto con osteotomía que generaron un trauma mínimo al periostio y la medula ósea, con alargamiento del hueso endocondral de las extremidades superiores e inferiores. (Ervardi. N, Motro. M, 2015) (Naval. L, Gonzalez. R, 2010)

El sistema rígido de anillos y accesorios metálicos diseñado por Gavriil Ilizarov en 1951 ha contribuido a una revolución significativa para la distracción osteogénica, los nuevos dispositivos consisten en dos anillos de metal unidos con varillas roscadas, los segmentos óseos sujetan a los anillos con dos cables transóseos que estaban insertados en ángulo recto entre sí. Ilizarov también descubrió y estableció dos principios básicos de la distracción osteogénica, que llegaron a ser conocidos como “efectos de Ilizarov” (Samchukov. M, Cope. J, Cherkashin. A, 2001): ley de tensión-estrés y sus efectos en la génesis y crecimiento de los tejidos (Codivilla A, 1905);la influencia del suministro de sangre y la carga mecánica en la formación de los huesos y articulaciones. (Ilizarov. G, Khelimiskii. A, Saks. R, 1978) (Ilizarov. G, 1990)

En 1950, diseñó la primera versión de su aparato, para lo cual obtuvo la aprobación del diseño en 1954. Sus estudios establecieron un hito para la DO y determinó los protocolos para la técnica, todavía se utilizan como referencia principal para los estudios en el campo. (Ervardi. N, Motro. M, 2015)

Sin embargo, el nuevo descubrimiento de Ilizarov en la distracción osteogénica se mantuvo en el anonimato en la mayor parte del mundo debido a la limitación del idioma, ya que las publicaciones estaban en idioma ruso solamente. La técnica de Wagner para tratar las discrepancias de longitud en las piernas siguió siendo una técnica estándar en los años 70. La técnica involucró tres operaciones separadas que consistían en una osteotomía abierta, la aplicación del tutor externo con alargamiento de 5mm y la colocación del injerto de hueso esponjoso en el espacio con un revestimiento interno para reemplazar luego el tutor. (Samchukov. M, Cope. J, Cherkashin. A, 2001)

Snyder en 1973 fue el primero en experimentar la distracción osteogénica en el campo craneofacial al tener el primer estudio de alargamiento mandibular en animales (perros) utilizando un fijador externo (Snyder. C, Levine. G, Swanson. H, Browne. E, 1973) (Naval. L, Gonzalez. R, 2010), el éxito del trabajo, impulsó a Michieli y Miotti en 1976 para modificar su trabajo usando un dispositivo de férula con tapa intraoral. (Michieli. S, Miotti. B, 1977)

Kutsevliak y Sukachev en 1984 luego realizaron un estudio de alargamiento mandibular en perros hasta 1,2 cm según el método con principios de Ilizarov donde se pudo observar también la cicatrización e histología de la distracción osteogénica (Kutseviak. V, Sukachev. V, 1984). Karp et al, realizó un estudio histológico similar para demostrar el proceso de cicatrización, mineralización intramembranosa mandibular durante el periodo de distracción, que demostró la formación dinámica del neohueso que es similar a la de los hueso largos como describió ya

Ilizarov. (Karp. N, Thorne. C, McCarthy. J, 1990) (Karp. N, McCarthy. J, Schreiber. J, Sissons. H, Thorne. C, 1992)

La contribución de Ilizarov fue reconocida internacionalmente a fines de los años 80, después de haber tratado con éxito al famoso montañista y explorador italiano Carlo Mauri, en reconocimiento a su trabajo los italianos formaron una Asociación para el estudio y aplicaciones a los métodos Ilizarov (ASAMI). Ilizarov presentó sus trabajos, experiencias y resultados en la distracción osteogénica en el Simposio de New York en 1988 (Samchukov. M, Cope. J, Cherkashin. A, 2001), donde inspiró al Dr. Joseph McCarthy, cirujano plástico reconstructivo, en la aplicación de esta técnica en el tratamiento de pacientes con deformidades craneofaciales.

En 1990, Cesar Guerrero publicó la primera aplicación de esta técnica en los huesos faciales, se sirvió de ella para ensanchar la mandíbula (Naval. L, Gonzalez. R, 2010). En 1992, McCarthy et al, fue el primero en realizar DO en la región craneofacial, (libro DOA) informo la primera serie de casos de distracción osteogénica en mandíbulas humanas mediante el uso de dispositivos ortopédicos extraorales para tratar a 4 pacientes jóvenes con trastornos sindrómicos, logrando con éxito el alargamiento mandibular de 18 a 24 mm. (McCarthy. J, Schreiber. J, Karp. N, Thorne. C, Grayson. B, 1992)

Snyder et al, retiró 1.5 cm de hueso con dientes en mandíbulas de perros para acortar la longitud del cuerpo mandibular, después de la etapa de cicatrización, se aplicó un dispositivo extraoral para la distracción de 1 mm por día. Al final de los 14 días, la relación oclusal original fue lograda. La primera aplicación de la técnica en mandíbulas humanas fue hecha por Karp et al en 1989. Más tarde, en 1992, McCarthy et al publicó la primera serie de casos exitosos que involucro distracción en mandíbulas entre 18 a 24 mm. Desde entonces, la DO se ha convertido en una popular técnica alternativa en todo el mundo para la corrección de deformidades craneofaciales. (Ervardi. N, Motro. M, 2015)

Las versiones primitivas de la distracción osteogénica alveolar (DOA) comenzaron como un método descrito por el Dr. Angell en 1860, utilizando un tornillo de rosca (un tipo Hyrax en la actualidad) unido a los primeros y segundos premolares activado por dos semanas logrando una expansión transversal y ganando suficiente espacio para adaptar el incisivo lateral en el arco dentario superior, también había un espacio entre el incisivo central, signo de separación de la sutura media maxilar. (Ervardi. N, Motro. M, 2015)

Otra aplicación de DOA, que es una forma de técnica de transporte óseo introducida por Ilizarov. En 1996, Chin y Toth aplicaron la técnica a una niña de 17 años que perdió sus dientes incisivos inferiores por fractura dentoalveolar en un accidente de tránsito, no había suficiente cresta alveolar para la colocación de los implantes dentales. Por lo tanto, aplicaron un pin roscado para distraer el reborde alveolar en sentido vertical y ganar algo de hueso para permitir la colocación del implante. (Ervardi. N, Motro. M, 2015) (Naval. L, Gonzalez. R, 2010)

Desde este momento, una nueva perspectiva terapéutica en el tratamiento de las alteraciones esqueléticas craneofaciales congénitas y adquiridas salió a la luz, debido a la gran cantidad de hueso que se puede generar en el callo de distracción y al hecho de que la DO se acompaña de una expansión simultánea de los tejidos blandos, incluidos vasos, nervios, músculos, piel, mucosa, fascia, ligamentos, cartílago y periostio. Este cambio adaptativo por la tensión generada por las fuerzas de DO aplicadas sobre el hueso en los tejidos blandos adyacentes se denomina histogénesis por distracción. (Naval. L, Gonzalez. R, 2010)

2.3.1 FISIOLÓGÍA DE LA CICATRIZACIÓN ÓSEA

La DO es un tipo de fractura con un proceso de cicatrización ósea dirigido de manera beneficiosa comprendido por un mecanismo, antes de conocer el procedimiento quirúrgico que conlleva, hay que conocer los detalles de la cicatrización de fracturas, que se basa en el mismo principio biológico.

La cicatrización ósea (Gerstenfeld et al. 2006, Marsell y Einhorn 2011) ocurre en 4 fases consecutivas posteriores al impacto que causa la fractura: formación de hematoma-inflamación, callo blando, callo duro, y remodelación. Cabe destacar que estas fases se superponen entre sí, no hay fronteras distintivas entre el impacto que provoca la discontinuidad en el hueso. (Ervardi. N, Motro. M, 2015)

La arquitectura también causa alteración de la sangre, vasos, y en consecuencia a la formación de un hematoma, que puede ser considerado como la fase iniciadora del proceso de regeneración. (Ervardi. N, Motro. M, 2015)

2.3.2 PERIODOS DE LA CICATRIZACIÓN ÓSEA

2.3.2.1 FASE DE FORMACIÓN DEL HEMATOMA – INFLAMACIÓN

Luego de la injuria se producen daño a los vasos sanguíneos vecinos, resultando en hematoma en el sitio de la fractura, el sangrado se origina en la cavidad medular y el periostio así como a partir de las lesiones de los tejidos blandos, musculares (Wraighte y Scammell 2007). Como resultado de la hemorragia, se inicia la coagulación, el hematoma activa a las células inmunes que se localizan dentro del hematoma evolutivo (Kolar et al. 2010). (Ervardi. N, Motro. M, 2015)

Esta primera fase promueve la modulación y la osteoinducción de células locales y es una fuente de moléculas de señalización (IL-1, IL-6 y TNF- α), que inducen una cascada de eventos celulares. Luego de haber iniciado la curación, la expresión de estas señalizaciones moleculares entran en su estado pico dentro de 24 horas y disminuyen a casi niveles indetectables al día 3 (Cho et al. 2002). Estas citoquinas son secretadas por macrófagos, células inflamatorias, originadas por células mesenquimales, tiene efecto quimiotáctico sobre otras células

inflamatorias. Son activadas en la contratación de las células fibrogénicas al sitio de la lesión (Kon et al. 2001). (Ervardi. N, Motro. M, 2015)

Al mismo tiempo la trombina y el colágeno subendotelial activa las plaquetas, lo que resulta en liberación del factor de crecimiento derivada de plaquetas (PDGF) y el factor de crecimiento transformante- β (TGF- β), que juegan un papel en el inicio de la reparación de la fractura. Estos factores inducen en la migración de células mesenquimales, activación, proliferación, angiogénesis, quimiotaxis de células inflamatorias agudas, y agregación adicional de plaquetas. (Ervardi. N, Motro. M, 2015)

Simultáneamente, las proteínas morfogenéticas óseas (BMP) no son liberadas de la matriz ósea, sino también son expresadas por el reclutamiento de células mesenquimales primarias, durante los días siguientes, las células mesenquimales proliferan y se diferencian en un linaje condrogénico u osteogénico. Durante esta fase temprana de eventos, la angiogénesis también tiene lugar y esto es un requisito previo para una mayor progresión de la cascada de regeneración. (Ervardi. N, Motro. M, 2015)

Mientras se desarrollan los callos óseos, el crecimiento vascular está controlado por FGF, VEGF y angiopoyetina 1-2. Durante la fase inicial de los periodos de cicatrización de fracturas la angiopoyetina 1 y durante la formación endocondral y ósea la VEGF han sido propuestos para ser inducidos (Dimitriou et al. 2005) (Ervardi. N, Motro. M, 2015)

La siguiente fase es la fase reparativa, que involucra formación de callos blandos y duros

2.3.2.1.1 PROTEÍNAS PROINFLAMATORIAS

- Interleucinas (IL-1, IL-6) (libro doa)

IL - 1: En la fase aguda de la inflamación, es secretada por macrófagos y estimula la producción de IL-6 en osteoblastos, respalda la producción del callo primario, e induce la angiogénesis.

IL - 6: durante la fase aguda, induce la angiogénesis, producción de factor de crecimiento endotelial vascular y la diferenciación de los osteoblastos y osteoclastos.

- Factor de necrosis tumoral α (TNF- α): secretado por macrófagos, células inflamatorias, y células de origen mesenquimales presentes en el periostio (Tsiridis et al. 2007), ellas avalan el reclutamiento durante la osificación endocondral, estimulan la apoptosis hipertrófica de los condrocitos, también estimulan la función osteoclástica, En su ausencia, la reabsorción de cartílago mineralizado se retrasa, lo que prohíbe la formación de neohueso. (Ervardi. N, Motro. M, 2015)

- Factor de crecimiento de fibroblastos (FGF): son sintetizados por monocitos, macrófagos, células mesenquimales, osteoblastos y condrocitos durante la cicatrización ósea.

- FGFs avalan el crecimiento y la diferenciación de un variedad de células tales como fibroblastos, miocitos, osteoblastos, y condrocitos durante las etapas tempranas de la cicatrización de fracturas, juegan un papel crítico en la angiogénesis y mitogénesis celular mesenquimatosas. El α -FGF regula principalmente la proliferación de condrocitos y es importante para la maduración de los condrocitos. El β -FGF está representado por los osteoblastos y es generalmente más potente que la α -FGF. (Ervardi. N, Motro. M, 2015)

En un perro se realizó una osteotomía en su tibia, se aplicó una inyección única de FGF-2, con la cual se consiguió un aumento temprano en el tamaño del callo óseo (Tsiridis et al. 2007).

- Factor de crecimiento similar a la insulina (IGF): fuentes de IGF-I y II son la matriz ósea, de células endoteliales, osteoblastos y condrocitos, la concentración de IGF-I está controlada por la hormona de crecimiento IGF-I respalda la formación de matriz ósea. El IGF-II juega un papel en una etapa posterior de la formación de hueso endocondral y estimula la producción de colágeno tipo I (Tsiridis et al. 2007). (Ervardi. N, Motro. M, 2015)

- Factor de crecimiento derivado de las plaquetas (PDGF): es segregado por las plaquetas durante las primeras fases de cicatrización de la fractura, y es un eficaz quimiotáctico estimulando a las células inflamatorias y generando la proliferación y migración para de las células mesenquimales y osteoblastos. (Ervardi. N, Motro. M, 2015)
- Factor de crecimiento endotelial vascular (VEGF): suelen aparecer durante la osificación endocondral, y son mediadores esenciales de la neoangiogénesis y células endoteliales específicas. (Ervardi. N, Motro. M, 2015)

2.3.2.1.2 FACTORES DE CRECIMIENTO

- Proteínas morfogénicas óseas (BMPs): Ellas son proteínas endógenas, que controlan el crecimiento, diferenciación y apoptosis de osteoblastos, condroblastos, células neurales y células epiteliales, producidas por células mesenquimales osteoprogenitoras, osteoblastos y condrocitos dentro de la matriz extracelular. (Ervardi. N, Motro. M, 2015)

Estimulan una cascada secuencial de eventos para la condroosteogénesis (quimiotaxis, mesenquimatoso y la proliferación de células osteoprogenitoras, diferenciación, angiogénesis y control de la síntesis de matriz extracelular). Ellos pueden ser evaluados en cuatro subgrupos:

- Grupo 1: BMP-2 y 4.

- Grupo 2: BMP-5, 6 y 7

- Grupo 3: GDF-5 (BMP-14), GDF-6 (BMP-13), GDF-7 (BMP-12)

- Grupo 4: BMP-3 (osteogenina), GDF-10 (BMP-3b)

- Factor de crecimiento transformante $-\beta$ (TGF- β): este controla de proliferación y diferenciación celular.

- Factores de diferenciación del crecimiento (GDF): GDFs 1, 5, 8 y 10 promueven varias etapas de la osificación intramembranosa y endocondral del hueso durante la cicatrización.

2.3.2.2 FASE REPARADORA

Esta fase se activa dentro de los primeros días después de la fractura y persiste durante varios meses. Las células endoteliales en la médula se transforman a las células polimórficas y comienzan a expresarse. Un fenotipo osteoblástico forma hueso, las células osteoprogenitoras (OPC) ya están presentes en el área bajo el periostio, listo para comenzar la osificación intramembranosa, las células mesenquimales primitivas expresar BMPs en el primer día. (Ervardi. N, Motro. M, 2015)

BMP comienzan la diferenciación de células osteoprogenitoras en osteocitos; parece que las BMPs 2, 6 y 9 son importantes en la diferenciación en células mesenquimales pluripotentes a células osteoprogenitoras y luego las BMP 2, 4, 7 y 9 se diferencian aún más para convertirse en osteoblastos. (Ervardi. N, Motro. M, 2015)

La mayoría de las BMPs son entonces son capaces de diferenciar los osteoblastos en osteocitos, excluyendo BMPs 3 y 12. La reparación ósea comienza en la región periférica del sitio de fractura, la parte interna del periostio (subperióstico) comienza a generar hueso intramembranosa (callo duro), tejido bien vascularizado desde el día 2 hasta el día 5. Esta vez, proliferación de las células osteoprogenitoras y no diferenciadas se incrementa por causa de las células mesenquimales. Sin embargo, en el sitio de la fractura, el daño al suministro de sangre causa hipoxico, generación de tejido, que induce la formación de cartílago (Shapiro 2008). (Ervardi. N, Motro. M, 2015)

2.3.2.2.1 CALLO BLANDO

Entre los extremos de los huesos, el callo blando, comienza la formación temprana de cartílago indiferenciado de las células mesenquimales comienzan a proliferar en el día 3. Entre los días 4 y 7, osteonectina (molécula de adhesión), empiezan a hacerse más pronunciadas. En el día 5, hay evidencia de una mayor expresión de ARNm para colágeno tipo II de las células que posteriormente adquieren un fenotipo condrocítico.

Del día 6 al día 10, se expresa osteocalcina tanto en el callo blando como en lo duro, hay alta proliferación celular y vascular. La información más profunda en el callo comienza en esta fase, la osteopontina está presente tanto en las células osteoprogenitoras y osteocitos, en la unión entre el callo duro y blando. En el callo blando, los condrocitos comienzan a proliferar colágeno tipo II, la expresión del ARNm alcanzan su punto máximo alrededor del día. (Ervardi. N, Motro. M, 2015)

Otros aparecen colágenos menores, adhesión y migración de las moléculas, especialmente la fibronectina, que se encuentran en los fibroblastos, condrocitos y osteoblastos.

2.3.2.2.2 CALLO DURO

En los días 11-20, las áreas de formación de callos duros, cesan la proliferación celular. El tipo de colágeno predominante es el tipo II, pero la expresión de ARNm para el colágeno tipo II está ausente, los niveles de fibronectina disminuyen en el día 14. En el callo blando, el cartílago comienza a calcificarse, hay “brotes” de condrocitos hipertróficos, la matriz de vesículas libera calcio y enzimas. El callo blando adquiere la estructura de una placa de crecimiento, primaria y secundaria.

Desde el callo su origen cartilaginoso y fibrocartilaginoso estabiliza el sitio de la fractura, puede ser considerado como un entorno ideal para la formación ósea a establecer en el área de la fractura.

El callo suave es muy débil en términos de resistencia al movimiento y requiere adecuada protección en las primeras 4–6 semanas. Desde los días 21 a 25, ya no hay proliferación celular en la zona del callo duro, la estructura ahora es tejido óseo. En el callo blando, los condrocitos comienzan a sufrir apoptosis, y hay alguna necrosis celular, una sólida unión de tejido óseo se ve alrededor de los 35 días. (Ervardi. N, Motro. M, 2015)

2.3.2.3 REMODELACIÓN

La remodelación y formación de hueso lamelar después de la calcificación de los callos, la inmovilización completa la fractura. Después la calcificación, inicio de remodelación, que es la sustitución del cartílago calcificado y tejido óseo como hueso laminar. Esta fase continúa durante un largo período de tiempo; sin embargo, la fuerza adecuada normalmente se alcanza en 3 a 6 meses (Kalfas 2001). (Ervardi. N, Motro. M, 2015)

2.3.3 CICATRIZACIÓN DIRECTA

El propósito principal de la cicatrización de fracturas es restablecer la integridad estructural del hueso lesionado (McKinley 2003). El proceso se lleva a cabo de dos formas distintas, por la cicatrización primaria y secundaria.

Cicatrización directa (primaria) de la fractura: cicatrización de la cortical directa de los dos extremos de una fractura, no suele ocurrir por un proceso natural. Este proceso se produce entre la fractura cortical rígidamente opuesta en su mayor parte la cirugía abierta con reducción o fijación interna de los fragmentos de la fractura, lo que resulta en una disminución de la tensión interfragmentaria (Marsell y Einhorn 2011). (Ervardi. N, Motro. M, 2015)

2.3.3.1 CURACIÓN POR CONTACTO DE CICATRIZACIÓN

La curación primaria puede ocurrir por contacto o brecha de cicatrización.

Curación por contacto: los conos de corte se forman al final de la osteona más cercanos al sitio de la fractura, si los fragmentos de fractura están cerca uno del otro (< 0.01 mm) y la tensión es menor a 2% el osteoclasto y la actividad osteoblástica ocurren, y esta actividad provoca la regeneración ósea y el reacondicionamiento del sistema haversiano en el sitio de la fractura. El puente formado por las osteonas que luego maduran en hueso lamelar resulta en la curación de la fractura. (Ervardi. N, Motro. M, 2015)

2.3.3.2 CURACIÓN POR BRECHA DE CICATRIZACIÓN

Curación de brecha: en situaciones donde la brecha de la fractura es interfragmentaria > 0.1 mm y < 1 mm, de nuevo la deformación interfragmentaria es inferior al 2%, el hueso formado se origina a partir de las células de la médula ósea y se llama curación de la brecha.

En este tipo de cicatrización, el sitio está lleno de formación ósea intramembranosa sin la mediación de la fase del cartílago (Griffon N.D). El hueso lamelar se forma perpendicular al eje largo de curación, indirecta de la fractura, esta forma de cicatrización de fracturas es más comúnmente vista. (Ervardi. N, Motro. M, 2015)

2.3.4 CICATRIZACIÓN INDIRECTA

Cicatrización indirecta (secundaria) de la fractura: es el tipo más común de cicatrización de fracturas, lo que implica procesos de curación dentro de la medula ósea, periostio y tejidos blandos rodeando el hueso. No requiere contacto directo de fragmentos o rígidamente condiciones estables de los fragmentos de fractura. (Ervardi. N, Motro. M, 2015)

2.3.5 LAS BASES BIOLÓGICAS Y MOLECULARES DE LA DISTRACCIÓN

Es muy importante y no están completamente revelado los aspectos de la distracción, durante las primeras fases de distracción de los osteoblastos, células mesenquimatosas primitivas, la matriz extracelular y el tejido conectivo adyacente al sitio de osteotomía expresado intensamente por la TGF- β 1, el nivel de esta proteína, la expresión del ARNm aumenta a 3 veces el nivel normal y se mantiene alto durante todo el período de distracción hasta el final de la cuarta semana del período de consolidación, donde vuelve a la línea de base (Mehrra et al. 1999).

Además, los altos niveles de BMP-2 y BMP-4 (que inducen al hueso ectópico y a la formación de cartílago) a lo largo del periodo de distracción cerca de las zonas de osificaciones frontales y la interzona fibrosa. Por otro lado, los niveles de BMP-6 (que induce a la formación de hueso endocondral) y BMP-7 (que induce al hueso ectópico y la formación del cartílago) no cambian durante la distracción (Sato et al. 1999).

A los 10-14 días después de la distracción, la síntesis de osteoide en los márgenes del hueso osteotomizados, al lado de los vasos sanguíneos recién formados (McCarthy et al. 2001). Aproximadamente en 3 semanas desde el comienzo de la distracción, la calcificación progresiva del colágeno unido a la matriz se inicia, lo que resulta en hueso temprano tipo espículas.

Un examen histológico sugiere que la tensión mecánica estimula y mantiene el proceso de regeneración ósea funcionalmente por el mantenimiento del estado de proliferación de osteoprogenitoras en la zona central del callo (Sato y cols 1998). En los cortes histológicos de los huesos distraídos pueden apreciarse osteoblastos formado hueso en la zona de la osteotomía, mientras que en el tejido fibroso del centro del callo se observa proliferación celular (Li y cols 1997). Durante la distracción activa, es el tejido de la zona central del callo el que está sometido a la tensión mecánica mayor. (Loboa y cols 2005)

2.4 PRINCIPIOS DE LA DISTRACCIÓN OSTEOGÉNICA

La distracción osteogénica (DO) se basa en el procedimiento de elongación y cicatrización del hueso, que en realidad puede ser definido como una modificación y dirección deliberada de la cicatrización ósea a favor de los pacientes. Sin embargo, la DO difiere de la cicatrización ósea normal en 2 aspectos básicos, el primero, tiene la ventaja de tener un microtrauma controlado de baja energía, y el segundo, la osificación, el mecanismo es intramembranoso, no endocondral (Bouletreau et al 2002). (Ervardi. N, Motro. M, 2015) (Naval. L, Gonzalez. R, 2010)

Ilizarov describió los factores y variables fisiológicas de lo que denomino modelo de tensión – estrés para el crecimiento inducido mecánicamente de nuevos tejidos, en el cual una tracción lenta y continua de los tejidos provoca en ellos una activación metabólica que condiciona un aumento de sus funciones proliferativas y biosintéticas. El proceso de DO comparte muchas características con el crecimiento óseo embrionario (Ilizarov, 1992), así como la curación de las heridas (Sato, 2000). (Naval. L, Gonzalez. R, 2010)

Como se mencionó anteriormente en las fases de cicatrización ósea, el proceso de DO también consta de 3 períodos secuenciales después de la fijación del dispositivo de distracción luego de la osteotomía: período de latencia, período de distracción y período de consolidación. (Ervardi. N, Motro. M, 2015) (Naval. L, Gonzalez. R, 2010)

2.4.1 PERIODOS DE LA DISTRACCIÓN OSTEOGÉNICA

2.4.1.1 PERÍODO DE LATENCIA

Es el período esperado para la formación del callo óseo primario, entre la osteotomía y la activación de dispositivo. Es paralela a la inflamación de la fase de cicatrización de la fractura (formación de callo blando). (Ervardi. N, Motro. M, 2015) En esta fase se produce los procesos

biológicos y los cambios histológicos propios de las fases iniciales de la curación de una fractura. (Naval. L, Gonzalez. R, 2010)

En el foco de la osteotomía se forma un hematoma sobre el que se produce una invasión de células inflamatorias se inicia en combinación con el daño vascular, esto lleva a una zona hipoxica en el área de la osteotomía, que estimulo la respuesta angiogénica. Los mismos estímulos también generan la migración de células mesenquimales a la zona con células osteoprogenitoras, neovasos y también estimulan a la síntesis de colágeno I. durante esta fase, el aumento de 2,5 veces de la actividad del TGF- β 1 se mostró en un estudio en ratas con segmentos distraídos, 3 días después de la osteotomía. Además, en el periodo de latencia de 4 días, BMP-2 y BMP-4 mostraron expresión intensa en las células condroides (Sato et al. 1999). (Ervardi. N, Motro. M, 2015) (Naval. L, Gonzalez. R, 2010)

Los fibroblastos proliferan y producen colágeno y vasos sanguíneos generados forman un puente organizado en la dirección de la distracción, y se inicia la formación del callo óseo.

Ilizarov sugirió 5-7 días de período de latencia, este no debe ser demasiado largo para permitir la calcificación y tampoco demasiado corto porque inhibe la formación del callo óseo. En la región dentoalveolar, Moore et al, mostró que la densidad o la cantidad de hueso regenerado producido no difirió con la presencia o ausencia del período de latencia (Moore et al. 2011; Tavakoli et al. 1998). (Ervardi. N, Motro. M, 2015) Si se deja un período de latencia de 10 días, el callo es mayor, de mayor calidad y con mejor vascularización (Gil-Albarova y cols 1992). La discrepancia sobre el efecto de latencia puede estar relacionada con una variación en los parámetros de distracción aplicados en los distintos estudios experimentales, como la tasa de distracción, la cantidad de alargamiento o el período de consolidación. (Naval. L, Gonzalez. R, 2010)

En conclusión, tras la osteotomía tiene lugar una secuencia de eventos similar a la de la fase inicial de la curación de una fractura. En la vecindad de la osteotomía se produce una reacción inflamatoria que provoca la secreción local de factores de crecimiento y citoquinas, así como la acumulación de células mesenquimales. Durante este periodo, alrededor de la osteotomía se forma un callo perióstico y entre los segmentos separados, un callo endóseo, estos callos que son tejido de granulación, contiene células inflamatorias, fibroblastos, colágeno y una matriz rica en fibrina; en el callo se puede apreciar una invasión de capilares sanguíneos y de células con potencial osteogénico. (Naval. L, Gonzalez. R, 2010)

2.4.1.2 PERÍODO DE DISTRACCIÓN

Es aquella en que promedio de una tracción secuencial y progresiva ejercida sobre ambos extremos de la osteotomía, se reduce una tensión sobre el callo óseo neoformado, lo que provoca un estiramiento gradual, se aplican fuerzas de distracción al callo con una velocidad específica y un ritmo determinado. (Naval. L, Gonzalez. R, 2010)

El hueso se regenera siguiendo uno de tres modos de osificación: intramembranosa, endocondral y transcondral (Yasui y cols 1997). En contraste con la curación ósea de las fracturas, en que predomina la osificación endocondral, la formación ósea intramembranosa es el mecanismo predominante de osificación en la DO (Choi y cols 2002) gracias a la importante contribución del periostio y de la neovascularización local (Choi y cols 2000, Aldegheri y cols 1993). (Naval. L, Gonzalez. R, 2010)

La estimulación mecánica generada por la distracción induce respuestas biológicas de regeneración ósea, que se acompaña de una cascada de procesos biológicos que pueden incluir la diferenciación de tejidos pluripotenciales, la mineralización y la remodelación. Existen complejas interacciones entre los osteoblastos formadores de hueso y otras células presentes en

el microambiente óseo, en particular las células endoteliales vasculares, que pueden ser miembros clave de una compleja red de comunicación interactiva en el hueso. (Naval. L, Gonzalez. R, 2010)

El incremento de la actividad osteoformadora que resulta de la distracción se atribuye al efecto estimulador de la tensión mecánica sobre la formación de vasos sanguíneos (aumento del flujo) y las células osteoformadoras, el resultado es la formación rápida de hueso y la estabilización de los dos segmentos óseos a ambos lados de la cámara de distracción. Durante la distracción, el callo es sometido a tensión mecánica, lo que genera proliferación de células progenitoras de los osteoblastos en el centro del callo, un marcado incremento en el flujo sanguíneo y en la proliferación vascular. (Naval. L, Gonzalez. R, 2010)

En ese tejido fibroso de la zona central de callo se encuentra un mayor número de células en proceso de proliferación, que disminuyen gradualmente hacia la zona de la osteotomía. En los sistemas in vitro, los altos niveles de tensión mecánica aumentan la actividad proliferativa de los preosteoblastos y disminuyen la expresión y la síntesis de los marcadores específicos de diferenciación osteoblástica, con niveles menores de tensión mecánica, las células evolucionan a un estado más diferenciado y aumenta la producción de fosfatasa alcalina, marcador de actividad osteoblástica. (Amir 2007) (Naval. L, Gonzalez. R, 2010)

Al iniciar la distracción, el callo blando que se produce entre los dos segmentos óseos se larga y deforma, adquieren forma los fibroblastos, estos estímulos mecánicos provocan cambios a nivel celular y molecular que condicionan la proliferación y la diferenciación de células mesenquimales pluripotenciales. Las fibras de colágeno que en el callo se orientan paralelas al vector de distracción, la tensión sobre las células periósticas provoca su diferenciación en osteoblastos (Kanno y cols 2005).

Diversas sustancias, como factores de crecimiento, citoquinas y proteínas de la matriz extracelular, participan en los procesos de síntesis, mineralización y maduración del neot Tejido óseo en la cámara de distracción durante el proceso de DO. Durante la distracción activa aumentan las concentraciones de varias citoquinas que participan en la regulación de varias citoquinas que participan en la regulación de la síntesis y del recambio óseo. La expresión de las células inflamatorias del ARNm del factor del crecimiento transformante beta 1 (TGF beta1) aumenta 2,5 veces tres días después de la osteotomía y triplica los valores normales durante la fase de activación, cifras que se normalizan en la fase de consolidación. Asimismo, la expresión del BMP, del factor de crecimiento análogo de la insulina (IGF) y de los factores de crecimiento de fibroblastos (FGF) varía según la fase de la distracción: es máxima en la distracción activa y disminuye en la fase de consolidación. (Naval. L, Gonzalez. R, 2010)

Este aumento de citoquinas y factores de crecimiento también se ha demostrado de manera sistémica, en el suero humano, durante la distracción (Kanno y cols 2005), la angiogénesis generada con un factor inducido por la hipoxia 1 alfa, la neuropilina 1 y el factor de crecimiento endotelial vascular A, aumenta inmediatamente tras cada activación. (Carvalho y cols 2004). Se ha comprobado que la expresión de factores vinculados a la angiogénesis, como el factor inducido por la hipoxia 1, la neuropolina, y el factor de crecimiento endotelial vascular A aumenta inmediatamente tras cada distracción. (Carvalho y cols 2004).

La mayor vascularización que determina el aumento de la angiogénesis durante la distracción permite una mayor concentración de bFGF y de BMP por su vinculación selectiva con el colágeno IV de las membranas basales vasculares y a transformarse el BMP a osteoblastos que siguen la ruta de la osificación intramembranosa y no la endocondral (Hollinger y cols 1999).

Se ha comprobado que tensiones mecánicas pequeñas provocan que las fibras de colágeno se enderecen paralelas a la tensión, estas fibras son las que sirven de soporte para la disposición

de osteoide. Las tensiones altas inducen un deslizamiento que provoca una disrupción de la organización fibrilar, la formación ósea puede verse retrasada como resultado de la lesión de las fibras de colágeno. La neovascularización es igual a la neoformación ósea, cuando se aplican fuerzas hiperfisiológicas sobre el callo, los vasos se rompen y se forman micro hematomas, el proceso de curación se interrumpe y tiene que reiniciarse después de cada activación del distractor. (Naval. L, Gonzalez. R, 2010)

El callo activado con bajas tensiones apenas se detecta apoptosis osteoblástica. Existe una correlación positiva entre una alta frecuencia de tracción mecánica y el aumento de la expresión génica de los factores osteogénicos, lo que contribuye a una formación acelerada de la masa ósea, también aumenta la expresión génica de los mediadores angiogénicos, lo que da como resultado un aumento en la formación de nuevos vasos (Zheng y cols 2009). La corrección de defectos óseos y la expansión de los tejidos blandos, los incrementos tensionales graduales y constantes causan poco daño sobre los tejidos.

Los efectos de la tasa y frecuencia de la distracción osteogénica, han sido el tema principal de muchos estudios. En el concepto original de Ilizarov, la tasa de distracción óptima se estableció como 1 mm todos los días como estándar de oro para el procedimiento, las más rápidas pueden dar lugar a la isquemia local y por lo tanto la osificación retrasada en la brecha de distracción, por otro lado, las tasas más lentas pueden causar una osificación temprana y consolidación, especialmente en niños pequeños (Ilizarov 1989; Swennen et al. 2001).

Adicionalmente, la mayor frecuencia de procedimiento de distracción acelera la formación de hueso regenerado, la mayoría de los cirujanos adoptaron de dos a cuatro tiempos de activación diaria (protocolo de distracción fraccionada). También se asocia significativamente con menos lesión de tejidos blandos y regeneración vascular mejorada, Ilizarov incluso mostró esa distracción con protocolo dividido en 60 movimientos iguales, lo que resultó en una lesión

tisular mínima y neovascularización significativa (Ilizarov 1989). Afirma Ilizarov que la forma y el tamaño del hueso se ven influidos por la cantidad de carga aplicada sobre el hueso y el suministro de sangre. (Naval. L, Gonzalez. R, 2010)

La activación interrumpe esta secuencia natural, en vez de un callo normal se induce la creación de 3 zonas diferenciadas de actividad que se manifiestan ya a los 5-10 días del inicio de la activación. En el centro de la cámara de distracción se encuentra la interzona fibrosa, una región radiolúcida de alta actividad metabólica o compuesta de fibroblastos ahusados y haces de colágeno alineados paralelos al eje de distracción. Además este tejido fibroso puede encontrarse tejido cartilaginoso primitivo y células ovales y condrocitos. En cada extremo las zonas de mineralización, a lo largo de los haces de colágeno, los osteoblastos van depositando osteoide, que posteriormente se mineraliza y forma la llamada zona de formación de microláminas, de gran actividad neovascular. (Naval. L, Gonzalez. R, 2010)

La activación del dispositivo comienza por rotación con un promedio de 0.4 a 0.8 mm por vuelta, con un promedio de 0.5 mm de 2 veces al día, los resultados de distracción es el aumento vertical del segmento transportado, cuando la altura deseada se obtiene en la cresta alveolar ha sido lograda. La distracción diaria > 2 mm al día conduce a la formación de una pseudoartrosis, mientras que la distracción diaria $< 0,5$ mm al día provoca la consolidación prematura. La tasa de distracción determina 3 circunstancias: (1) alargamiento de la cámara de distracción cada vez que se active el dispositivo, (2) la fuerza mecánica aplicada sobre el tejido regenerado es menor, (3) la frecuencia con la que se estimula el callo es mayor (Ji y cols 2010).

2.4.1.3 PERÍODO DE CONSOLIDACIÓN

Se mantiene la separación entre ambos segmentos de la osteotomía para permitir que el tejido óseo neoformado entre ellos adquiera madurez histológica y mecánica. Esta comienza cuando

cesa la aplicación de la fuerza de tracción y se extiende hasta la retirada del dispositivo, se caracteriza por la maduración, del callo blando, la osificación de la interzona fibrosa, la remodelación del neohueso y la formación de la nueva de la cortical ósea. (Naval. L, Gonzalez. R, 2010)

Histológicamente, durante el estado temprano, la brecha de distracción es ocupada por tejido fibroso con fibras colágenas orientadas paralelamente al vector de distracción, como consecuencia, la neoformación ósea progresa gradualmente por los bordes del segmento óseo a los largo del centro de la brecha de distracción. La remodelación nuevamente forma tejido óseo en el área distraída de los bordes del segmento óseo a lo largo del centro de regeneración. Luego la brecha de distracción es rellenada con hueso maduro laminar o lamelar con elementos medulares a largo plazo donde inicia la remodelación, dada por la calcificación continua después de la activación del aparato hasta que la brecha de distracción este finalmente cerrada. (Ervardi. N, Motro. M, 2015) (Samchukov. M, Cope. J, Cherkashin. A, 2001)

La duración de este periodo varía de 4-12 semanas, 8 semanas en el promedio para la maduración ósea. Swennen et al, sugirió periodos más largos de distracción que serían necesarios cuando se aplica DO en el tercio medio facial. Al final de la fase de distracción, el dispositivo debe mantenerse estable para tener formación ósea regenerada y exitosa sin zona cartilaginosa intermedia y remodelación ósea tardía. Por lo tanto, la fase de consolidación continua el aparato en boca, hasta la remodelación de los extremos óseos. (Ervardi. N, Motro. M, 2015)

La aplicación de las técnicas de DO ha sido lograda en huesos largos, muchos estudios han evaluado la nueva formación ósea cuando la osteodistracción fue presentada a la longitud axial del hueso. Como ya sabemos Ilizarov, describió el concepto de DO, sugirió que el nuevo hueso es formado paralelo al vector de distracción. (Ervardi. N, Motro. M, 2015)

2.4.2 EVALUACIÓN HISTOLÓGICA

Las biopsias obtenidas en 40 días después de la finalización de la DO demostraron tejido en forma de callo blando rico en fibras de colágeno, tejido fibroso y fibroblastos, vasos sanguíneos evidentes en la parte sustancial de las muestras, lo que indica que la angiogénesis activa se produjo en regeneración de la distracción. (Samchukov. M, Cope. J, Cherkashin. A, 2001)

Las biopsias obtenidas a los 88 días de consolidación, mostraron una formación de los patrones óseos más organizados, sin embargo, se observó una disminución en la cantidad de deposición de hueso, el número de osteoblastos activos formadores de matriz en las superficies de las trabéculas óseas parecía reducirse significativamente.

Las biopsias obtenidas a los 200 días consistían casi enteramente a trabéculas óseas, hueso con fibras paralelas tipo lamelar que contenían los osteocitos elipsoidales característicos con el eje mayor paralelo a las láminas. Raros osteoblastos planos se encontraron en las superficies trabeculares, y la actividad de la fosfatasa alcalina de estas biopsias fue baja. Se detectaron pocos preosteoclastos y osteoblastos en estas biopsias por tinción TRAP. (Samchukov. M, Cope. J, Cherkashin. A, 2001)

2.5 DISTRACCIÓN OSTEOGÉNICA ALVEOLAR

2.5.1 GENERALIDADES

La DO del proceso alveolar se introdujo como un método alternativo del aumento óseo en el maxilar y mandíbula, varios dispositivos de distracción se han desarrollado, en general, se dividen en 2 grupos: endoóseos y extraóseos. Los dispositivos de distracción extraóseo se recomiendan para el aumento vertical en casos con atrofia severa de los maxilares.

La reabsorción ósea por disminución de la altura de los rebordes alveolares o los defectos óseos pueden ser causados por pérdidas dentarias, traumatismos, enfermedad periodontal, anomalías congénitas, adquiridas o en resecciones quísticas o tumorales, lo conduce a la pérdida de la disminución vertical de la cara, la cual provoca deterioro de la función masticatoria y estética. En la deficiencia ósea alveolar el aumento del hueso ha demostrado ser necesario para permitir la colocación de implantes dentales en el área edéntula para que los pacientes se le devuelva un equilibrio funcional y estético, mejorando así su calidad de vida. (Aghaloo. T, Moy. P, 2007) (Sorni. M, Guarinos. J, Garcia. O, Penarrocha. M, 2005) (Samchukov. M, Cope. J, Cherkashin. A, 2001)

La técnica quirúrgica de aumento óseo en maxilares atróficos, edéntulos deben tener como objetivo proporcionar un volumen óseo adecuado para restaurar la altura y anchura satisfactoria de la cresta alveolar. Los defectos óseos con pérdida de hueso en altura, desfavorecen una longitud adecuada entre corona – implante dental, logrando así desventajas en la rehabilitación protésica, mala distribución de cargas masticatorias, resultados estéticos no adecuados debido a una corona larga y la dificultad de mantener una buena higiene oral por prótesis muy alargadas. El componente de la corona protésica también puede aumentar el riesgo de falla en el implante dental; actualmente se pueden realizar varias técnicas quirúrgicas para obtener un condición óptima del hueso alveolar antes de la colocación del implante dental, como pueden ser los injertos óseos autógenos, la regeneración ósea guiada (GBR) y la distracción osteogénica. (Chiapasco. M, Zaniboni. M, Rimondini. L, 2007) (Chiapasco. M, Romeo. E, Casentini. P, Rimondini. L, 2004) (Bianchi. A, Felice. P, Lizio. G, Marchetti. C, 2008)

La distracción osteogénica alveolar (DOA) se informó por primera vez en 1996, cuando Block et al, experimentaron con perros. En ese mismo año, Chin y Toth aplicaron por primera vez un distractor alveolar para tratar defectos alveolares en humanos después de un traumatismo facial

con pérdida dental (Chin. M, Toth. B, 1996). Esta ofrece cambiar la forma, volumen y la fuerza mecánica del hueso alveolar en aquellos casos, promoviendo una nueva formación ósea rápida y un manejo eficaz de los implantes o prótesis parciales (Samchukov. M, Cope. J, Cherkashin. A, 2001).

En el pasado, los defectos del reborde alveolar, congénitos, del desarrollo o adquiridos, eran manejados por modificaciones de la altura asociada a prótesis dentales. El proceso envuelve crear una fractura, después que el segmento óseo es gradualmente separado por un dispositivo mecánico, este resultado da una elongación controlada de un segmento óseo, dejando una brecha intermedia que rápidamente se llena de hueso (Samchukov. M, Cope. J, Cherkashin. A, 2001).

El injerto óseo, la GBR y los diferentes materiales aloplásticos son comúnmente usados en la técnica primaria de aumento del reborde alveolar. Sin embargo existen varias desventajas para estos métodos, como por ejemplo, el problema del sitio donador, no son posibles cuando se usa injerto autógeno, la reabsorción del injerto. Aunque la GBR ha sido investigada mucho, no se obtiene el volumen óseo suficiente, los materiales aloplásticos tienen algunos problemas que son inadecuados para la colocación de implantes dentales.

A pesar que la técnica de colocación de injerto óseo autógeno es segura y confiable, la distracción osteogénica tiene la ventaja de que no necesita un sitio donante, reduce el grado de morbilidad y el tiempo operatorio (Uckan. S, Veziroglu. F, Dayangac. E, 2008). En teoría, DOA genera un aumento del hueso alveolar en sentido vertical ilimitado, restringido únicamente por la dimensión del dispositivo de distracción. Este procedimiento es altamente aceptado en las técnicas de aumento óseo, óptimo y favorable, con bajo incidencia de complicaciones mayores. Se ha reportado que la DOA ha logrado con éxito una ganancia ósea vertical de hasta 20 mm, aparte de eso, está bien documentado que los injertos óseos autógenos comúnmente producen

resultados impredecibles debido al grado de reabsorción ósea irregular durante la colocación post implantes y carga protésica (Chiapasco. M, Zaniboni. M, Rimondini. L, 2007) (Vermeeren. J, Wismeijer. D, Waas. M, 1996).

La DOA tiene el beneficio de aumentar la longitud del hueso y la expansión simultanea de los tejidos blandos adyacentes. La expansión concomitante de tejidos blandos también se conoce como neohistogénesis y es una de las principales ventajas de la distracción osteogénica, por esta razón llamada por algunos autores distracción histogénica (Chiapasco. M, Romeo. E, Casentini. P, Rimondini. L, 2004) (Turker. N, Basa. S, Vural. G, 2007).

La mayoría de los estudios han demostrado y reconocido el procedimiento de DOA que consiste en el aumento óseo, clínico, histológico y radiográfico más predecible en el incremento óseo vertical (Turker. N, Basa. S, Vural. G, 2007) (Laster. Z, Rachmiel. A, Jensen. O, 2005). Actualmente, se usa ampliamente como una modalidad para tratar la deficiencia de hueso alveolar en los maxilares (maxilar y mandíbula), no solo en hueso nativo sino también en maxilares reconstruidos (Saulacic. N, Iizuka. T, Martin. M, Garcia. A , 2008).

2.5.2 INDICACIONES

La indicaciones clínicas recomendadas de DOA según lo propuesto por Urbani et al, incluyen atrofia moderada a severa de crestas alveolares, deficiencia segmentaria de crestas alveolares que pueden comprometer los aspectos estéticos y funcionales en la colocación de implantes dentales, indicada también en el movimiento gradual en sentido vertical de dientes anquilosados y para el desplazamiento de un implante oseointegrado con el hueso circundante y tejido gingival. García et al, recomienda que la relación siempre de altura del borde óseo en la distracción alveolar vertical para la implantación debe ser mayor a uno (Garcia. A, Martin. M, Vila. P, Saulacic. N, Rey. J, 2003).

En los maxilares reconstruidos, la DOA se ha indicado principalmente para corregir la discrepancia vertical entre el hueso reconstruido y la cresta alveolar normal, la cirugía se puede hacer como un procedimiento secundario con el objetivo de ganar altura en el hueso pero con grosor insuficiente, según Hirota. En algunos casos, la distracción puede realizarse en las áreas que quizás estuvieron previamente reconstruidas con injertos óseos (Samchukov. M, Cope. J, Cherkashin. A, 2001).

Hirota fue el primero en describir la DOA en un colgajo libre de escapula, el cual enfatizo que debido al espesor favorable y calidad ósea en comparación con otros sitios donantes, es necesario el aumento vertical para mejorar la proporción y masa ósea en la terapia de los implantes dentales, también la DOA está indicada como procedimiento secundario a la reconstrucción con injertos óseos no vascularizados (Alkan. A, Baş. B, Inal. S, 2005).

Otras indicaciones de DOA incluyen en la deficiencia de tejidos blandos, indisponibilidad del sitio donante, condiciones desfavorables del sitio óseo.

La distracción resulta en el incremento en altura y también en grosor del hueso en el sitio de colocación de implantes dentales. El hueso adyacente a los dientes naturales es alargado durante la distracción, mejorando su resistencia a futuras pérdidas óseas, como por ejemplo, se puede incluir una pieza dental en el transporte del segmento óseo, esta se mueve coronalmente, mejorando la posición sin daño a la papila interdental (Samchukov. M, Cope. J, Cherkashin. A, 2001).

Aunque el aumento alveolar quizás será adecuado en los casos de corta distancia intermaxilar, la osteodistracción es principalmente indicada en la vestibuloplastia o levantamiento de seno maxilar, en otros casos, en tratamientos como el reforzamiento del borde basilar o restricción en la masticación (Samchukov. M, Cope. J, Cherkashin. A, 2001).

La distracción incrementa el volumen de los tejidos blandos del nuevo hueso permite la colocación de implantes en una apropiada posición para una estructura satisfactoria, periodontal y criterio estético. Las únicas contraindicaciones de su uso son las atrofas maxilares severas, pacientes con osteoporosis severa, edad avanzada (Samchukov. M, Cope. J, Cherkashin. A, 2001).

2.5.3 COMPLICACIONES

La infección es la complicación más común durante la osteodistracción alveolar, las fracturas del segmento transportado y el basal puede ocurrir, en estos casos el segmento óseo se debería repositonar y fijado con una placa adicional, y el procedimiento de DO debe ser pospuesto hasta que la cicatrización ósea sea completada. En casos de consolidación prematura y osteotomías incompletas y el dispositivo no puede ser activado o la orientación del vector se modificada la dirección deseada, el hueso alveolar debe de ser reosteotomizado (Samchukov. M, Cope. J, Cherkashin. A, 2001).

La inclinación del vector hacia palatino o lingual en relación al segmento basal, ocurre este fenómeno puede ser explicado por la tensión muscular de los tejidos blandos en la zona lingual y por la baja elasticidad de la mucosa en zona palatina. Otra complicación que puede suceder en el transporte del segmento óseo es durante la inserción del distractor, especialmente en huesos tipo I-II o en huesos muy delgados en la zona apical, como resultado se da una fractura del dispositivo perdiendo estabilidad por lo cual debe de ser removido, colocando de acuerdo a los costos un nuevo distractor (Naval. L, Gonzalez. R, 2010).

La inestabilidad del distractor se puede dar por una pobre calidad ósea, dehiscencia o fractura del segmento óseo transportado o una excesiva preparación del sitio donde se coloca el dispositivo, sino se obtuvo una estabilidad adecuada este debe ser retirado y este sitio debe ser

cerrado para una posterior DO, pensando en el transcurso de este tiempo en la colocación previa de injerto óseos. La mala alineación del segmento transportado ya se por un movimiento indeseable o a menudo por la tensión del colgajo lingual, un tornillo con orientación axial puede ser utilizado para mantener la dirección del movimiento deseado o corregir una mala alineación, o también realizando las osteotomías verticales en forma divergentes dará resistencia indeseables del segmento óseo (Samchukov. M, Cope. J, Cherkashin. A, 2001).

Si ocurre una consolidación prematura antes de completar con el período de distracción, es probable que la osteotomía está incompleta o que haya ocurrido una mineralización extensa en el sitio de las osteotomías verticales, en estos casos, el segmento transportado debe ser liberado con aplicación de presión digital. En consolidaciones retrasadas o no unión, la única forma de percatarnos es que el segmento transportado no este fijo al momento de retirar el dispositivo, por lo cual hay que dejar el aparato en su lugar para promover la consolidación o la colocación de una placa que fije, estabilice y oseointegre al hueso (Naval. L, Gonzalez. R, 2010).

El cierre de la herida quirúrgica debe de ser cuidadosa, para evitar dehiscencias de la sutura que suelen ser más habituales en pacientes previamente irradiados (Naval. L, Gonzalez. R, 2010). Adicionalmente, la colocación de implantes dentales en este punto puede proporcionar soporte a la regeneración inmadura, finalmente si existe una no unión parcial se debe realizar un desbridamiento seguido de la colocación de un injerto óseo (Samchukov. M, Cope. J, Cherkashin. A, 2001).

La periimplantitis junto con las fracturas de los implantes comprometen la supervivencia de estos a largo plazo, puede cursar con mucositis, supuración y sangrado, pero sobre todo con pérdida de la altura ósea alrededor, lo cual, en algún caso, puede desencadenar una fractura patológica, si se trata la mandíbula.

2.5.4 PRINCIPIOS DE LA DISTRACCIÓN OSTEOGÉNICA ALVEOLAR

La abundante vascularización para la perfusión sanguínea en el hueso alveolar ha hecho que la distracción osteogénica es una técnica posible para la región dentoalveolar, los dispositivos que existen permiten el transporte de un segmento óseo con fijación simultánea, esos se desarrollan en base a los principios del tutor de anillo Ilizarov, utilizando los principios de tensión – estrés y de preservación de la vascularidad, se controla gradualmente el transporte del segmento óseo que dará como resultado la regeneración ósea y expansión de los tejidos blandos adyacentes.

Existen diferencias en la distracción osteogénica en los huesos maxilares y huesos largos, ya sea por su anatomía y función. En la cavidad oral no se puede realizar aplicaciones de barras transcúrneas para el aumento del reborde alveolar por las interferencias existentes con el plano oclusal y estético, los dispositivos externos producen cicatrices en la piel, por estas razones, los dispositivos de distracción deben ser miniaturizados para ocultarlos dentro de la boca, con alta precisión para su funcionamiento para su uso óptimo intraoral y que soporte las fuerzas masticatorias, de material biocompatible para evitar cualquier reacción tóxica o alérgica al paciente y al mismo tiempo previene otros factores que pueden conducir a falla mecánica (Bell. W, Guerrero. C, 2009).

El desarrollo de distractores en miniatura que incorporan una elongación interna, ha sido posible al transporte de segmentos alveolares, el dispositivo consta de 3 componentes básicos: una placa superior que transporta el segmento coronal movilizándolo a la cresta alveolar, una placa inferior que forma la base rígida y un componente móvil que conlleva al vector de distracción que puede ser activado (Bell. W, Guerrero. C, 2009).

Una cámara de tejido regenerativo se establece en la brecha de la osteotomía que es perpendicular al vector de transporte, los segmentos óseos son gradualmente movilizados entre

sí mediante un tornillo central conectado a la placa superior, después de lograr la distracción deseada, el tornillo de fijación se lo puede dejar en su lugar hasta que se produzca la consolidación ósea entre los segmentos óseos, en este momento, se dará una cadena de eventos y como resultado del proceso de curación biológica, aumentara el volumen del tejido blando y duro (Bell. W, Guerrero. C, 2009) (Ervardi. N, Motro. M, 2015).

El periodo de latencia sigue siendo un tema debatible en los diferentes protocolos de distracción osteogénica. Sin embargo la mayoría de los estudios eligen entre 7 a 10 días (Saulacic. N, Iizuka. T, Martin. M, Garcia. A , 2008), los eventos histológicos durante el periodo de latencia son similares a los ilustrados en la cicatrización de fracturas y se pueden describir con fases de inflamación y formación de tejido de granulación. La duración adecuada del periodo de latencia también es recomendada para permitir la cicatrización de heridas en las mucosas, haciendo que el tejido pueda ser puesto directamente bajo tensión.

La tasa óptima de distracción es aquella que me permite la formación de hueso durante el periodo de alargamiento con adaptación simultánea de los tejidos (Raghoobar. G, Heydenrijk. K, Vissink, 2000). El principio de la aplicación de tensión a través de la distracción gradual del callo blando y el tejido adyacente estimula los cambios tanto a nivel celular y molecular, la fuerza de tensión proporciona un micro entorno que permite que el callo blando permanezca en el centro de la brecha de distracción al tiempo que permite la curación regular de la fractura en la periferia. Los estudios utilizaron una tasa de distracción del 0,5 a 1mm por día, si la tasa es demasiado rápida puede producirse una no unión o fibrosis, mientras que la tasa de activación demasiado lenta puede producir una unión ósea prematura (Saulacic. N, Iizuka. T, Martin. M, Garcia. A , 2008).

La duración de la fase de consolidación es un factor importante que influye en el tiempo del tratamiento y estabilidad primaria de los implantes dentales colocados en huesos distraídos, que

puede ser afectada por muchos factores con características intrínsecas del proceso de cicatrización ósea del hueso alveolar y el efecto de la carga funcional de los implantes en el hueso consolidado. Saulacic y Turker, han informado que un periodo de 12 semanas es suficiente para que la maduración ósea esté lista y pueda recibir ese hueso un implante dental, la mayoría de estudios han demostrado que el procedimiento tiene una evidencia consistente de aumento óseo clínicamente, histológicamente y radiográficamente, lo que hace que la distracción osteogénica sea predecible, exacta y confiable como método quirúrgico en el aumento óseo (Turker. N, Basa. S, Vural. G, 2007) (Saulacic. N, Iizuka. T, Martin. M, Garcia. A , 2008).

2.5.6 DISPOSITIVOS DE DISTRACCIÓN OSTEOGÉNICA ALVEOLAR

Los dispositivos dedicados a la distracción de la cresta alveolar se desarrollan en base a un vector que dirige el movimiento de alargamiento del hueso y se pueden clasificar en dispositivos de distracción vertical, horizontal (transversal) y bidireccionales, estos pueden ser también intraóseos o extraóseos. La distracción vertical, puede categorizar a los dispositivos en no protésicos (requieren la extracción del aparato después de completar la distracción) o los protésicos (con mecanismo de distracción e implantes dentales integrados en un mismo dispositivo compuesto).

En general, todos los dispositivos disponibles en el mercado en la actualidad, tiene los siguientes componentes básicos: un miembro activo para el transporte óseo, un mecanismo de distracción y un miembro pasivo que actúa como base para apoyar la fuerza de activación de la barra de distracción. El orificio debería ser orientado de tal manera que el segmento transportado esté dispuesto coronalmente y lateralmente en activación del dispositivo, siguiendo con la placa móvil rotada a través de la mucosa y el segmento óseo hasta que es visto

en la osteotomía horizontal, la placa es compartida por la continuidad rotación del dispositivo, la placa basal se fija reduciendo el punto de distracción (Samchukov. M, Cope. J, Cherkashin. A, 2001).

Las principales ventajas del sistema extraóseo incluyen una pérdida ósea mínima durante la fijación del distractor, visibilidad directa del vector de distracción, no contaminante en los sitios de colocación de los implantes dentales, sin embargo como posibles desventajas podremos decir que los sitios de tejidos blandos requieren ser enlongados para cubrir al distractor, el tamaño del dispositivo por lo general causa malestar. En este trabajo hablaremos de los dispositivos de distracción alveolar vertical extraóseos y no protésicos porque son con los que realizamos el estudio y los más utilizados en nuestra población.

2.5.6.1 DISPOSITIVO EXTRAÓSEO TRACK

El uso del dispositivo TRACK fue reportado por primera vez por Hidding et al en 1999, actualmente el sistema TRACK, (distractor del callo alveolar en regeneración tisular Koln, KLS Martin, Gebruder Martin GmbH, Tuttlingen, Alemania) viene con una variedad de dispositivos que pueden adaptarse a diferentes requisitos anatómicos. Todos los modelos consisten en una placa adicional en el extremo inferior del distractor para minimizar la inclinación lingual o palatina del vector de distracción. Se puede fijar una placa de soporte adicional en el extremo oclusal del dispositivo o se conecta a los dientes adyacentes para mejorar el control vectorial (Figura 1 A-B). (Martin)

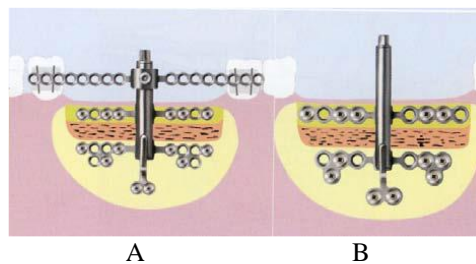


Figura 1: diseño del sistema del distractor alveolar TRACK con 2 variaciones: (a) DOA con placa adicional fijada al hueso y dientes, (b) DOA con placa adicional inferior en borde basal.

El micro TRACK viene de 6-9-12 mm y está indicado para anquilosis de dientes unitarios, el TRACK 1.0 mm y TRACK 1 plus están indicados para segmentos más largos con ausencias de 3 a 4 dientes, ambos modelos vienen de 6-9-12-15 mm. El TRACK 1.5 mm está indicado para un segmento de 3 a 4 dientes en región interforaminal o lateral a la cresta alveolar, mientras el TRACK 2.0 mm está indicado para maxilares con atrofia severa con riesgo de enfermedad secundaria como fracturas, ambos tiene una longitud de trabajo de 10-15 mm.

Todas las placas y tornillos están hechos de titanio puro o aleación de titanio (Ti-6Al-4V), con sistema de tornillos perforantes o autoroscantes. Los destornilladores de activación tienen diferentes distancias de activación por la rotación según los modelos. El sistema PISTA 1.0 es a 0.3 mm por vuelta, el TRACK 1.5 es a 0.5 mm por vuelta y el Groningen es a 0.5 mm.

2.5.6.2 DISPOSITIVO EXTRAÓSEO VERONA

El distractor de Verona es un dispositivo extraóseo desarrollado por Medicon mediante micro fijación, este sistema consiste en una barra de distracción con una microplaca de 0.7 mm en cada lado de la barra central para la fijación al hueso basal y luego microplaca al transporte del segmento superior, una vuelta completa del destornillador de activación equivale a 0.3 mm., sin embargo, puede solo ser activado hasta 13 mm, el mecanismo de distracción encerrado impide mayor elongación ya que le componente del dispositivo interfieren con la formación de callo y separación y atrapamiento de los tejidos blandos (Medicon).

El hueso residual debe tener al menos 15 mm en sentido horizontal, 8 mm en vertical y 4-5 mm en transversal para permitir la aplicación y fijación optima del dispositivo (Figura 2).



Figura 2: DOA Verona dispositivo con microplaca de fijación, con llave de activación de 13 mm

2.5.6.3 DISPOSITIVO EXTRAÓSEO BIOMET

El sistema de distracción vertical de cresta alveolar (Walter Lorenz Surgical, Biomet) es otro dispositivo extraóseo que viene con dos diseños de un solo diente y otro de varios dientes (figura 3a), el dispositivo tiene 3 longitudes de 10-15-20 mm. El uso de placa reabsorbible se ha informado con un tornillo de activación externo, el distractor se puede insertar a través de una incisión vestibular convencional con levantamiento de la mucosa adecuado del segmento de transporte, la ventaja de esta técnica es que el tornillo de distracción se puede quitar sin hacer una incisión, dejando atrás 2 placas y tornillos reabsorbibles, éstos se disolverán dentro de los 12 meses siguientes y serán reemplazadas por hueso nativo (Figura 3 A-B) (Lorenz)

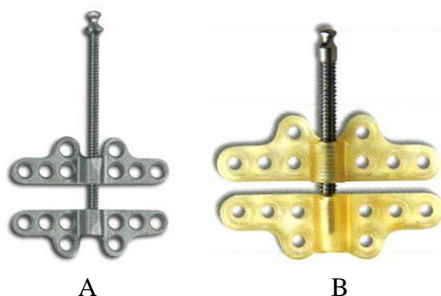


Figura 3: DOA por Walter Lorenz. A, dispositivo multi dientes. B, dispositivo con placas reabsorbibles

2.5.6.4 DISPOSITIVO EXTRAÓSEO CIBEI

China (Cibei Medical) también ha desarrollado un dispositivo para la distracción alveolar (CBX0504) disponible en 8-10-12-15 mm, una vuelta de su tornillo equivale a 0.4 mm. Este dispositivo tiene una barra de distracción cerrada para minimizar la irritación en los tejidos

blandos y consta de 3 placas horizontales con 8 agujeros cada una para la fijación de los segmentos óseos (Figura 4) (Cibei)



Figura 4: DOA chino

2.5.6.5 DISPOSITIVOS EXTRAÓSEOS SYNTHES Y MODUS

Los otros 2 distractores verticales alveolares más utilizados son el de la casa Synthes y el MODUS 1.5 mm (Medartis AG) con un sistema bidireccional, ya que uno de los aspectos más crucial es en control vectorial, por esta razón Synthes desarrollo su dispositivo de distracción alveolar extraóseo con un mecanismo de angulación (hasta 52° hacia vestibular o 32° hacia lingual) aplicado a la placa inferior que se puede ajustar durante la cirugía apretando el tornillo después que se haya ajustado el vector (Figura 5).

La placa base rígida consta de orificios para tornillos opcionales junto al mecanismo de angulación para permitir el anclaje seguro, los tornillos adicionales proporcionan un vector secundario para la estabilidad y rigidez del dispositivo evitando cambios desfavorables de angulación y deformidad de los tejidos blandos. La placa basal se extiende con un tornillo adicional para la fijación para mejorar la estabilidad vertical del sistema (Synthes).

Este dispositivo tiene un cuerpo de distracción miniatura para minimizar la irritación de los tejidos blandos, con 3 sistemas diferentes de tamaño 8-12-16 mm, con una vuelta de su tornillo que equivale a 0.35 mm, el distractor puede ser removido a través de la misma incisión vestibular después del periodo de consolidación.

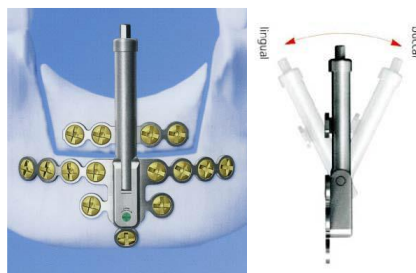

Figura 5: DOA Synthes bidireccional con su mecanismo de angulación

El otro distractor en el MODUS 1.5 mm con una muy buena estabilidad, el diseño modular del dispositivo permite una excelente adaptabilidad a las necesidades individuales, con un mecanismo de angulación y una barra delgada que corre paralelamente a la barra de activación, con cambio vectorial del fragmento superior de transporte. Lo particular del dispositivo es que se puede utilizar y fijar al revés, activándose extraoralmente en la región mandibular con un eje de alargamiento desmontable como lo ha reportado Adolphs et al, en casos de cirugía reconstructiva, como por ejemplo, antes de la osteotomía, el tubo roscado se puede extraer parcialmente durante la osteotomía facilitando su realización (Figura 6). (Medartis)

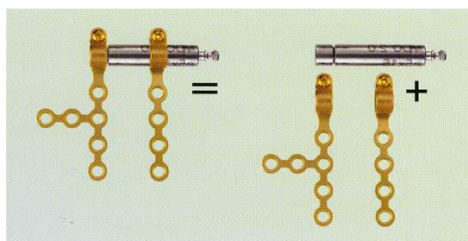


Figura 6: DOA MODUS con componentes del dispositivo de ensamblaje

2.5.7 TÉCNICA QUIRÚRGICA DE LA COLOCACIÓN DEL DISPOSITIVO OSTEOGÉNICA ALVEOLAR

2.5.7.1 EXPOSICIÓN DEL SITIO DEL DISTRACTOR

La cirugía de distracción alveolar es típicamente realizada como un procedimiento ambulatorio utilizando anestesia local, sedación intravenosa. Básicamente, una incisión en la mucosa vestibular o en la cresta alveolar, la elevación de un colgajo mucoperióstico es liberado cuidadosamente evitando la separación excesiva del hueso adyacente en el sitio aumentado y

la osteotomía en forma de U es hecha en el hueso alveolar atrofiado con una fresa de fisura fina, sierra recíprocante u oscilante.

2.5.7.2 INCISIÓN DE LA CRESTA MESIAL Y DISTAL

El sitio quirúrgico se expone mediante una incisión trapezoidal seguido mediante la preparación de un pedículo mucoperióstico vestibular. El colgajo mucoperióstico es elevado solo en el área de los cortes verticales previstos, evitando de este modo la exposición completa del transporte del segmento óseo, no menos de 5mm de ancho y se realiza el levantamiento del colgajo.

2.5.7.3 PREPARACIÓN DE LAS OSTEOTOMÍAS

La osteotomía horizontal debería ser posicionada para permitir tan largo como sea posible el transporte del segmento sin comprometer a las estructuras integrales de la remoción ósea. El primer sitio de regeneración ósea sería en los márgenes de la osteotomía horizontal y la formación ósea sería más previsible si la osteotomía abarca el espacio medular como opuesto al hueso cortical solo, una fresa delgada es usada para definir el aspecto horizontal de la osteotomía, el nivel que se define en la cámara de regeneración y luego una sierra oscilante o recíprocante es usada para completar la osteotomía.

La osteotomía horizontal se realiza paralela a la superficie no menos de 4,5 mm del borde la cresta alveolar, o nivel de la unión de las 2 placas de distracción la móvil y fija. Por último, la osteotomía se completa realizando 2 cortes verticales con visión mesial y distal al defecto del reborde alveolar, evitando daos al periodonto vecino, el ancho garantiza al mismo tiempo suficiente espacio para el segmento de transporte. El orden para evitar el segmento de transporte de quedar bloqueados en las osteotomías verticales debe ser paralelos o ligeramente oblicuos (divergentes), formando de este modo un segmento de transporte cónico.

La osteotomía vertical incluye solo el hueso cortical creando una separación de los segmentos óseos transportados para la colocación del distractor (la atención especial debería ser la preservación del periostio durante la cirugía), después de la osteotomía es completada en la cortical lingual usando el osteotomo, se recomienda una elongación del segmento óseo mínimo de 5 mm de altura seguida por la preparación de un pequeño transporte del segmento formando el movimiento del segmento óseo alveolar, donde el segmento debe ser movido usando un distractor, hay que tener cuidado para evitar que el segmento óseo se haga en una fractura indeseable, si el segmento no se mueve inicialmente, la osteotomía debería ser revaluada . El aumento del reborde alveolar puede ser dividido en 2 categorías: aumento vertical, donde la altura es incrementada y el aumento horizontal, donde el ancho es incrementado.

Después de la osteotomía, los distractores se activan para comprobar la movilidad del segmento de transporte, después de su confirmación abriendo todo el dispositivo observando su función, el tornillo de distracción regresa a su posición inicial y la herida es suturada. El vector de distracción debería también ser verificado en este momento, algunos pacientes quizás requieran modificaciones del vector durante la activación con el uso de elásticos ortodonticos, para los pacientes quienes requieren transporte múltiple del vector en segmentos alveolares esto puede ser logrado con el uso múltiple del vector simple o con DOA bidireccional.

2.5.7.4 INSERCIÓN DEL DISTRACTOR

Si nos referimos al ancho que debe tener el transporte óseo, debe de ser al menos de 8 mm de ancho, lo que implica que la distancia entre los implantes deben tener al menos 10 mm para una máxima preservación de suministro de sangre, la elevación del periostio de la zona palatina o lingual debe de ser evitada. La movilidad del segmento no debe de ser mayor a 1 mm al día.

Si es posible, los implantes se colocan de forma primaria, entendiendo por esta la colocación en el mismo acto quirúrgico de la retirada del dispositivo intraoral. Es importante un manejo cuidadoso de la mucosa palatina o lingual y de las inserciones musculares, puesto que la vascularidad ósea depende en gran medida de este aporte. A menudo se debe fijar el hueso neoformado al remanente óseo con miniplacas, para evitar la contracción de callo, pues el segmento distraído tiene cierta plasticidad y si no está bien fijado puede perderse parte de lo conseguido, la posición del implante será la más adecuada para la planificación posterior de la prótesis estable atendiendo a la disponibilidad del hueso, está aceptado que los implantes inclinados funcionan del mismo modo (Naval. L, Gonzalez. R, 2010).

Adicionalmente, la localización del conducto mandibular debe ser considerado durante la planificación del aumento del reborde alveolar, especialmente en la región molar de la mandíbula, debido también a la tensión que existe en el colgajo puede desgarrarse quizá ocurre en los bordes del segmento óseo durante o después de la distracción, el sitio debe ser irrigado para evitar infecciones y cicatriza por segunda intención.

La distracción de la mandíbula atrófica se lleva a cabo cuando la altura residual del reborde alveolar es más de 8 mm, se requiere de esta altura para formar un segmento de transporte e insertar un dispositivo de 7mm. La distracción en el maxilar, al menos el hueso cortical del piso nasal y seno maxilar se debe tener un margen de seguridad de 2 mm por debajo de las estructuras anatómicas mencionadas.

Finalmente, la respuesta de la placa basal a fuerzas de distracción deberían ser observadas, si la placa basal es muy pequeña al segmento óseo alargado, existe la posibilidad de fractura por lo cual se debe colocar una placa accesoria o limitar el promedio de distracción.

Para la distracción vertical, se recomienda una velocidad de elongación de 0.5 mm dos veces por día y al término de la distracción se debe dejar el dispositivo por los menos 8 semanas.

La distracción en segmentos dentados si es posible realizando la osteotomía segmentaria entre hueso y dientes, con fijación de tornillos mono corticales con el fin de evitar en lo posible la perforación de los dientes. Es importante evitar los cortes bajos cuando se realiza la osteotomía de manera que el segmento puede ser distraído en línea recta a lo largo del vector de distracción.

2.5.7.5 SUTURA DEL COLGAJO

Se realiza la sutura con material reabsorbible y no reabsorbible, por lo general se realiza con seda 3-0 y se retira la misma en 8 días.

2.5.7.6 RETIRO DEL DISTRACTOR

El retiro del dispositivo se realiza a los 3 meses luego del periodo de consolidación, logrando obtener ya un resultado ideal, con una formación de callo óseo. La colocación de los implantes se realiza en un mismo tiempo quirúrgico, se retira el distractor y se coloca los implantes dentales.

2.6 BASES BIOLÓGICAS DE LA OSEOINTEGRACIÓN DE LOS IMPLANTES DENTALES

2.6.1 OSEOINTEGRACIÓN

Según Branemark, “Oseointegración es la conexión firme, íntima y duradera entre la superficie del implante y el hueso que lo sustenta, sin interposición de un tejido. A través de sus observaciones iniciales sobre la oseointegración, Branemark demostró que los implantes de titanio podrían incorporarse permanentemente en el hueso, es decir, el hueso vivo podría fusionarse tanto con la capa de óxido de titanio del implante, que ambos no podrían separarse sin fracturarse (Mavrogenis et al., 2009).

El proceso de oseointegración refleja un mecanismo de anclaje mediante el cual los componentes no vitales se pueden incorporar de manera fiable en el hueso vivo y que persisten en todas las condiciones normales de carga. Sin embargo, el término oseointegración describe un estado clínico que proporciona la estabilidad a largo plazo de una prótesis.

Se puede afirmar que un "contacto directo con el hueso" como se observó histológicamente puede ser indicativo de la falta de una respuesta biológica local o sistémica a esa superficie.

Por lo tanto, se propone que la oseointegración no es el resultado de una respuesta ventajosa del tejido biológico sino más bien de la falta de una respuesta negativa del tejido

(Mavrogenis et al., 2009).

El termino oseointegración tiene diferentes connotaciones según el nivel en que se estudia.

Clínicamente se considera oseointegración:

- Implante estable: no rota, no se hunde, no se mueve.
- Ausencia de radiolucidez peri implantar.
- Ausencia de síntomas en especial dolor.

En las superficies mecanizadas, a los 15 días todavía no se establece ningún contacto, después de un mes un 25% de la superficie lo consigue, a los tres meses hay contacto en el 50% de la superficie (momento en el cual existe la posibilidad de iniciarse la carga) y a los 12 meses se considera que la unión se ha establecido en un 95% de la zona (Raspall, 2007).

Los diferentes tratamientos de superficie de los implantes han permitido que estos periodos de oseointegración descritos inicialmente por Branemark puedan acortarse gracias a dos aspectos importantes:

- La capacidad osteoconductiva de los nuevos tratamientos de superficie, la cual permite un posicionamiento más rápido del hueso en la interfaz del implante, por lo que acelera el proceso de oseointegración.
- Un aumento de las rugosidades en su superficie, permiten que el implante tenga una estabilidad mayor a corto plazo.

Entre el pilar y la mucosa gingival también se establece una unión de las células epiteliales tienen capacidad de adherirse al titanio, los hemidesmosomas emitidos por las células epiteliales peri implantares que emiten sus pseudópodos formados por glucoproteínas (Raspall, 2007).

2.6.2 PROCESOS DE RESPUESTA DEL TEJIDO A LA COLOCACIÓN DE IMPLANTES

La curación ósea alrededor de los implantes implica una cascada de eventos biológicos celulares y extracelulares que tienen lugar en la interfaz hueso-implante hasta que la superficie del implante parece finalmente cubierta con un hueso recién formado. Estos eventos biológicos incluyen la activación de procesos osteogénicos similares a los del proceso de curación ósea, (Mavrogenis et al., 2009).

La respuesta del huésped después de la implantación se modifica por la presencia del implante y sus características, la estabilidad de la fijación y las lesiones por calentamiento intraoperatorio que incluyen la muerte de los osteocitos que se extiende 100-500 um en el hueso huésped.

Las etapas principales de la respuesta esquelética a la lesión relacionada con la implantación y los eventos histológicos relacionados con la respuesta del huésped después de la inserción

y la fijación mecánica de implantes incluyen:

- Formación de un hematoma y desarrollo de tejido mesenquimal.
- Formación de un entramado óseo a través de la vía intramembranosa.
- Formación de hueso laminar en las espículas del entramado óseo.

2.6.3 PROCESOS DE OSTEOGÉNESIS PERI IMPLANTARÍA

Se puede dar de dos maneras, a distancia y en contacto del hueso del huésped. La osteogénesis a distancia se refiere a las trabéculas óseas peri implantarias recién formadas que se desarrollan desde la cavidad del hueso huésped hacia la superficie del implante. Por el contrario, la osteogénesis por contacto se refiere al hueso periimplantario recién formado que se desarrolla desde el implante hasta el hueso sano.

La red recién formada de trabéculas óseas asegura la fijación biológica del implante y rodea los espacios de la médula que contienen muchas células mesenquimales y vasos sanguíneos anchos. Los osteoblastos depositan una capa delgada de tejido osteoide calcificado directamente sobre la superficie del implante. Los vasos sanguíneos y las células mesenquimales llenan los espacios donde no hay tejido calcificado presente (Mavrogenis et al., 2009).

La formación temprana de la nueva matriz calcificada en la superficie del implante es seguida por la disposición del entramado óseo y las trabéculas óseas. Esto es apropiado para el proceso de curación ósea periimplantaria, ya que se muestra un área de superficie amplia muy activa, contigua a los espacios de la médula ricos en células vasculares y mesenquimales. El tejido de la médula contiene un rico aporte vascular de precursores mononucleares de osteoclastos, por

lo que las trabéculas óseas se remodelan más rápidamente que el hueso cortical. Se produce la formación rápida del tejido óseo reticular en los implantes para restaurar la continuidad.

El hueso reticular y el trabecular llenan el espacio inicial en la interfaz implante-hueso dispuesto en una red tridimensional que ofrece una alta resistencia a la carga temprana del implante. Su arquitectura física, que incluye arcos y puentes, ofrece un doblez biológico para la fijación de las células y la deposición ósea que es la fijación biológica (Mavrogenis et al., 2009). La formación ósea trabecular periimplantaria precoz asegura el anclaje del tejido que corresponde a la fijación biológica del implante. Esto comienza a los 10 a 14 días después de la cirugía.

Posteriormente, el hueso tejido se remodela progresivamente y se sustituye por hueso laminar que puede alcanzar un alto grado de mineralización. Tres meses después de la implantación, se puede encontrar una textura ósea mixta de matriz reticular y laminar alrededor de diferentes tipos de implantes de titanio (Mavrogenis et al., 2009).

El hueso periimplantario contiene osteonas y fragmentos de hueso del huésped envueltos en hueso maduro. La interfaz hueso-implante muestra espacios medulares intertrabeculares delimitados por una superficie de titanio de un lado y por hueso recién formado rico en células y vasos sanguíneos por otro lado.

Las astillas de hueso huésped entre el implante y la cavidad del hueso se producen a partir de la preparación de la fresa quirúrgica o la inserción del implante. Estos están envueltos en un hueso trabecular periimplantario recién formado, y parecen estar involucrados en la formación de hueso trabecular durante las primeras semanas, es decir, en la fijación biológica del implante, mejorando y guiando el osteogénesis periimplantaria como material biológico osteoconductor

y osteoinductivo. Por lo tanto, puede ser útil en la práctica clínica no lavar con una solución salina o aspirar la cavidad ósea antes o durante la inserción del implante (Mavrogenis et al., 2009).

Los factores principales para el fracaso de la osteogénesis periimplante son (Mavrogenis et al., 2009):

- Disminución del número y / o actividad de las células osteogénicas.
- Aumento de la actividad osteoclástica.
- Desequilibrio entre los factores locales anabólicos y catabólicos que actúan sobre la formación y remodelación ósea.
- Proliferación anormal de células óseas y estrés mecánico.
- Alteración de la vascularización del tejido peri implantario.
- La vascularización es de importancia crítica para el proceso de Oseointegración, depende también de ella la diferenciación de las células osteogénicas y la osificación.

2.6.4 FACTORES QUE AFECTAN A LA OSEOINTEGRACIÓN

Varios factores pueden mejorar o inhibir la Oseointegración. Los factores que mejoran la oseointegración incluyen factores relacionados con el implante, tales como: el diseño del implante, la composición química, la topografía de la superficie del implante, la forma, longitud, diámetro, los tratamiento de superficie y recubrimiento, el estado del lecho del hueso huésped, el potencial de curación intrínseca del lecho, la estabilidad mecánica del implante, las condiciones de carga aplicadas el uso de tratamientos adyuvantes tales como injertos óseos, revestimientos biológicos osteogénicos, estimulación biofísica y agentes farmacológicos tales como simvastatina y bisfosfonatos (Mavrogenis et al., 2009).

2.6.5 FACTORES QUE INHIBEN LA OSEOINTEGRACIÓN

Los factores que inhiben la osteointegración incluyen: excesiva micro movilidad del implante, porosidad no apropiada del revestimiento, terapia de radiación y agentes farmacológicos tales como ciclosporina A, metotrexato y cisplatino, warfarina y heparinas de bajo peso molecular, fármacos antiinflamatorios no esteroideos inhibidores selectivos de la COX-2 y factores relacionados a los pacientes tales como osteoporosis, artritis reumatoide, edad avanzada, deficiencias nutricionales, tabaquismo e insuficiencia renal. La biocompatibilidad del material es de gran importancia y un predictor de la osteointegración, ya que es esencial para establecer una fijación estable con el contacto directo hueso implante y no de tejido fibroso en la interfase. (Mavrogenis, A. F., Dimitriou, R., Parvizi, J., Babis, G. C, 2009)

2.6.6 TITANIO Y ALEACIONES

2.6.8.1 PROPIEDADES FÍSICAS DEL TITANIO

Según (Navarro Vila, 2008), el titanio supone el 0,6% de la corteza terrestre, por lo que es un material abundante, frente al oro el titanio resultante es de 60 millones de veces más abundante. Aparece en la naturaleza como dióxido de titanio (TiO_2) o imenita ($FeTiO_3$). Su estructura cristalina puede ser en hexágono a temperatura ambiente (fase alfa) o en cristales cúbicos a 883 grados centígrados (fase beta). Funde a 1672 grados Celcius. Las dos formas utilizadas para implantes son el Ti comercialmente puro (Ti cp), y la aleación TiAl6V4 (90%Ti, 6%Al, 4%Va).

De acuerdo a (Navarro Vila, 2008), el Ti comercialmente puro se presenta en distintas formas que difieren entre sí en su composición de oxígeno. El grado IV presenta la mayor proporción de oxígeno con un 0,4%. La proporción de otros elementos varía poco de unas a otras, sin embargo, pequeños cambios en la proporción de oxígeno suponen importantes variaciones en

las propiedades mecánicas y en la corrosión. La densidad del Ti de 4,5 g/cm³, está compuesta por la mitad del cromo cobalto y la cuarta parte de las aleaciones de oro.

El Ti es muy difícil de colar por su gran tendencia a la oxidación y esa tendencia a formar una capa de óxido permanente y estable la que le proporciona la mayor resistencia a la corrosión. (Navarro Vila, C., 2008)

2.6.8.2 PROPIEDADES DE LA SUPERFICIE DEL TITANIO

En general la superficie del implante debe describirse en tres categorías:

- Textura y rugosidad
- Carga o potencial eléctrico
- Química o valores de energía superficial

Se ha demostrado que los materiales con energía entre 30-50 dinas/cm presentan la mejor adherencia biológica. Los polímeros de acrílico, y los metales y cerámicas convencionalmente preparados tienen una tensión superficial de 30-40 dinas/cm, mientras que ceras y siliconas presentan 20-30 dinas/cm. Las superficies de los materiales de baja energía inducen la típica respuesta del cuerpo extraño en el organismo que se traduce en una capsula fibrosa que envuelve el implante e impide la Oseointegración (Navarro Vila, 2008).

2.6.8.2 HUMECTABILIDAD

Es la tendencia hidrofóbica o hidrofílica de la superficie. Las superficies de baja energía son hidrofóbicas e inducen la respuesta de cuerpo extraño es decir fibrosis. Sin embargo, las superficies de alta energía, superficies hidrofílicas como las del titanio inducen la actividad mitótica favoreciendo la ramificación celular y la producción de matriz extracelular, por tanto, se puede decir que la humectabilidad de una superficie predice su histocompatibilidad. Cuanto

más humectable sea, mayor será la formación de pseudópodos y de microvilli celulares y por lo tanto habrá mayor adhesión celular al implante. (Navarro V, 2008).

Dentro de los elementos que conforman la superficie, la capa de óxido es fundamental para conseguir adecuada respuesta biológica al implante. En contacto con el aire se forma la capa de óxido en nanosegundos, alcanzando un espesor de 20-100 Å en el primer segundo, siendo de mayor grosor la que forma la aleación (83 Å) si se compara con la que forma el titanio comercialmente puro (32 Å) (Navarro Vila, 2008).

2.7 TÉCNICA QUIRÚRGICA DE LA COLOCACIÓN DE LOS IMPLANTES EN HUESO DISTRAÍDO

La colocación de implantes osteointegrados en el hueso neoformado no difiere en gran medida de su colocación en los maxilares nativos. Es conveniente esperar a obtener una densidad radiológica adecuada antes de proceder a colocar los implantes. En huesos de menor densidad, un grupo de los autores prefieren la utilidad de expansores en el proceso de inserción de los implantes, si es posible se ancla una parte del implante en hueso nativo. En ocasiones, se puede complementar la técnica (Naval. L, Gonzalez. R, 2010) Con otras de cirugía preprotésica como elevación sinusal o injertos óseos de varios tipos. Es imprescindible que haya finalizado el proceso de consolidación ósea para obtener hueso maduro apto para el tratamiento implantológico, esta valoración queda patente por la aparición de un patrón trabecular óseo en el control radiológico.

2.7.1 EXPOSICIÓN DEL SITIO DEL IMPLANTE

Se consigue con la exposición de los tejidos, ya que de igual manera se retira el dispositivo de distracción, incisiones de la cresta medial y descargas, la incisión debe hacerse de manera que

permita una retracción cómoda del tejido blando para proporcionar un acceso no restrictivo al implante que se va a colocar, obteniendo buen acceso y visualización del hueso subyacente y cuando en el momento de la colocación del implante, se puede necesitar procedimientos adicionales, como un injerto de hueso o de tejido blando. (Hupp, J. R., Ellis III, E., & Tucker, M. R., 2014)

2.7.2 INCISIÓN DE LA CRESTA MEDIAL

La incisión se realizará a través del tejido queratinizado hasta alcanzar la cresta en el espacio edéntulo. En las zonas en que hay un área estrecha de tejido queratinizado, la incisión puede hacerse ligeramente hacia las caras palatina o bucal para permitir el traslado de tejido queratinizado hacia los lados bucal o facial y crear un mejor cierre del tejido blando. Si se necesitan incisiones en el surco hay que tener mucho cuidado en seguir el contorno del surco para no lesionar la arquitectura del tejido blando.

2.7.3 ELEVACIÓN DEL COLGAJO

Se inicia la elevación en la papila con un periostótomo de Molt, aplicando presión suave, bien dirigida y controlada. Se puede utilizar el borde del periostótomo para liberar limpiamente las fibras subperiósticas. En este punto se crea el colgajo desde la papila hacia arriba a lo largo de la liberación vertical. Luego se dirige la disección a lo largo del tejido del surco hasta el punto en que se encuentra con la porción crestal de la incisión. La elevación se continúa en el surco hasta el alcance distal de la incisión.

Una vez elevado el colgajo bucal, se puede elevar el colgajo palatino o lingual lo suficiente para visualizar la anchura del reborde. El tejido blando sobrante se eliminará con cuidado.

Cuando el colgajo bucal se ha elevado completamente, se puede colocar un retractor contra el hueso dentro del colgajo. Esto proporciona buena visión del sitio quirúrgico a la vez que protege

la integridad del colgajo. Es de extrema importancia evitar realizar cualquier traumatismo accidental en el colgajo con la punta de los retractores (Hupp et al., 2014).

2.7.4 PREPARACIÓN DE LA OSTEOTOMÍA

De acuerdo a Hupp et al., (2014) con la fresa de precisión se determinarán el punto de entrada y su angulación ideal. Se verificará que la angulación sea la correcta desde diferentes posiciones. Por lo general se utiliza una guía quirúrgica para facilitar la orientación. La perforación se lleva a cabo hasta una profundidad de 1 a 2 mm antes de la profundidad a la que se quiere insertar el implante. Se irriga la zona y se coloca el pin piloto de 2 mm exactamente en la misma posición para verificar que la angulación es la correcta.

Se coloca el perno correspondiente a la medida que se considera definitiva del implante. Este perno permite que el cirujano evalúe la posición, el espaciado y la angulación de la osteotomía que realiza. También le ayuda a saber cómo se alinea el perno en relación con la dentadura opuesta. Se pone la punta de la fresa rotatoria más estrecha en el agujero piloto y se verifican la posición y la angulación correctas de la fresa. Una vez confirmadas, se utiliza la fresa siguiente con suaves movimientos de bombeo, se perfora con las siguientes fresas hasta la profundidad definitiva que se desea para el implante. Después de la osteotomía, se cambia la velocidad del motor a 50 Newton centímetros (Ncm) para insertar el implante.

2.7.5 INSERCIÓN DEL IMPLANTE

Según Hupp et al., (2014) se abre el implante y se coloca sobre el transportador que se ha insertado en la pieza de mano. Esta pieza se sujeta de tal manera que la punta del implante mire hacia arriba. Se inserta la punta del implante dentro de la osteotomía, se lleva el implante a su posición manteniendo una leve presión en dirección apical hasta que el implante esté casi

totalmente asentado o hasta que el motor haga torsión hacia fuera. A través de la racha, el cirujano continúa insertando el implante y utiliza la racha de la llave para cuantificar la cantidad de torque que existe. Si el torque supera la palanca, se rota el implante a mano hasta su posición final por medio del mango de la racha.

Se finaliza la inserción del implante verificando que la plataforma este al mismo nivel que las alturas mesial y distal del hueso y que los marcadores de orientación apunten en la posición correcta. Se debe determinar si el periodo de cicatrización se hace en una etapa o en dos.

Esto se mide por el valor de torque medido en el motor quirúrgico o en la llave de torsión manual. Se considera que un implante con un valor de torque de 35 Ncm o más tiene buena estabilidad primaria, por lo que es posible una cicatrización en una sola etapa. En tal caso se coloca un pilar de cicatrización del tamaño apropiado. Si se necesitará un proceso en dos etapas, se colocará un tornillo de cierre del tamaño correcto.

2.7.6 SUTURA DEL COLGAJO

Se sutura con material reabsorbible (sutura de catgut crómico o vicryl). Primero se asegura la papila anterior. Se sutura la liberación vertical seguida de los lados mesial y distal del pilar de cicatrización. Se realiza suturas interrumpidas simples (Hupp et al., 2014) (Raspall, G., 2007)

2.8 DISTRACCIÓN OSTEOGÉNICA ALVEOLAR E IMPLANTES DENTALES

En muchas ocasiones, los pacientes desdentados que desean ser tratados con implantes dentales no tiene suficiente hueso de soporte para la colocación de estos, en estos casos es necesario recurrir a diversas técnicas de regeneración. Los resultados de estos métodos a largo plazo, es mantener el nivel óseo alveolar. En algunos casos que los implantes tiene poca encía insertada, se produce con cierta frecuencia irritación de la mucosa, que pueden provocar molestias al

paciente y en ocasiones hacer dudar al clínica en la salud de los implantes (Naval. L, Gonzalez. R, 2010).

Existen numerosos métodos reconstructivos para los diversos defectos óseos alveolares: en altura y anchura, segmentarios o marginales en el área maxilomandibular, que permiten la ulterior colocación de implantes dentales, como elevación de seno maxilar y fosa nasal, trasposiciones del nervio dentario inferior y regeneración ósea guiada (GBR) con diversos materiales de relleno: injertos autógenos de aposición en bloque (onlays, inlays) o particulados, aloinjertos, xenoinjertos, material aloplástico como el fosfato tricálcico y colgajos libres microvascularizados (Naval. L, Gonzalez. R, 2010).

Después de la pérdida dental, el proceso alveolar se atrofia rápidamente, en especial durante el primer año. El grado de reabsorción de la cresta alveolar varía de paciente a paciente y es mucho mayor en la mandíbula que en el maxilar, también hay una diferencia notable en la reabsorción entre hombres y mujeres, que parcialmente pueden ser explicados por la osteoporosis postmenopáusica (Samchukov. M, Cope. J, Cherkashin. A, 2001).

Uno de los más importantes prerequisites para un éxito a largo plazo de los implantes dentales es la presencia de un volumen adecuado de hueso alveolar, las técnicas de GBR e injertos de hueso autógeno han probado ser lo suficientemente rentables en los casos de aumento anteroposterior del tejido óseo. La DO, es una alternativa para la GBR e injertos óseos, que ha sido aplicada para el tratamiento de las deficiencias óseas verticales localizadas en la cresta alveolar (Samchukov. M, Cope. J, Cherkashin. A, 2001).

Es importante ser consciente de que diversos estudios sobre la calidad de vida han demostrado que funciones básicas como la masticación, el habla o el manejo del bolo alimenticio están mermadas cuando no se dispone de una prótesis correctamente ajustada que proporcione estabilidad. (Rogers y cols 1999, 2002). Los implantes dentales osteointegrados son, pues, una

herramienta clave para la rehabilitación dental estable con prótesis bien sujetas en pacientes con defectos óseos alveolares de cualquier causa ya nombradas anteriormente (Naval. L, Gonzalez. R, 2010).

Los criterios de éxito en la osteointegración son los mismos publicados por Albrektsson y cols (1988) para implantes fijados en los maxilares, es decir, ausencia de movilidad, de radiolucidez periimplantaria en la radiografía y de dolor o infección. Sin embargo, puede señalarse fenómenos de mucositis asociada a la inexistencia de encía insertada, cambios en la mucosa debido a la radioterapia o presencia de injertos cutáneos alrededor de los implantes. En general, la pérdida ósea en estos casos es inexistente o admisible, por ello, Jensen y cols (2002) sugieren unos criterios de éxito menos estrictos que los anteriores, en ocasiones se requiere el retiro de la prótesis para una mejor limpieza y remodelar la hipertrofia de los tejidos blandos (Naval. L, Gonzalez. R, 2010).

Sin embargo, una de las tendencias de la cirugía actual se centra en que las técnicas mínimamente invasivas, por ello, la morbilidad asociada a los injertos autógenos hace que en casos seleccionados se utilice la DO como una buena alternativa reconstructiva, ya que proporciona una altura y anchura similares al hueso remanente y partes blandas, con menos morbimortalidad añadida (Naval. L, Gonzalez. R, 2010).

2.8.1 IMPLANTES EN EL HUESO SOMETIDO A DISTRACCIÓN OSTEOGÉNICA

Es precisamente la propia composición del defecto intraoral (hueso y tejidos blandos) lo que hace especialmente útil la DO para la posterior rehabilitación dental. El hueso generado suele tener las mismas características de altura, anchura y densidad del hueso nativo de donde se toma el disco de transporte, el disco revestido por mucosa insertada se generara encía insertada o

mucosa oral de buena calidad, lo que va a permitir un buen soporte para una rehabilitación protodóncica estética y funcional satisfactoria (Naval. L, Gonzalez. R, 2010).

Según la literatura, la supervivencia de los implantes tras DO en pacientes con defectos óseos alveolares es buena: 97% según la revisión realizada por Saulacic y cols (2008), que oscila en mandíbulas desdentadas desde el 100%; referido por Chiapasco y cols (2004) hasta el 95.7% observado por Enilids y cols (2005). En el maxilar, la serie de Jensen y cols (2002) muestra un 90.4% de supervivencia tras 3 años de seguimiento.

Cuando la elongación del reborde alveolar es seguida por la colocación de implantes, un período largo es requerido para la remodelación ósea para lograr la oseointegración de los mismos. Aunque otros estudios experimentales demostraron la posibilidad de colocar implantes durante el periodo de distracción o inmediatamente después, un análisis histomorfométrico revela que la integración entre el hueso distraído y el implante en 12 semanas fue mayor que en 8 semanas después de la distracción. (Samchukov. M, Cope. J, Cherkashin. A, 2001)

El implante dental debe de ser lo suficientemente largo para proporcionar la traslación vertical deseada del segmento óseo de transporte y garantizar una posición óptima del pilar, la disposición del tejido blando alrededor del cuello del implante proporciona una adherencia epitelial, lo que impide la migración de las bacterias y además de su oseointegración dado por la biocompatibilidad del implante – hueso y su tipo de macroestructura (arenados, acidulados).

El número de implantes dependerá de una serie de factores: calidad del hueso neoformado, tamaño, localización del defecto, estado de la dentición residual y tipo de prótesis. La longitud de los implantes dependerá de la altura ósea obtenida durante la DO, en defectos marginales los implantes largos son de elección porque permite en anclaje en el hueso remanente y aportan mayor estabilidad primaria (Naval. L, Gonzalez. R, 2010).

La elección del tipo prótesis que se va a utilizar dependerá de múltiples factores, entre los que incluyen: la congruencia de las arcadas dentarias, el tipo de oclusión antagonista, el número de implantes y la distancia entre ellos. La prótesis unitaria es la utilizada en segmentos pequeños de 2 a 3 piezas dentales, pero en segmentos grandes el uso de prótesis fija implantosoportada es la elección, permite una mayor estabilidad oclusal y mejor función, como recomendación, debe de ser atornillada, por si es preciso desmontarla para explorar y limpiar en casos de irritación.

La pérdida del implante puede ocurrir por diversos motivos: a corto plazo, debido a la falta de osteointegración por sobrecarga protésica, y a largo plazo, debida a procesos de periimplantitis, fracturas de elementos protésicos o factores derivados de los propios implantes. Cuando un implante fracasa, ya sea por cualquiera de las causas ya mencionadas, se debe esperar un tiempo entre 3 a 6 meses para la nueva colocación.

Los factores que pueden contribuir a la pérdida de los implantes son: la sobrecarga mecánica, el tabaco, la mala calidad ósea, el uso de injertos, la radioterapia, la pobre higiene oral (Shaw y cols 2005). La clave de una correcta osteointegración es la colocación de implantes en hueso que haya completado el proceso de consolidación (Naval. L, Gonzalez. R, 2010).

3. HIPÓTESIS

La hipótesis de este trabajo fue que no existen diferencias en la regeneración ósea y estabilidad de los implantes dentales colocados en crestas alveolares sometidas a distracción osteogénica.

4. OBJETIVO GENERAL

El objetivo del presente trabajo es evaluar las diferencias y las reacciones de los tejidos peri implantares en crestas alveolares mandibulares sometidas a distracción osteogénica.

5. OBJETIVOS ESPECÍFICOS

- Valorar el grado de reabsorción ósea en hueso alveolar mandibular con distracción osteogénica, a través de control radiográfico mediante radiografías panorámicas.
- Analizar la tasa de éxito, supervivencia y fracaso de los implantes dentales osteointegrados en hueso crestral sometido a distracción osteogénica alveolar.
- Comparar con la literatura actual, la colocación de implantes dentales con distracción osteogénica e implantes dentales en hueso nativo.
- Comparar con la literatura actual, la colocación de implantes dentales con distracción osteogénica e implantes dentales con injertos oseos.

6. METODOLOGÍA Y DISEÑO DE LA INVESTIGACIÓN

6.1 DISEÑO DEL ESTUDIO

Este estudio es de tipo retrospectivo. La muestra se tomó en base a pacientes que acudieron al servicio de Cirugía Oral y Maxilofacial del Hospital Metropolitano.

6.2 POBLACIÓN DEL ESTUDIO

Se seleccionaron 2 pacientes con secuelas de trauma dentoalveolar, que acudieron al servicio de Cirugía Oral y Maxilofacial del Hospital Metropolitano cuyo rebordes alveolares mandibulares presentaron déficit de dimensión vertical para la colocación de implantes dentales.

6.2.1 CRITERIOS DE INCLUSIÓN

Se incluyen en este estudio paciente con:

- Mayoría de edad, sin enfermedades sistémicas, saludables.
- Atrofia mandibular en sentido vertical con pérdida de tejido óseo y dentario.

- Longitud ósea mínima de 6 mm desde la porción de hueso alveolar remanente hasta la cortical superior del conducto dentario inferior.
- Higiene oral aceptable.
- Ausencia de exudado seroso o purulento.
- Control periódico de 12 meses post colocación implantes dentales.

6.2.2 CRITERIOS DE EXCLUSIÓN

Se excluyen de este estudio a pacientes cuyo hueso alveolar ha sido sometido:

- Injertos oseos en sentido vertical
- Pérdida parcial o total de las paredes Oseas alveolares
- Procesos infecciosos recurrentes en la distracción osteogénica alveolar
- Pacientes con enfermedades sistémicas no controladas que puedan causar problemas en la osteointegración.
- Higiene oral pobre y con hábitos para funcionales.

6.3 METODOLOGÍA

El reclutamiento de los participantes se realizó por observación a los pacientes acudieron por su propia voluntad al servicio de Cirugía Oral y Maxilofacial del Hospital Metropolitano, pacientes que fueron atendidos en primera instancia para tratar el traumatismo dentoalveolar asociado a fractura mandibular con la colocación de placas y tornillos de osteosíntesis. Luego del periodo de consolidación de las fracturas y la regeneración de los tejidos (a los 3 meses posttrauma) se les explicó acerca de su deficiencia a los pacientes indicando el uso de dispositivo de distracción alveolar para su futura rehabilitación implantológica a causa que su pérdida ósea era en sentido vertical.

La valoración clínica se llevó a cabo por un solo examinador, calibrado y estandarizado en citas de control. La medición radiográfica del tejido óseo después de colocar la carga protésica (3 meses) en los implantes dentales osteointegrados y el control a los 12 meses mediante el equipo de radiografía panorámica digital (Throphypan, Francia) con el software de radiografía digital (CDR-DICOM para Windows versión 4.5.0, Schick Technologies Inc, NY, USA).

Las mediciones radiográficas en los pacientes de este estudio se realizaron en 2 controles: Primer tiempo, implantes dentales osteointegrados y la colocación de la carga protésica a los 3 meses de haber sido insertados en el hueso alveolar distraído. El segundo tiempo, control de 12 meses después de la rehabilitación oral de esos implantes.

6.4 SELECCIÓN DEL DISPOSITIVO DE DISTRACCIÓN, IMPLANTES Y HUESO ALVEOLAR ATRÓFICO

El hueso alveolar seleccionado fue en pacientes con secuela de trauma dentoalveolar víctimas de accidente de tránsito, con pérdida y avulsión de hueso alveolar y piezas dentales involucradas, logrando luego de su periodo de reparación de fractura, un defecto en sentido vertical de dicho hueso (Figuras 7 A-B-C-D).

El dispositivo de distracción osteogénica alveolar utilizado en este estudio fue de tipo extraóseo, bidireccional, de la marca Synthes. Se usaron implantes cilíndricos cónicos del Sistema Zimmer dental y del Sistema I-FIX (Titanium Fix, Sao José dos Campos, Brasil) de diámetro 3.7 mm con una longitud de 11.5 mm, y de diámetro 3,7 – 4 mm con una longitud de 10 – 13 mm, respectivamente.

En los dos casos se requirió ganar altura del reborde alveolar de 7 mm (caso 1) y 12 mm (caso 2), teniendo en cuenta que el ancho anteroposterior era > 6 mm. Logrando el objetivo con el dispositivo de distracción.

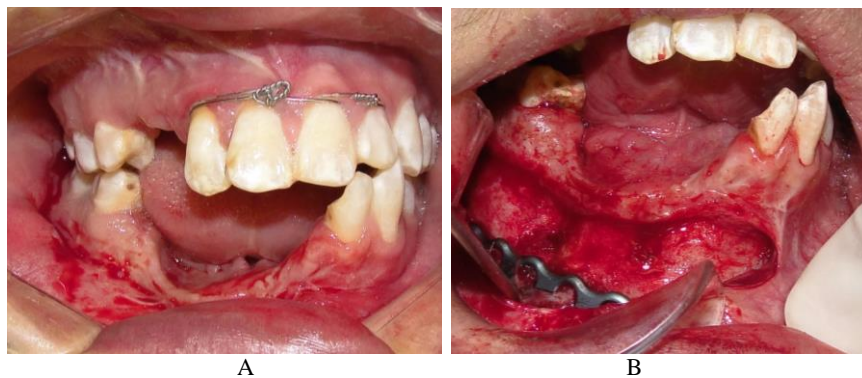


Figura 7: A: Foto clínica del defecto óseo en sentido vertical Caso 1, sector anteromedial mandibular lado derecho. B: Foto clínica del colgajo mucoperióstico, donde muestra la deficiencia de hueso alveolar y el material de osteosíntesis presente.

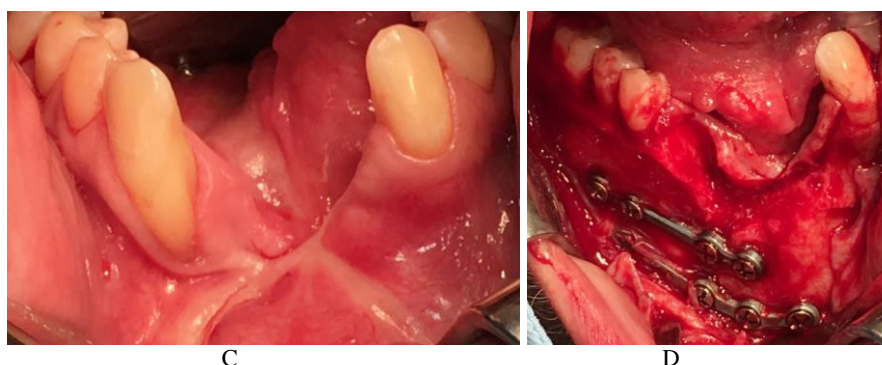


Figura 7: C: Foto clínica del defecto óseo en sentido vertical Caso 2, sector anterior mandibular. D: Foto clínica del colgajo mucoperióstico, donde muestra la deficiencia de hueso alveolar y el material de osteosíntesis presente.

6.5 PROTOCOLO QUIRÚRGICO

Previo a la intervención quirúrgica, los 2 pacientes recibieron antibioterapia un día antes del procedimiento con amoxicilina más ácido clavulánico 625 mg cada 8 horas. Se llevaron protocolos de asepsia y antisepsia.

En el primer tiempo quirúrgico se realizó la cirugía de la colocación del dispositivo de distracción alveolar de tipo extraóseo bidireccional marca Synthes, respetando las fases de distracción. Con un período de latencia de 7 días en los 2 casos, un periodo de distracción de 1 mm por día, por 7 días en el caso 1 y 12 días en el caso 2. Luego el periodo de consolidación se lo efectuó en 3 meses postdistracción en ambos casos (Figura 8 A-B).

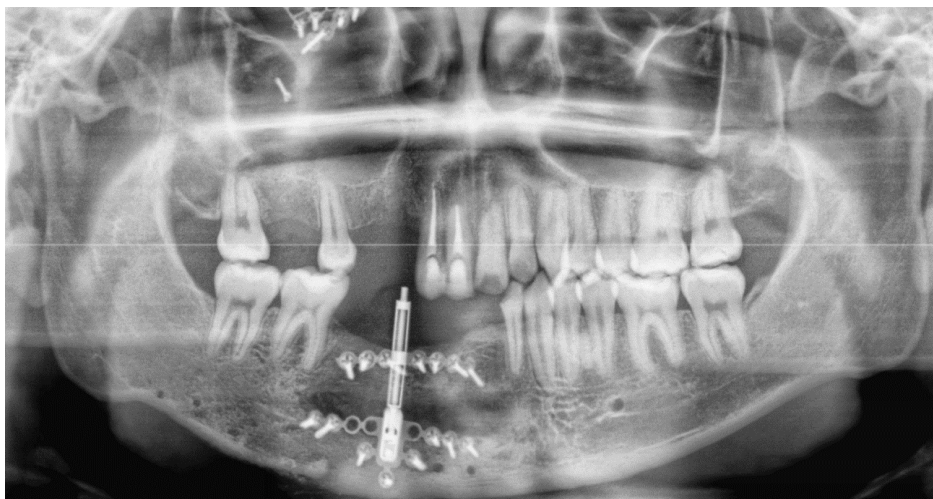


Figura 8A: Radiografía panorámica que muestra el dispositivo de distracción alveolar en función, en período de consolidación y la ganancia del reborde alveolar. Caso 1

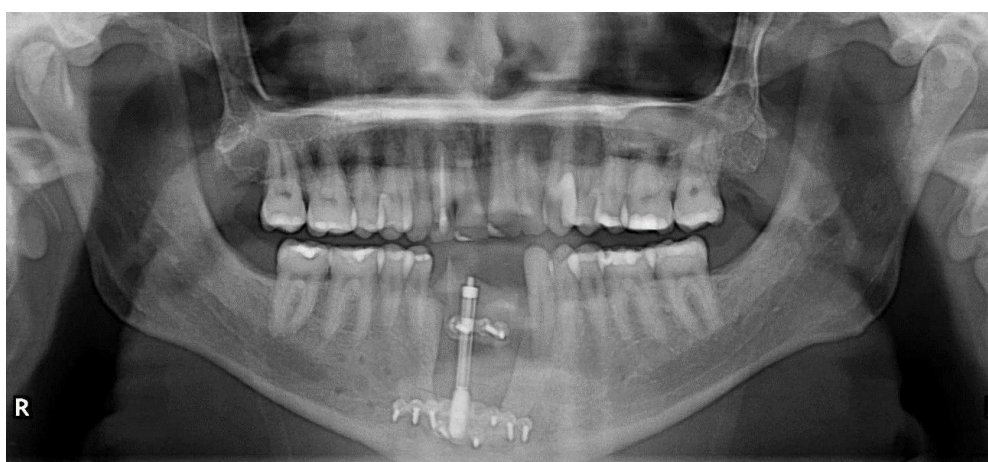

Figura 8B: Radiografía panorámica que muestra el dispositivo de distracción alveolar en función, en período de consolidación y la ganancia del reborde alveolar. Caso 2

En un segundo tiempo quirúrgico se realizó la colocación de los implantes dentales, siguiendo el protocolo convencional como en hueso nativo, con el detalle adicional, que en el momento de su colocación, también se efectuó el retiro del dispositivo de distracción. En el caso 1, se colocaron 4 implantes dentales de 3,7 x 11,5 mm de marca Zimmer Dental en el sector antero posterior mandibular lado derecho, con un torque > 40 N. En el caso 2, se colocaron 3 implantes dentales de 3,7 x 13mm (2) y 4 x 10 mm (1) de marca Titanium Fix en el sector anterior mandibular, con un torque > 40 N. con un total de 7 implantes dentales para el estudio (Figura 9 A-B).

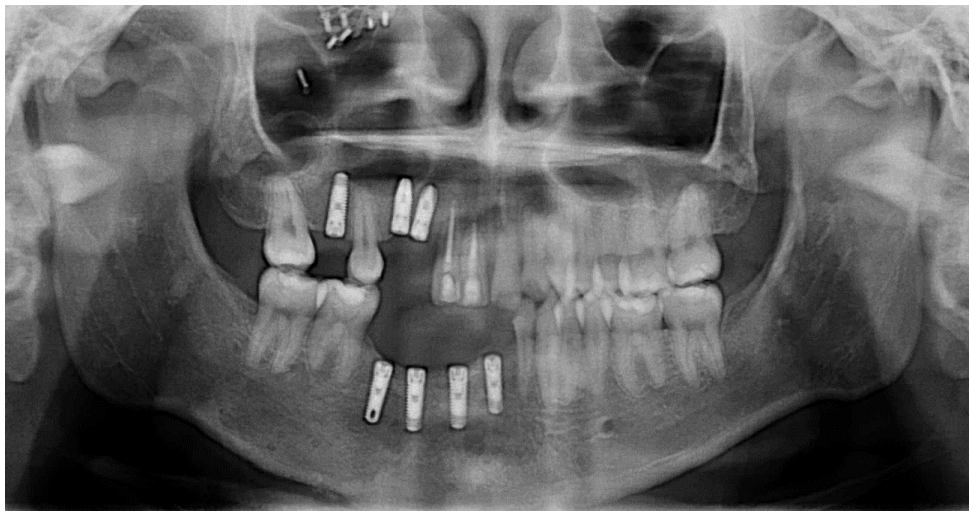


Figura 9A: Radiografía panorámica que muestra los implantes dentales en su sitio y función. Caso 1

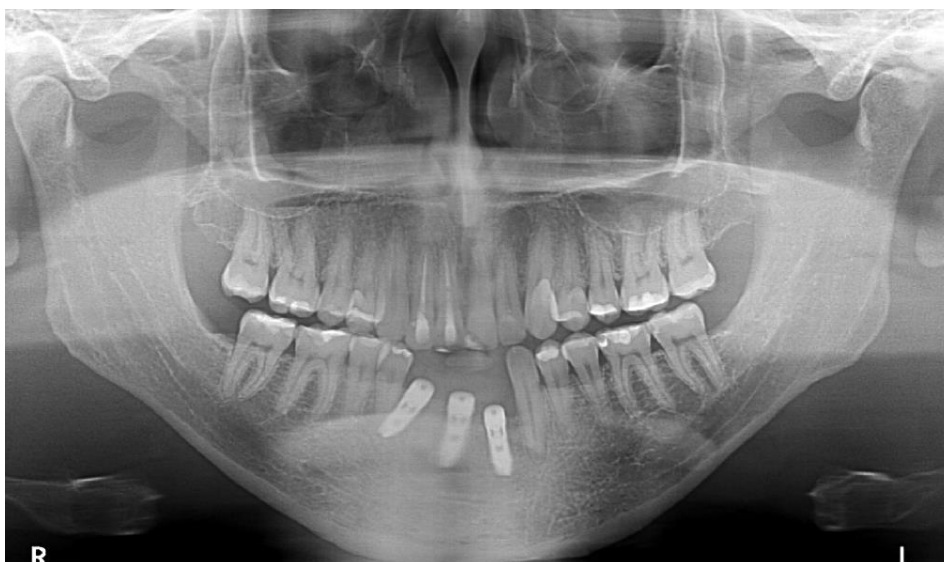

Figura 9A: Radiografía panorámica que muestra los implantes dentales en su sitio y función. Caso 2

6.6 CARGA PROTÉSICA SOBRE LOS IMPLANTES

La carga protésica se realizó luego de la osteointegración de los implantes dentales a los 3 meses. Por esta razón, la primera medición radiográfica que se tomo fue del hueso peri implantar desde el momento que fueron colocados los implantes hasta el momento que se colocaron las prótesis, teniendo presente, el tiempo de 3 meses. A partir de este tiempo, se calculó posterior a ello, un control radiográfico de 1 año del hueso peri implantario en sentido vertical.

6.7 EVALUACIONES CLÍNICAS

En la evaluación intraoperatoria de la distracción alveolar e implantes dentales se valoró:

- Ausencia de piezas dentales.
- Signo de sangrado excesivo.
- Signos de sangrado.
- Signos de infección.
- Dehiscencia de los tejidos blandos.
- Se realizó dos controles periódicos luego de las cirugías. El primer control fue en la osteointegración de los implantes dentales (3 meses) y la carga protésica. El segundo control, los implantes dentales cargados al año.
- Control del vector de distracción del dispositivo.
- Pérdida en sentido vertical del hueso alveolar.

6.8 EVALUACIONES RADIOGRÁFICAS

Las radiografías de control fueron realizadas por un solo operador. Se realizaron evaluaciones del nivel del soporte óseo peri implantario en radiografías tomadas, en la fase de implantes dentales y carga protésica (a los 3 meses) y los implantes dentales con carga protésica al año.

La presencia de reabsorción ósea en sentido vertical en las caras mesial y distal de los implantes, mediante la distancia en milímetros entre la plataforma del implante y el nivel de hueso en contacto con la superficie del implante para la medición vertical, utilizando la herramienta regla del Software de radiografía panorámica.

Las medidas de referencia que se tomo es: la reabsorción ósea real (ROr), la medida del implante (MIr), la medida desde el cuello del implante a la cresta ósea en la radiografía (ROx) y la medida del implante en la radiografía (MIx). Con estos datos se realizó una fórmula basada

en el estudio de García. A et al (2008) para medir la reabsorción ósea peri implantaría en la cara mesial y distal de cada implante con un total de 7 implantes dentales osteointegrados.

$$\text{ROr} = \frac{\text{MIr} \times \text{ROx}}{\text{MIx}}$$

Teniendo los resultados de las medidas mesial y distal de cada implante, tanto en los controles de 3 meses y 1 año. Se tomó en consideración que la medida final de reabsorción ósea peri implantaría es la suma de las medidas mesial y distal, dividida para 2:

$$(\text{M} + \text{D}) / 2$$

Otros parámetros que se tomaron para valorar las radiografías fueron: la presencia de áreas radiopacas alrededor del implante, la pérdida de implante y ausencia de oseointegración.

7. RESULTADOS

La recuperación de los pacientes luego de los procedimientos fue satisfactoria. Los dispositivos de distracción presentaron buena función, sin problemas con la dirección del vector y respetando los tiempos del periodo de distracción. Todos los implantes presentaron estabilidad primaria en el momento de su inserción, no se hallaron signos de infección, dehiscencia, inflamación o sangrado en ningún procedimiento de los casos. No hubo pérdida de ningún implante dental en los períodos de seguimiento.

A la valoración de las condiciones de los tejidos blandos, tanto en la distracción osteogénica alveolar como en el área peri implantaría no se observó proceso de inflamación crónica, o cicatrización tardía, mucositis. En los controles radiográficos de los 7 implantes dentales, a los 3 meses se observó un grado de reabsorción peri implantaría del 0,17mm; y al año del 0,65 mm. No se observó pérdida del implante, ausencia de oseointegración o presencia de sombras radiopacas alrededor del implante (Figura 10 A-B).

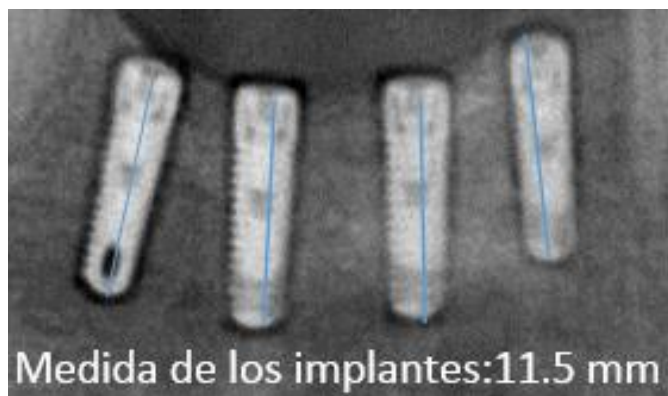


Figura 10A: Control radiográfico de 4 implantes dentales osteointegrados. Caso 1

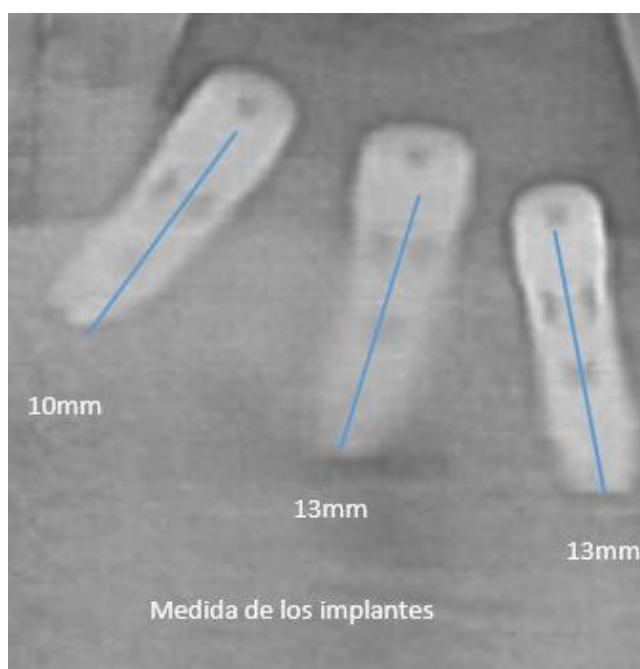


Figura 10B: Control radiográfico de 3 implantes dentales osteointegrados. Caso 2

7.1 CONTROL DE 3 MESES DE LOS 7 IMPLANTES DENTALES

En el control radiográfico de los 3 meses los resultados obtenidos son los siguientes (Figura 11

A-B):

Implantes	Mesial (mm)	Distal (mm)
31	0 mm	0 mm
41	0,5 mm	1 mm
43	0,9 mm	0 mm
45	0 mm	0 mm
31	0 mm	0 mm
41	0 mm	0 mm
42	0 mm	0 mm
Total	0,2 mm	0,14 mm
Reabsorción ósea de 3 meses	0,17 mm	




Figura 11A: Control radiográfico a los 3 meses de 4 implantes dentales osteointegrados. Caso 1

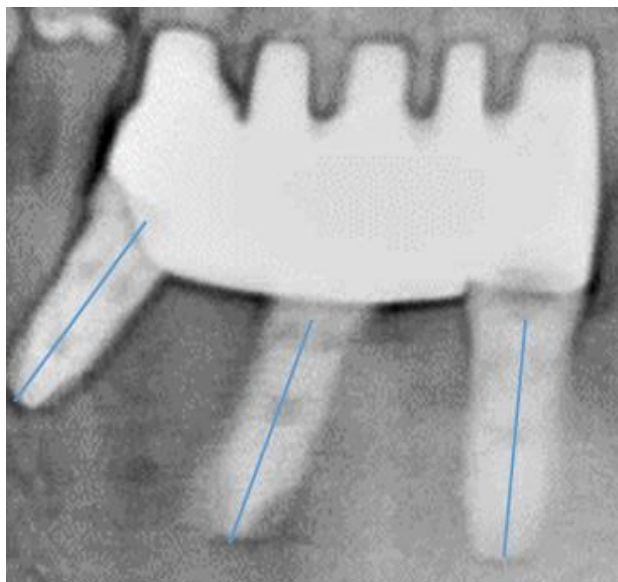


Figura 11B: Control radiográfico a los 3 meses de 3 implantes dentales osteointegrados. Caso 2

7.2 CONTROL DE 1 AÑO EN LOS 7 IMPLANTES DENTALES

En el control radiográfico al año los resultados obtenidos son los siguientes (Figura 12 A-B):

Implantes	Mesial (mm)	Distal (mm)
31	0 mm	0 mm
41	1,5 mm	1,3 mm
43	1,2 mm	0 mm
45	0,7 mm	0 mm
31	1 mm	1,9 mm
41	1,4 mm	0 mm
42	0 mm	0 mm
Total	0,83 mm	0,46 mm
Reabsorción ósea de 1 año	0,65 mm	




Figura 12A: Control radiográfico al año de 4 implantes dentales osteointegrados. Caso 1




Figura 12B: Control radiográfico al año de 3 implantes dentales osteointegrados. Caso 2

8. DISCUSIÓN

Renapurkur y Troulis afirman que lo más desafiante en pacientes con secuelas de trauma dentoalveolar son los defectos compuestos que carecen de tejidos duros y blandos, representando un impedimento para la ideal colocación de un dispositivo protésico mediante la creación de estética y desventajas funcionales. Por esta razón, los grandes defectos óseos alveolares no pueden ser reconstruidos únicamente con injertos óseos autógenos por las altas tasas de reabsorción y además no nos permite recuperar la altura ósea, que es la característica más importante al momento de querer rehabilitar una zona edéntula. (Rachmiel. A, Emodi. O, Aizenbud. D, Rachmiel. D, Shilo. D, 2018)

La DOA es un procedimiento en el cual un segmento de hueso maduro se transporta con el fin de alargar la cresta alveolar para un mejor anclaje y ubicación de un implante dental, ya sea con fines estéticos, prótesis funcional o requerimientos oclusales; es una solución adecuada siempre y cuando haya suficiente hueso para crear un segmento de transporte estable y un segmento basal, sin el riesgo de fractura ósea o daño nerviosa. (Garcia. A, Martin. M, Vila. P, Saulacic. N, Rey. J, 2003) En nuestro estudio se utilizaron 2 dispositivos de distracción en 2 pacientes respectivamente, con resultados satisfactorios de ganancia ósea en sentido vertical (caso 1: 7mm, caso 2: 12mm). Al igual que en otros estudios, creemos que con una evaluación exhaustiva de cada caso, la colocación de DOA es el procedimiento quirúrgico ideal, seguro y predecible para tratar esta patología.

El método de distracción proporciona múltiples ventajas eliminando el riesgo de reabsorción ósea y la morbilidad del sitio donante como ocurre con los injertos óseos autógenos y riesgo de infección y exposición a la membrana como en la GBR. La mayor ventaja que proporciona es el crecimiento simultáneo de la histogénesis y osteogénesis con la mucosa original adherida a

la cresta alveolar. Además, el hueso crestal permanece cortical, maduro y se espera que se reabsorba menos que si el implante se coloca en hueso injertado. (Saulacic. N, Iizuka. T, Martin. M, Garcia. A , 2008)

Las ventajas de la DOA incluyen simultáneamente una expansión suave, constante del hueso y tejido blando, sin morbilidad del sitio donante en comparación a los injertos óseos autógenos, con mayor alargamiento óseo que otros métodos. Sin embargo, en severos casos en los que no hay suficiente hueso para DOA, el uso de un injerto de hueso onlay en una primera etapa, aumentara el hueso en sentido anteroposterior en el área deficiente, y en la segunda etapa se realizara la DO con una osteotomía y colocación del distractor. (Yun. K, Choi. H, Wright. R, Sik. H, Chang. B, Jung. H, 2016)

De acuerdo con la naturaleza del defecto en nuestros pacientes, donde la falta de los tejidos de soporte fue un factor limitante en la rehabilitación con implantes dentales, elegimos el método alternativo de DOA usando un distractor alveolar extraóseo. La morfología del tejido blando en el sitio de la cresta alveolar afecta significativamente el éxito de los implantes; por lo tanto, anticipamos que el distintivo beneficio de DO en la mejora de la disponibilidad de hueso y tejido blando ayudaría a crear una anatomía más real y favorable para posteriormente la colocación de implantes dentales. (Garcia. A, Martin. M, Vila. P, Saulacic. N, Rey. J, 2003)

Ilizarov destacó la importancia de la distracción, la estabilidad del dispositivo y también la necesidad de controlar la dirección del vector de alargamiento. Dicho vector es muy importante en DOA, y varios métodos se han aplicado para controlar y estabilizar la dirección de elongación durante la fase activa. Por lo tanto, es importante conocer el vector de distracción, la estabilidad de la hueso y la altura alveolar final al momento de la colocación de los implantes

dentales. (Naval. L, Gonzalez. R, 2010) Por dicho motivo, elegimos un distractor extraóseo bidireccional para el manejo adecuado del vector de distracción, sin tener inconvenientes en el procedimiento quirúrgico del estudio.

Cuando se enfrenta una gran deficiencia alveolar de más de cuatro dientes, algunos autores hablan del uso de dos dispositivos de distracción en ambos lados de la osteotomía ayudará a controlar el plano sagital del vector de elongación. Una tasa de distracción demasiado rápida dará como resultado una falta de unión y una distracción demasiado lenta dará como resultado una unión temprana. El análisis histológico de Li et al, revela que una velocidad tan lenta como 0.3 mm/día no tiene un potencial estimulante sobre la proliferación celular. Una tasa de 0,7 mm/día es óptima para la proliferación celular, pero una tasa >1,3 mm/día dificulta la respuesta fisiológica del tejido durante la cicatrización, dando como resultado la necrosis celular. (Turker. N, Basa. S, Vural. G, 2007)

En el estudio de A. Rachmiel et al, después de la integración del injerto óseo, y el uso de distracción alveolar en sentido vertical se logró una altura de 13,7 mm. Todos los pacientes mostraron buenas relaciones verticales intermaxilares con hueso adecuado para la colocación de implantes dentales, se realizó un seguimiento de 4,8 años, con una tasa de supervivencia implantaría del 96,2% similar para implantes colocados en hueso no tratado. (Rachmiel. A, Emodi. O, Aizenbud. D, Rachmiel. D, Shilo. D, 2018) (Alkan. A, Baş. B, Inal. S, 2005)

Con el uso de injertos alogénicos hay altas posibilidades de infección, el valor estético no es muy adecuado después de la colocación de los implantes, tampoco tiene la fuerza para soportar la carga de los implantes y su uso también está limitado para el aumento de la brecha corta de las crestas alveolares. Adell et al, informó una reabsorción ósea en el hueso marginal de los

implantes dentales de 1.5 mm durante el primer año, seguido de 0.1 mm por año posteriormente. (Alkan. A, Baş. B, Inal. S, 2005)

Chiapasco et al, en un análisis comparativo a mediano plazo de los injertos óseos autógenos y DOA en el aumento del reborde alveolar, concluyó que ambas técnicas efectivamente mejoran el déficit de crestas alveolares reabsorbidas verticalmente. La supervivencia y la tasa de éxito de los implantes colocados en el neohueso de las áreas distraídas son consistentes de la misma manera que colocados en hueso nativo. Aunque las complicaciones tienen una prevalencia del 30%, en nuestro estudio no encontramos ninguna de ellas, pero están detalladas en la literatura, las más comunes como: la insuficiencia de formación ósea, la regresión de la distancia de distracción y fallas relacionadas con el dispositivo. Como se informó en la literatura, las complicaciones comunes en DOA pueden ser considerado menor y estos incluyen infección, desfavorable fractura y cambio de vector. (Chiapasco. M, Lang. N, Bosshardt. D, 2006)

En la reconstrucción del proceso alveolar, puede darse la dehiscencia o infección de los tejidos blandos ya que el colgajo mucoperióstico cubre el distractor y a menudo puede estirarse con mucha fuerza. El procedimiento quirúrgico a menudo requiere más tejido blando, lo que aumenta el riesgo de poner en peligro el suministro de sangre, si no se realiza una correcta colocación y elección del tamaño de los dispositivos , pueden causar presión el tejido blando circundante. (Ettl. T, Gerlach. T, Schüsselbauer. T, Gosau. M, Reichert. T, Driemel. O, 2010)

García. A et al. (2008) realizaron un estudio en 9 pacientes sometidos a distracción osteogénica alveolar (14 DOA, 12 en mandíbula, 2 en maxilar), luego de 3 meses se colocaron 37 implantes dentales osteointegrados, recibiendo su carga protésica entre 3 a 6 meses, el objetivo fue valorar el grado de reabsorción peri implantaría al control de 1 año. El resultado fue un promedio de

reabsorción ósea del 0.60 mm por mesial y 0.68 mm por distal. (Perez. M, Beatriz Fernandez. B, Gandara. J, García. A, 2008) Nuestro estudio, arrojó resultados similares, con controles 3 meses y 1 año en 7 implantes dentales osteointegrados en crestas alveolares sometidas a DOA, dando resultados de la reabsorción ósea peri implantaría de 0,17mm a los 3 meses y 0,65mm en 1 año.

Polo. W et al. (2007) realizaron un trabajo en 10 pacientes sometidos con distracción osteogénica alveolar en el sector posterior mandibular, donde se colocaron 34 implantes dentales (2 de ellos no se integraron y fueron retirados). Los controles fueron a los 6 meses de implantes colocados luego se realizó la carga protésica a los 4 meses y un control final al año post carga protésica, se llegó al resultado que hubo una pérdida de tejido óseo alrededor de los implantes de $2,6 \pm 1$ mm (promedio 1,9 mm). (Polo. W, Araujo. N, Lima. Y, Joly. J, Sendyk. W, Cury. P, 2007)

Chiapasco. M, Lang. N, Booshardt. D (2006) valoraron las calidad de hueso alveolar distraído y la supervivencia de los implantes dentales en este sitio. Con una muestra de 7 pacientes con DOA con un periodo de distracción entre 5-9 mm (promedio 7 mm), a los 4 meses posterior a los implantes se cargaron protésicamente, con controles postquirúrgicos de 1 y 2 años; se observó una tasa de éxito del 95% y supervivencia del 100% en control de 2 años, midiendo por sondaje la reabsorción ósea peri implantaría de 0,5 mm 1 año y 0,6 mm 2 años. Como conclusión, se pudo llegar que la reabsorción es $> 1,5$ mm al año, y posterior 0,2 mm cada año. (Chiapasco. M, Lang. N, Bosshardt. D, 2006)

Enislidis. G et al. (2005) se realizó un estudio en 37 pacientes en 45 zonas anterior y posterior mandibular sometidos previamente a DOA, colocando 72 implantes dentales osteointegrados

postdistractores y 21 implantes en un segundo tiempo quirúrgico, logrando una supervivencia del 95,7% postcarga protésica a los 3 años. (Enslidis. G, Fock. N, Mellisi. W, Klug. C, Witwer. G, 2005) Kunkel et al, indica una tasa de éxito del 90% en 4 años de los implantes, con una reabsorción ósea del 1,5 mm en 1 año, 4,5 mm en 3 años. (Kunkel. M, Wahlmann. U, Reichert. T, Wegener. J, Wagner. W, 2005)

Faysal. U et al. (2013) realizaron un estudio sobre los diferentes períodos de consolidación en la formación ósea en los implantes dentales colocados en crestas alveolares distraídas, en rebordes edéntulos mandibulares en 8 pacientes, logrando una elongación de 10 mm, una reabsorción ósea peri implantaría de 0,46 mm (5 semanas), 0,53 mm (14 semanas). Saulacic et al, recomienda una sobre corrección del 20% del segmento óseo distraído y Kanno et al. un 50%. (Faysal. U, Sener .B, Atilla. S, 2013)

Chiapasco et al. (2007) realizaron un estudio randomizado, comparativo entre injertos óseos autógenos y DOA, donde no se encontró diferencias significativas en la reabsorción ósea de implantes dentales, teniendo parámetros de la colocación de implantes a los 3 meses, rehabilitación oral 3-5 meses. La reabsorción ósea media del 0,3 mm entre el período de consolidación de la DOA e implantes dentales. (Chiapasco. M, Zaniboni. M, Rimondini. L, 2007)

Ettl. T et al. (2010), hablando del éxito y reabsorción ósea peri implantaría en 82 implantes con altura de hueso alveolar ganado de 6,4 mm, nos indican una pérdida de hueso alrededor del implantes de 1,8 mm desde su inserción, 3,5 mm a los 4 años, una tasa de supervivencia del 95,1 % en 3 años y medio. A pesar de las limitaciones de nuestro estudio, los resultados en cuanto a supervivencia, estabilidad, pérdida ósea marginal están en concordancia con el descrito

por Ettl. T et al. (Ettl. T, Gerlach. T, Schüsselbauer. T, Gosau. M, Reichert. T, Driemel. O, 2010)

Sumra. N y Kulshrestha. R (2017) en una revisión sistémica de DOA e implantes dentales mencionan la tasa de éxito y supervivencia (95.7%) de los implantes, poniendo en conocimiento que la DOA disminuye el tiempo de formación ósea dentro de las 12 semanas, siendo así la técnica más exitosa y eficaz en comparación al uso de injertos oseos autógenos o regeneración ósea guiada. Yun. K et al. (2016) realizaron un meta análisis de estudios randomizados en el uso de distracción osteogénica e injertos oseos previo a implantes dentales, llegando a la conclusión que, no hay estadísticamente diferencias significativas en el área peri implantaría en hueso sometidos a DOA e injertos oseos autógenos en lo que respecta ganancia y reabsorción ósea. (Yun. K, Choi. H, Wright. R, Sik. H, Chang. B, Jung. H, 2016)

Zhao. K et al. (2018), en un meta análisis del uso de DOA e implantes dentales, nos indican el grado de supervivencia de los implantes en un 98% en los 3.52 años, una ganancia de hueso del 7.92 mm, pérdida ósea del 0.97 mm entre el período de consolidación y colocación del implante dental, la complicación más común es la fractura del hueso basal y la menos común el cambio del vector de distracción. (Zhao. K, Wang. F, Huang. W, Wang, Wu. Y, 2017)

9. CONCLUSIONES

- Con las limitaciones del presente estudio, ya que se contó con un grupo reducido de control de implantes dentales, podemos llegar a la conclusión que la Distracción Osteogénica Alveolar (DOA) es el mejor procedimiento quirúrgico para tratar deficiencias verticales de las crestas alveolares cuando se produce pérdida de tejido óseo y dentario, así se puede devolver con la cirugía implantológica las estructuras perdidas.
- La colocación de implantes dentales osteointegrados en hueso alveolar sometido a DOA mandibular es un tratamiento viable, efectivo y seguro. En nuestro estudio se calculó el grado de reabsorción peri implantaría con valores a los 3 meses de 0,17mm y anual de 0,65mm, promedio similar evidenciado en implantes dentales colocados en hueso nativo y con injerto oseos autógenos.
- No existen diferencias en la regeneración ósea y estabilidad de los implantes dentales colocados en hueso nativo, con injertos oseos autógenos o como en nuestro estudio, con DOA.

10. REFERENCIAS

- Abbot. L. (1927). The operative lengthening of the tibia and fibula. *J Bone Joint Surg*, 9(A), 128-152.
- Aghaloo. T, Moy. P. (2007). Which hard tissue augmentation techniques are the most successful in furnishing bony support for implant placement? *Int J Oral Maxillofac Implants*, 22, 49-70.
- Alkan. A, Baş. B, Inal. S. (2005). Alveolar distraction osteogenesis of bone graft reconstructed mandible . *Oral Surg Oral Med Oral Pathol Oral Radiol Endod*, e39-42.
- Bell. W, Guerrero. C. (2009). *Distracción Osteogénica del Esqueleto Facial*. Amolca.
- Bianchi. A, Felice. P, Lizio. G, Marchetti. C. (2008). Alveolar distraction osteogenesis versus inlay bone grafting in posterior mandibular atrophy: a prospective study. *Oral Surg Oral Med Oral Pathol Oral Radiol Endod*, 105, 282-292.
- Chiapasco. M, Lang. N, Bosshardt. D. (2006). Quality and quantity of bone following alveolar distraction osteogenesis in the human mandible. *Clin. Oral Impl. Res.*, 17, 394-402.
- Chiapasco. M, Romeo. E, Casentini. P, Rimondini. L. (2004). Alveolar distraction osteogenesis vs Vertical guided bone regeneration for the correction of vertically deficient edentulous ridges: A 1-3 year prospective study on humans. *Clin Oral Impl Res*, 15, 82-95.
- Chiapasco. M, Zaniboni. M, Rimondini. L. (2007). Autogenous onlay bone grafts vs alveolar distraction osteogenesis for the correction of vertically deficient edentulous ridges: a 2-4 year prospective study on humans. *Clin Oral Impl Res*, 18, 432-440.
- Chin. M, Toth. B. (1996). Distraction osteogenesis in maxillofacial surgery using internal devices: review of five cases. *J Oral Maxillofac Surg* , 54, 45-53.
- Cibei. (s.f.). Intermaxillary distraction osteogenesis devices. Cibei Medical Treatment Appliance Co. Ltd. In. Ningbo.
- Codivilla A. (1905). On the means of lengthening in the lower limbs, the muscles, and tissues which are shortened through deformity. *Am J Orthop Surg*, 2, 353-369.
- Enislidis. G, Fock. N, Mellisi. W, Klug. C, Witwer. G. (2005). Analysis of complications following alveolar distraction osteogenesis and implant placement in the partially edentulous mandible. *Oral Surg Oral Med Oral Pathol Oral Radiol Endod*, 100, 25-30.
- Ervardi. N, Motro. M. (2015). *Alveolar Distraction Osteogenesis*. Springer.
- Ettl. T, Gerlach. T, Schlüsselbauer. T, Gosau. M, Reichert. T, Driemel. O. (2010). Bone resorption and complications in alveolar distraction osteogenesis. *Clin Oral Invest*, 14, 481-489.
- Faysal. U, Sener .B, Atilla. S. (2013). Effects of different consolidation periods on bone formation and implant success in alveolar distraction osteogenesis: A clinical study. *Journal of Cranio-Maxillo-Facial Surgery*, 41, 194-197.
- Fonseca. R, Walker. R, Barber. H, Powers. M, Frost. D. (2013). *Oral and Maxillofacial Trauma* (4th Edition ed.). Elsevier.
- Garcia. A, Martin. M, Vila. P, Saulacic. N, Rey. J. (2003). Alveolar distraction before insertion of dental implants in the posterior mandible. *Br J Oral Maxillofac Surg* , 41, 376-379.
- Hupp, J. R., Ellis III, E., & Tucker, M. R. (2014). *Cirugía Oral y Maxilofacial Contemporanea* (Sexta ed.). Barcelona España: Elsevier.

- Ilizarov. G. (1990). Clinical application of the tension-stress effect for limb lengthening. *Clinical Orthop Rel Res*, 250, 8-26.
- Ilizarov. G, Khelimitskii. A, Saks. R. (1978). Characteristics of Systemic growth regulation of the limbs under the effect of various factors influencing the growth and length. *Orthop Traumatol Protez*, 8, 37-41.
- Karp. N, McCarthy. J, Schreiber. J, Sissons. H, Thorne. C. (1992). Membranous bone lengthening: a serial histological study. *Ann Plast Surg*, 29, 2-7.
- Karp. N, Thorne. C, McCarthy. J. (1990). Bone lengthening in the craniofacial skeleton. *Ann Plast Surg*, 24, 231-237.
- Kunkel. M, Wahlmann. U, Reichert. T, Wegener. J, Wagner. W. (2005). Reconstruction of mandibular defects following tumor ablation by vertical distraction osteogenesis using intraosseous distraction devices. *Clin. Oral Impl. Res*, 16, 89-97.
- Kutseviak. V, Sukachev. V. (1984). Distraction of the mandible in an experiment. *Stomatologiya*, 63, 13-5.
- Laster. Z, Rachmiel. A, Jensen. O. (2005). Alveolar width distraction osteogenesis for early implant placement. *J Oral Maxillofac Surg*, 63, 1724-1730.
- Lorenz. (s.f.). Vertical Distraction. Alveolar Ridge. W.Lorenz Surgical. A Biomet Company (Product Catalog). In. Jacksonville, Florida.
- Martin . (s.f.). Alveolar ridge distraction TRACK distractors (Type Cologne). Gebruder Martin GmbH & Co. KG (Product Catalog). In. Tuttlingen.
- Martin . (s.f.). Distraction devices overview. Sophisticated products in OMF surgery Gebruder Martin GmbH & Co. KG (Product Catalog). In. Tuttlingen:4-6.
- Mavrogenis, A. F., Dimitriou, R., Parvizi, J., Babis, G. C. (2009). Biology of implant osseointegration. *J Musculoskelet Neuronal Interact*, 9(2), 61-71.
- McCarthy. J, Schreiber. J, Karp. N, Thorne. C, Grayson. B. (1992). Lengthening the human mandible by gradual distraction. *Plast Reconstr Surg*, 89, 1-8.
- Medartis. (s.f.). Modus MDO 1.5/2.0 Modular distraction osteogenesis. The unique concept in distraction osteogenesis. Medartis AG (Product Catalog). In. Basel.
- Medicon. (s.f.). Verona. Titanium distraction device. Medicon Instrumente (Product Catalog). In. Tuttlingen; 2002.
- Michieli. S, Miotti. B. (1977). Lengthening of mandibular body by gradual surgical orthodontic distraction. *J Oral Surg*, 35, 187-192.
- Moseley. C. (1991). Leg lengthening: the historical perspective. *Orthop Clin North Am*, 22, 555-561.
- Naval. L, Gonzalez. R. (2010). *Reconstrucción Maxilomandibular Compleja: Microcirugía, distracción ósea e implantes*. Panamericana.
- Navarro Vila, C. (2008). *Cirugía Oral* (Primera ed.). Madrid - España: ARAN.
- Paley. D. (1988). Current techniques of limb lengthening. *J Pediatr Orthop*, 8, 73-92.
- Perez. M, Beatriz Fernandez. B, Gandara. J, García. A. (2008). Peri-Implant Bone Resorption Around Implants Placed in Alveolar Bone Subjected to Distraction Osteogenesis. *J Oral Maxillofac Surg*, 66, 787-790.
- Polo. W, Araujo. N, Lima. Y, Joly. J, Sendyk. W, Cury. P. (2007). Peri-Implant Bone Loss Around Posterior Mandible Dental Implants Placed After Distraction Osteogenesis: Preliminary Findings. *J Periodontol*, 78(2), 204-208.
- Putti. V. (1921). The operative lengthening of the femur. *J Am Med Assoc*, 77, 934-935.
- Rachmiel. A, Emodi. O, Aizenbud. D, Rachmiel. D, Shilo. D. (2018). Two-stage reconstruction of the severely deficient alveolar ridge: bone graft followed by alveolar distraction osteogenesis. *Int. J. Oral Maxillofac. Surg*, 47, 117-124.

- Raghoobar. G, Heydenrijk. K, Vissink. (2000). A Vertical distraction of the severely resorbed mandible. The Groningen distraction device. *Int J Oral Maxillofac Surg*, 29, 416-420.
- Raspall, G. (2007). *Cirugía oral e implantología* (Segunda ed.). Buenos Aires-Argentina.: E. M. Panamericana.
- Samchukov. M, Cope. J, Cherkashin. A. (2001). *Craneofacial Distraction Osteogenesis*. Mosby.
- Saulacic. N, Iizuka. T, Martin. M, Garcia. A . (2008). Alveolar distraction osteogenesis: A systematic review. *Int J Oral Maxillofac Surg*, 37, 1-7.
- Snyder. C, Levine. G, Swanson. H, Browne. E. (1973). Mandibular Lengthening by gradual distraction: preliminary report. *Plast Reconstr Surg*, 51, 506-508.
- Sorni. M, Guarinos. J, Garcia. O, Penarrocha. M. (2005). Implant rehabilitation of the atrophic upper jaw: a review of the literature since 1999. *Med Oral Patol Oral Cir Bucal*, 10(Suppl 1), E45-56.
- Synthes. (s.f.). Alveolar Distractor. Vertical bone lengthening of the alveolar ridge in the mandible and the maxilla. Synthes GmbH (Product Catalog). In. Oberdorf; 2006.
- Turker. N, Basa. S, Vural. G. (2007). Evaluation of osseous regeneration in alveolar distraction osteogenesis with histological and radiological aspects. *J Oral Maxillofac Surg*, 55, 608-614.
- Uckan. S, Veziroglu. F, Dayangac. E. (2008). Alveolar distraction osteogenesis versus autogenous onlay bone grafting for alveolar ridge augmentation: Technique, complications, and implant survival rates. *Oral Surg Oral Med Oral Pathol Oral Radiol Endod*, 106, 511-555.
- Vermeeren. J, Wismeijer. D, Waas. M. (1996). One step reconstruction of the severely resorbed mandible with onlay bone grafts and endosteal implants. A 5 year follow up. *Int J Oral Maxillofac Surg*, 25, 112-115.
- Yun. K, Choi. H, Wright. R, Sik. H, Chang. B, Jung. H. (2016). Efficacy of Alveolar Vertical Distraction Osteogenesis and Autogenous Bone Grafting for Dental Implants: Systematic Review and Meta-Analysis. *Int J Oral Maxillofacial Implants*, 31, 26-36.
- Zhao. K, Wang. F, Huang. W, Wang, Wu. Y. (2017). Comparison of Dental Implant Performance Following Vertical Alveolar Bone Augmentation With Alveolar Distraction Osteogenesis or Autogenous Onlay Bone Grafts: A Retrospective Cohort Study. *J Oral Maxillofac Surg*, 75, 2099-2114.