

UNIVERSIDAD SAN FRANCISCO DE QUITO USFQ

Colegio de Posgrados

Estudio CURIE-2017: nociones de los estudiantes del internado rotativo de medicina del Hospital Carlos Andrade Marín (Quito) con respecto al uso y aplicación de estudios imagenológicos

Juan Carlos Jara Santamaría MD.

Pedro Mauricio Cornejo Castro, MD.

Director de Trabajo de Titulación

Trabajo de titulación de posgrado presentado como requisito para la obtención del título de Especialista en Radiología e Imagen

Quito, 14 de mayo de 2019

UNIVERSIDAD SAN FRANCISCO DE QUITO USFQ

COLEGIO DE POSTGRADOS

HOJA DE APROBACIÓN DE TRABAJO DE TITULACIÓN

Estudio CURIE-2017: nociones de los estudiantes del internado rotativo de medicina del Hospital Carlos Andrade Marín (Quito) con respecto al uso y aplicación de estudios imagenológicos

JUAN CARLOS JARA SANTAMARIA

Luis Eguiguren, MD.

Director del Programa de Postgrados -----

Especialidades Médicas

Pedro Mauricio Cornejo Castro, MD.

Director del Postgrado de Radiología-----

USFQ

Hugo Burgos Yáñez, Ph.D

Decano del Colegio de Posgrados -----

Quito, 14 de mayo de 2019

© Derechos de Autor

Por medio del presente documento certifico que he leído la Política de Propiedad Intelectual de la Universidad San Francisco de Quito y estoy de acuerdo con su contenido, por lo que los derechos de la propiedad intelectual del presente trabajo de investigación quedan sujetos a los dispuestos en la Política.

Así mismo, autorizo a la USFQ para que realice la digitalización y publicación de este trabajo de investigación en el repositorio virtual, de conformidad a lo dispuesto en el Art 144 de la Ley Orgánica de Educación Superior.

Firma: _____

Nombre: Juan Carlos Jara Santamaría

Código Estudiante: 00132454

CC: 1715821466

Lugar y fecha: Quito, 14 de mayo de 2019

DEDICATORIA

A Dios.

Por haberme permitido llegar a ser especialista en lo que más amo “La Radiología” y haberme dado salud para lograr mis objetivos, además de su infinita misericordia y amor y a mí familia, esposa e hijo, por todo el cariño y fuerza que me dan con solamente saber que soy su ejemplo.

Juan Carlos Jara Santamaría

AGRADECIMIENTO

Siempre a Dios, el alfa y el omega, a la Universidad San Francisco de Quito, alma mater que me permitió seguir lo que amo, y me dio una visión integral de las cosas, ser el mejor especialista y una excelente persona a paso firme en las artes liberales. Al Hospital Carlos Andrade Marín, quien forjó mi carácter y me dejó ser parte del mejor centro de especialidad y referencia del país, además a mis maestros, es importante tener en quien inspirarse, y de suma importancia ser pupilo de alguien respetando la jerarquía, aprendiendo medicina y valores como la lealtad, uno de ellos el Dr. Andrés Mora quien me inculcó salir del país y realizar mi rotación en el hospital de la Universidad Médica de Tokyo – Japón.

Por todo ello, muchas gracias.

Juan Carlos Jara Santamaría

RESUMEN

Este trabajo de titulación incluye las siguientes publicaciones:

1. Jara S. Juan, MD., Flores S Natali, MD., Tufiño S. Pamela., Yáñez M. Patricio. Estudio CURIE-2017: nociones de los estudiantes del internado rotativo de medicina del Hospital Carlos Andrade Marín (Quito) con respecto al uso y aplicación de estudios imagenológicos.
- 2.- Juan Carlos Jara Santamaría, MD., Natali Flores Santamaría, MD., Luis Ernesto Torres Moran MD., Carlos Fernando Culqui Carvajal MD. Propuesta de nemotecnia CCETOE en el estudio de los núcleos de osificación en niños.
3. Patricio Montalvo- Ramos, MD., Juan Jara-Santamaría, MD., Natali Flores-Santamaría, MD., Pedro Cornejo-Castro, MD., Patricio Yáñez-Moretta. Tratamiento de fracturas vertebrales por compresión con implante intramedular expandible SpineJack®: primera experiencia en Ecuador.
4. Juan Carlos Jara Santamaría, MD., Esteban Israel Parreño Ortega, MD., Johanna Carolina Prado Parreño, MD. Hemangioendotelioma hepático del lactante.
5. Juan C Jara-Santamaría, MD., Patricio A Montalvo-Ramos, Ana M Pachano-Bravo. Hibernoma paravertebral: reporte de primer caso pediátrico en Ecuador.

Adicionalmente incluye las siguientes exposiciones en congresos:

1. Identificación de clases de neumonía en Radiología. 1er. Congreso de Actualización de conocimientos en Oncología, Materno- Infantil y médico quirúrgico. 24 al 30 de abril del 2017 en la ciudad de Quito- Ecuador.
2. Propuesta de nemotecnia en el estudio de los núcleos de osificación en el niño. "XX congreso ecuatoriano de radiología- I Jornada Ecuatoriana Paulista de Radiología". 14 al 16 de septiembre del 2017 en la ciudad de Quito – Ecuador.
3. A propósito de un caso. Hemangioendotelioma hepático del lactante. "VX Congreso Boliviano de Radiología". 29 al 30 de septiembre del 2017 en la ciudad de La Paz – Bolivia.
4. Nódulos tiroideos (ACR-TIRADS) ¿Cómo reconocer un nódulo maligno de un benigno? 1er. Curso Nacional de actualización de conocimientos en los nuevos retos de atención en enfermería quirúrgica y central de esterilización. 26 al 30 de noviembre del 2018 en la ciudad de Quito- Ecuador.

ABSTRACT

This degree work includes the following publications:

1. Jara S. Juan, MD., Flores S Natali, MD., Tufiño S. Pamela., Yáñez M. Patricio. CURIE-2017 study: notions of the students of the rotating medical internship of the Carlos Andrade Marín Hospital (Quito) regarding the use and application of imaging studies.

2.- Juan Carlos Jara Santamaría, MD., Natali Flores Santamaría, MD., Luis Ernesto Torres Moran MD., Carlos Fernando Culqui Carvajal MD. CCETOE mnemonic proposal in the study of ossification nuclei in children.

3. Patricio Montalvo-Ramos, MD., Juan Jara-Santamaria, MD., Natali Flores-Santamaria, MD., Pedro Cornejo-Castro, MD., Patricio Yáñez-Moreta. Treatment of vertebral compression fractures with SpineJack® expandable intramedullary implant: first experience in Ecuador.

4. Juan Carlos Jara Santamaría, MD., Esteban Israel Parreño Ortega, MD., Johanna Carolina Prado Parreño, MD. Hepatic hemangioendothelioma of the infant.

5. Juan C Jara-Santamaría, MD., Patricio A Montalvo-Ramos, Ana M Pachano-Bravo. Paravertebral hibernoma: report of the first pediatric case in Ecuador.

Additionally it includes the following exhibitions in congresses:

1. Identification of pneumonia classes in Radiology. 1st Congress of Updating of knowledge in Oncology, Mother and Child and surgical doctor. April 24 to 30, 2017 in the city of Quito- Ecuador.

2. Proposal for mnemonics in the study of ossification nuclei in children. "XX Ecuadorian Congress of Radiology- I Paulista Ecuadorian Conference of Radiology". September 14 to 16, 2017 in the city of Quito - Ecuador.

3. About a case. Hepatic hemangioendothelioma of the infant. "VX Bolivian Congress of Radiology". September 29 to 30, 2017 in the city of La Paz - Bolivia.

4. Thyroid nodules (ACR-TIRADS) How to recognize a malignant nodule of a benign? 1st National course to update knowledge in the new challenges of attention in surgical nursing and central sterilization. November 26 to 30, 2018 in the city of Quito-Ecuador.

TABLA DE CONTENIDOS

DEDICATORIA	4
AGRADECIMIENTO	5
RESUMEN DE TRABAJOS REALIZADOS	11
Estudio CURIE-2017: nociones de los estudiantes del internado rotativo de medicina del Hospital Carlos Andrade Marín (Quito) con respecto al uso y aplicación de estudios imagenológicos	11
Propuesta de nemotecnia CCETOE en el estudio de los núcleos de osificación en niños.	13
Tratamiento de fracturas vertebrales por compresión con implante intramedular expandible SpineJack®: primera experiencia en Ecuador.	15
Hemangioendotelioma hepático del lactante	16
Hibernoma paravertebral: reporte de primer caso pediátrico en Ecuador	18
b.- Abstracts	19
CURIE-2017 Study: notions of the students of the rotating medical internship of the Carlos Andrade Marín Hospital (Quito) regarding the use and application of general imaging studies	19
CCETOE mnemonic proposal in the study of ossification nuclei in children	21
Treatment of vertebral fractures by compression with implantable intramedullary SpineJack®: first experience in Ecuador.....	22
Infant hepatic Hemangioendothelioma.....	23
Paravertebral hibernoma: first case report pediatric in ecuador	24
RESUMEN DE CONFERENCIAS MAGISTRALES	25

Identificación de clases de neumonía en Radiología. 1er. Congreso de Actualización de conocimientos en Oncología, Materno- Infantil y médico quirúrgico. 24 al 30 de abril del 2017 en la ciudad de Quito- Ecuador.....	25
Propuesta de nemotecnia en el estudio de los núcleos de osificación en el niño. “XX congreso ecuatoriano de radiología- I Jornada Ecuatoriana Paulista de Radiología”. 14 al 16 de septiembre del 2017 en la ciudad de Quito – Ecuador...	26
A propósito de un caso. Hemangioendotelioma hepático del lactante. “VX Congreso Boliviano de Radiología”. 29 al 30 de septiembre del 2017 en la ciudad de La Paz – Bolivia.	27
Nódulos tiroideos (ACR-TIRADS) ¿Cómo reconocer un nódulo maligno de un benigno? 1er. Curso Nacional de actualización de conocimientos en los nuevos retos de atención en enfermería quirúrgica y central de esterilización. 26 al 30 de noviembre del 2018 en la ciudad de Quito- Ecuador.	28
JUSTIFICACION DE LOS TRABAJOS REALIZADOS.....	29
Estudio CURIE-2017: nociones de los estudiantes del internado rotativo de medicina del Hospital Carlos Andrade Marín (Quito) con respecto al uso y aplicación de estudios imagenológicos.....	29
Propuesta de nemotecnia CCETOE en el estudio de los núcleos de osificación en niños.	30
Tratamiento de fracturas vertebrales por compresión con implante intramedular expandible SpineJack®: primera experiencia en Ecuador.....	31
Hemangioendotelioma hepático del lactante.	32
Hibernoma paravertebral: reporte de primer caso pediátrico en Ecuador.....	33
JUSTIFICACION DE CONFERENCIAS MAGISTRALES	34
Identificación de clases de neumonía en Radiología. 1er. Congreso de Actualización de conocimientos en Oncología, Materno- Infantil y médico quirúrgico. 24 al 30 de abril del 2017 en la ciudad de Quito- Ecuador.....	34
Propuesta de nemotecnia en el estudio de los núcleos de osificación en el niño. “XX congreso ecuatoriano de radiología- I Jornada Ecuatoriana Paulista de Radiología”. 14 al 16 de septiembre del 2017 en la ciudad de Quito – Ecuador...	35
A propósito de un caso. Hemangioendotelioma hepático del lactante. “VX Congreso Boliviano de Radiología”. 29 al 30 de septiembre del 2017 en la ciudad de La Paz – Bolivia.	36
Nódulos tiroideos (ACR-TIRADS) ¿Cómo reconocer un nódulo maligno de un benigno? 1er. Curso Nacional de actualización de conocimientos en los nuevos retos de atención en enfermería quirúrgica y central de esterilización. 26 al 30 de noviembre del 2018 en la ciudad de Quito- Ecuador.	37
RESPALDO DE PUBLICACIÓN.....	38
Estudio CURIE-2017: nociones de los estudiantes del internado rotativo de medicina del Hospital Carlos Andrade Marín (Quito) con respecto al uso y aplicación de estudios imagenológicos.....	38

Propuesta de nemotecnia CCETOE en el estudio de los núcleos de osificación en niños.	54
Tratamiento de fracturas vertebrales por compresión con implante intramedular expandible SpineJack®: primera experiencia en Ecuador.	74
Hemangioendotelioma hepático del lactante	87
Hibernoma paravertebral: reporte de primer caso pediátrico en Ecuador	99
RESPALDO DE CONFERENCIA MAGISTRAL	109
IDENTIFICACIÓN DE CLASES DE NEUMONÍA EN RADIOLOGÍA.....	109
PROPUESTA DE NEMOTECNIA EN EL ESTUDIO DE LOS NÚCLEOS DE OSIFICACIÓN EN EL NIÑO.	133
A PROPÓSITO DE UN CASO. HEMANGIOENDOTELIOMA HEPÁTICO DEL LACTANTE.	147
NÓDULOS TIROIDEOS (ACR-TIRADS) ¿CÓMO RECONOCER UN NÓDULO MALIGNO DE UN BENIGNO?.....	163

UNIVERSIDAD SAN FRANCISCO DE QUITO

Colegio de Postgrados

RESUMEN DE TRABAJOS REALIZADOS

a) **Publicaciones:**

Estudio CURIE-2017: nociones de los estudiantes del internado rotativo de medicina del Hospital Carlos Andrade Marín (Quito) con respecto al uso y aplicación de estudios imagenológicos

RESUMEN

Introducción: El pedido impropio de estudios en imagen es un problema en el Ecuador y el mundo, siendo una causa importante la falta de conocimientos de los estudiantes de medicina y los médicos.

Objetivos: Establecer el nivel de conocimientos que tienen los internos rotativos del Hospital Carlos Andrade Marín, en el uso de estudios imagenológicos más usuales.

Métodos: Estudio observacional, descriptivo, de corte transversal. Se aplicó a los estudiantes de internado rotativo de medicina, un cuestionario de veinte y dos preguntas con el que se determinó su formación, interés como especialidad y conocimientos de disponibilidad de exámenes radiológicos en el hospital, también, con un instrumento semiestructurado tipo prueba, se conoció su formación en radiología durante el pregrado preguntando acerca de riesgos, indicaciones y otros conocimientos básicos en radiología.

Resultados: Se analizaron los datos de 125 estudiantes. Solamente el 25,60% de estudiantes, tiene a la Imagenología como opción de especialidad. El promedio de preguntas buenas contestadas fue $7,7 \pm 1,70$ de 13 posibles. El 43,20% tuvo un desempeño aceptable en al menos un subtema de la prueba de conocimientos (solo

el 16% en los dos subtemas). Y el 40,80% no tuvo un desempeño aceptable en ninguno de los subtemas.

Conclusiones y recomendaciones: Los Internos Rotativos de medicina tuvieron, en términos generales, un mal desempeño en la prueba de conocimientos sobre uso de estudios imagenológicos usuales, se recomienda instaurar el uso de los Criterios Apropriados para pedir exámenes del Colegio de Radiología Americano (ACR).

DESCRIPTORES DeCS:

Radiología,

Conocimientos,

estudiantes de medicina

Propuesta de nemotecnia CCETOE en el estudio de los núcleos de osificación en niños.

RESUMEN

Introducción:

La aplicación de nemotecnias facilita al personal de salud, los criterios necesarios para una aproximación diagnóstica oportuna, evitando realizar procedimientos inadecuados y perjudiciales en pacientes con posible lesión de codo.

Objetivo:

Proporcionar al personal de salud una nemotecnia adecuada y fácil de recordar, para identificar las características de los núcleos de osificación del codo, en una imagen radiográfica simple.

Métodos:

Se realizó un estudio transversal y descriptivo, enfocado en crear una nemotécnica fácil de acordarse y además conocer los núcleos de osificación de codo a lo largo de la edad pediátrica, esto se realizó durante el periodo enero 2016-junio 2017.

Resultados:

En el estudio y análisis radiológico correspondiente a las 120 placas seleccionadas en el RIS-PACS (Radiology Information System-Picture Archiving and Communications System), para el almacenamiento, distribución, presentación y administración de las imágenes radiológicas del Hospital Axxis se destacó; que la identificación de los núcleos de osificación fue adecuada y con mayor facilidad, aplicando los criterios nemotécnicos propuestos en CCETOE (Capitellium, Cabeza de radio, Epicóndilo Interno, Tróclea, Olecranon, Epicóndilo Externo).

Conclusiones:

Las nemotecnias proporcionan una opción adecuada para memorizar conceptos en el área de salud, facilitando la aplicación del conocimiento y disminuyendo el uso de exámenes perjudiciales para los pacientes.

DESCRIPTORES DeCS:

Núcleos de osificación

lesión de codo;

edad pediátrica;

radiología;

diagnóstico por imagen

Tratamiento de fracturas vertebrales por compresión con implante intramedular expandible SpineJack®: primera experiencia en Ecuador.

RESUMEN

Las fracturas vertebrales por compresión han sido tratadas con cemento óseo en el interior de las mismas, con técnicas como la cifoplastia y vertebroplastía; lo que afecta al paciente, pues hay una fuga del cemento a los tejidos aledaños; como consecuencia, una afección a la altura vertebral. Lo óptimo es una adecuada reducción de la fractura, ya que la altura vertebral influye directamente en la calidad de vida de los pacientes. La investigación evalúa la aplicación del método implante intramedular expandible SpineJack® para este el tratamiento de este tipo de fracturas; la cual se efectuó por primera vez en Ecuador a una paciente de 65, en junio de 2016. El resultado dio valores similares a los reportados por otros investigadores, en otros países, por lo tanto, el incremento de este uso no solo mejorará la calidad de vida de los pacientes, sino, presentará un avance en lo anatómico-funcional de la vértebra fracturada. Con este estudio, se evidencia la necesidad del seguimiento de otras experiencias con este dispositivo en Ecuador, lo que permitiría evaluar de manera más completa su aplicación como tratamiento.

DESCRIPTORES DeCS:

Fracturas vertebrales,

fracturas por compresión,

SpineJack®,

cemento,

vértebras,

Ecuador.

Hemangioendotelioma hepático del lactante

Introducción:

El hemangioendotelioma hepático infantil es una afectación poco común que se caracteriza por el desarrollo de una o varias neoplasias de origen vascular en el hígado. Dichas neoplasias generalmente son benignas, aunque tienen un potencial intermedio de transformarse en tumores malignos.

Objetivo:

Dar a conocer el caso de una patología de presentación inusual, enfatizar su importancia dentro de los diagnósticos diferenciales en estudios radiológicos con tomografía computarizada y ecografía abdominal.

Descripción del caso:

En el siguiente caso se presenta a un paciente lactante de dos meses de edad, nacido a las 38 semanas de gestación sin ninguna complicación aparente. Tras presentarse a la consulta debido al desarrollo de síntomas propios de la enfermedad, y tras realizar estudios de imagen, tomografía computarizada multicorte corporal y ecografía abdominal, se determinó que el paciente padece de múltiples hemangioendoteliomas hepáticos, sometido a terapia farmacológica y respiratoria además tratamiento intervencionista como embolización, sin tener mejoría, complicándose su cuadro clínico con insuficiencia cardiaca rara en esta patología y progresa hasta su fallecimiento.

Conclusiones:

El diagnóstico de Hemangioendotelioma Hepático del lactante se puede hacer sin la exigencia de una confirmación histológica cuando los hallazgos clínicos, analíticos y de imagen son muy sugestivos. Es raro el curso de esta enfermedad con Insuficiencia cardiaca y fallecimiento del lactante.

DESCRIPTORES DeCS:

Hemangioendotelioma;

neoplasias;

hígado;

infante;

radiología.

Hibernoma paravertebral: reporte de primer caso pediátrico en Ecuador

RESUMEN

El hibernoma es una neoplasia benigna infrecuente, que predomina en la tercera y cuarta década de la vida, por lo que su presentación pediátrica es rara y difícil de diagnosticar. Se presenta el caso de una paciente de 4 meses de edad, prematura, que ingresó con signos de enfermedad sistémica inflamatoria, cifoscoliosis importante en columna dorsal sin déficit motor o sensitivo. Se le realizaron estudios clínicos exhaustivos y una Resonancia Magnética en resonador Philips de 1.5T, adquiriéndose imágenes dependientes de T1, T2, STIR, sin contraste, que mostraron una lesión bilateral paravertebral de tejidos blandos, asociada a fractura, acúñamiento y aplastamiento de cuerpos vertebrales de T7-T8, con retrolistesis que impronta el saco dural y cordón medular, tras el estudio histopatológico se concluye como hibernoma.

DESCRIPTORES DeCS:

hibernoma,

neoplasia de tejidos blandos,

paciente pediátrica prematura,

resonancia magnética,

Tomografía por Emisión de Positrones.

b.- Abstracts

CURIE-2017 Study: notions of the students of the rotating medical internship of the Carlos Andrade Marín Hospital (Quito) regarding the use and application of general imaging studies

Introduction: The improper request of studies in image is a problem in Ecuador and the world, being a major cause the lack of knowledge of the medical students and the doctors.

Objectives: To establish the level of knowledge of the students from last year of undergraduate medical studies from Carlos Andrade Marín Hospital, in the use of the most usual imaging studies.

Methods: Observational, descriptive, cross-sectional study. A questionnaire of twenty-two questions was applied to the students of the medicine rotating internship, which determined their training, interest of a specialty and knowledge of availability of radiological examinations in the hospital, also, with a semi-structured test instrument, their training in radiology during undergraduate was known, asking about risks, indications and other basic knowledge in radiology.

Results: Data from 125 students were analyzed. Only 25,60% of students have Imagenology as a specialty option. The average of good questions answered was $7,7 \pm 1,70$ out of 13 possible. 43,20% had an acceptable performance in at least one sub-theme of the knowledge test (only 16% in the two sub-themes). And 40,80% did not perform well in any of the subtopics.

Conclusions and Recommendations: Students from the last year had, in general terms, a deficient performance in the knowledge test about the use of the usual imaging examinations. It is recommended to use the Appropriate Criteria to request examinations from the American College of Radiology (ACR).

KEY WORDS:

Radiology,

Knowledge,

Medical students.

CCETOE mnemonic proposal in the study of ossification nuclei in children

Abstract

Introduction: Mnemonics facilitates to the health personnel the necessary criteria for a timely diagnostic approach, avoiding inappropriate and harmful procedures in patients with possible elbow injury.

Objective: To provide an adequate and easy-to remember Spanish mnemonic, identifying the characteristics of elbow ossification centers at x-ray.

Methods: A cross-sectional and descriptive study was carried out, focused on creating an easy-to remember mnemonic and also knowing the elbow ossification centers throughout the pediatric age, the study was developed during January 2016 to June 2017.

Results: In the study and radiological analysis corresponding to 120 x-ray selected in the RISPACS (Radiology Information System - Picture Archiving and Communications System) of the Axxis Hospital, the identification of the appropriate nuclei ossification was emphasized and easy determined applying the mnemonic criteria proposed as CCETOE (Capitellum, Radio Head, Internal Epicondyle, Trochlea, Olecranon, External Epicondyle).

Conclusions: The mnemonic provide an adequate option to memorize concepts in the health area, facilitating the application of knowledge and decreasing the use of harmful tests for patients.

KEY WORDS:

Elbow;

ossification nuclei centers;

children;

x-ray;

elbow injury;

fracture.

Treatment of vertebral fractures by compression with implantable intramedullary SpineJack®: first experience in Ecuador

ABSTRACT

Vertebral compression fractures have been treated using bone cement inside them, with techniques such as kyphoplasty and vertebroplasty. However, the potential adverse effects are known, mainly the leakage of cement to the surrounding tissues, and in most cases the consequent affection at vertebral height. It is important that an adequate reduction of the fracture is achieved, since the vertebral height directly influences the quality of life of the patients. In this study, we report the application of SpineJack® expandable intramedullary implant method for the treatment of vertebral compression fractures for the first time in Ecuador. This interesting result is considered, not only for improving the quality of life of the patient, but also for the anatomic-functional point of view of the fractured vertebra. The follow-up of other experiences using this device in Ecuador will allow evaluate it in a more complete way.

KEYWORDS:

Vertebral fractures,

compression fractures,

SpineJack®,

cement,

spine,

Ecuador.

Infant hepatic Hemangioendothelioma

Abstract

Introduction: Infantile hepatic hemangioendothelioma is an uncommon condition characterized by the development of one or several neoplasms of vascular origin in the liver. These neoplasms are usually benign, although they have an intermediate potential of transforming into malignant tumors.

Objective: To make known the case of an unusual presentation pathology, to emphasize its importance within the differential diagnoses in radiological studies with computed tomography and abdominal ultrasound.

Case description: In the following case, a twomonth-old infant was presented, born at 38 weeks of gestation without any apparent complication. After presenting to the consultation due to the development of symptoms typical of the disease, and after performing imaging studies, multislice computerized tomography (MCT) and abdominal ultrasound, it was determined that the patient suffers from multiple hepatic hemangioendotheliomas, undergoing pharmacological and respiratory therapy besides, interventionist treatment as embolization, without improvement, complicating his clinical picture with rare heart failure in this pathology and progressing until his death.

Conclusions: The diagnosis of Hepatic Hemangioendothelioma of the infant can be made without the requirement of histological confirmation when the clinical, analytical and imaging findings are very suggestive. The course of this disease with cardiac insufficiency and infant death is rare.

KEYWORDS:

Hemangioendothelioma;

neoplasms;

liver;

infant;

radiology.

Paravertebral hibernoma: first case report pediatric in ecuador

Abstract

Hibernoma is an uncommon benign neoplasm, which predominates in the third and fourth decades of life, so the pediatric presentation is rare and difficult to diagnose. This is the case of a 4-month-old, premature patient who was admitted with signs of systemic inflammatory disease, significant kyphoscoliosis in the dorsal spine with no motor or sensory deficit. In whom was performed a Magnetic Resonance in a 1.5T Philips resonator, obtaining images dependent on T1, T2, FLAIR, without contrast, that showed a paravertebral soft tissue injury, associated with fracture, wedging and crushing of vertebral bodies of T7-T8, with retrolistesis imprinting the dural sac and medullar cord, after the histopathological study, we concluded the diagnosis as hibernoma.

Keywords:

hibernoma,

soft tissue neoplasm,

infant premature patient,

magnetic resonance imaging,

Positron-Emission Tomography.

RESUMEN DE CONFERENCIAS MAGISTRALES

c) Exposiciones en Congresos

Identificación de clases de neumonía en Radiología. 1er. Congreso de Actualización de conocimientos en Oncología, Materno- Infantil y médico quirúrgico. 24 al 30 de abril del 2017 en la ciudad de Quito-Ecuador.

Se realizó una revisión de las clases de neumonía, su germen patógeno y su correlación con la radiografía simple y tomografía ya que las neumonías son de los diagnósticos que más se realizan en la práctica clínica, por lo tanto, conocer su presentación radiológica, nos ayuda en dar un tratamiento efectivo.

Se trató acerca de los patrones radiológicos para distinguir las clases de neumonías, estas pueden ser subsegmentario, segmentario o lobar, estas constituyen la expresión radiológica más frecuente en las neumonías. También existe la neumonía redonda, es una variante radiológica, en este caso su forma, puede simular una masa pulmonar.

Es muy importante conocer el estado inmunológico y patológico previo del paciente; para poder determinar que gérmenes patológicos son los causantes de la neumonía. Por ejemplo, en estos pacientes se puede dar, las neumonías cavitadas por tuberculosis o las neumonías intersticiales causadas por el pneumocistis carinii, sin embargo, el 90% de las neumonías lobares extrahospitalarias en pacientes sanos vienen causadas por dos agentes infecciosos, el *Streptococcus pneumoniae* (neumococo) y el *Staphylococcus aureus*.

Propuesta de nemotecnia en el estudio de los núcleos de osificación en el niño. “XX congreso ecuatoriano de radiología- I Jornada Ecuatoriana Paulista de Radiología”. 14 al 16 de septiembre del 2017 en la ciudad de Quito – Ecuador.

Se realizó una ilustración de la aplicación de nemotecnias en salud, como estas facilitan al personal que las aplica, se hizo énfasis en los criterios necesarios para una aproximación diagnóstica oportuna, evitando realizar procedimientos inadecuados y perjudiciales en pacientes con posible lesión de codo.

Se mostró los datos obtenidos al realizar, un estudio transversal y descriptivo, enfocado en crear una nemotécnica fácil de acordarse y además conocer los núcleos de osificación de codo a lo largo de la edad pediátrica, esto se realizó durante el periodo enero 2016-Junio 2017, en esta investigación se realizó un análisis radiológico correspondiente a las 120 placas seleccionadas en el RIS-PACS (Radiology Information System-Picture Archiving and Communications System), para el almacenamiento, distribución, presentación y administración de las imágenes radiológicas del Hospital Axxis, donde se destacó que la identificación de los núcleos de osificación fue adecuada y con mayor facilidad, aplicando los criterios nemotécnicos propuestos en CCETOE (Capitellium, Cabeza de radio, Epicóndilo Interno, Tróclea, Olecranon, Epicóndilo Externo), ya que son de más fácil memorización en nuestro medio, al comparar con los criterios CRITOE.

Por la relevancia del tema en esta conferencia fui ganador del primer lugar en el Congreso Nacional de Radiología.

A propósito de un caso. Hemangioendotelioma hepático del lactante. “VX Congreso Boliviano de Radiología”. 29 al 30 de septiembre del 2017 en la ciudad de La Paz – Bolivia.

Se realizó una exposición magistral de un caso raro que se lo localizó en el Hospital Carlos Andrade Marín en la práctica diaria, este se expuso en un congreso internacional, es a propósito de un caso de hemangioendotelioma hepático del lactante, esta es una afectación poco común que se caracteriza por el desarrollo de una o varias neoplasias de origen vascular en el hígado. Dichas neoplasias generalmente son benignas, aunque tienen un potencial intermedio de transformarse en tumores malignos.

En el siguiente caso se presenta a un paciente lactante de dos meses de edad, nacido a las 38 semanas de gestación sin ninguna complicación aparente. Tras presentarse a la consulta debido al desarrollo de síntomas propios de la enfermedad, y tras realizar estudios de imagen, tomografía computarizada multicorte corporal y ecografía abdominal, se determinó que el paciente padece de múltiples hemangioendoteliomas hepáticos, sometido a terapia farmacológica y respiratoria además tratamiento intervencionista como embolización, sin tener mejoría, complicándose su cuadro clínico con insuficiencia cardíaca rara en esta patología y progresa hasta su fallecimiento.

El diagnóstico de Hemangioendotelioma Hepático del lactante se puede hacer sin la exigencia de una confirmación histológica cuando los hallazgos clínicos, analíticos y de imagen son muy sugestivos. Es raro el curso de esta enfermedad con Insuficiencia cardíaca y fallecimiento del paciente.

Nódulos tiroideos (ACR-TIRADS) ¿Cómo reconocer un nódulo maligno de un benigno? 1er. Curso Nacional de actualización de conocimientos en los nuevos retos de atención en enfermería quirúrgica y central de esterilización. 26 al 30 de noviembre del 2018 en la ciudad de Quito-Ecuador.

Se realizó una exposición del ACR TI-RADS, el cual es un sistema de informes para nódulos tiroideos en ultrasonido propuesto por el American College of Radiology (ACR).

Esto utiliza un sistema de puntuación estandarizado para informes que brindan a los usuarios recomendaciones sobre cuándo usar aspiración con aguja fina (FNA) o seguimiento ecográfico de nódulos sospechosos, y cuándo dejar solos los nódulos que son benignos / no sospechosos.

Se utilizan varias características que se observan ecográficamente en los nódulos tiroideos, entre estos se evidencia la composición, ecogenicidad, disposición, márgenes y focos ecogénicos, y depende de los hallazgos se los puntúa de 0 a 3, contabilizando los mismos se clasifica de la siguiente manera, TR1 : 0 puntos, es un nódulo benigno, TR2 : 2 puntos, es un nódulo no sospechoso, TR3 : 3 puntos, es un nódulo ligeramente sospechoso, TR4 : 4-6 puntos, es un nódulo moderadamente sospechoso, TR5 : ≥ 7 puntos, es un nódulo altamente sospechoso, depende de esta clasificación se decide cual necesita de una punción por aguja fina.

El sistema de ACR no proporciona un grado para la "glándula tiroides normal" a diferencia de otros sistemas de reporte de tiroides, preservando el ACR TI-RADS para el reporte de lesiones. TR1 en su lugar incluye quistes benignos simples y / o espongiiformes, cada uno con 0 puntos del criterio.

JUSTIFICACION DE LOS TRABAJOS REALIZADOS

a) Publicaciones

Estudio CURIE-2017: nociones de los estudiantes del internado rotativo de medicina del Hospital Carlos Andrade Marín (Quito) con respecto al uso y aplicación de estudios imagenológicos.

La exigencia cada vez mayor de imágenes diagnósticas, así como la necesidad de apoyo al ejercicio médico, por parte del servicio de imagenología, durante las 24 horas del día, ha hecho que la demanda del servicio sea frecuentemente no abastecida, y una de las causas es que muchos de los estudios imagenológicos, se los solicita sin ningún conocimiento, saturando de esta manera con estudios innecesarios, es por esto que se quiso conocer, la nociones que tienen los estudiantes del internado rotativo al respecto de uso y aplicación adecuada de los estudios en imagen.

El objetivo fue caracterizar las competencias que tenían los internos rotativos al momento de solicitar un estudio de imagen y además ver los conocimientos adquiridos en la universidad.

Se realizaron entrevistas semiestructuradas, se concluyó que existe la necesidad de reformar el currículum universitario y que los internos no tienen nociones adecuadas para pedir un estudio de imagen, justificación más que importante el ya contar con una línea de base para tomar decisiones correctas ya que el gasto en estudios imagenológicos realizados innecesariamente ascienden a millones de dólares, los cuales se podrían utilizar de una manera más eficiente para mejorar la salud de nuestro país.

Propuesta de nemotecnia CCETOE en el estudio de los núcleos de osificación en niños.

Las nemotecnias en salud es una de las diferentes técnicas que nos ayudan a memorizar mejor y optimizan nuestro tiempo y esfuerzos en el momento de realizar diagnósticos, lo cual al visualizar placas radiográficas de codo puede ser algo crucial.

Se creó esta nemotecnia, con el objetivo de dar una herramienta un poco más fácil de aplicar al momento de la lectura de placas de codo en una emergencia o en la consulta que realizan los especialistas, y más aun a los médicos de atención primaria, ya que sabemos que este es un reto al que se enfrentan todos los días, en este trabajo queremos resaltar que al utilizar estrategias con nemotecnias se ahorra tiempo al memorizar, la memoria a largo plazo funciona mejor, gracias a la elaboración mental que realizamos sobre los datos que memorizamos cuando utilizamos mnemotecnias, no solo recordaremos mejor para dar un diagnóstico acertado al final de la consulta, sino que también mantendremos este contenido en nuestra mente durante mucho más tiempo.

Por el contrario, cuando no manejamos adecuadamente una buena técnica para memorizar, como es utilizar la memoria simple sin una estrategia, u otras nemotecnias no muy incorporadas a nuestro medio, podemos cometer errores de diagnóstico, y en el momento crucial para decidir la conducta a tomar con nuestros pacientes no podemos darnos el lujo, deno consolidar el aprendizaje con mayor facilidad, pudiendo gravarlo de forma permanente en nuestro cerebro.

Tratamiento de fracturas vertebrales por compresión con implante intramedular expandible SpineJack®: primera experiencia en Ecuador.

La forma tradicional de tratamiento de las fracturas vertebrales puede consistir en varias semanas de reposo en cama, analgésicos, aumentando los costos en el sistema de salud, y disminuyendo la calidad de vida del paciente hasta su reincorporación a sus labores diarias, por lo que está más que justificado investigar a cerca de nuevas técnicas mínimamente invasivas como es el tratamiento de fracturas vertebrales por compresión con SpineJack, más aun siendo pioneros ya que esta fue la primera vez que se lo utilizo en el Ecuador.

Las fracturas vertebrales por compresión han sido tratadas con cemento óseo en el interior de estas, con técnicas como la cifoplastia y vertebroplastía; lo que afecta al paciente, pues hay una fuga del cemento a los tejidos aledaños; como consecuencia, una afección a la altura vertebral.

Lo óptimo es una adecuada reducción de la fractura, ya que la altura vertebral influye directamente en la calidad de vida de los pacientes. La investigación evalúa la aplicación del método implante intramedular expandible SpineJack® para este el tratamiento de este tipo de fracturas

Con este estudio, se evidencia la necesidad del seguimiento de otras experiencias con este dispositivo en Ecuador, lo que permitiría evaluar de manera más completa su aplicación como tratamiento.

Hemangioendotelioma hepático del lactante.

Los reportes de casos clínicos pertenecen a artículos que tienen una evidencia menor entre los disímiles estudios de investigación.

Sin embargo, en este caso es muy significativo en el ámbito médico, porque es un caso raro en la literatura, donde el objetivo fue dar a conocer el caso de una patología de presentación inusual, enfatizar su importancia dentro de los diagnósticos diferenciales en estudios radiológicos con tomografía computarizada y ecografía

abdominal.

En términos generales, este documento narra, la forma de presentación inusitado de una enfermedad, este reporte de caso es una fuente importante de conocimiento. El reporte de este caso es un recurso valioso de información nueva que pueden incentivar y servir en el futuro para realizar estudios de investigación con mayor nivel de evidencia.

Hibernoma paravertebral: reporte de primer caso pediátrico en Ecuador

Los reportes de casos clínicos pertenecen a artículos que tienen una evidencia menor entre los disímiles estudios de investigación.

Sin embargo, en este caso es muy significativo en el ámbito médico, porque es un caso raro en la literatura, donde el objetivo fue dar a conocer el caso de una patología de presentación inusual, enfatizar su importancia dentro de los diagnósticos diferenciales en estudios como la resonancia magnética y algunas de sus secuencias, las cuales pueden hacer que se reconozca a la neoplasia de forma efectiva, además, se realizó una correlación anatomopatológica para certificar que se trata de esa patología ya que por si es muy extraña.

En términos generales, este documento narra, la forma de presentación inusitado de una enfermedad, este reporte de caso es una fuente importante de conocimiento. El reporte de este caso es un recurso valioso de información nueva que pueden incentivar y servir en el futuro para realizar estudios de investigación con mayor nivel de evidencia.

JUSTIFICACION DE CONFERENCIAS MAGISTRALES

a) Exposiciones de congresos

Identificación de clases de neumonía en Radiología. 1er. Congreso de Actualización de conocimientos en Oncología, Materno- Infantil y médico quirúrgico. 24 al 30 de abril del 2017 en la ciudad de Quito-Ecuador.

El manejo acertado al diagnosticar la neumonía es de gran importancia, ya que es una enfermedad muy prevalente y puede ser mortal si no se reconoce, en nuestro país constituye una de las principales causas de muerte hasta la fecha, y en el mundo continua siendo un problema de salud pública, que causa una carga importante de enfermedad y muerte, con un alcance mayor en pacientes de edad avanzada y en niños, en estos grupos etarios, la clínica puede ser engañosa, la imagenología es un apoyo diagnóstico de gran valía, por lo que es una obligación transmitir este conocimiento al personal de salud para que puedan realizar diagnósticos rápidos y acertados, y de este modo salvar vidas que de otra manera no se podría.

Propuesta de nemotecnia en el estudio de los núcleos de osificación en el niño. “XX congreso ecuatoriano de radiología- I Jornada Ecuatoriana Paulista de Radiología”. 14 al 16 de septiembre del 2017 en la ciudad de Quito – Ecuador.

Las nemotecnias en salud es una de las diferentes técnicas que nos ayudan a memorizar mejor y optimizan nuestro tiempo y esfuerzos en el momento de realizar diagnósticos, lo cual al visualizar placas radiográficas de codo puede ser algo crucial.

Se creó esta nemotecnia, con el objetivo de dar una herramienta un poco más fácil de aplicar al momento de la lectura de placas de codo en una emergencia o en la consulta que realizan los especialistas, y más aun a los médicos de atención primaria, ya que sabemos que este es un reto al que se enfrentan todos los días, en este trabajo queremos resaltar que al utilizar estrategias con nemotecnias se ahorra tiempo al memorizar, la memoria a largo plazo funciona mejor, gracias a la elaboración mental que realizamos sobre los datos que memorizamos cuando utilizamos mnemotecnias, no solo recordaremos mejor para dar un diagnóstico acertado al final de la consulta, sino que también mantendremos este contenido en nuestra mente durante mucho más tiempo.

Por el contrario, cuando no maneja adecuadamente una buena técnica para memorizar, como es utilizar la memoria simple sin una estrategia, u otras nemotecnias no muy incorporadas a nuestro medio, podemos cometer errores de diagnóstico, y en el momento crucial para decidir la conducta a tomar con nuestros pacientes no podemos darnos el lujo, de no consolidar el aprendizaje con mayor facilidad, pudiendo grabarlo de forma permanente en nuestro cerebro.

A propósito de un caso. Hemangioendotelioma hepático del lactante. “VX Congreso Boliviano de Radiología”. 29 al 30 de septiembre del 2017 en la ciudad de La Paz – Bolivia.

Los reportes de casos clínicos pertenecen a artículos que tienen una evidencia menor entre los disímiles estudios de investigación.

Sin embargo, en este caso es muy significativo en el ámbito médico, porque es un caso raro en la literatura, donde el objetivo fue dar a conocer el caso de una patología de presentación inusual, enfatizar su importancia dentro de los diagnósticos diferenciales en estudios radiológicos con tomografía computarizada y ecografía

abdominal.

En términos generales, este documento narra, la forma de presentación inusitado de una enfermedad, este reporte de caso es una fuente importante de conocimiento. El reporte de este es un recurso valioso de información nueva que pueden incentivar y servir en el futuro para realizar estudios de investigación con mayor nivel de evidencia.

Nódulos tiroideos (ACR-TIRADS) ¿Cómo reconocer un nódulo maligno de un benigno? 1er. Curso Nacional de actualización de conocimientos en los nuevos retos de atención en enfermería quirúrgica y central de esterilización. 26 al 30 de noviembre del 2018 en la ciudad de Quito- Ecuador.

Durante los últimos años, se ha experimentado una mayor accesibilidad a realizarse una ecografía de tiroides y encontrar nódulos en la misma, después de esto, se realizaba a todos unos análisis citológicos del nódulo tiroideo, mediante punción aspiración con aguja fina, esto ha inducido a que muchos nódulos benignos se puncionen y se someta al estrés de una punción, innecesariamente a los pacientes, modificando notablemente la actitud diagnóstica y terapéutica de los mismos.

Basándose en el sistema de clasificación de informes de radiología mamaria (BIRADS), estos autores definieron la clasificación TI-RADS.

Es por eso muy justificada la importancia de realizar esta explosión ya que los médicos deben conocer, de un sistema estandarizado de informe de nódulos tiroideos, para estratificar su riesgo de malignidad.

El papel fundamental del ACR-TIRADS reside en su utilidad para la caracterización morfológica de los nódulos tiroideos. Un adecuado algoritmo de manejo de los nódulos tiroideos nos permite una mejor selección de los aspirantes a la ejecución de PAAF, evitando así procedimientos superfluos y un mayor rendimiento costo-efectivo.

RESPALDO DE PUBLICACIÓN

Estudio CURIE-2017: nociones de los estudiantes del internado rotativo de medicina del Hospital Carlos Andrade Marín (Quito) con respecto al uso y aplicación de estudios imagenológicos



Federación Ecuatoriana de
Radiología e Imagen

CERTIFICADO

Por medio de la presente se Certifica que el Doctor Juan Carlos Jara Santamaría, titular de la cédula de identidad 1715821466, ha publicado su artículo de revisión científica titulado:

Estudio CURIE-2017: nociones de los estudiantes del internado rotativo de medicina del Hospital Carlos Andrade Marín (Quito) con respecto al uso y aplicación de estudios imagenológicos.

En la Revista de la Federación Ecuatoriana de Radiología e Imagen Volumen 12
No. 2; Diciembre 2018 - ISSN: 2477-8923

Quito, 14 de febrero de 2019.

Dr. Glenn Mena Olmedo
Editor General de la Revista FERI

www.fesr.com.ec

DMC ECUADOR – Secretaría General

Dirección: Cumbayá, calle Siena e Interocenica, edificio Medex, piso 2, oficina 313
Teléfonos: (593-2) 6000-6011 – Fax (593-2) 600-6015

Email: coordinadora@groupdmc.com

CURIE-2017 Study: notions of the students of the rotating medical internship of the Carlos Andrade Marín Hospital (Quito) regarding the use and application of general imaging studies

Autores:

Jara S. Juan, MD. *, Flores S Natali, MD. *, Tufiño S. Pamela. **. Yáñez M. Patricio. ***.

*Residente del Posgrado de Radiología e Imagen de la Universidad San Francisco de Quito - Hospital IESS "Carlos Andrade Marín". Quito- Ecuador

**Facultad de Ciencias de la Salud, Escuela de Medicina, Universidad de las Américas. Quito-Ecuador

***Docente e Investigador, Universidad Internacional del Ecuador: Facultad de Ciencias Médicas, de la Salud y de la Vida. Quito- Ecuador.

Resumen

La solicitud inadecuada de estudios médicos basados en imágenes es un problema en Ecuador y otros países. El estudio se realizó con el objetivo de establecer el nivel de conocimientos de 125 internos rotativos de un hospital de Quito, procedentes de varias universidades locales, en el uso de estudios imagenológicos. Ellos tuvieron en general un bajo desempeño en la prueba de conocimientos, por lo que se recomienda instaurar el uso de criterios más apropiados en la enseñanza de radiología en las universidades.

Palabras clave:

Radiología, estudiantes de medicina, Quito.

Abstract

Wrong application of medical image studies is an issue in Ecuador and other countries. This study was done to establish the level of knowledge on image studies of 125 fellows from several local universities working at a hospital in Quito. The results show low performance in the knowledge test, therefore recommendation is to establish better teaching criteria on radiology subject at Universities.

Key words

Radiology, medical students, Quito.

Introducción

En la actualidad, se puede decir que nos encontramos en la Era de las Imágenes en medicina; sin éstas no se podrían observar los órganos de una manera no cruenta, para tomar decisiones terapéuticas acertadas.

Sin embargo, aunque la radiología ha tenido varios avances en las últimas tres décadas, esto no se ha traducido plenamente en la importancia que debe dársele en los currículos universitarios de pregrado (1).

A pesar del enorme cambio en la práctica médica, la radiología sigue siendo una asignatura que no se imparte de manera formal y explícita en el último año de la escuela de medicina (Internado Rotativo) en Ecuador; tampoco en los semestres regulares de la universidad forma parte de asignaturas centrales para los estudiantes: normalmente solo se realizan módulos relativamente cortos en los que se enseñan algunos signos radiológicos, no siempre dictados por radiólogos, sin dar la adecuada importancia a la elección correcta de este estudio para diagnosticar determinada patología, tema considerado fundamental (2).

Incluso en países más desarrollados, según una encuesta realizada por el Colegio Americano de Radiología en 2014, menos del 40% de las escuelas de medicina dedica tiempo a la enseñanza de algoritmos radiológicos en los tres primeros años dentro de sus planes de estudio (3).

Entre los medios diagnósticos como Rx convencional, TC y PET CT a pesar de su incuestionable utilidad, conlleva algunos riesgos como la exposición a la radiación, por la posibilidad de incrementar el riesgo de desarrollar cáncer a lo largo de la vida, además estos métodos son uno de los principales responsables del encarecimiento

de los costos contemporáneos de mantenimiento de la salud (4). En Norteamérica, de 2000 a 2006 el gasto asociado a la imagenología médica se elevó de US\$ 3600 millones a US\$ 7600 millones, en promedio un 17% anual (5).

Una de las causas de la solicitud inapropiada de estudios radiológicos es el desconocimiento de sus indicaciones por parte de médicos y estudiantes de medicina. En Norteamérica, cerca del 30% de éstos se solicitan inapropiadamente, lo que representa un costo aproximado de US\$ 40000 millones para el sistema de salud; un mejoramiento en la formación en radiología en el pregrado podría ser la mejor estrategia para combatir este precedente (6).

Por lo anterior, y considerando que en países como Ecuador el acceso a la tecnología de punta es limitado y donde utilizarla adecuadamente resulta prioritario, es importante abordar la presente temática para determinar el nivel de conocimientos que tienen los estudiantes de medicina en torno al uso de estudios imagenológicos más frecuentes e indagar específicamente sobre su formación en radiología y como poder mejorarla, considerando lo propuesto por Martínez et al. (4).

Sujetos y Métodos

Durante 2017 se realizó la presente investigación, de corte transversal, en este caso fue en una sola fecha establecida, se realizó en el auditorio del hospital, incluyendo a todos los estudiantes del internado rotativo de medicina del Hospital Carlos Andrade Marín de Quito, Ecuador.

Un total de 125 internos rotativos, procedentes de seis universidades de Ecuador, aceptaron participar en forma voluntaria y cumplieron los criterios de inclusión:

cursar oficialmente el internado rotativo (dato oficializado por Docencia del Hospital) y ser mayores de 21 años.

Los sujetos de estudio contestaron un cuestionario semiestructurado de 17 preguntas, a través del cual se determinó su formación en radiología durante el pregrado y el grado de interés por alguna especialidad radiológica. Las preguntas tenían que ver con riesgos e indicaciones relacionados con la aplicación de exámenes imagenológicos y conocimientos básicos de radiología.

Se consideró que un desempeño aceptable en cada subtema de la evaluación era tener tres respuestas correctas de las cinco relacionadas con los riesgos y seis de las ocho relacionadas con las indicaciones y otros conocimientos básicos sobre estudios radiológicos de uso frecuente. Además, se consideró que para calificar una aptitud global como aceptable, debían tener dicho rendimiento como mínimo en cada uno de los subtemas. También se obtuvieron otros datos, como sus características sociodemográficas. El cuestionario fue construido a partir de otros validados por otros investigadores; sin embargo, el cuestionario más influyente fue el del estudio ATENEA, realizado en Colombia, ya que en cierto modo la muestra analizada (1,4) es similar a la nuestra.

Para el análisis de la información, los datos fueron registrados y examinados por medio del programa Epi Info 7. Se describieron todas las variables estudiadas, determinando frecuencias para aquellas categóricas; y, medidas de tendencia central (media) y de dispersión para las cuantitativas.

Resultados

Las principales características del grupo de 125 estudiantes Internos Rotativos de Medicina, así como sus conocimientos formales en radiología se presentan en las Tablas 1 y 2.

Tabla No. 1. **Características de los estudiantes que participaron en la investigación**

Variable	Total (n=125)
Promedio ± DE (rango)	
Edad (años)	24,4 ± 1,4 (22-30)
Sexo	n (%)
Femenino	72 (57,6%)
Masculino	53 (42,4%)
Fase del Internado	n (%)
Primera Fase	34 (27,2%)
Segunda Fase	91 (72,8%)

Fuente: Encuesta realizada en el Hospital de especialidades Carlos Andrade Marín

Tabla No. 2. **Preguntas aplicadas y nivel de respuestas afirmativas obtenidas en torno a la formación en radiología de los estudiantes**

Pregunta aplicada	Número y porcentaje de respuestas positivas
¿Tienes a la radiología como opción de	32 (25,6 %)

Pregunta aplicada	Número y porcentaje de respuestas positivas
especialización?	
¿Piensas que tener conocimientos básicos en radiología es importante para ser un médico competente?	122 (97,6 %)
¿Piensas que tienes los conocimientos básicos en radiología necesarios para un buen desempeño como médico?	57 (45,6 %)
¿Tuviste clases de radiología de manera previa a cursar el internado rotativo?	114 (91,2 %)
¿Tuviste clases de radiología en más de un semestre?	104 (83,2 %)
¿Tuviste clases de radiología a cargo de un radiólogo?	112 (89,6 %)
¿Tuviste clases de radiología a cargo de un profesor de clínica?	52 (41,6 %)
¿Tuviste clases de radiología mayormente con clases magistrales?	81 (64,8 %)
¿Tuviste clases de radiología con análisis de imágenes en diapositivas?	114 (91,2 %)
¿Tuviste clases de radiología con análisis de casos clínicos en el aula?	90 (72,0 %)
¿Tuviste clases de radiología con análisis de casos clínicos en los escenarios clínicos?	67 (53,6 %)
...Clases de radiología con exposiciones a cargo de los estudiantes?	104 (83,2 %)
...Clases de radiología con laboratorios/simulaciones?	31 (24,8 %)

Pregunta aplicada	Número y porcentaje de respuestas positivas
...Clases de radiología con cursos virtuales?	17 (13,6 %)
...Clases de radiología con radiología basada en la evidencia?	43 (34,4 %)
¿Tuviste una rotación en radiología durante el internado?	9 (7,2 %)
¿Conoces de la existencia de guías o protocolos de manejo sobre la realización de estudios radiológicos en los escenarios clínicos de rotación?	19 (15,2 %)

Fuente: Prueba semiestructurada realizada en el Hospital de especialidades Carlos Andrade Marín

Por otra parte, cabe mencionar que el 43,2 % de los Internos tuvo un desempeño aceptable en al menos un subtema de la prueba de conocimientos; mientras que el 40,8 % no lo tuvo en ninguno de los dos subtemas (Tabla 3).

Tabla No. 3. **Desempeño de los estudiantes en la prueba semiestructurada de conocimientos en radiología y su aplicación**

Criterio	Promedio \pm DE (rango de las respuestas contestadas correctamente)
Número de preguntas sobre riesgos contestadas correctamente (considerando un máximo de 5 preguntas)	2,65 \pm 1,09 (0-5)
Número de preguntas sobre indicaciones y otros conocimientos básicos sobre estudios radiológicos de uso frecuente contestadas correctamente (máximo = 8)	5,06 \pm 1,19 (2-7)
Número total de preguntas contestadas correctamente (máximo = 13)	7,70 \pm 1,70 (4-11)
	Número de estudiantes (%)
Desempeño aceptable en preguntas sobre riesgos	49 (39,2%)
Desempeño aceptable en preguntas sobre indicaciones y otros conocimientos básicos sobre estudios radiológicos de uso frecuente	45 (36,0%)
Nivel de desempeño aceptable	Número de estudiantes (%)
No lo alcanzan en ningún subtema	51 (40,8%)
En un subtema	54 (43,2%)
En dos subtemas	20 (16,0%)

Fuente: Prueba semiestructurada realizada en el Hospital de especialidades Carlos Andrade Marín

Discusión

La imagenología médica es un soporte para el diagnóstico clínico y los exámenes bien entendidos y solicitados pueden mejorar sustancialmente el resultado del tratamiento médico que se busca para los pacientes (7). En este sentido cabe mencionar también que ya algunos investigadores como Kachalia et al, que informan, con respecto a quejas por mala práctica médica, que el principal error diagnóstico fue no solicitar el examen indicado (58%); además, se puede observar que las radiografías (22%) y las TAC (17%) fueron los exámenes omitidos con mayor frecuencia, siendo la radiografía simple el estudio más interpretado de forma errónea (52%). (8)

En el presente estudio (CURIE-2017), pocos estudiantes tuvieron un desempeño global aceptable y ninguno contestó todas las preguntas de forma correcta. El promedio de respuestas “buenas” fue de 7,7 (de un máximo de 12) equivalente a un desempeño no aceptable, resultados muy parecidos al estudio colombiano ATENEA en el que el promedio de preguntas bien contestadas fue de 8,14.

Por tanto, se puede mencionar que, en la presente investigación, se detectó un número bajo de preguntas contestadas correctamente, lo cual nos permite inferir que posiblemente no exista una formación lo suficientemente sólida sobre radiología básica en las universidades y/o que eventualmente no se esté cumpliendo correctamente una o más fases del proceso de aprendizaje (15) en torno a esta temática. Cabe recalcar nuevamente que los datos generados correspondieron al

total de internos del Hospital Carlos Andrade Marín de 2017, sin diferenciar la universidad de la que son estudiantes.

En este estudio, se observa que el peor rendimiento fue en las preguntas acerca de indicaciones y otros conocimientos básicos sobre estudios radiológicos de uso frecuente, obteniendo un 36 %, al contrario que en los estudios ATENEA (Colombia) y el de Prezzia (Estados Unidos) en las que los niveles más bajos de respuestas correctas estuvieron en las preguntas sobre riesgos (4,9).

El desempeño de los estudiantes observados fue mejor en las preguntas sobre riesgos (39,20%), a pesar de que no corresponden ni a un 50% de la población de estudio.

Por otro lado, el 25,6% de los estudiantes del presente estudio manifestaron tener en mente a la radiología como opción de especialización médica, superior al 13,92 % de los estudiantes en ATENEA y al 11% reportado por Prezzia (4,9).

Es importante también nombrar un estudio realizado en la Facultad de Medicina de la UNAM en México (10), en el que solamente un 11,5% de estudiantes mostraron su interés por escoger a la Radiología para su especialización, muy por debajo de lo reportado en el presente trabajo.

En el estudio CURIE-2017 el 97,6% de estudiantes está de acuerdo con la importancia de tener conocimientos básicos de radiología para ser un médico bien formado, cifra muy parecida al 96,9% de los estudiantes del estudio ATENEA (4) y mayor que lo encontrado en el estudio de Prezzia et al. (9), en el que el 88% de los

estudiantes pensaba que la Radiología era importante para ser un médico de calidad, o el estudio de Poot et al. (11), quienes reportaron que alrededor del 67% lo consideraba muy importante para ser un médico competente.

En el estudio CURIE-2017 dos de los tres estudiantes que respondieron que la radiología no era importante tuvieron un mal desempeño en todos los subtemas; el tercero tuvo un desempeño aceptable.

En CURIE-2017 el 64,8% manifestó que recibió mayormente clases magistrales cuando aprendía Radiología, algo inferior al 75,8% de los estudiantes de ATENEA; a la vez que llama la atención y alarma que las clases de radiología se den con exposiciones a cargo de los estudiantes (83,2%), dejando en claro que los profesores muy probablemente no tienen un sílabo adecuado a seguir, esto en contraste al 41,2% que se evidencia en ATENEA (4).

Así mismo, solo el 34,4% dijo que se utilizó como herramientas de enseñanza la Medicina Basada en la Evidencia en las cátedras de Radiología.

Finalmente, cabe mencionar dos situaciones relevantes:

1. La limitación principal del presente estudio radicó en que la información obtenida fue auto reportada por los estudiantes y no fue verificada in situ en las universidades de las que ellos procedían, por parte de los investigadores, debido a limitaciones de tiempo y de logística involucradas para poder visitarlas.

2. El estudio ATENEA (4) fue el referente técnico más cercano geográficamente a CURIE-2017, ya que en Ecuador no se ha publicado todavía estudios similares al presente.

Conclusiones y Recomendaciones

Debido a la importancia de la Imagenología, uno de los objetivos más importantes para los radiólogos es que los estudiantes de medicina comprendan el valor, las indicaciones fundamentales y las limitaciones de los estudios radiológicos.

Se recomienda efectuar mejoras en los cursos y programas de Radiología de las universidades ecuatorianas, replanteándose las pericias educativas y fortaleciendo la enseñanza de riesgos asociados a estudios radiológicos, para poder justificar el estudio solicitado, considerando algunos aspectos propuestos por Bhogal et al. y Mirsadraee et como, por ejemplo. (12) (13) se argumenta que los radiólogos deben rectificar este déficit educativo. En 1999 el Consejo de medicina general del Reino Unido, publicó "El Doctor es Profesor", donde de considero los siguientes aspectos: Que el ejemplo del maestro es el más poderoso. "Todos los médicos tienen la obligación profesional de contribuir a la educación y formación de otros estudiantes de medicina (12).

El Comité de Educación de ESR (Sociedad Europea de Radiología), recientemente produjo una revisión que cubre la enseñanza de radiología de pregrado, el consejo ejecutivo De la ESR, al hacerlo, ha establecido educación radiológica. ser una prioridad. Las claves de la mejora parecen ser la integración de La enseñanza y la aceptación entusiasta de la nueva enseñanza. Métodos como e-learning. una combinación de estos métodos y la enseñanza cara a cara, puede ser el método óptimo para entrega del plan de estudios de radiología de pregrado (12).

También, coincidiendo con otros investigadores se recomienda conocer las guías de manejo del hospital antes de solicitar un estudio radiológico y si no se cuenta con ellas el escenario completo de atención; se sugiere el uso de los Criterios Apropriados del Colegio Americano de Radiología (ACR) para solicitar exámenes, ya que son un recurso valioso y de fácil acceso para la enseñanza basada en la evidencia y simplifican la comprensión de la ciencia detrás de la imagen (14), con lo cual los médicos y futuros médicos probablemente proporcionen una atención más efectiva y rentable a sus pacientes.

Dado todo lo que la radiología y los radiólogos pueden aportar a la educación de los estudiantes de pregrado, sería lamentable no incluirnos en la formación exitosa de los estudiantes de pregrado. Los radiólogos siempre han sido, y seguirán siendo, pioneros en medicina. Debemos ser pioneros en la educación (12).

Agradecimientos

Al Hospital del IESS “Carlos Andrade Marín”, por permitirnos la realización de la presente investigación dentro de sus instalaciones.

A los estudiantes Internos Rotativos de 2017 de este hospital, por su desinteresada colaboración en la investigación.

Conflicto de Intereses

Ninguno

Referencias Bibliográficas

1. Subramaniam R, Hall T, Chou T, Sheehan D. Radiology knowledge in new medical graduates in New Zealand. *N Z Med J.* el 28 de octubre de 2005;118(1224):U1699.
2. Gispén FE, Magid D. Assessing Medical Student Knowledge of Imaging Modality Selection Before and After a General Radiology Elective: A Comparison of MS-IIs, MS-IIIs, and MS-IVs. *Acad Radiol.* mayo de 2016;23(5):643–50.
3. Straus CM, Webb EM, Kondo KL, Phillips AW, Naeger DM, Carrico CW, et al. Medical student radiology education: summary and recommendations from a national survey of medical school and radiology department leadership. *J Am Coll Radiol JACR.* junio de 2014;11(6):606–10.
4. Martínez A, Pérez G, Benavides M, Navarro S, Bernal M. Knowledge of Students from Last Year of Undergraduate Medical Studies on the Use of Frequent Imaging Modalities, Cartagena 2014. *Atenea Study.* [citado el 5 de febrero de 2017]; Disponible en: <http://oldsite.acronline.org/LinkClick.aspx?fileticket=VKG3T2J7iV0%3D&tabid=1518>
5. Mettler FA, Bhargavan M, Faulkner K, Gilley DB, Gray JE, Ibbott GS, et al. Radiologic and nuclear medicine studies in the United States and worldwide: frequency, radiation dose, and comparison with other radiation sources--1950-2007. *Radiology.* noviembre de 2009;253(2):520–31.
6. Perez FA, Jarvik JG. Evidence-based imaging and effective utilization: lessons in neuroradiology. *Neuroimaging Clin N Am.* agosto de 2012;22(3):467–76.
7. Islami Parkoohi P, Jalli R, Danaei M, Khajavian S, Askarian M. Medical students' knowledge of indications for imaging modalities and cost analysis

- of incorrect requests, shiraz, iran 2011-2012. *Iran J Med Sci.* mayo de 2014;39(3):293–7.
8. Kachalia A, Gandhi TK, Puopolo AL, Yoon C, Thomas EJ, Griffey R, et al. Missed and delayed diagnoses in the emergency department: a study of closed malpractice claims from 4 liability insurers. *Ann Emerg Med.* 2007;49(2):196–205.
 9. Prezzia C, Vorona G, Greenspan R. Fourth-year medical student opinions and basic knowledge regarding the field of radiology. *Acad Radiol.* marzo de 2013;20(3):272–83.
 10. Vargas Huicochea I, Muggenburg ME, Palacios J, Heinze G. Preferencias de especialidad médica entre los estudiantes de pregrado de la Facultad de Medicina de la UNAM: ¿En qué lugar se ubica la Psiquiatría? *Salud Ment.* diciembre de 2012;35(6):465–73.
 11. Poot JD, Hartman MS, Daffner RH. Understanding the US medical school requirements and medical students' attitudes about radiology rotations. *Acad Radiol.* 2012;19(3):369–373.
 12. Bhogal P, Booth TC, Phillips AJ, Golding SJ. Radiology in the undergraduate medical curriculum—who, how, what, when, and where? *Clin Radiol.* 2012;67(12):1146–1152.
 13. Mirsadraee S, Mankad K, McCoubrie P, Roberts T, Kessel D. Radiology curriculum for undergraduate medical studies--a consensus survey. *Clin Radiol.* diciembre de 2012;67(12):1155–61.
 14. Dillon JE, Slanetz PJ. Teaching evidence-based imaging in the radiology clerkship using the ACR appropriateness criteria. *Acad Radiol.* 2010;17(7):912–916.
 15. Yáñez, P. (2016). El proceso de aprendizaje: fases y elementos fundamentales. *Revista San Gregorio*, 11(1), 70-81.

Propuesta de nemotecnia CCETOE en el estudio de los núcleos de osificación en niños.

Jara JC et al. *Enfermería Investiga. Investigación, Vinculación, Docencia y Gestión* - Vol. 3 N° 4 2016 (De-Di)



DOI: <https://doi.org/10.26023/inv.v3i4.1010.03>

Artículo original

Propuesta de nemotecnia CCETOE en el estudio de los núcleos de osificación en niños

CCETOE mnemonic proposal in the study of ossification nuclei in children

Juan Carlos Jara Santamaría¹, Nabel Alexandra Flores Santamaría¹, Luis Ernesto Torres Morán², Carlos Fernando Cuzqui Carvajal³

¹ Hospital ESS "Carlos Andrade Marín" - Servicio de Radiología e Imagen - Quito - Ecuador.

² Universidad San Francisco de Quito - Clínica de Radiología Pediátrica - Quito - Ecuador.

³ Hospital ESS "Carlos Andrade Marín" - Servicio de Ortopedia y Traumatología - Quito - Ecuador.

Jara JC, Flores NA, Torres LE, Cuzqui CF. Propuesta de nemotecnia CCETOE en el estudio de los núcleos de osificación en niños. *Enferm Inv*. 2016;3(4):173-176.

2071-0172 / 2016-0002 Derechos Reservados © 2016 Universidad Técnica de Ambato, Carrera de Enfermería. Este es un artículo de acceso abierto distribuido bajo los términos de la Licencia Creative Commons, que permite los límites, distribución y reproducción en cualquier medio, siempre que la obra original es debidamente citada.

Resumen

Recibido: 23 marzo 2016
Revisado: 3 abril 2016
Aceptado: 20 noviembre 2016

Palabras Clave: Núcleos de osificación, imagen de radio, imagen pediátrica, radiología diagnóstica por imagen.

Keywords: Bone ossification nuclei centers, children, x-ray, image apply, medicine

Resumen

Introducción: La aplicación de nemotecnia facilita al personal de salud, los criterios necesarios para una aproximación diagnóstica oportuna, evitando realizar procedimientos innecesarios y perjudiciales en pacientes con posible lesión de niño.

Objetivo: Proporcionar al personal de salud una nemotecnia adecuada y fácil de recordar, para identificar las características de los núcleos de osificación del niño, en una imagen radiográfica simple.

Método: Se realizó un estudio transversal y descriptivo, enfocado en crear una nemotecnia fácil de recordar y además conocer los núcleos de osificación de todo el cuerpo de la edad pediátrica, solo se realizó durante el periodo Enero 2016- Junio 2017.

Resultados: En el estudio y análisis radiológico correspondiente a las 120 placas seleccionadas en el RIS-RACS (Radiology Information System - Picture Archiving and Communications System) de la Unidad de Diagnóstico, distribución, preservación y administración de las imágenes radiológicas del Hospital Axón se determinó que la identificación de los núcleos de osificación fue adecuada y con mayor facilidad, aplicando las categorías nemotécnicas propuestas en CCETOE (Cephalum, Cabeza de radio, Epicondilo interno, Trocra, Clavicula, Epicondilo externo).

Conclusiones: Las nemotecnia proporcionan una opción adecuada para memorizar conceptos en el área de salud, facilitando la aplicación del conocimiento y disminuyendo el uso de exámenes perjudiciales para los pacientes.

Abstract

Introduction: Mnemonic facilitates to the health personnel the necessary criteria for a timely diagnostic approach, avoiding inappropriate and harmful procedures in patients with possible elbow injury.

Objective: To provide an adequate and easy-to-remember Spanish mnemonic, identifying the characteristics of elbow ossification centers at x-ray.

Method: A cross-sectional and descriptive study was carried out, focused on creating an easy-to-remember mnemonic and also knowing the elbow ossification centers throughout the pediatric age, the study was developed during January 2016 to June 2017.

Results: In the study and radiological analysis corresponding to 120 x-ray selected in the RIS-RACS (Radiology Information System - Picture Archiving and Communications System) of the Axón Hospital, the identification of the appropriate nuclei ossification was recognized and easy determined applying the mnemonic criteria proposed in CCETOE (Cephalum, Radio Head, Internal Epicondyle, Trochlea, Clavicular, External Epicondyle).

Conclusions: The mnemonic provide an adequate option to memorize concepts in the health area, facilitating the application of knowledge and decreasing the use of harmful tests for patients.

Autor de correspondencia

Juan Carlos Jara Santamaría, Hospital ESS "Carlos Andrade Marín", Programa de Radiología e Imagen, Teléfono: +5939715632, Quito, Ecuador. E-mail: juccarj@clinicaaxon.com

Propuesta de nemotecnia CCETOE en el estudio de los núcleos de osificación en niños

CCETOE mnemonic proposal in the study of ossification nuclei in children

Juan Carlos Jara Santamaría¹, Natali Alexandra Flores Santamaría¹, Luis Ernesto Torres Moran², Carlos Fernando Culqui Carvajal³

1 Hospital IESS “Carlos Andrade Marín” –Servicio de Radiología e Imagen – Quito – Ecuador.

2 Universidad San Francisco de Quito – Cátedra de Radiología Pediátrica – Quito – Ecuador.

3 Hospital IESS “Carlos Andrade Marín” – Servicio de Ortopedia y Traumatología – Quito – Ecuador

Resumen

Introducción. - La aplicación de nemotecnias facilita al personal de salud, los criterios necesarios para una aproximación diagnóstica oportuna, evitando realizar procedimientos inadecuados y perjudiciales en pacientes con posible lesión de codo. **Objetivo:** Proporcionar al personal de salud una nemotecnia adecuada y fácil de recordar, para identificar las características de los núcleos de osificación del codo, en una imagen radiográfica simple. **Metodología:** Se realizó un estudio transversal y descriptivo, enfocado en crear una nemotécnica fácil de acordarse y además conocer los núcleos de osificación de codo a lo largo de la edad pediátrica, esto se realizó durante el periodo enero 2016- junio 2017. **Resultados:** En el estudio y análisis radiológico correspondiente a las 120 placas seleccionadas en el RIS-PACS (RIS) Radiology Information System, y PACS (Picture Archiving and Communications System), para el almacenamiento, distribución, presentación y administración de las imágenes radiológicas. del Hospital Axxis se destacó; que la identificación de los núcleos de osificación fue adecuada y con mayor facilidad, aplicando los criterios

nemotécnicos propuestos en CCETOE (Capitellium, Cabeza de radio, Epicóndilo Interno, Tróclea, Olecranon, Epicóndilo Externo).

Conclusiones: Las nemotecnias proporcionan una opción adecuada para memorizar conceptos en el área de salud, facilitando la aplicación del conocimiento y disminuyendo el uso de exámenes perjudiciales para los pacientes.

Palabras Clave: Núcleos de osificación, Lesión de codo, edad pediátrica, radiología, diagnóstico por imagen.

Abstract

Introduction: Mnemonics facilitates to the health personnel the necessary criteria for a timely diagnostic approach, avoiding inappropriate and harmful procedures in patients with possible elbow injury. **Objective:** To provide an adequate and easy-to-remember Spanish mnemonic, identifying the characteristics of elbow ossification centers at x-ray. **Methodology:** A cross-sectional and descriptive study was carried out, focused on creating an easy-to-remember mnemonic and also knowing the elbow ossification centers throughout the pediatric age, the study was developed during January 2016 to June 2017. **Results:** In the study and radiological analysis corresponding to 120 x-ray selected in the RIS-PACS of the Axxis Hospital, the identification of the appropriate nuclei ossification was emphasized and easy determined applying the mnemonic criteria proposed as CCETOE. **Conclusions:** The mnemonic provide an adequate option to memorize concepts in the health area, facilitating the application of knowledge and decreasing the use of harmful tests for patients.

Key words: elbow, ossification nuclei centers, children, x-ray, elbow injury, fracture.

Introducción:

Las lesiones traumáticas de codo son muy frecuentes en la edad pediátrica (1). Entre más joven sea el grupo poblacional existe mayor probabilidad de tener una co-lesión de codo (2). El camino de elección para los proveedores de salud es realizar estudios de imagen radiológicos, para descartar una posible lesión en la articulación del codo, aún si la evidencia encontrada en la anamnesis o la evaluación física demuestre lo contrario (3). No obstante, el diagnóstico radiológico de las mismas es dificultoso, debido a que muchos de los componentes anatómicos son cartilaginosos o adiposos y no visibles radiológicamente (4) (5). Entre las características radiográficas más notables; destaca el signo de almohadilla de grasa en la región posterior del codo, sin embargo, no existe la evidencia necesaria que relacione su presencia con una fractura de codo (6). En muchas ocasiones las lesiones en el codo son diagnosticadas posteriormente, en consultas de seguimiento, debido a una interpretación aparentemente normal en el examen radiográfico inicial (3). A medida que el niño crece, el cartílago se transforma en hueso y se muestra como núcleos de osificación, que aparecen en diferentes edades (7). El radiólogo debe conocerlos para evitar confundirlos con fracturas (8). Si bien los parámetros para tomar una decisión clínica adecuada son diversos, no se ha establecido una herramienta apropiada para guiar al proveedor de salud en el proceso de la interpretación radiológica, correspondiente a lesiones del codo en niños (9). La evaluación radiológica inicial comprende el uso de mediciones radiológicas para ángulos calculables, que se relacionan con el rango de movilidad del codo, entre los que se destacan el ángulo de Baumann que

podrían no conocerse si no se poseen los conocimientos adecuados en traumatología (10) (11). El examen físico también comprende un sin número de dificultades en la anamnesis inicial debido a la dificultad por la falta de cooperación de los pacientes (12). Es necesario destacar las diferencias anatómicas y fisiológicas del esqueleto en niños con relación al sistema óseo de un adulto que conducen a mecanismos diferentes en las lesiones (12). Del mismo modo que el mecanismo de lesión la edad es un factor determinante para predecir patrones de lesiones típicos de grupos de edad (12). La evaluación radiográfica del codo requiere el conocimiento adecuado y la experticia relacionada con la maduración y secuencia en la formación de los centros de osificación secundarios y con esta se podrá distinguir la anatomía normal y poder diferenciarla de una posible lesión del codo (13). Es necesario considerar las variaciones que existen de paciente a paciente, así como; la edad, el sexo e incluso puede encontrarse diferencias en radiografías en imagen contra lateral donde pueden hallarse anormalidades (13) (14). Actualmente se puede utilizar la nemotecnia "CRITOE para establecer el orden cronológico al diferenciar los núcleos de osificación del codo (capitellum, cabeza radial, centro de osificación interna, tróclea, olécranon, centro de osificación externa" (15) (7). Aquí proporcionaremos una nemotecnia correspondiente a los núcleos de osificación en niños, que puede servir para la toma de decisiones clínicas y mejorar la calidad de atención en el paciente pediátrico, guiándonos bajo la premisa y objetivo de adaptar a nuestro medio una nemotecnia, que permita identificar y recordar con facilidad su edad de aparición y aspecto, determinar las diferencias entre la anatomía normal y las

alteraciones patológicas en una posible lesión de codo y mostrar aparición cronológica de núcleos de osificación de la articulación del codo.

Métodos

Diseño del estudio

Se realizó un estudio transversal y descriptivo, en el área de imagen del Hospital Axxis (Radiólogos Asociados). Se escogió este tipo y nivel de estudio, con la premisa, que se trata de un trabajo de investigación enfocado en crear una nemotécnica fácil de acordarse y además conocer los núcleos de osificación de codo a lo largo de la edad pediátrica, esto se realizó durante el periodo enero 2016- junio 2017.

Universo y muestra

Se seleccionaron 120 imágenes radiológicas por conveniencia del RIS-PACS, provenientes de pacientes menores de 16 años, que se realizaron una radiografía de codo en el Hospital Axxis de la ciudad de Quito, bajo sospecha de lesión de codo previo a su diagnóstico final. Esto tuvo como objetivo evitar que los niños se irradien innecesariamente y se cumplan los preceptos de ALARA “As Low As Reasonably Achievable” es decir “tan bajo como sea razonablemente alcanzable disminuir la radiación”. La selección de las imágenes se realizó por parte del personal de salud, correspondiente a postgradistas de cuarto año de radiología, bajo la supervisión de radiólogos con una amplia experiencia profesional.

Criterios de Inclusión

Imágenes de pacientes dentro de un grupo de edad comprendido entre: recién nacidos hasta los 16 años, de ambos sexos, que acudieron al servicio de salud por lesión y fractura probable de codo, imágenes de pacientes que no recibieron tratamiento previo, con un diagnóstico final de ausencia de lesión en el codo. Por lo tanto, las imágenes seleccionadas corresponden solo a pacientes diagnosticados como: sanos y que recibieron dosis radiológicas iniciales provenientes del examen complementario de imagen una radiografía convencional simple para su diagnóstico final.

Criterios de Exclusión

Imágenes de pacientes mayores de 16 años, en los que fue establecida como diagnóstico diferencial una lesión de codo evidente en la radiografía convencional simple, imágenes de pacientes con fractura de codo como antecedentes patológicos personales y que en el diagnóstico físico y clínico se evidenciaban signos y síntomas de fractura o lesión de codo como diagnóstico final realizado, por un traumatólogo o especialista.

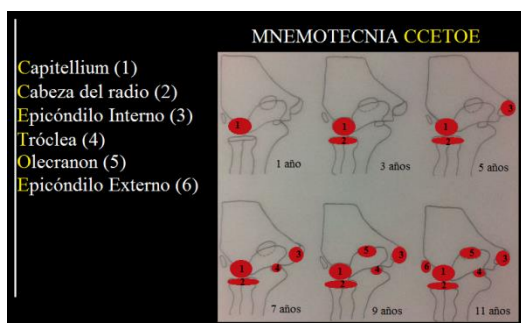
Variables para el estudio

Para la selección de las variables en el estudio se basó en la conocida literatura americana CRITOE, correspondiente a la aparición de los centros de osificación relacionados a la edad en un codo pediátrico (16). Las variables cualitativas propuestas corresponden a CCETOE, que pertenecen al análisis de los núcleos de osificación relacionados con la edad pediátrica, desde otra perspectiva que mejoran el acercamiento diagnóstico inicial.

Resultados

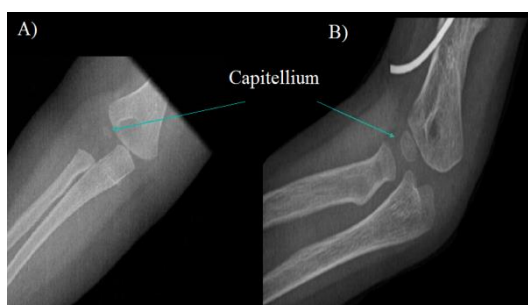
Los Médicos encargados de la selección de imágenes para la aplicación de los criterios CCETOE, seleccionaron las placas disponibles del RIS-PACS de Radiólogos Asociados del Hospital Axxis. Se escogió 120 placas radiológicas que destacaron por su calidad, para una adecuada lectura de la articulación del codo, destacando las imágenes radiográficas antero posteriores y laterales, que brindaron la información necesaria para un diagnóstico diferencial inicial (17). Sin embargo, se encontraron radiografías de tomas oblicuas, probablemente realizadas porque las radiografías iniciales; brindaban escasa información al personal de salud y un diagnóstico dudoso o incierto.

Además, se tomó en cuenta la integridad de las placas radiológicas, y se comenzó a describir los núcleos de osificación más representativos, correspondiente a su edad pediátricas (Figura 1), al mismo tiempo fueron interpretadas y en el proceso se construyó la nemotecnia descriptiva CCETOE.



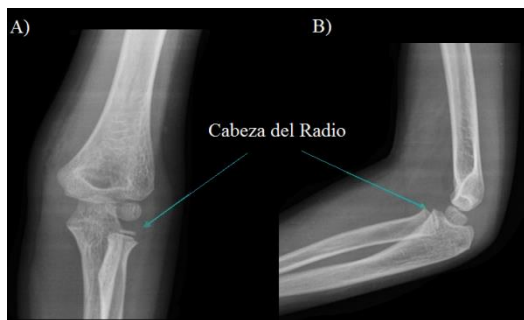
(Figura 1) Núcleos de osificación presentes en relación a la edad pediátrica C.- Capitellium correspondiente a el 1er año de vida, C.- Cabeza del radio 3er año de Vida, E.- Epicóndilo interno a los 5 años de edad, T.- Tróclea a los 7 años de edad, O.- Olecranon a los 9 años de edad y E.- Epicóndilo Externo a los 11 años de edad. Imagen original tomada por (18).

En el estudio y análisis radiológico correspondiente a cada placa disponible en el RIS-PACS del Hospital Axxis se destacó; la observación y análisis de los criterios nemotécnicos propuestos CCETOE: (C) Capitellium correspondiente a la osificación en el primer año de vida de un niño sano (Figura 2A), como podemos observar en las placas radiológicas disponibles, también se logró identificar dicho núcleo de osificación muy marcado entre las imágenes en niños de 3 años de edad (Figura 2B).



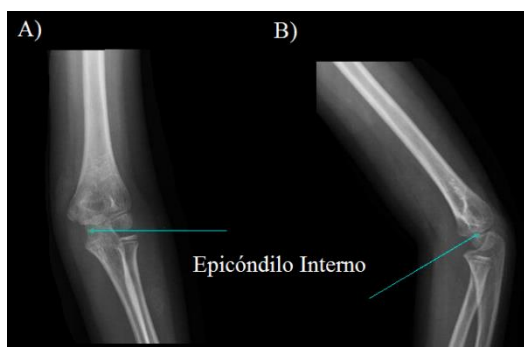
(Figura 2) A) Capitellium núcleo de osificación presente en el brazo de un niño de 1 año de edad como lo señala la flecha verde en una radiografía AP de brazo derecho. B) Capitellium observado en un niño de 3 años de edad mediante Rx oblicua. Imagen original tomada por (18).

Identificación de la Cabeza del radio(C), la cual se logró observar y está presente en placas de niños aproximadamente a los 3 años de edad, correspondiente al núcleo de osificación el cual es claramente visible en las imágenes disponibles (Figura 3).



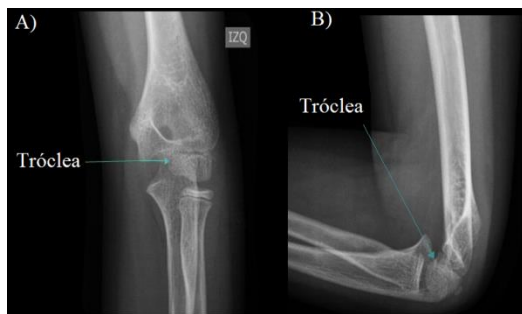
(Figura 3) A) Describe la localización y la diferenciación del núcleo de osificación de la cabeza del radio correspondiente a la segunda letra de la nemotecnia (C) en CCETOE en imágenes AP y B) Lateral del brazo de un niño de 3 años de edad, respectivamente señaladas con flecha verde. Imagen tomada por (18).

Continuando con la nemotecnia propuesta se identificó el Epicóndilo Interno (E), que corresponde a la osificación en niños de aproximadamente 5 años de edad (Figura 4).



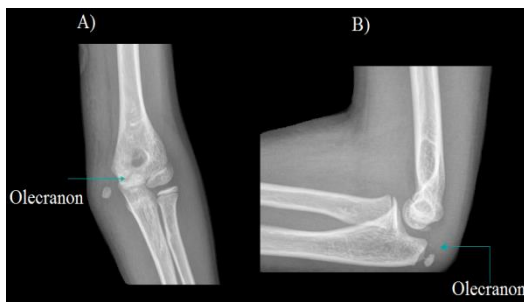
(Figura 4) A) Corresponde a la descripción del núcleo de osificación del epicóndilo interno en un brazo izquierdo señalado con flecha verde y B) Imagen lateral que describe el núcleo de osificación ya mencionado en un niño de 5 años de edad. Imagen proporcionada por (18).

Tomando en cuenta la edad, se identificó en las placas disponibles, la Tróclea (T) que corresponde a la osificación en niños de aproximadamente 7 años de edad, que es claramente visible en dicha población pediátrica (Figura 5).



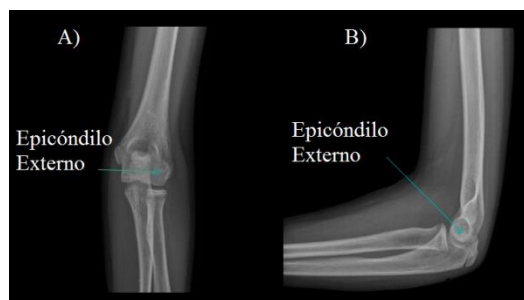(Figura 5) A) Localización del núcleo de osificación de la Tróclea señalado con flecha verde en una placa de un niño de 7 años de edad identificada en una radiografía AP y B) Radiografía lateral del mismo paciente donde se logra identificar la Tróclea correspondiente a la letra T de la nemotecnia CCETOE.

Sucesivamente se describió el Olecranon (O), el cual se puede identificar en placas radiológicas de niños a los 9 años aproximadamente la presencia de este núcleo de osificación es claramente visible en radiografías convencionales simples (Figura 6).



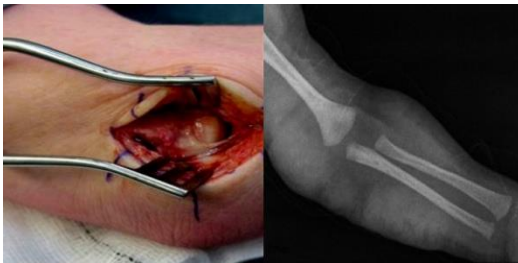(Figura 6) A) Localización que señala la flecha verde de la ubicación del olecranon en una radiografía AP y B) Localización e identificación en una placa lateral de codo correspondiente a un niño de 9 años de edad. De acuerdo a la nemotecnia propuesta (O) en CCETOE. Imagen proporcionada por (18).

Se reconoció el núcleo de osificación correspondiente a niños de 11 años de edad; el epicóndilo externo claramente visible en las imágenes disponibles (Figura 7).



(Figura 7) A) Con flecha verde se identifica el núcleo de osificación del Epicóndilo externo y B) Se identifica dicho núcleo en una imagen lateral de codo ambas imágenes procedentes de un niño de 11 años de edad corresponden en la nemotecnia propuesta a la letra (E) de CCETOE. Imagen proporcionada por (18).

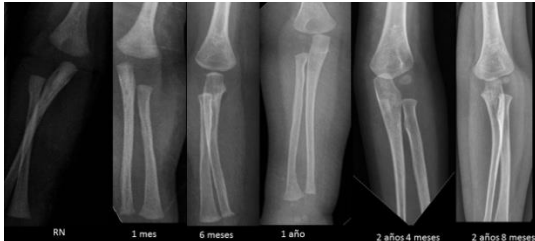
Para lograr identificar las estructuras cartilagosas, que no son reconocibles en una radiografía simple, se necesitó realizar la toma de imágenes fotográficas a un usuario, que fue un niño de 5 años, que se sometió a una cirugía de codo abierta, donde se describe claramente las estructuras anatómicas visibles, que representan a los núcleos de osificación en un codo normal (Figura 8).



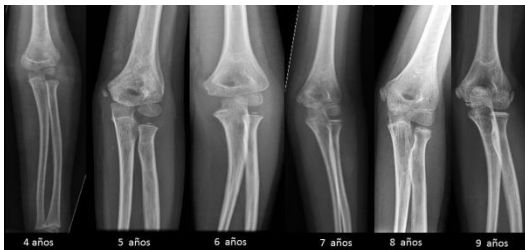(Figura 8) Imagen izquierda correspondiente a una disección de codo de un niño de 5 años de edad donde pueden observarse estructuras cartilaginosas, que al realizar una radiografía AP simple, podría parecer no existe. Imagen de la derecha correspondiente a una Rx de un niño de 1 mes. Imagen original tomada por (18).

Cronológicamente podemos determinar las diferentes características radiológicas presentes relacionadas con la edad de cada individuo, en las imágenes podemos observar la formación de los núcleos de osificación en niños desde los 0 años de edad y 2 años 8 meses (Figura 9). La cronología de los núcleos de osificación se determina por la sucesiva formación y apareamiento de los núcleos de osificación, donde al término de 4 años de edad y los 9 años se pueden observar ya densidades óseas (Figura 10). Y a mayor edad donde equivocadamente podemos describir como el desaparecimiento de los núcleos de osificación desde los 10 años a los 16

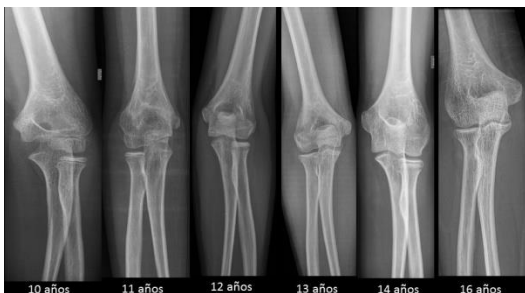
años que corresponde al reemplazado del tejido cartilaginoso por tejido óseo que en imágenes radiológicas se puede identificar fácilmente (Figura 11).



(Figura 9) Identificación de los núcleos de osificación primarios en niños recién nacidos a 2 años 8 meses de edad podemos observar su formación, conforme el desarrollo del niño en imágenes AP de diferentes niños. Imagen original tomada por (18).



(Figura 10) Identificación de los núcleos de osificación en placas radiológicas AP de niños de 4 años a 9 años de edad donde podemos observar la presencia de densidades óseas presentes en el lugar de los núcleos de osificación. Imagen original tomada por (18).



(Figura 11) Identificación del desarrollo óseo correspondiente a placas radiográficas AP de niños de 10 años de edad a 16 años de edad donde se

muestra que los núcleos de osificación son reemplazados por tejido óseo. Imagen original tomada por (18).

Con la aplicación de la nemotecnia propuesta CCETOE se logró reconocer de mejor manera cada núcleo de osificación, y diferenciarlo de una posible lesión de codo la propuesta aplicada para identificar las radiografías simples de codo demostró a su vez que se disminuía los errores diagnósticos, causados por la mala identificación de los núcleos de osificación correspondientes a las placas. Al momento de relacionar la edad con cada núcleo de osificación correspondiente por CCETOE determinada si la lesión probable del codo correspondía a un traumatismo o si simplemente era parte de la anatomía normal de los pacientes.

Discusión

Facilitar al personal de salud nuevos criterios diagnósticos, representa un reto para los médicos e investigadores, ya que generalmente los médicos aplican los conocimientos adquiridos en la formación de salud tanto del pregrado como postgrado, y más difícil aún es que diariamente es aplicado este conocimiento en cada establecimiento de salud. La propuesta de una nueva nemotecnia en este caso CCETOE se enfoca en facilitar a los médicos el diagnóstico adecuado para pacientes de edad pediátrica con posibles lesiones en codo. Esto se enfatiza en la toma de dediciones adecuadas para el tratamiento de cada paciente. Dichas decisiones son proporcionales en el caso de lesiones óseas de codo al grado de exposición radiológica que se somete cada paciente para poder obtener un diagnóstico adecuado. La nemotecnia actual CRITOE ha

demostrado tener grandes resultados en cuanto la diferenciación diagnóstica de una lesión

con un codo normal sin embargo debemos centrarnos en proporcionar una nueva nemotecnia que sea aplicable no solo por especialistas sino también por médicos generales que al no poseer el conocimiento adecuado pueden tomar malas decisiones y ocupar exámenes de imagen innecesarios es por eso que relacionamos a la nueva nemotecnia a partir de la palabra "CETACEO" correspondiente al orden de mamíferos marinos, lo que genera un mayor aprendizaje y reconocimiento de cada núcleo de osificación con gran facilidad. CCETOE proporciona y a su vez garantiza el reconocimiento adecuado de cada núcleo de osificación correspondiente a la edad pediátrica de cada paciente. Basándonos en la información científica disponible no se han encontrado más núcleos de osificación en codo por tanto podemos decir que es aplicable nuestra nemotecnia y de esta forma disminuir la exposición radiológica a los pacientes que con solo identificar mediante la nemotecnia CCETOE podemos saber si nos enfrentamos a un codo lesionado o normal.

Conclusiones:

Es importante reconocer el orden de aparición de los núcleos de osificación en los niños, para no confundir con fracturas (arrancamiento) que se producen comúnmente en esta articulación en la edad pediátrica.

Proponemos el uso de CCETOE como nemotecnia para el uso diario en los servicios de radiología.

En algunos casos es recomendable realizar proyecciones comparativas de codo para observar el desarrollo simétrico de los núcleos de osificación.

Proyectamos realizar atlas de desarrollo óseo de codo en un futuro.

Referencias Bibliográficas

1. Alexander Sasha Dubrovsky MDCM MSc FRCPC EMP. The American Journal of Emergency Medicine. [Online].; 2014 [cited 2017 Noviembre 10].
Available from: HYPERLINK "[http://www.ajemjournal.com/article/S0735-6757\(14\)00863-8/fulltext](http://www.ajemjournal.com/article/S0735-6757(14)00863-8/fulltext)" [http://www.ajemjournal.com/article/S0735-6757\(14\)00863-8/fulltext](http://www.ajemjournal.com/article/S0735-6757(14)00863-8/fulltext) .
2. M. Rubinstein P HMZ. Annals of Emergency Medicine An International Journal. [Online].; 2017 [cited 2017 Noviembre 10. Available from: HYPERLINK [http://www.annemergmed.com/article/S0196-0644\(17\)31159-9/fulltext](http://www.annemergmed.com/article/S0196-0644(17)31159-9/fulltext)
[http://www.annemergmed.com/article/S0196-0644\(17\)31159-9/fulltext](http://www.annemergmed.com/article/S0196-0644(17)31159-9/fulltext).
3. M.Burnier GBARVCJPPFC. Science Direct. [Online].; 2016 [cited 2017 Noviembre 11. Available from: HYPERLINK <http://www.sciencedirect.com/science/article/pii/S1877056816301268>
<http://www.sciencedirect.com/science/article/pii/S1877056816301268>.
4. Al-Aubaidi Z TT. PubMed. [Online].; 2012 [cited 2017 Noviembre 12. Available from: HYPERLINK <https://www.ncbi.nlm.nih.gov/pubmed/22735922>
<https://www.ncbi.nlm.nih.gov/pubmed/22735922>.
5. Skaggs D PJ. [Online].; 1997 [cited 2017 Noviembre 10. Available from: HYPERLINK <https://www.ncbi.nlm.nih.gov/pubmed/9435010>
<https://www.ncbi.nlm.nih.gov/pubmed/9435010>.
6. Skaggs DL MR. PubMed. [Online].; 1999 [cited 2017 Noviembre 14. Available from: HYPERLINK <https://www.ncbi.nlm.nih.gov/pubmed/10535592>
<https://www.ncbi.nlm.nih.gov/pubmed/10535592> .
7. Carlos R Procell Villalobos NCZS-JRMBCT. Medigraphic. [Online].; 2000 [cited 2017 Noviembre 12. Available from: HYPERLINK <http://www.medigraphic.com/pdfs/abc/bc-2000/bc002e.pdf>
<http://www.medigraphic.com/pdfs/abc/bc-2000/bc002e.pdf> .

8. J.F. Rojas Blandón YAVPTGEC By DLM. Elsevier. [Online].; 2016 [cited 2017 Noviembre 13. Available from: HYPERLINK <http://www.elsevier.es/es-revista-radiologia-119-congresos-33-congreso-nacional-seram-24-sesion-pediatra-2405-comunicacion-fracturas-del-codo-pediatria-como-25654> .
9. Luisana Barmary de la Trinidad Villarroel González YMRPNJN. Science Direct. [Online].; 2017 [cited 2017 Noviembre 14. Available from: HYPERLINK <http://www.sciencedirect.com/science/article/pii/S0120884517300731> .
10. Andrés Camilo Abril-Aguilar LGBB-EMVA. Scielo. [Online].; 2008 [cited 2017 Noviembre 13. Available from: HYPERLINK <http://www.scielo.org.co/pdf/rfmun/v56n4/v56n4a04.pdf> .
11. Gutiérrez JM. Atlas de Mediciones Radiográficas Ortopedia y Traumatología. In Pérez MB, editor. Atlas de Mediciones Radiográficas Ortopedia y Traumatología. Ciudad de Mexico: Mc Graw – Hill Americana; 2013. p. 103-106.
12. JemmaBates-Smith RN MDRM. Science Direct. [Online].; 2011 [cited 2017 Noviembre 14. Available from: HYPERLINK <http://www.sciencedirect.com/science/article/pii/S1574626711000322> .
13. H DB. PubMed. [Online].; 1996 [cited 2017 Noviembre 15. Available from: HYPERLINK <https://www.ncbi.nlm.nih.gov/pubmed/9084558> .
14. J. Burgos PGHSM. Fractura de la extremidad proximal del cúbito. In Alcocer A, editor. Lesiones Traumáticas del Niño. Madrid: Panamericana; 1995. p. 352.

15. Steven F.DeFroda 1HH,JAG,AHH ,yAICJ. PubMed. [Online].; 2017 [cited 2017 Noviembre 15. Available from: HYPERLINK

<https://www.ncbi.nlm.nih.gov/pmc/articles/PMC5337779/>

<https://www.ncbi.nlm.nih.gov/pmc/articles/PMC5337779/> .

16. H.Karantanas M. Science Direct. [Online].; 2007 [cited 2017 Noviembre 16. Available from: HYPERLINK

<http://www.sciencedirect.com/science/article/pii/S0720048X07000368>

<http://www.sciencedirect.com/science/article/pii/S0720048X07000368> .

17. E. Garmendia Lopetegui IGEAMBM-MTAEJMLdL MyEII. ElSevier. [Online].; 2014 [cited 2017 Noviembre 16. Available from:

HYPERLINK<http://www.elsevier.es/pt-revista-radiologia-english-edition--419-congresos-32-congreso-nacional-de-la-10-sesion-presentaciones->

[electronicas-educativas-musculo esqueletico-985-comunicacion-10064](http://www.elsevier.es/pt-revista-radiologia-english-edition--419-congresos-32-congreso-nacional-de-la-10-sesion-presentaciones-)

[http://www.elsevier.es/pt-revista-radiologia-english-edition--419-congresos-32-](http://www.elsevier.es/pt-revista-radiologia-english-edition--419-congresos-32-congreso-nacional-de-la-10-sesion-presentaciones-)

[congreso-nacional-de-la-10-sesion-presentaciones-electronicas-educativas-musculo esqueletico-985-comunicacion-10064](http://www.elsevier.es/pt-revista-radiologia-english-edition--419-congresos-32-congreso-nacional-de-la-10-sesion-presentaciones-) .

18. Jara J, Flores N. Núcleos de osificación. 2017. Imagenes propias tomadas de placas radiográficas en el Hospital AXXIS y CAM.

19. MACNICOL, M. F. Elbow injuries in children. Current Orthopaedics, 1987, vol. 1, no 4, p. 412 -419.

Tratamiento de fracturas vertebrales por compresión con implante intramedular expandible SpineJack®: primera experiencia en Ecuador.

From: Doris Vela <dvela508@puce.edu.ec>
Sent: Wednesday, November 7, 2018 3:27 PM
To: Patricio YANEZ MORETTA
Subject: [REMCB] Decisión del Editor

Estimados Investigadores

Patricio Montalvo-Ramos
Juan Jara-Santamaría
Natalí Flores-Santamaría
Pedro Cornejo-Castro
Patricio Yáñez-Moretta (autor corresponsal)

Es un placer informarles que su artículo "Tratamiento de fracturas vertebrales por compresión con implante intramedular expandible SpineJack®: primera experiencia en Ecuador" ha sido aceptado para publicación en la REMCB, en breve enviaremos las galeradas y solicitaremos la autorización de publicación.

Saludos cordiales,

Doris Vela Peralta PhD.
Editora científica
Revista Ecuatoriana de Medicina y Ciencias Biológicas
Pontificia Universidad Católica del Ecuador
Apartado 17012184
Telf 2991700 ext 1823
www.remcb.com

Tratamiento de fracturas vertebrales por compresión con implante intramedular expandible *SpineJack*®: primera experiencia en Ecuador

Treatment of vertebral fractures by compression with implantable intramedullary *SpineJack*®: first experience in Ecuador

Patricio Montalvo-Ramos ¹, Juan Jara-Santamaría ¹, Natalí Flores-Santamaría ¹, Pedro Cornejo-Castro ²& Patricio Yáñez-Moretta ^{3,4}

¹Universidad San Francisco de Quito. Hospital del IESS “Carlos Andrade Marín”, Portoviejo y Ayacucho, Quito-Ecuador.

²Universidad Central del Ecuador. Universidad San Francisco de Quito. Hospital del IESS “Carlos Andrade Marín”, Portoviejo y Ayacucho, Quito-Ecuador.

³ Universidad Internacional del Ecuador: Facultad de Ciencias Médicas, de la Salud y de la Vida, Quito.

⁴ Universidad Tecnológica Indoamérica: Biodiversidad y Recursos Genéticos. Quito.

* juantroy@hotmail.es

RESUMEN

Las fracturas vertebrales por compresión han sido tratadas con cemento óseo en el interior de las mismas, con técnicas como la cifoplastía y vertebroplastía. Sin embargo, son conocidos los potenciales efectos adversos, principalmente la fuga del cemento a los tejidos aledaños, y en la mayoría de los casos la consiguiente afección a la altura vertebral. Es importante que se logre una adecuada reducción de la fractura, ya que la altura vertebral influye directamente en la calidad de vida de los pacientes. La investigación evalúa la aplicación del método implante intramedular expandible *SpineJack*® para el tratamiento de fracturas vertebrales por compresión por primera vez en Ecuador. En una paciente de 65 años que sufrió un traumatismo en su columna lumbar

a nivel de L1, con fractura tipo *burst*, en junio de 2016 se realizó un acceso transpedicular percutáneo con guía fluoroscópica para insertar el dispositivo *SpineJack*® en el cuerpo vertebral. Se utilizaron expansores del implante especialmente diseñados para este dispositivo, los cuales abrieron los extremos y desplegaron el componente central de titanio, esto facilitó la inyección de PMMA (polimetilmetacrilato), el cual finalmente envolvió a los implantes, lo cual garantizó la estabilización de la fractura. La tomografía de control permitió observar una adecuada reducción del declive central de la vértebra L1 de la paciente y una recuperación de la altura del cuerpo vertebral con valores similares a los reportados por otros investigadores que han trabajado con este método en otros países. La mejoría clínica de la paciente fue favorable, no presentó complicaciones y el alivio del dolor fue notable. Se considera este resultado interesante, no solo desde el punto de vista de la mejora de la calidad de vida de la paciente, sino desde el punto de vista anatómico-funcional de la vértebra fracturada. El seguimiento de otras experiencias con este dispositivo en Ecuador permitirá evaluarlo de manera más completa.

Palabras clave: Fracturas vertebrales, fracturas por compresión, *SpineJack*®, cemento, vértebras, Ecuador.

ABSTRACT

Vertebral compression fractures have been treated using bone cement inside them, with techniques such as kyphoplasty and vertebroplasty. However, the potential adverse effects are known, mainly the leakage of cement to the surrounding tissues, and in most cases the consequent affection at vertebral height. It is important that an adequate reduction of the fracture is achieved, since the vertebral height directly influences the quality of life of the patients. In this study, we report the application of *SpineJack*® expandable intramedullary implant method for the treatment of vertebral compression fractures for the first time in Ecuador. In a 65-year-old patient who suffered a trauma to the lumbar spine at level L1, with a burst type fracture, percutaneous transpedicular access was performed with fluoroscopic guidance to insert the *SpineJack*® device into the vertebral body in June 2016. Implant expanders specially designed for this device were used, which opened the ends and unfolded the central component of titanium, this facilitated the injection of PMMA (polymethylmethacrylate), which finally enveloped the implants, guaranteeing the stabilization of the fracture. The control tomography allowed to

detect an adequate reduction of the central decline of the patient's L1 vertebra and a recovery of the vertebral body height with values similar to those reported by other researchers who have worked with this method in other countries with more patients. The clinical improvement of the patient was favorable, there were no complications and the pain relief was remarkable. This interesting result is considered, not only from the point of view of improving the quality of life of the patient, but from the anatomo-functional point of view of the fractured vertebra. The follow-up of other experiences using this device in Ecuador will allow evaluate it in a more complete way.

Keywords: Vertebral fractures, compression fractures, *SpineJack*®, cement, spine, Ecuador.

INTRODUCCIÓN

Convencionalmente, los tratamientos de fracturas por compresión han sido la vertebroplastia y cifoplastia, los cuales son procedimientos de intervención mínimamente invasivos (Velasco *et al.* 2010; Garzón *et al.* 2012). Una característica clave de estos métodos es que se estabilizan las fracturas con cemento óseo dentro de la vértebra fracturada (Garzón *et al.* 2012); sin embargo, las desventajas de esta técnica son los cambios en las propiedades mecánicas del hueso esponjoso, el aumento de riesgo de complicaciones debido a la fuga del cemento hacia tejidos circundantes (médula) y por último, es frecuente que en ocasiones no se logre la reducción adecuada del segmento que se encuentra comprometido (Rotter *et al.* 2015).

SpineJack® surge como un método contemporáneo que disminuye las desventajas y complicaciones con otras técnicas. Es un implante intravertebral, de titanio, diseñado para la reducción anatómica de fracturas vertebrales por compresión tipo A1, A2 y A3 de Magerl (Magerl *et al.* 1994), este implante despliega en un primer tiempo una fuerza opuesta de distracción unidireccional cráneo-caudal controlada, preservando al máximo la

trabécula ósea circundante, cuando se logra reducir la fractura, el *SpineJack*® mantiene la restauración conseguida antes y durante la inyección del cemento óseo (Krüger *et al.* 2015).

En un estudio in vitro se demostró que es posible reducir la cantidad de cemento a 10 % del volumen del cuerpo vertebral cuando se utiliza *SpineJack*®, ya que antes era imposible reducir la cantidad de cemento con cifoplastia estándar, sin pérdida de la reducción de la fractura (Krüger *et al.* 2015). Para uso clínico, estos resultados implican que la tasa de fuga de cemento podría reducirse y, en consecuencia, también, el riesgo de complicaciones que esto causa.

En trabajos análogos, la restauración de la altura anterior de la vértebra con cifoplastia estándar con balón (CEB) fue de 0,14 mm y con *SpineJack*® fue 3,34 mm; cuando la medición de la altura fue realizada en el centro la restauración con CEB fue de 0,91 mm y con *SpineJack*® 3,24 mm y en la restauración posterior de la vértebra con CEB fue de 0,37 mm mientras que con *SpineJack*® fue 1,26; los valores de restauración para el grupo *SpineJack*® fueron siempre significativamente mayores (Rotter *et al.* 2015).

Por otro lado, también se ha observado que al someter a pruebas de fatiga después de la vertebroplastia, los pacientes tratados con *SpineJack*® no mostraron ninguna pérdida significativa de la ganancia de altura intraoperatoria, en contraste con la cifoplastia convencional. También se menciona que *SpineJack*® preserva la ganancia máxima de altura, solamente se perdería 1% de lo ganado con la intervención, en contraste con la cifoplastia en la que suele perderse hasta un 16% de altura (Rotter *et al.* 2015).

Adicionalmente, se sabe que las fracturas por aplastamiento son causa de importante dolor e inestabilidad de la columna, lo que lleva a un importante decremento en la calidad de vida de las personas afectas (Hall *et al.* 1999).

Las opciones de tratamiento son varias, van desde el reposo en cama y uso de analgésicos sin pasar a la intervención para que la vértebra se moldee lentamente (Diamond *et al.* 2003); sin embargo, la recuperación de la sintomatología, sobre todo del dolor puede ser muy lenta y se ha demostrado que las técnicas invasivas en las que se usa cemento para el aumento de la vértebra afectada, como en la vertebroplastia y la cifoplastia, proveen una recuperación mejor y más rápida del dolor cuando se compara con las técnicas conservadoras (Papanastassiou *et al.* 2012).

Dentro de este contexto, el objetivo del presente estudio fue el de probar la seguridad y el rendimiento clínico del sistema *SpineJack* para el tratamiento de fracturas de origen traumático por compresión mediante una técnica de mínima invasión, y, de tener resultados positivos, poner a disposición esta técnica, reportada por primera vez para Ecuador.

El protocolo del estudio requirió una descripción preoperatoria y un análisis postoperatorio de resultados.

MATERIALES Y MÉTODOS

El presente constituye un estudio descriptivo transversal relacionado con la primera experiencia del uso de *SpineJack*® en Ecuador, efectuada en el Hospital Carlos Andrade Marín de la ciudad de Quito en junio de 2016.

Se trata de una paciente de 65 años de edad que sufrió un traumatismo en su columna lumbar a nivel de L1, lo cual le ocasionó una fractura de tipo *burst*. Para caracterizarla se utilizó la clasificación de Magerl (Magerl *et al.* 1994), la más aplicada a nivel mundial (Bazán *et al.* 2010). Se debe mencionar que el dispositivo *SpineJack*® está diseñado tomando en cuenta exclusivamente dicha clasificación (Noriega *et al.* 2015).

En la tomografía de control se pudo observar una fractura por aplastamiento (*burst*), incompleta de tipo Magerl A3.1 lo que ocasionó una disminución de la altura vertebral en comparación con las vértebras aledañas (Figuras 1a y 1b).

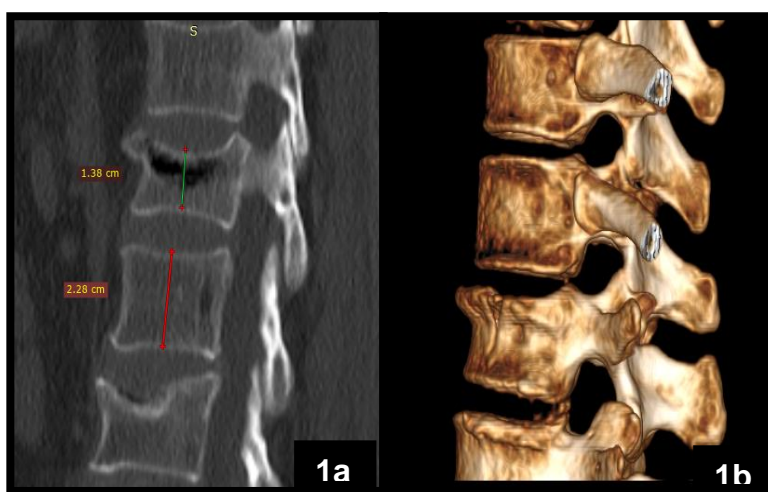


Figura 1a. Fractura de L1 tipo “*Burst*” Magerl tipo A3.1, control prequirúrgico.

Figura 1b. Reconstrucción en 3D de la misma.

Para realizar un acceso transpedicular óptimo al cuerpo vertebral, se debía tener un diámetro pedicular mínimo de 5 mm. El paciente debe situarse en decúbito prono, para minimizar las cargas en la vértebra afectada. Si se tratará de una fractura lumbar, se recomienda la posición hiperlordótica. El tipo de anestesia se decide en función del estado clínico del paciente.

El acceso transpedicular percutáneo fue realizado con guía fluoroscópica para insertar el dispositivo *SpineJack*® en el cuerpo vertebral, por la parte más caudal de la fractura.

La expansión del dispositivo puede aplicar una fuerza de 500 Newtons o 50 kg, a la fractura a lo largo del eje cráneo-caudal, similar a un Jack (“gata” para cambiar neumáticos) (Renaud, 2015). El implante de 5,0 mm está hecho de aleación de titanio (Ti6Al4V), la longitud de la placa final es de 20 mm y la expansión máxima en altura es de 17 mm. El diámetro de inserción es de 5 mm (Noriega *et al.* 2015).

Posteriormente, se utilizó una herramienta específica (expansores del implante), especialmente diseñada para este dispositivo, la cual abrió los extremos y desplegó el componente central de titanio mediante un mecanismo de cremallera y piñón que bloqueó la expansión a la altura deseada, al mismo tiempo evitó cualquier pérdida de corrección, que pudiera generar fractura antes de la inyección de PMMA (polimetilmetacrilato), el cual finalmente envolvió a los implantes, garantizando la estabilización definitiva de la fractura. Las imágenes relacionadas con la apertura del implante y la colocación del PMMA se pueden observar en las Figuras 2a, 2b, 3a, 3b.

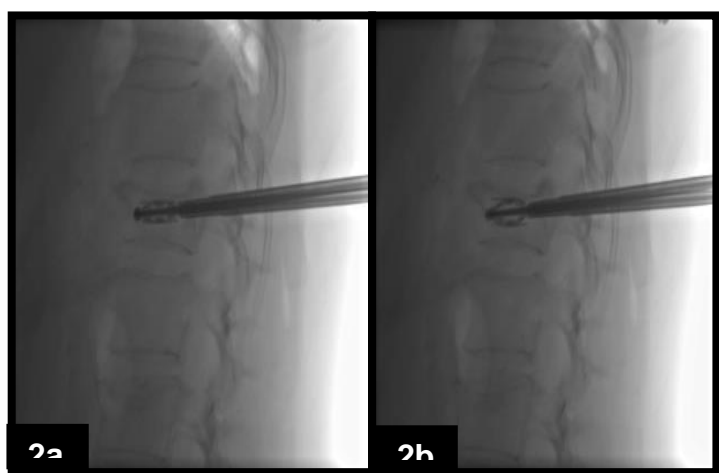
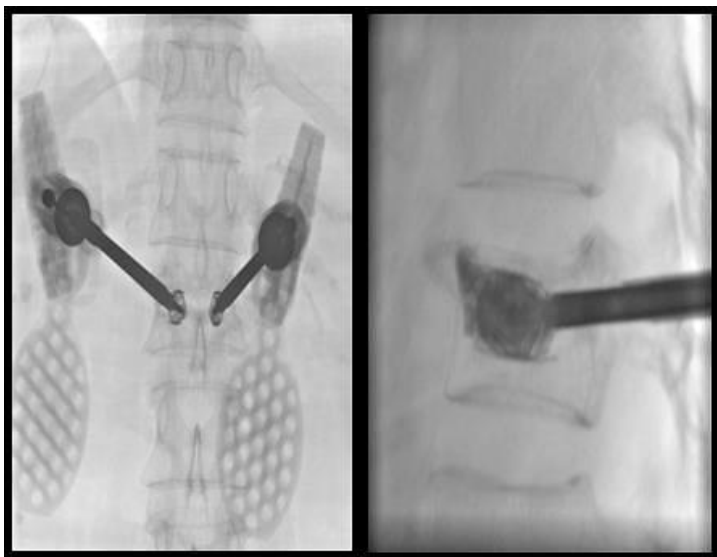

Figura 2a. Apertura en proceso del implante *SpineJack*®.

Figura 2b. Apertura completa del implante



3

3

Figura 3a. Colocación de PMMA (polimetilmetacrilato), proyección PA.

Figura 3b. Colocación de PMMA, proyección lateral

RESULTADOS

Una vez terminada la intervención, se procedió a realizar una tomografía de control (Figuras 4a-4b), se observó una adecuada reducción del declive central de la vértebra L1 de la paciente y una recuperación de la altura del cuerpo vertebral (Figuras 5a-5b), tras la fractura sufrida y tratamiento aplicado, en esta primera experiencia con *SpineJack*® en Ecuador.

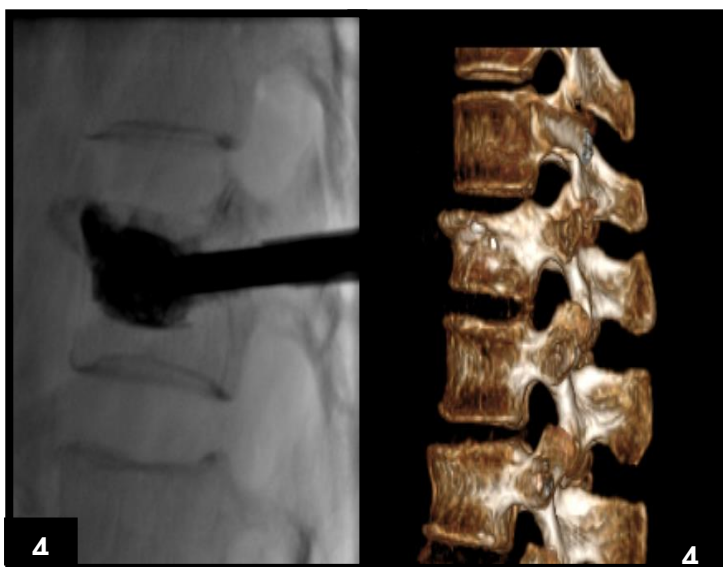


Figura 4a. Control postquirúrgico de la fractura, fluoroscopia.

Figura 4b. Mismo control visto en reconstrucción 3D.

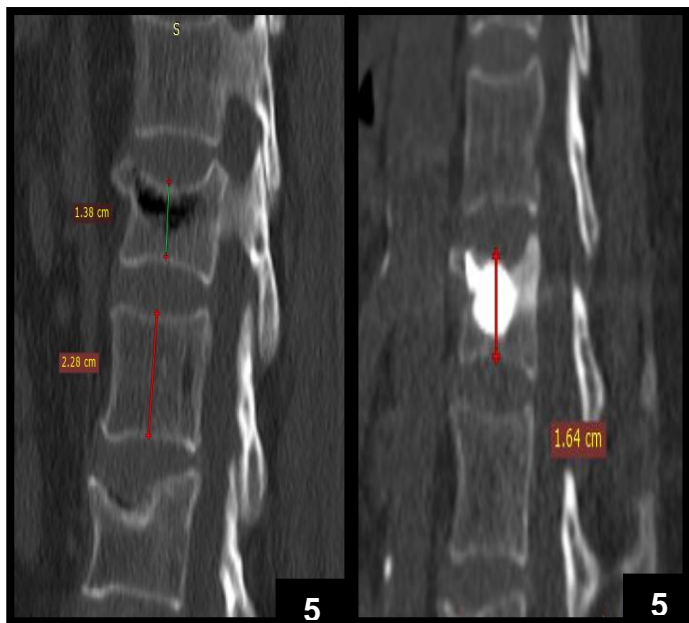


Figura 5a. Vértebra L1 antes del uso de dispositivo intramedular.

Figura 5b. Vértebra L1 después del uso del dispositivo.

Efectivamente, esta reducción tras la colocación del implante y la posterior ubicación del Polimetil-metacrilato (PMMA) fue de 2,6 mm (la medida en el centro del cuerpo vertebral antes del procedimiento fue de 13,8 mm y tras completar la intervención la altura vertebral fue de 16,4 mm), un poco más baja que lo reportado como reducción promedio al utilizar *SpineJack*® por otros autores (3,24 mm en el centro del cuerpo vertebral) (Rotter *et al.* 2015), pero similar a lo enunciado por investigadores que han trabajado con este método en otros países y con más pacientes (Krüger *et al.* 2015).

DISCUSIÓN Y CONCLUSIONES

El tratamiento quirúrgico debe prevenir los síntomas neurológicos, minimizar la deformidad

de la columna y las complicaciones, permitir la curación de fracturas y asegurar la mejor

función posible; lastimosamente esto no siempre ocurre; es por eso que en los últimos años han aumentado estudios en cifoplastia que incluyen diferentes tipos de implantes que se colocan con técnicas de mínima invasión.

Algunos investigadores en estudios *in vitro* han demostrado que es posible reducir la cantidad de cemento a 10 % del volumen del cuerpo vertebral cuando se utiliza *SpineJack*®. En el presente estudio también se observó una disminución similar de la cantidad de cemento.

Asimismo, la diferencia de altura en el centro del cuerpo vertebral después del tratamiento puede ser considerada similar a lo reportado por investigadores que han trabajado con este método en otros países y con más pacientes.

Por otra parte, cabe mencionar que la mejora clínica de la paciente fue favorable, no presentó complicaciones y el alivio del dolor fue notable, constituyéndose ésta además en la primera experiencia efectuada en el Hospital IESS “Carlos Andrade Marín” (Quito).

Se considera este resultado interesante, no solo desde el punto de vista de la mejora de la calidad de vida de la paciente, sino desde el punto de vista anatómico-funcional de la vértebra fracturada.

El seguimiento continuo a otras experiencias que usen *SpineJack*® en Ecuador permitirá evaluar de manera más completa su grado de éxito a nivel local. De ser así, la aplicación de este método nos facultaría en un futuro a tratar de una manera más eficiente, oportuna y segura a pacientes con diagnósticos similares.

AGRADECIMIENTOS

Al Hospital del IESS “Carlos Andrade Marín”, por permitirnos la realización del presente trabajo e investigación dentro de sus instalaciones.

REFERENCIAS BIBLIOGRÁFICAS

Bazán P, Borri, A, Torres P, Cosentino J, Games M. (2010). Clasificación de las fracturas toracolumbares: comparación entre las clasificaciones de AO y Vaccaro. *Coluna/Columna*, 9(2): 165-170.

Diamond B, Champion W, Clark A. (2003). Management of acute osteoporotic vertebral fractures: a nonrandomized trial comparing percutaneous vertebroplasty with conservative therapy. *Am J Med.*, 114(4): 257–265.

Garzón D, Velasco M, Narváez C. (2012). Modelado de la degradación hidrolítica de un implante óseo. *Rev Cuba Inv Biom.*, 31(2), 318-331.

Hall R, Criddle A, Comito T, Prince R. (1999). A case control study of quality of life and functional impairment in women with long-standing vertebral osteoporotic fracture. *Osteoporos Int.*, 9(6): 508–515.

Krüger A, Oberkircher L, Figiel J, Floßdorf F, Bolzinger F, Noriega D, Ruchholtz S. (2015). Height restoration of osteoporotic vertebral compression fractures using different intravertebral reduction devices: a cadaveric study. *The SpineJ.*, 15(5): 1092-1098.

Magerl F, Aebi M, Gertzbein S, Harms J, Nazarian S. (1994). A comprehensive classification of thoracic and lumbar injuries. *Eur Spine Journal*, 3(4):184-201.

- Noriega D, Maestretti G, Renaud C, Francaviglia N, Ould-Slimane M, Queinnec S, Ekkerlein H, Hassel F, Gumpert R, Sabatier P, Huet H, Plasencia M, Theumann N, Kunsy A, Krüger A. (2015). Clinical Performance and Safety of 108 SpineJack® Implantations: 1-Year Results of a Prospective Multicentre Single-Arm Registry Study. *Biomed Res Int.*, article ID 173872, 10 pages. DOI: 10.1155/2015/173872
- Papanastassiou I, Phillips F, Van Meirhaeghe J, Berenson J, Andersson G, Chung G, Small B, Aghayev K, Vrionis F. (2012). Comparing effects of kyphoplasty, vertebroplasty, and nonsurgical management in a systematic review of randomized and non-randomized controlled studies. *Eur Spine J.*, 21(9): 1826–1843.
- Renaud C. (2015). Treatment of vertebral compression fractures with the cranio-caudal expandable Implant SpineJack®: Technical note and outcomes in 77 consecutive patients. *Rev Chirurgie Orthopédique et Traumatologique*, 101: 566–568.
- Rotter R, Schmitt L, Gierer P, Schmitz K, Noriega D, Mittlmeier T, Meeder P, Martin H. (2015). Minimum cement volumen required in vertebral body augmentation-A biomechanical study comparing the permanent SpineJack® device and balloon kyphoplasty in traumatic fracture. *Clin Biomech.*, 30(7): 720-725.
- Velasco M, Garzón D. (2010). Implantes Scaffolds para regeneración ósea.: Materiales, técnicas y modelado mediante sistemas de reacción-difusión. *Rev Cuba Inv Biom.*, 29(1): 140-154.

Hemangioendotelioma hepático del lactante

Jara JC et al. *Enfermería Investiga*. Investigación, Vinculación, Docencia y Gestión. Vol. 2 N° 1 2016 (Ile-Ile)



Enfermería Investiga
Investigación, Vinculación, Docencia y Gestión
enfermeriainvestiga.ula.edu.ec



DOI: <https://doi.org/10.29023/ai.v2n1.2016.04>

Presentación de casos

Hemangioendotelioma hepático del lactante

Infant hepatic Hemangioendothelioma

Juan Carlos Jara Santamaría¹, Esteban Israel Pareño Ortega², Johanna Carolina Prado Pareño³

¹Hospital Carlos Andrade Marín - Departamento de Radiología e Imagen - Quito - Ecuador

²Hospital Carlos Andrade Marín - Departamento de Medicina - Quito - Ecuador

³Hospital Carlos Andrade Marín - Departamento de Fisiología Clínica - Quito - Ecuador

Jara JC, Pareño EI, Prado JC. Hemangioendotelioma hepático de lactante. *Enferm Inv*. 2017; 2(1):44-48

2477-1172 / 2020-0002 Derechos Reservados © 2017 Universidad Técnica de Ambato, Carrera de Enfermería. Este es un artículo de acceso abierto distribuido bajo los términos de la Licencia Creative Commons, que permite uso limitado, distribución y reproducción en cualquier medio, siempre que se cite al autor original y la revista.

Resumen

Recibido: 27 febrero 2017
Revisado: 11 marzo 2018
Aceptado: 20 febrero 2019

Palabras Clave:

Hemangioendotelioma,
neoplasia, hígado, infante,
radiología

Keywords:

Hemangioendotelioma,
neoplasia, liver, infant,
radiology

Resumen

Introducción: El hemangioendotelioma hepático infantil es una afección poco común que se caracteriza por el desarrollo de uno o varios neoplasmas de origen vascular en el hígado. Estos neoplasmas generalmente son benignos, aunque tienen un potencial limitado de transformarse en tumores malignos.

Objetivo: Dar a conocer el caso de una patología de presentación inusual, enfatizar su importancia dentro de los diagnósticos diferenciados en estudios radiológicos con tomografía computarizada y ecografía abdominal.

Descripción del caso: En el siguiente caso se presenta a un paciente lactante de dos meses de edad, nacido a los 38 semanas de gestación sin ninguna complicación aparente. Tras presentarse a la consulta debido al desarrollo de síntomas propios de la enfermedad, y tras realizar estudios de imagen, tomografía computarizada multicorte corporal y ecografía abdominal, se determinó que el paciente padecía de múltiples hemangioendoteliomas hepáticos, sometido a terapia farmacológica y respiratoria además de haberse intervenido como intubación sin tener mejoría, complicándose su cuadro clínico con insuficiencia cardíaca rta en esta patología y progreso hasta su fallecimiento.

Conclusiones: El diagnóstico de Hemangioendotelioma Hepático del lactante se puede hacer en la mayoría de una identificación radiológica cuando los hallazgos clínicos, analíticos y de imagen son muy sugestivos. En caso el curso de esta enfermedad con insuficiencia cardíaca y fallecimiento del lactante.

Abstract

Introduction: Infantile hepatic hemangioendothelioma is an uncommon condition characterized by the development of one or several neoplasms of vascular origin in the liver. These neoplasms are usually benign, although they have an intermediate potential of transforming into malignant tumors.

Objective: To make known the case of an unusual presentation pathology, to emphasize its importance within the differential diagnosis in radiological studies with computed tomography and abdominal ultrasound.

Case description: In the following case, a two-month-old infant was presented, born at 38 weeks of gestation without any apparent complication. After presenting to the consultation due to the development of symptoms typical of the disease, and after performing imaging studies, multiple computed tomography (MCT) and abdominal ultrasound, it was determined that the patient suffers from multiple hepatic hemangioendotheliomas, undergoing pharmacological and respiratory therapy besides, intervened as intubation without improvement, complicating his clinical picture with new heart failure in this pathology and progressing until his death.

Conclusions: The diagnosis of Hepatic Hemangioendothelioma of the infant can be made without the requirement of histological confirmation when the clinical, analytical and imaging findings are very suggestive. The course of this disease with cardiac insufficiency and infant death is rare.

Autor de correspondencia:

Juan Carlos Jara Santamaría, Departamento de Radiología e Imagen, Hospital Carlos Andrade Marín, calle Portoviejo y Ayacucho, Teléfono: +593 01 741 5032, Quito, Ecuador. Email: jara@ula.edu.ec

HEMANGIOENDOTELIOMA HEPÁTICO DEL LACTANTE

Juan Carlos JARA-SANTAMARÍA ^{1*}, juantroy@hotmail.es, Hospital IESS “Carlos Andrade Marín”, Portoviejo y Ayacucho, Quito, Pichincha, 0987419533, ¹Residente de Posgrado de Radiología e Imagen de la Universidad San Francisco de Quito

Esteban Israel PARREÑO- ORTEGA², estebanbts@hotmail.com, Hospital IESS “Carlos Andrade Marín”, Portoviejo y Ayacucho, Quito, Pichincha, 0984733489, ²Interno Rotativo, Hospital IESS “Carlos Andrade Marín”. CODIGO ORCID: <https://orcid.org/0000-0001-7319-5660>

Johanna Carolina PRADO -PARREÑO³, johanin507@yahoo.es, Hospital Provincial General “Pablo Arturo Suárez”, Angel Ludeña y Machala 0e52-61, Quito, Pichincha, 0987904988, ³Residente de Posgrado de Patología Clínica de la Universidad Central del Ecuador, Ministerio de Salud Pública. CODIGO ORCID.- <https://orcid.org/0000-0001-9345-1414>

Resumen.

Introducción: El hemangioendotelioma hepático infantil es una afectación poco común que se caracteriza por el desarrollo de una o varias neoplasias de origen vascular en el hígado. Dichas neoplasias generalmente son benignas, aunque tienen un potencial intermedio de transformarse en tumores malignos. La mayoría de estas lesiones son diagnosticadas en los primeros meses de vida del infante, y en ciertos casos las mismas pueden presentar una regresión tumoral espontánea entre los primeros 12 a 24 meses.

Objetivo: Dar a conocer el caso de una patología de presentación inusual, enfatizar su importancia dentro de los diagnósticos diferenciales en estudios radiológicos con tomografía computarizada y ecografía abdominal.

Descripción del caso: En el siguiente caso se presenta a un paciente lactante de dos meses de edad, nacido a las 38 semanas de gestación sin ninguna complicación aparente. Tras presentarse a la consulta debido al desarrollo de síntomas propios de la enfermedad, y tras realizar estudios de imagen, tomografía computarizada multicorte corporal y ecografía abdominal, se determinó que el paciente padece de múltiples hemangioendoteliomas hepáticos, sometido a terapia farmacológica y respiratoria además tratamiento intervencionista como embolización, sin tener mejoría, complicándose su

cuadro clínico con insuficiencia cardiaca rara en esta patología y progresa hasta su fallecimiento.

Conclusiones: El diagnóstico de hemangioendotelioma hepático del lactante se puede hacer sin la exigencia de una confirmación histológica cuando los hallazgos clínicos, analíticos y de imagen son muy sugestivos. Es raro el curso de esta enfermedad con Insuficiencia cardiaca y fallecimiento del lactante.

Palabras Clave: (LILACS DeCS) Hemangioendotelioma, neoplasias, hígado, neovascularización, benigno, infante, radiología.

Abstract.

Introduction: Infantile hepatic hemangioendothelioma is an uncommon condition characterized by the development of one or several neoplasms of vascular origin in the liver. These neoplasms are usually benign, although they have an intermediate potential of transforming into malignant tumors. Most of these lesions are diagnosed in the first months of the infant's life, and in certain cases they may present a spontaneous tumor regression between the first 12 to 24 months.

Objective: To make known the case of an unusual presentation pathology, to emphasize its importance within the differential diagnoses in radiological studies with computed tomography and abdominal ultrasound.

Description of the case: In the following case, a two-month-old infant was presented, born at 38 weeks of gestation without any apparent complication. After presenting to the consultation due to the development of symptoms typical of the disease, and after performing imaging studies, multislice computerized tomography (MCT) and abdominal ultrasound, it was determined that the patient suffers from multiple hepatic hemangioendotheliomas, undergoing pharmacological and respiratory therapy besides, interventionist treatment as embolization, without improvement, complicating his clinical picture with rare heart failure in this pathology and progressing until his death.

Conclusions: The diagnosis of Hepatic Hemangioendothelioma of the infant can be made without the requirement of histological confirmation when the clinical, analytical and imaging findings are very suggestive. The course of this disease with cardiac insufficiency and infant death is rare

Key Words: (LILACS) Hemangioendothelioma, neoplasms, liver, neovascularization, benign, infant, radiology.

Introducción.

Las lesiones vasculares hepáticas en niños son raras y su diagnóstico diferencial las clasifica en lesiones benignas, las cuales incluyen linfagioma, angiomiolipoma, malformación arteriovenosa y hemangioendoteloma; y malignas, tales como el hepatoblastoma y angiosarcoma, hamartoma mesenquimatoso y metástasis del neuroblastoma (1).

El término "Hemangioendoteloma" fue acuñado en 1908 para referirse a tumores que se localizaban en el endotelio de los vasos sanguíneos. Se conoce que es potencialmente maligno, especialmente cuando este tumor se localiza en regiones paratraqueales, laringe, mediastino, corazón e hígado, siendo este último órgano más frecuente por su ubicación extracutánea, en donde se ven comúnmente comprometidos los dos lóbulos hepáticos (2).

Los hemangiomas infantiles aparecen generalmente en los primeros meses de vida, por lo general antes de los 2 meses de vida extrauterina (3,4).

En la infancia, los hemangiomas son los tumores más comunes, antes de los 6 meses de edad, en el 90% de los casos son de origen benigno y como consecuencia de alto flujo

sanguíneo se presenta la dilatación de los vasos. Las fases evolutivas de estos tumores son:

1. Proliferativa → crecen rápidamente las lesiones.
2. Estacionaria → no se identifica cambios clínicos.
3. Involutiva → se la aprecia en el segundo año de vida; el 90% de los casos se resuelven a los 10 años, el 75% hacia los 7 años y el 50% desaparecen hasta el quinto año (1).

Generalmente, el 80 - 90% de los casos de hemangioendotelioma suelen mostrar sintomatología a partir de los dos meses de vida. Hay casos en los que la sintomatología de la enfermedad puede aparecer a partir de 12 a 18 meses y existen también casos en los que la sintomatología es rápida y fatal (5). De igual forma, la afectación en el hígado es multifocal, pero existen casos de tumores solitarios que dificultan el diagnóstico diferencial con una neoplasia hepática maligna, ya que estos son de gran tamaño o masas multifocales en un lactante o niño pequeño, y se incluye el hepatoblastoma, infiltración linfomatosa y metástasis de neuroblastoma, permitiendo diferenciar entre un solitario y multifocal (6).

Para el diagnóstico, es fundamental la historia clínica y estudios de imagen, tales como la tomografía computarizada multicorte (TCM), ultrasonografía abdominal y la imagen por resonancia magnética (IRM). Adicionalmente, es de ayuda la gammagrafía con eritrocitos o plaquetas radiomarcadas (1).

Existen varias opciones terapéuticas, pero principalmente existen dos fases: primeramente, cuando el paciente presenta descompensación cardíaca se lo debe tratar

con diuréticos y digitálicos, luego disminuir el flujo sanguíneo del hemangioma mediante el uso de corticoides e interferón alfa, y procedimientos quirúrgicos como embolización, ligadura de la arteria hepática, trasplante hepático y resección quirúrgica que es de primera elección para casos de tumores solitarios (6).

Descripción del caso

Se trata de un lactante de 2 meses de edad, que presentó al nacimiento lesiones rojizas compatibles con hemangiomas en región occipital, parietal y frontal de la cara (labios, nariz).

Madre refiere que el 30 de enero del 2017 acude al Hospital Padre Carolo ya que quince días antes madre noto que hemangioma situado en la nariz aumento de tamaño, el que sangro y le dificultaba respirar, a la valoración en esa casa de salud, le realizan radiografía simple de tórax y evidencian cardiomegalia. Se solicita valoración por cardiología pediátrica en Hospital Metropolitano (Hospital Privado de tercer nivel) (30/02/17), se indica ecografía cardiaca, en donde se evidenció insuficiencia pulmonar moderada, tricúspide severa, mitral leve, dilatación de cámaras derechas e izquierdas, foramen oval permeable derecha e izquierda, conducto arterioso anatómico 0.3 cm x 0.2 cm x 0.3 cm.

En el examen físico el infante se presenta icterico, cianótico, adinámico, con una marcada distensión abdominal en cuadrante superior derecho, succión pobre, múltiples angiomas cutáneos, soplo sistólico grado IV-V en el borde esternal izquierdo. A la palpación abdominal se evidencia varias masas pequeñas, no móviles, en cuadrante superior derecho, por lo cual se decide enviar exámenes complementarios. En la biometría hemática se evidencia una moderada trombocitopenia, con hemoglobina y hematocrito bajo.

Sin obtener mejoría del tratamiento realizado acude al Hospital Carlos Andrade Marín, el cual es un Hospital de tercer nivel, donde es valorado por parte servicio de pediatría (15/02/2017) para manejo integral, y solicitó ecografía de abdomen en búsqueda de hemangiomas hepáticos, como causa de insuficiencia cardiaca, en el cual se evidencia múltiples imágenes hipoeecogenicas dispersas, redondeadas, con vascularidad central y periférica al Doppler color, la mayor de 17 x 14 mm en segmento hepático VII, con lo cual se sospecha de lesiones tipo hemangioma hepático multifocal.

En el servicio de pediatría, es revalorado por cardiorádica y otros servicios como hematología, cirugía vascular y gastroenterología solicitando la realización de una tomografía computarizada multicorte, para correlacionar hallazgos de la ecografía (17/02/2017): reportando cardiomegalia, y atelectasias pasivas en pulmón, además hígado incrementado de tamaño de densidad heterogénea, en la fase arterial se aprecian múltiples nódulos, con realce periférico, las lesiones más pequeñas realzan por completo, distribuidas en todo el parénquima hepático predominantemente de localización periférica, como hallazgo casual se reporta la presencia hernia inguinal indirecta derecha.

Se realiza angiografía hepatomesenterica y embolización de arteria hepática el (21/03/2017), donde se evidencia la presencia de múltiples lesiones focales hipervasculares sin evidencia de shunts arteriovenosos, blush capilar de morfología redondeada o circunferencial de varios tamaños (hasta aproximadamente 2 cm), Distribuidos aleatoriamente en todo el parénquima hepático.

Cabe mencionar que el servicio de cardiología intervencionista realizó cateterismo donde se realiza angioplastia con colocación de balón en foramen oval, pero fallece por insuficiencia cardiaca congestiva secundaria al hemangioendotelioma hepático.

El caso que se reporta fue diagnosticado gracias a la realización de un estudio en un ecógrafo Samsung RS-80 y una tomografía computarizada multicorte en un Somatom Definition Dual Source de 254 cortes, en el Hospital Carlos Andrade Marín (Quito, Ecuador), una institución del Sistema Nacional de Salud, adquiriéndose imágenes de ecotomografía y de tomografía con y sin contraste, además no fue comprobado con histopatología ya que estas lesiones son típicas y el diagnóstico casi siempre se lo realiza por tomografía contrastada.

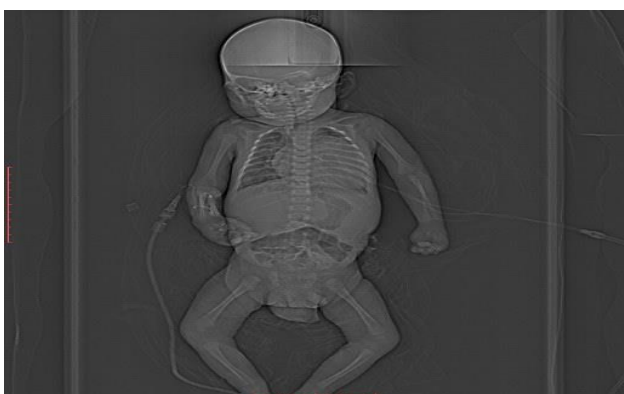


Figura 1. Niñograma donde se evidencia cardiomegalia y hepatomegalia.

Al realizar una ecosonografía de abdomen donde se confirma la hepatomegalia con ambos lóbulos comprometidos y se observan múltiples imágenes redondeadas hipoecoicas (Figura 2) y altamente vascularizadas al doppler color (Figura. 3).

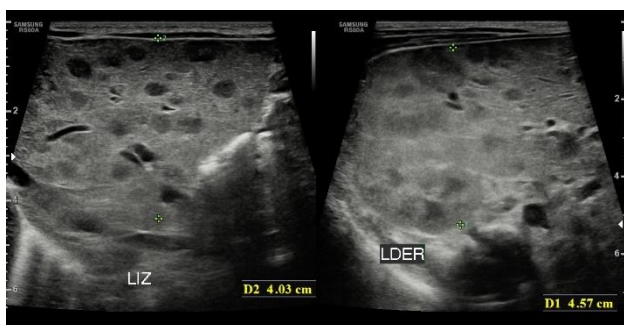

Figura 2. Ecografía abdominal con hepatomegalia y múltiples imágenes redondeadas hipoecoicas.

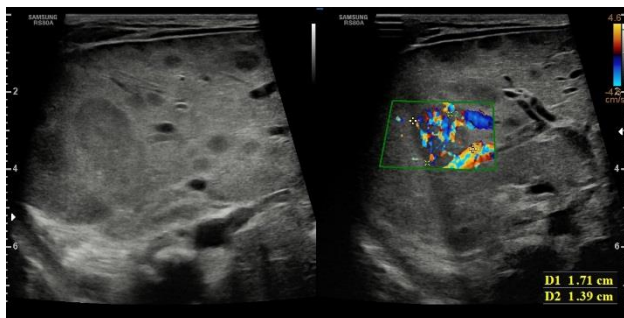


Figura 3. Ecografía abdominal donde se aprecia alta vascularización de hemangioendoteliomas, observada con técnica Doppler color.

Se complementó los estudios con la realización de tomografías.

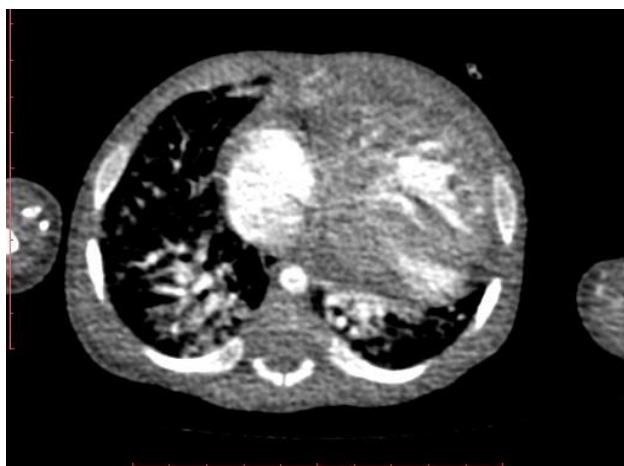

Figura 4. Tomografía Computarizada Contrastada donde se evidencia cardiomegalia y atelectasias pulmonares.

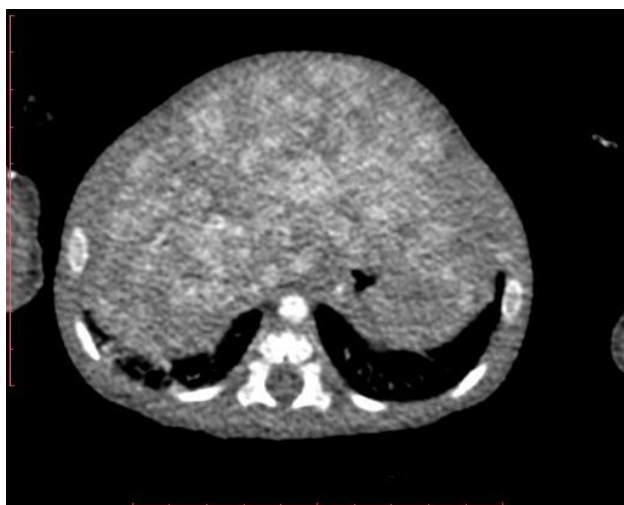

Figura 5. Tomografía Computarizada Contrastada donde se evidencia hepatomegalia con múltiples áreas de realce nodular periférico y central (altamente vascularizadas).

Después de ver estas imágenes tan típicas, se llega al Diagnóstico: Hemangioendotelioma Hepático Infantil o del Lactante (HHI).

Tratamiento que seguir es sintomático con un monitoreo continuo para verificar si existe involución; caso contrario, se determinará el plan de tratamiento a seguir.

Posibles complicaciones: Insuficiencia Cardíaca

Discusión.

Los Hemangioma hepático son los tumores de hígado más comunes en la infancia, con mayor frecuencia e incidencia en menores de 2 años, concretamente en la edad de lactancia y comúnmente en mujeres. Este tipo de tumores tienen una forma de presentación muy variable; se han descrito dos tipos de Hemangioendotelioma Infantil: el tipo 1, donde el tumor tiene un aspecto cavernoso con dilatación de canales vasculares revestidos de células endoteliales que son citológicamente benignas, y el tipo 2, donde se aprecian canales vasculares irregulares con células endoteliales pleomórficas. Su diagnóstico se da mayormente de forma incidental debido a la forma de su presentación (7).

Los hemangiomas hepáticos pueden aparecer como lesiones únicas o múltiples que abarcan ambos lóbulos, pero de afectación más frecuente en el lóbulo hepático izquierdo; en el caso que se presenta se evidencia un compromiso de ambos lóbulos (7).

El diagnóstico se llevó a cabo por medio de una ecosonografía donde se aprecia una hepatomegalia total con múltiples imágenes redondeadas, hipoecoicas y altamente vascularizadas. En cuanto al tratamiento, existe alto sustento científico que demuestra la adherencia y respuesta del propranolol (8). En este trabajo, se puede observar un caso clínico de un infante de 2 meses que comenzó con distensión abdominal en CSD acompañado de ictericia, adinamia, entre otras, por lo que el diagnóstico se basó principalmente en la clínica junto con exámenes complementarios, siendo estos: biometría hemática la cual demostró una trombocitopenia que está en relación a un secuestra

plaquetario por los tumores vasculares, ecosonografía y tomografía computarizada contrastada.

Actualmente el Hemangioma hepático es habitual encontrarlo en la práctica clínica, se lo puede detectar bajo la utilización de varias pruebas entre esas tenemos: ecografía abdominal, tomografía axial computarizada (TAC), además de pruebas de laboratorio. En cuanto a complicaciones es benigno y existe muy poco sustento científico que certifique complicaciones futuras en infantes que lo han padecido, esto es lo que hace novedosos a este caso ya que aquí se produjo estas complicaciones que son muy raras (8).

Es sumamente raro encontrar un hemangioendotelioma hepático de lactante que se complique con insuficiencia cardiaca como es este caso y peor aún que no se encuentre stunts arteriovenosos en la angiografía.

Una fortaleza importante del presente caso es poder conocer a detalle el reporte y la evolución del infante desde su ingreso hasta su egreso. El acceso que revisar, analizar los exámenes que fueron realizados durante la hospitalización.

Conclusiones.

El diagnóstico de Hemangioendotelioma Hepático del lactante es una patología rara y más aún que su forma de presentación tenga complicaciones graves y el paciente fallezca, es importante resaltar que el diagnóstico se puede hacer sin la exigencia de una confirmación histológica cuando los hallazgos clínicos, analíticos y de imagen son muy sugestivos; sobre todo en los pacientes con menos de 6 meses de edad

Conflicto de intereses

Ninguno declarado por los autores.

REFERENCIAS BIBLIOGRÁFICAS

1. Figuera Z, Delgado M, López C, Morao C, León P, Reymúndez M et al . Hemangiomatosis hepática en lactantes: diagnóstico y evolución. hospital j. m. de los ríos. caracas - venezuela. Gen [Internet]. 2011 Ene [citado 2017 Abr 16]; 65(1): 38-41. Disponible en:

- http://www.scielo.org.ve/scielo.php?script=sci_arttext&pid=S0016-35032011000100009&lng=es
2. Hemangioendotelioma [Internet]. Medciclopedia. 2017. Recuperado a partir de: <http://www.iqb.es/cancer/hemangioendotelioma/hemangioendotelioma.htm>
 3. Rosales Labrada Regis Gerardo, Rosales Pupo Lilian Beatriz, Almira Gonzalez Ernesto Fidel, Almira Gómez Carlos Rafael, Domínguez Morales Jesús Ignacio. Presentación de un niño con hemangioendotelioma hepático. ccm [Internet]. 2017 Mar [citado 2017 May 16]; 21(1): 286-294. Disponible en: http://scielo.sld.cu/scielo.php?script=sci_arttext&pid=S1560-43812017000100025&lng=es
 4. Mclaughlin M, O'connor N, Newborn Skin: Part II. Birthmarks. afp [Internet]. 2008 [citado 2008 Ene 1]; 77(1):56-60. Disponible en: <https://www.aafp.org/afp/2008/0101/p56.html>
 5. Yagima García, Leidelén Sosa, Yurisandra Jiménez. Hemangioendotelioma hepático infantil: dos desenlaces diferentes. VC [Internet]. 2016 ene.-mar [citado 2017 May 25]; 20 (1): 74-80. Disponible en: <http://scielo.sld.cu/pdf/mdc/v20n1/mdc12116.pdf>
 6. Araújo A, Maciel I, Costa J, Vieira A, Enes C. Hemangioendotelioma hepático infantil. Un caso multifocal y bilobular, asintomático, con regresión espontánea. ap [Internet]. 2008. [citado 31 Ene 2008]; 68(5): 507-510. Disponible en: <http://analesdepediatria.elsevier.es/es/pdf/S1695403308701905/S300/>
 7. Leal N, Santamaría M, Gámez M, Murcia J, López Gutiérrez et al. Hemangioendotelioma multifocal hepático infantil ¿Es siempre un tumor benigno? cp [Internet]. 2004 [citado 2002]; 17: 8-11. Disponible en: <https://www.secipe.org/coldata/upload/revista/2004;17.8-11.pdf>
 8. Palacios J, Carrasquel V, Jaramillo E, Herrera D. HEMANGIOMA HEPÁTICO INFANTIL TRATADO CON PROPANOLOL. RM [Internet]. 2014. [citado 2014]; 18: 130-139. Disponible en: <http://www.medigraphic.com/pdfs/revmexcirped/mcp-2014/mcp143d.pdf>

Hibernoma paravertebral: reporte de primer caso pediátrico en Ecuador

UNIVERSIDAD IBEROAMERICANA DEL ECUADOR
INSTITUTO DE INVESTIGACIONES CIENTÍFICAS Y TECNOLÓGICAS
Comité Editorial de la Revista científica Qualitas

Quito, 10 de junio de 2017.

Estimados

Juan C. JARA, Patricio A. Montalvo y Ana M. PACHANO

Queremos agradecerles el envío de su manuscrito HIBERNOMA PARAVERTEBRAL: REPORTE DE PRIMER CASO PEDIÁTRICO EN ECUADOR a la Revista científica Qualitas.

Tenemos el agrado de informarles que tal documento ha sido aceptado para su publicación el 12 de abril de 2017 y aparecerá publicado en el Vol. 13 de la revista correspondiente a junio de 2017.

Los ejemplares impresos que les corresponden se los estaremos entregando a comienzos de julio de 2017 en la ciudad de Quito (oficinas del INCYT, UNIBE) a ustedes o a un delegado suyo; la versión digital del artículo en su versión final va anexa a la presente comunicación y también la podrá observar en la página web de la revista:

<http://unibe.edu.ec/index.php/la-universidadinicio/revista-cientifica-qualitas>

Si tienen alguna inquietud, no duden en contactarnos.

Atentamente,

Comité Editorial de la Revista científica Qualitas.
Universidad Iberoamericana del Ecuador
Calle 9 de Octubre N25-12 y Av. Colón, Quito, Ecuador
Telf.: 2555656/7
qualitas@unibe.edu.ec; incyt@unibe.edu.ec

Hibernoma paravertebral, reporte de un caso pediátrico.

Juan Carlos JARA-SANTAMARÍA^{1*}, Alejandro Patricio MONTALVO- RAMOS² y Ana María PACHANO-BRAVO³.

¹ Médico Posgradista II año, Hospital IESS “Carlos Andrade Marín”.
Portoviejo y Ayacucho, Quito, Ecuador.

² Médico Posgradista II año, Hospital IESS “Carlos Andrade Marín”. Portoviejo y Ayacucho, Quito, Ecuador.

³ Externo medicina Servicio de Radiología e Imagen, Hospital IESS “Carlos Andrade Marín”. Portoviejo y Ayacucho, Quito, Ecuador.

*Autor corresponsal: juantroy@hotmail.es

RESUMEN

El hibernoma es neoplasia benigna infrecuente, que predomina en la tercera y cuarta década de la vida, por lo que su presentación pediátrica es rara y difícil de diagnosticar. Es así que se presenta el caso de una paciente de 4 meses de edad, prematura, que ingresó con signos de enfermedad sistémica inflamatoria, cifoscoliosis importante en columna dorsal sin déficit motor o sensitivo. Se le realizaron estudios clínicos exhaustivos y una Resonancia Magnética en resonador Philips de 1.5T, adquiriéndose imágenes dependientes de T1, T2, STIR, sin contraste, que mostraron una lesión bilateral paravertebral de tejidos blandos, asociada a fractura, acuñaamiento y aplastamiento de cuerpos vertebrales de T7 -T8, con retrolistesis que impronta el saco dural y cordón medular, tras el estudio histopatológico se concluye como hibernoma.

PALABRAS CLAVE: Hibernoma, neoplasia de tejidos blandos, paciente pediátrica prematura, resonancia magnética, Tomografía por Emisión de Positrones.

ABSTRACT

Hibernoma is an uncommon benign neoplasm, which predominates in the third and fourth decade of life, so the pediatric presentation is rare and difficult to diagnose. This is the case of a 4-month-old, premature patient who was admitted with signs of systemic inflammatory disease, significant kyphoscoliosis in the dorsal spine with no motor or sensory deficit. In whom was performed a Magnetic Resonance in a 1.5T Philips resonator, obtaining images dependent on T1, T2, FLAIR, without contrast, that showed a paravertebral soft tissue injury, bilateral of 3.2 x 3.4 x 3cm, associated with fracture, wedging and crushing of vertebral bodies of T7-T8, with retrolistesis imprinting the dural sac and medullar cord, after the histopathological study is concluded as hibernoma.

KEY WORDS: Hibernoma, soft tissue neoplasm, infant, premature, magnetic resonance imaging, Positron-Emission Tomography.

1. Introducción

El hibernoma, neoplasia benigna rara descrita en 1906 por Merkel (Vassos *et al.*, 2013), que en 1914 tomo su nombre gracias a Gery (Khattala *et al.*, 2013) y la similitud de sus células a las encontradas en la grasa parda de los animales que se encuentran hibernando.

Las tumoraciones adiposas comprenden aproximadamente un 6% de las neoplasias de tejidos blandos. En general 9,4% son lipomas, 4,7% lipoblastomas, y 1,13% liposarcomas. El hibernoma se ha reportado en algunas series de casos clínicos, pero es muy infrecuente. Su pico de incidencia ocurre durante la tercera y cuarta década de la vida, con rango de 2 a 75 años (Vassos *et al.*, 2013) (Molinari, *et al.*, 2013).

Las localizaciones anatómicas más comunes incluyen el muslo, hombro, espalda, cuello, pecho, el brazo, cavidad abdominal y retroperitoneo (Furlong *et al.*, 2001). Clínicamente suele ser asintomático (excepto cuando ejerce efecto de masa), de crecimiento lento siendo una masa móvil (Khattala *et al.*, 2013).

Clínicamente, los hibernomas son masas de crecimiento parsimonioso, no duelen, su diagnóstico es complicado por medio de métodos de imagen pues se parecen a los tumores lipomatosos y requiere de confirmación anatomopatológica (Sánchez, *et al.*, 2015)

Contrastado con la grasa habitual, la grasa parda presenta células más pequeñas y de aspecto multilocular (Sánchez, *et al.*, 2015).

Con la presentación de este caso queremos hacer referencia de un caso de hibernoma de localización paravertebral.

2. Metodología

Reporte de un caso, el cual se realizó basándose en estudio de Resonancia Magnética, realizado en un resonador Philips de 1.5T, adquiriéndose imágenes dependientes de T1, T2, FLAIR, sin contraste, y se comprobó con histopatología.

3. Resultados y Discusión

La Resonancia magnética obtuvo una masa heterogénea de localización de tejidos blandos paravertebral bilateral, bien definida, que mide 3.2 x 3.4 x 3 cm, asociada a fractura, acúñamiento y aplastamiento de cuerpos vertebrales de T7-T8, con retrolistesis que impronta el saco dural y cordón medular, hipointensa en relación a la grasa subcutánea en las imágenes potenciadas en T1, con prominentes bandas delgadas de baja señal en todo el tumor. Las lesiones no logran suprimir totalmente en STIR o en imágenes ponderadas en T2 con supresión grasa, como se puede encontrar en la bibliografía (Khattala *et al.*, 2013).

Los resultados de la resonancia no fueron concluyentes ya que en este grupo etario es muy raro que se presente, y existe otros tumores de células grasas que se comportan de esta manera, por lo que se realizó estudio histopatológico definitivo, después de la resección quirúrgica , y posterior al examen microscópico, se obtuvo una placa que muestra células grasas gruesas multivacuoladas con núcleos pequeños, centrales y sin atipia, el citoplasma eosinofílico se intercala con adipocitos univacuolares, la literatura ha identificado cuatro variantes morfológicas de hibernoma: típico, mixoide, de células fusiformes, y la variante lipoma-like (Molinari *et al.*, 2013).

La grasa parda se identifica generalmente en el feto y los recién nacidos y desde hace tiempo se ha considerado insignificante su presentación en adultos, sin embargo, los hibernomas se presentan más en adultos (Bonar, *et al.*,2013)

Algunos estudios recientes sugieren que la mezcla de la grasa habitual y la grasa parda es habitual, esta mezcla de células es conocida como células "beige", por esta razón sería que, en la resonancia magnética, esta lesión tiene un comportamiento atípico en la supresión grasa (Bonar, *et al.*,2013).

Como método de diagnóstico también se puede utilizar la Tomografía por Emisión de Positrones (PET) para demostrar aumento de la captación, debido a la alta actividad metabólica del tejido adiposo marrón (Khattala *et al.*, 2013).

El tratamiento curativo de los hibernomas es una escisión completa del tumor, hasta ahora no se ha reportado ningún caso de recurrencia después de esta intervención.

Lo que hace a nuestro caso interesante es su presentación el cual es en un paciente pediátrico, lo cual es muy raro, más aún su localización paravertebral que es infrecuente como en el caso de esta niña, adicionalmente no existe en El Ecuador reporte de ningún caso.

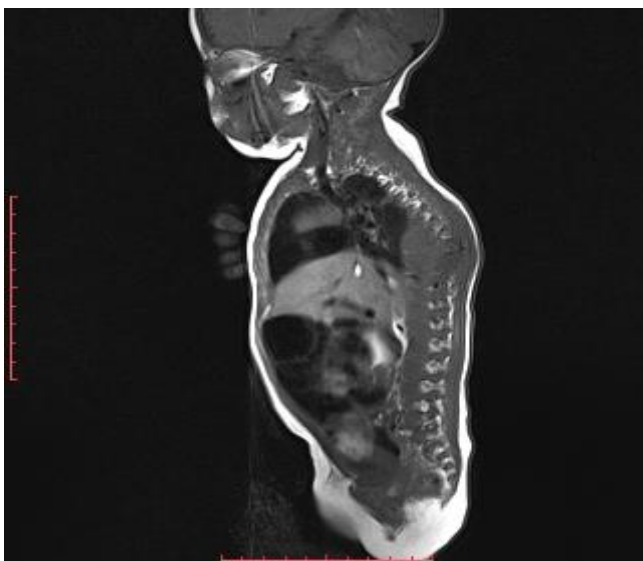


Figura 1. Hibernoma en T1 sagital

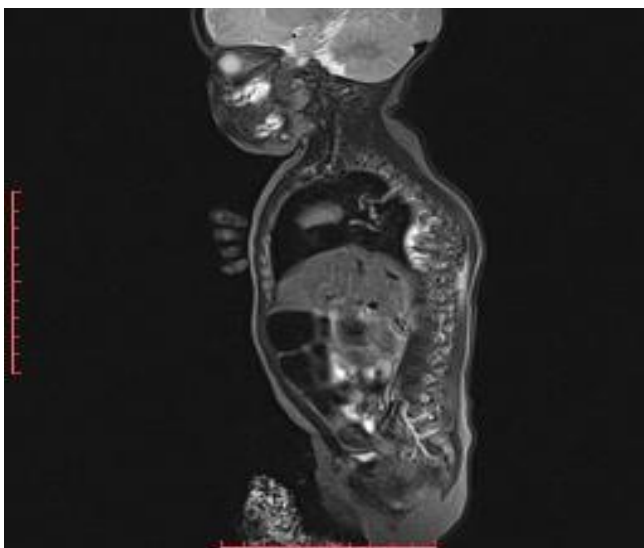


Figura 2. Hibernoma en T2 STIR sagital

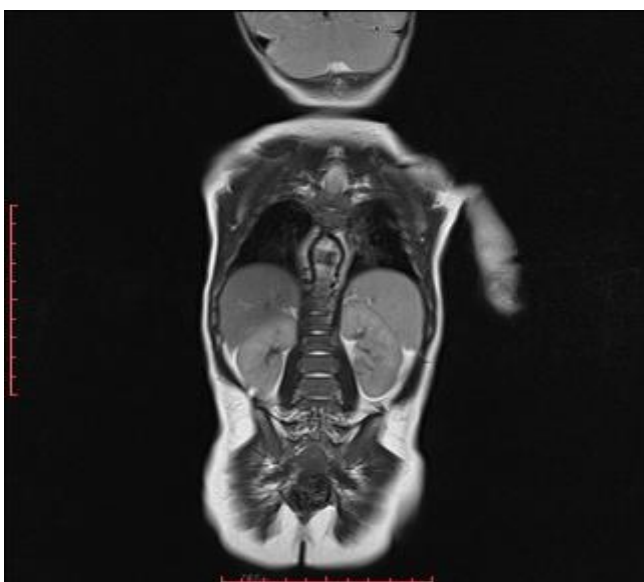


Figura 3. Hibernoma en T2 coronal

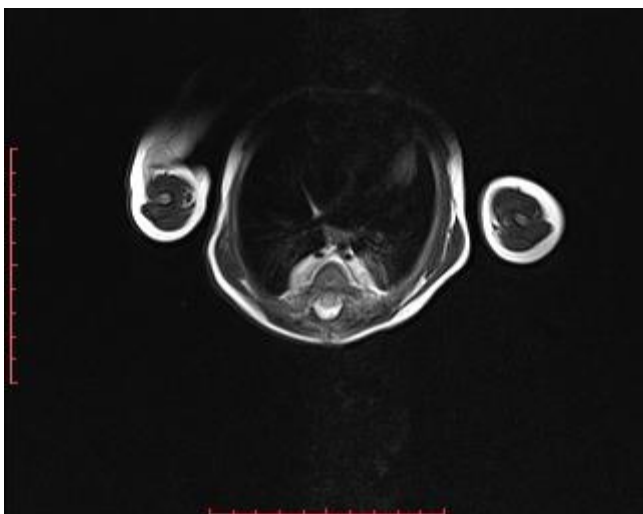


Figura 4. Hibernoma en T2 axial

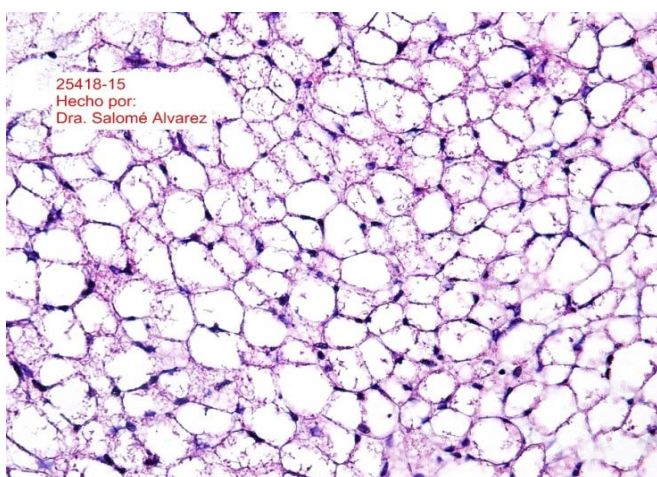


Figura 5. Placa histopatología de hibernoma
(células de grasa)

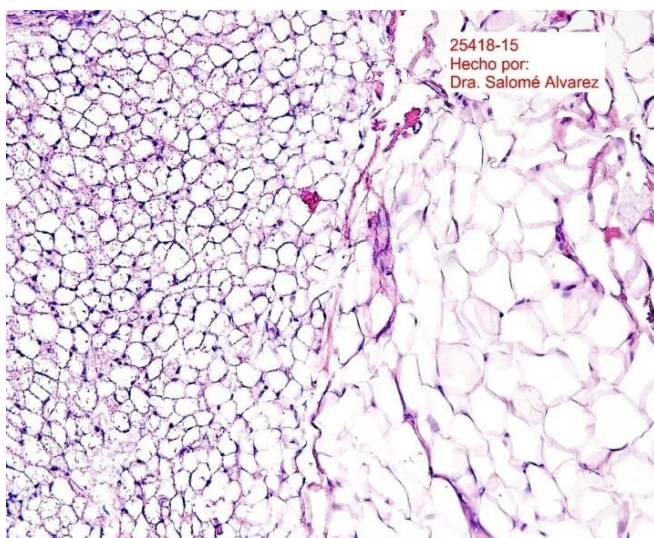


Figura 6. Placa histopatología de hibernoma (Demuestra células de grasa parda)

4. Conclusiones y Recomendaciones

El hibernoma paravertebral es una causa rara de lesión ósea, este predomina en adultos y en la tercera edad, sin embargo, en este caso tiene una presentación pediátrica, En la RM la secuencia T1 es hipointenso en relación a la grasa subcutánea e hiperintensa en relación al músculo. En la secuencia T2 es hiperintenso sobre todo en su periferia

Se recomienda realizar un estudio recogiendo más casos para poder observar el comportamiento en resonancia magnética y familiarizarnos para poder realizar un diagnóstico más pronto y adecuado.

5. Referencias Bibliográficas

- Bonar, S., Watson, G., Gragnaniello, C., Seex, K., Magnussen, J., y Earwaker, J. (2014). *Intraosseous hibernoma: characterization of five cases and literature review*. *Skeletal radiology*, 43(7), 939-946. DOI 10.1007/s00256-014-1868-8
- Furlong M., Fanburg-Smith J., y Miettinen M. *The morphologic spectrum of hibernoma: a clinicopathologic study of 170 cases*. *Am J Surg Pathol*. 2001 Jun; 25(6): 809–814. En: https://scholar.google.es/scholar?q=Furlong+MA%2C+Fanburg-Smith+JC%2C+Miettinen+M.+Furlong%2C+M.%2C+Fanburg.+The+morphologic+spectrum+of+hibernoma%3A+a+clinicopathologic+study+of+170+cases.+Am+J+Surg+Pathol.+2001+Jun%3B+25%286%29%3A+809%E2%80%93814.+&btnG=&hl=es&as_sdt=0%2C5. Fecha de consulta: 24 noviembre2016.
- Khattala, K., Elmadi, A., Bouamama, H., Rami, M., y Bouabdallah, Y. (2013). *Cervical hibernoma in a two year old boy*. *The Pan African Medical Journal*, 16, 27. DOI: 10.11604/pamj.2013.16.27.2063
- Molinari, C., Barreto, L., Viegas de Carvalho, L., y Guimarães, A. (2013). *Cervical hibernoma and lipoblastomatosis*. *Einstein*, 11(1), 111–113. DOI: 10.1590/S1679-45082013000100020
- Sánchez, M., López, R., Moreno, J., y Lara, J. (2015). *Hibernoma recidivante deltoideo: una entidad excepcional*. *Revista de la Sociedad Andaluza de Traumatología y Ortopedia*, 32(1), 95-99.PP.5. En https://scholar.google.es/scholar?q=Martos%2C+M.+S.%2C+Vidriero%2C+R.+L.%2C+Maro%3%B1as%2C+J.+M.+M.%2C+%26+Bull%3B3n%2C+J.+L.+%282015%29.+Hibernoma+recidivante+deltoideo%3A+un+a+entidad+excepcional.+Revista+de+la+Sociedad+Andaluza+de+Traumatolog%C3%ADa+y+Ortopedia%2C+32%281%29%2C+95-99.PP.5&btnG=&hl=es&as_sdt=0%2C5. Fecha de consulta: 24 de noviembre.
- Vassos, N., Lell, M., Hohenberger, W., Croner, R. S., y Agaimy, A. (2013). *Deep-seated huge hibernoma of soft tissue: a rare differential diagnosis of atypical lipomatous tumor/well differentiated liposarcoma*. *International Journal of Clinical and Experimental Pathology*, 6(10), 2178–2184. DOI: 10.1016/j.ejso.2014.08.460

RESPALDO DE CONFERENCIA MAGISTRAL

TEMA LIBRE – CONGRESO NACIONAL

IDENTIFICACIÓN DE CLASES DE NEUMONÍA EN RADIOLOGÍA.

**1ER. CONGRESO DE ACTUALIZACIÓN DE CONOCIMIENTOS
EN ONCOLOGÍA, MATERNO- INFANTIL Y MÉDICO
QUIRÚRGICO.**

**24 AL 30 DE ABRIL DEL 2017 EN LA CIUDAD DE QUITO-
ECUADOR.**

**1ER CONGRESO DE ACTUALIZACION DE
CONOCIMIENTOS EN ONCOLOGIA, MATERNO INFANTIL
Y MEDICO QUIRURGICO.
1ER TALLER DE RELACIONES HUMANAS, BIOETICA Y
ATENCION AL CLIENTE**

AVAL ACADEMICO

- UNIVERSIDAD INTERNACIONAL DEL ECUADOR
- INSTITUTO DE SALUD PRIVADO IBEROAMERICANO
- MINISTERIO DE SALUD PUBLICA (en trámite)



AVAL CURRICULAR

CONGRESO 80 HORAS
TALLER 40 HORAS

VALIDO PARA CONCURSOS

FECHA DE CONGRESO
DEL 24 AL 28 DE ABRIL 2017

TALLER: DEL 27 AL 29 DE ABRIL 2017.

LUGAR

AUDITORIO DE LA UNIDAD EDUCATIVA SAN FRANCISCO DE SALES
DIRECCION
AV. COLON Y TAMAYO (diagonal al Hospital Baca Ortíz)



INVERSION

CONGRESO:	
MEDICOS	170
ENFERMERAS	120
ESTUDIANTES	80
AUXILIARES	90
TALLER:	90

INFORMACION

TELEFONOS
0995100855
0998735279
CORREO: marmediterraneo73@gmail.com
maguita659@yahoo.com
Bilmalopez55@yahoo.com.ar

LAS INSCRIPCIONES SE REALIZARAN EL 1ER. DIA DEL CONGRESO DESDE LA 7 AM

1ER. CONGRESO DE ACTUALIZACION DE CONOCIMIENTOS EN ONCOLOGIA, MATERNO INFANTIL Y MEDICO QUIRURGICO/ AVAL 80 HORAS		
1ER. TALLER DE BIOETICA, RELACIONES HUMANAS Y ATENCION AL CLIENTE / AVAL 40 HORAS		
LUNES 24 DE ABRIL DEL 2017		
HORA	TEMA	EXPOSITOR
7H00	9H30	INSCRIPCIONES
9H30	10H00	INAGURACION
10H00	10H45	PREVENCION DEL CANCER DE TIROIDE POR ECOGRAFIA
10H45	11H30	COFFE BREAK
11H30	12H15	SEGURIDAD RADIOLOGICA EN EL PRSONAL DE SALUD
12H15	13H00	HEPATOCARCINOMA EN ECOGRAFIA Y DIAGNOSTICO
RECESO		
14H00	15H00	ESTADO ACTUAL DEL TUMOR HEPATICO PRIMARIO EN TC Y RM
15H00	16H00	IDENTIFICACION CLASES DE NEUMONIAS EN RADIOLOGIA
16H00	17H00	FISIOTERAPIA RESPIRATORIA EN PTES. ADULTOS CON NEUMONIA
MARTES 25 DE ABRIL DEL 2017		
8h00	9H00	GASES MEDICINALES Y SEGURIDAD EN EL MANEJO DE CILINDROS
9H00	10H00	FISIOTERAPIA EN CUIDADO CRITICO
10H00	10H30	COFFE BREAK
10H30	11H30	TAMIZAJE DEL CUELLO DEL UTERO
11H30	12H15	EMBARAZO Y VARICES
12H15	13H00	FIOTERAPIA RESPIRATORIA EN PTES. PEDIATRICO CON FIBROSIS QUISTICO
RECESO		
14H00	15H00	VENTRICULOSTOMIA. INDICACIONES Y MANEJO
15H00	16H00	REHABILITACION CARDIOVASCULAR
MIERCOLES 26 DE ABRIL DEL 2017		
8h00	9H00	DIAGNOSTICO ECOGRAFICO DE SITIOS QUIRURGICOS INFECTADOS
9h00	10H00	UTILIDAD DE LA ECOGRAFIA TRANSRECTAL EN LA VALORACION PROSTA
10h00	10h30	COFFE BREAK
10H30	11h30	DIAGNOSTICO ECOGRAFICO DE APENDICITIS AGUDA
11h30	12H45	DX. OPORTUNO DE HEPATOCARCINOMA Y SU IMPORTANCIA EN EL TRANSPLANTE HEPATICO
RECESO		
14H00	15H00	TUMORES GASTROINTESTINALES - COLON POR ENEMA
15H00	16H00	COLEDOCOLITIASIS: DIAGNOSTICO POR IMAGEN
JUEVES 27 DE ABRIL DEL 2017		
8H00	8H45	REHABILITACION PULMONAR
8h45	9H30	MANEJO DE CONFLICTOS E INTELIGENCIA EMOCIONAL
9h30	10h15	BIOETICA: PRINCIPIOS
10H15	10H45	RECESO
10H45	11h30	PRESERVACION DE LA FERTILIDAD EN PTES. CON CANCER
11h30	12H45	BIOMECANICA LUMBAR
RECESO		
14H00	15H00	MANEJO DE PACIENTE NEUROLOGICO
15h00	16h00	MANEJO DE TRAUMA CRANEOENCEFALICO
VIERNES 28 DE ABRIL DEL 2017		
8H00	9H00	AVANCES EN ONCOLOGIA: IMMUNOTERAPIA Y TERAPIA DIRIGIDA
9h00	10H00	AVANCES EN ONCOLOGIA: ESTUDIOS DIAGNOSTICOS PARA TRATAMIENTO CON CANCER
10h30	10h30	COFFE BREAK
10H30	11h30	PSA COMO FACTOR PRONOSTICO DE CARCINOMA PROSTATICO.
11H30	12H45	MANGA GASTRICA/ OBESIDAD
RECESO		
14H00	14H30	HUMANIZACION DE LA ATENCION EN LA SALUD
14H30	15H00	IMPACTO DE LA COMUNICACIÓN EN LA HUMANIZACION EN LA SALUD
15H00	18H00	ATENCION AL CLIENTE- MOTIVACION / DINAMICA

INSTITUTO DE SALUD PRIVADO IBEROAMERICANO - JAPÓN
 MINISTERIO DE SALUD PÚBLICA
 CON EL AVAL ACADÉMICO
 DE LA UNIVERSIDAD INTERNACIONAL DEL ECUADOR



CONFIERE EL PRESENTE

CERTIFICADO A:



DR. JUAN CARLOS JARA SANTAMARIA

POR HABER PARTICIPADO COMO EXPOSITOR EN EL 1ER. CONGRESO DE ACTUALIZACIÓN DE CONOCIMIENTOS EN ONCOLOGÍA, MATERNO - INFANTIL Y MÉDICO QUIRÚRGICO, CON EL TEMA: **IDENTIFICACION DE CLASES DE NEUMONIA EN RADIOLOGIA** REALIZADO EN LA CIUDAD DE QUITO DEL 24 AL 30 DE ABRIL DEL 2017.

AVAL : 80 HORAS

DR. RODRIGO ALTAMIRANO
 DIRECTOR DEL INSTITUTO
 IBEROAMERICANO - JAPÓN

DR. BERNARDO SANDOVAL C.
 DECANO
 FACULTAD DE CIENCIAS MEDICAS,
 DE LA SALUD Y DE LA VIDA
 UNIVERSIDAD INTERNACIONAL DEL ECUADOR

MSC. BILMA LOPEZ MAYORGA
 COORDINADORA DEL CONGRESO



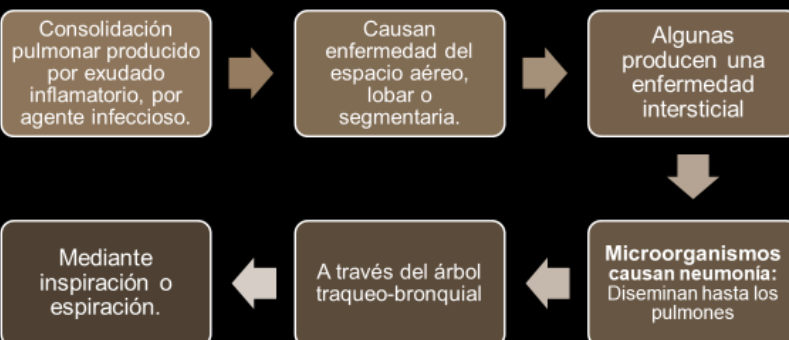
UNIVERSIDAD SAN FRANCISCO DE QUITO
Quito-Ecuador

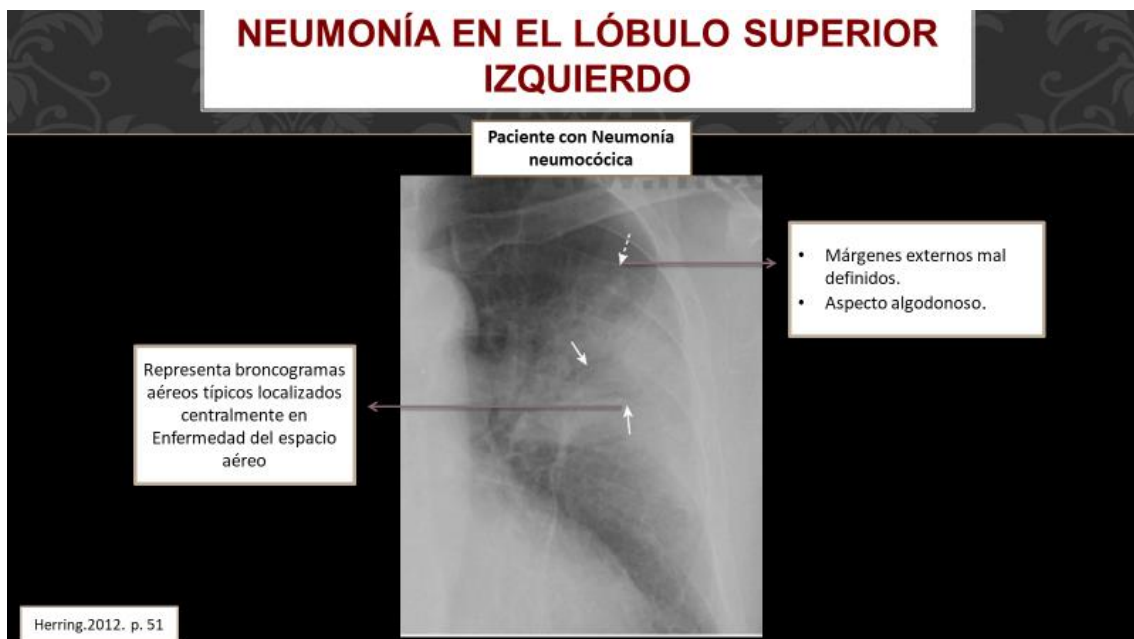
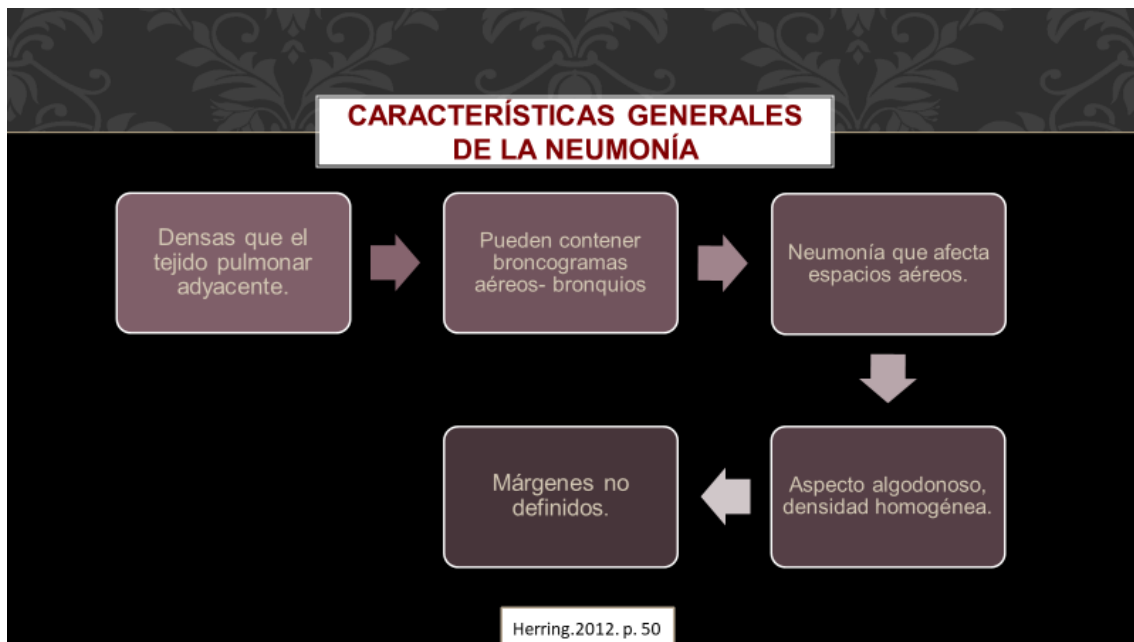
Identificación de la Neumonía en Radiología

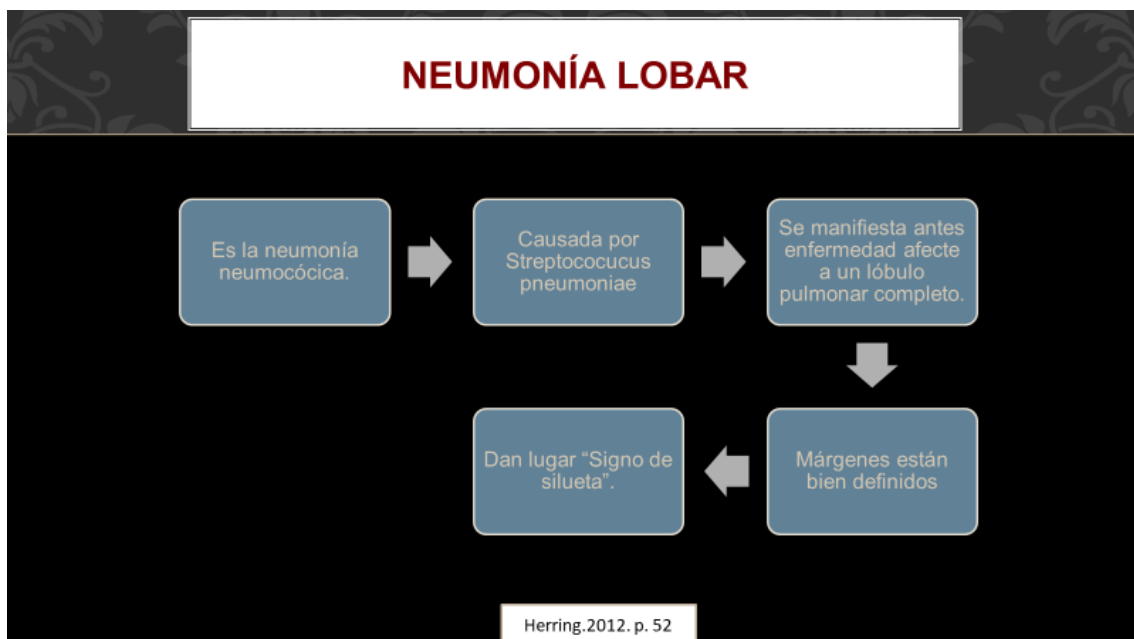
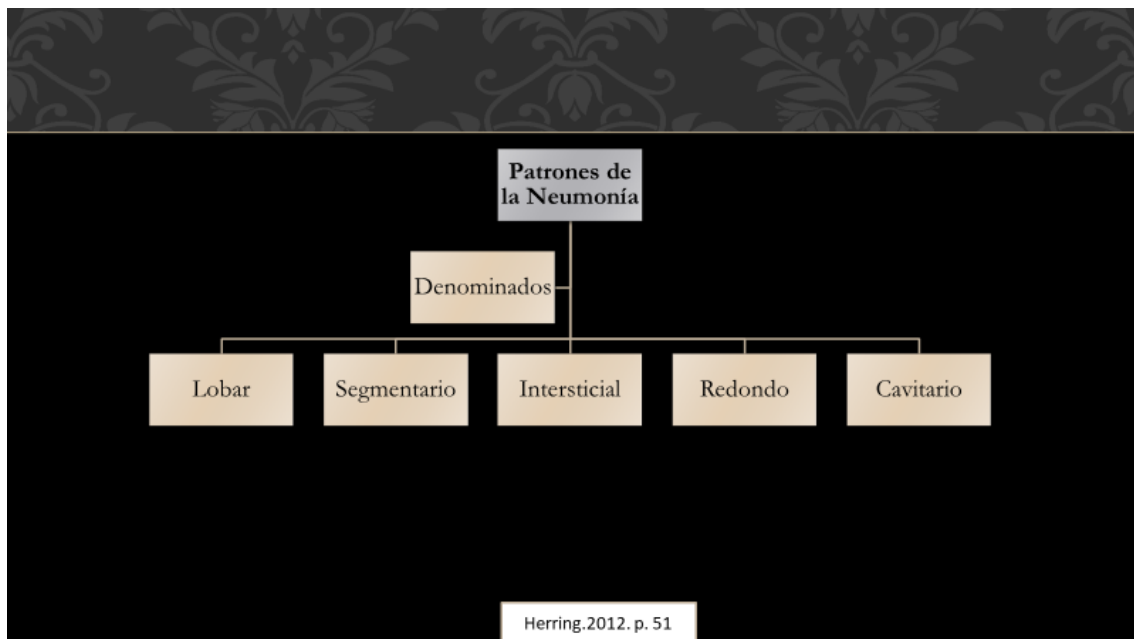
Juan Carlos Jara Santamaria**,

** Médico Posgradista de Radiología e Imagen de la Universidad San Francisco de Quito.
Hospital IESS "Carlos Andrade Marín". Quito, Ecuador.

NEUMONÍA



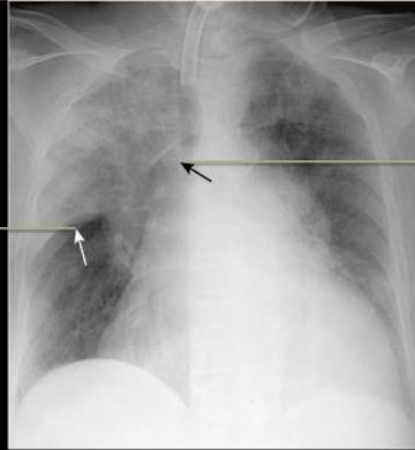




NEUMONÍA NEUMOCÓCICA EN EL LÓBULO SUPERIOR DERECHO

Observa enfermedad espacio aéreo en el lóbulo superior derecho.

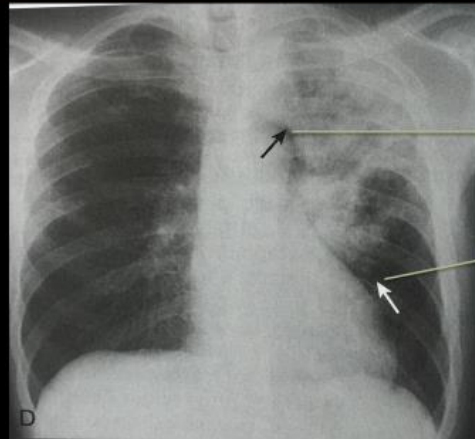
Delimitado por cisura interlobar: Cisura menor



Margen de la aorta borrado por la densidad líquida de la neumonía

Herring.2012. p. 52

Lóbulo superior izquierdo



Borra el botón aórtico

Enfermedad está mal delimitada

Herring.2012. p. 56

NEUMONÍA SEGMENTARIA (BRONCONEUMONÍA)

*Pseudomona
aeruginosa*

Bronconeumonía
prototípica



Causada por
*Staphylococcus
aureus*



Afectan varios
segmentos
pulmonares



Se asocia a una
cierta pérdida de
volumen
(atelectasia)



Producen exudado
que llena los
bronquios (no se ve
broncograma
aéreo)

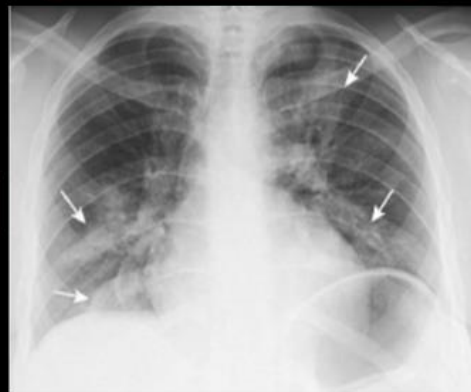

Márgenes tienen
aspecto
algodonoso y mal
definido.

Herring.2012. p. 52

BRONCONEUMONÍA ESTAFILOCÓCICA

Enfermedad espacio aéreo, afectación
ambos pulmones

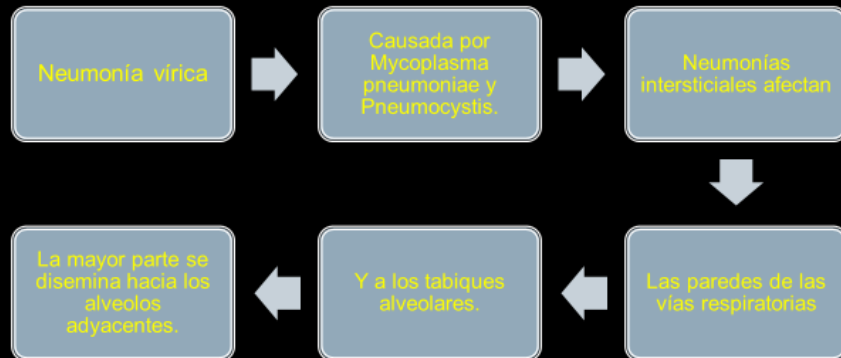


Márgenes
irregulares

Márgenes
irregulares

Herring.2012. p. 52

NEUMONÍA INTERSTICIAL



Herring.2012. p. 52

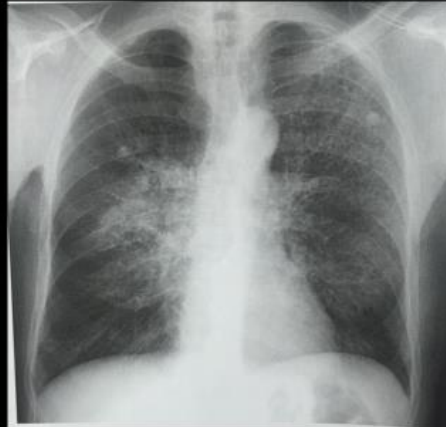NEUMONÍA POR PNEUMOCYSTIS CARINII (JIROVECI)



Herring.2012. p. 52

NEUMONÍA POR PNEUMOCYSTIS CARINII

Enfermedad pulmonar intersticial difusa
con un patrón reticular fino



No se observa
derrame pleural

Herring.2012. p. 52

NEUMONÍA REDONDA

Se observan en los
lóbulos inferiores.



Microorganismos
causales: Haemophilus
influenzae,
streptococcus y
pneumococcus.

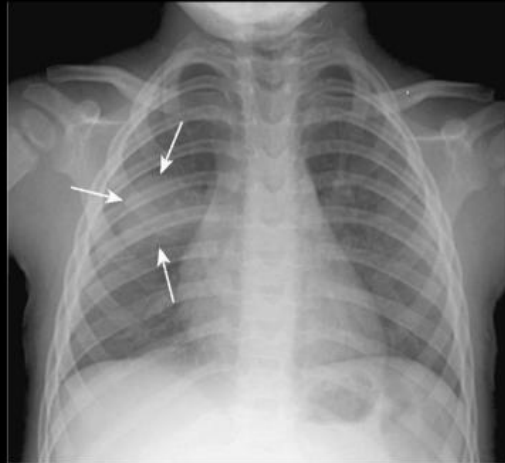

Pueden confundirse
con una masa
tumoral.

Herring.2012. p. 53

NEUMONÍA REDONDA

Densidad tejidos blandos con configuración redondeada



Herring, 2012. p. 53

NEUMONÍA CAVITADA

Microorganismo causal: *Mycobacterium tuberculosis*

Tuberculosis Primaria

Cavitación es infrecuente.

Afecta a los lóbulos superiores en relación a los lóbulos inferiores.

Tuberculosis Posprimaria

Cavitación frecuente

Afecta a los segmentos apical o posterior de los lóbulos superiores

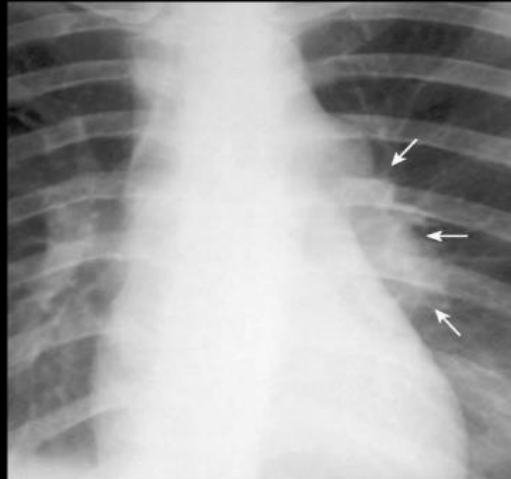
Tuberculosis Miliar

Aparece tras haber pasado muchos años desde la infección inicial

Visualiza por primera vez, los nódulos tienen un tamaño de 1mm hasta 2-3mm

Herring, 2012. p. 53

TUBERCULOSIS PRIMARIA

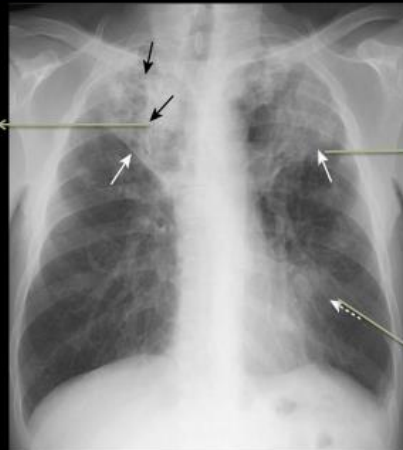


Prominencia del
hilio izquierdo

Debido adenopatías
hiliares izquierdas

Herring.2012. p. 53

TUBERCULOSIS POSPRIMARIA



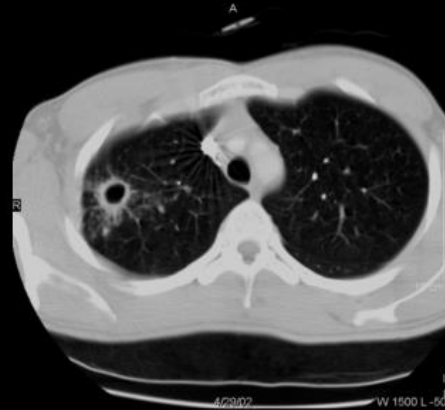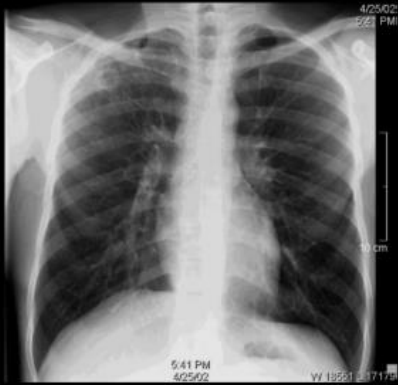Observa zonas
pequeñas
radiotransparentes

Neumonía cavitada en
ambos lóbulos
superiores

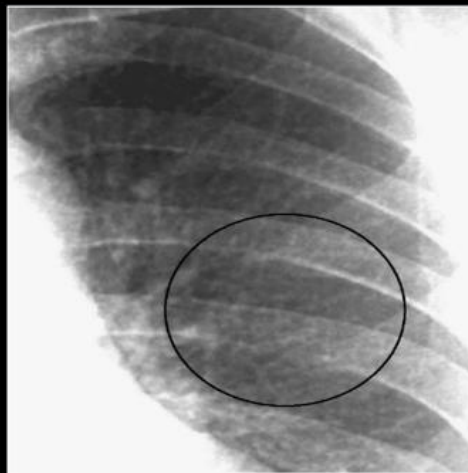En línula se observa
enfermedad del
espacio aéreo

Herring.2012. p. 53

TUBERCULOSIS CAVITADA



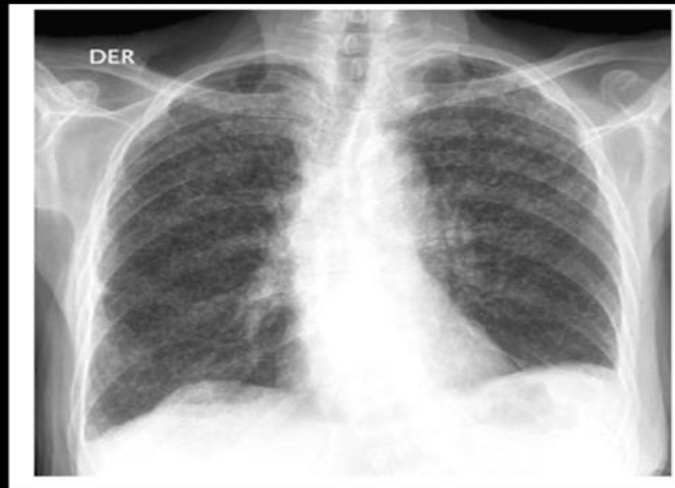TUBERCULOSIS MILIAR



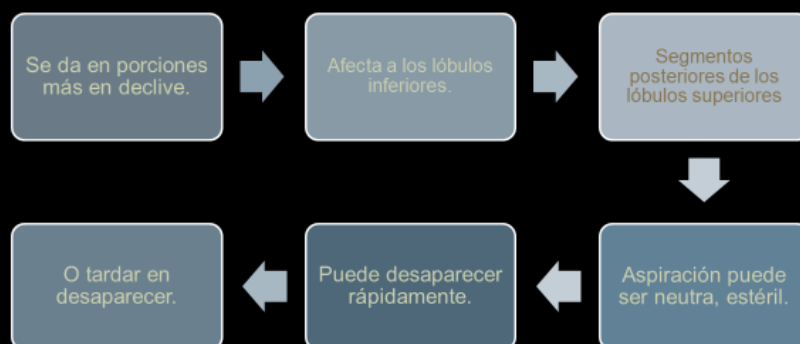
Observa nódulos
pequeños y
redondeados

Son visibles cuando
tienen un tamaño
1mm

TUBERCULOSIS MILIAR



ASPIRACIÓN



PATRONES DE LA ASPIRACIÓN AGUDA

Ácido gástrico neutralizado o agua

Aparición y resolución rápida de una enfermedad del espacio aéreo

Afecta a los lóbulos inferiores

No es una neumonía.

Persiste 1 o 2 días antes de reabsorberse.

Herring, 2012. p. 54

Aspiración infectada (neumonía por aspiración)

Afecta generalmente a los lóbulos inferiores.

A menudo muestra cavitación.

Tarda meses en resolver.

Herring, 2012. p. 54

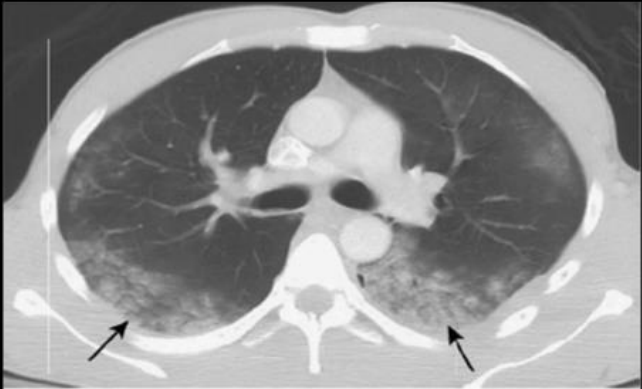
Ácido gástrico no neutralizado
(neumonitis química) Síndrome de Mendelson

Aspiración casi inmediata de una enfermedad espacio aéreo en los segmentos inferiores

A menudo con infección secundaria.

Herring.2012. p. 54

ASPIRACIÓN, AMBOS LÓBULOS INFERIORES (IMAGEN AXIAL TC)



Enfermedad del espacio aéreo afecta ambos lóbulos inferiores

Herring.2012. p. 54

LOCALIZACIÓN DE LA NEUMONÍA

Signo de silueta (Rx AP)

Dos objetos tienen la misma densidad radiográfica.

Establecen contacto entre sí.

Desaparece el margen entre ellos.

Signo de columna (Rx lateral)

Radiografía lateral.

La columna dorsal muestra un aspecto más radio lucido mientras mas bajamos.

Cuando la enfermedad afecta parte porción del lóbulo inferior

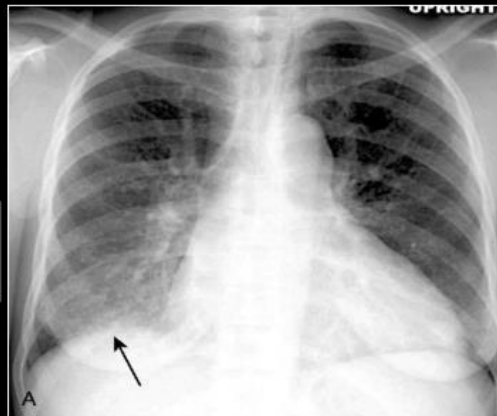
Columna muestra un aspecto más opaco.

Herring.2012. p. 55

SIGNO DE LA SILUETA

Proyección frontal

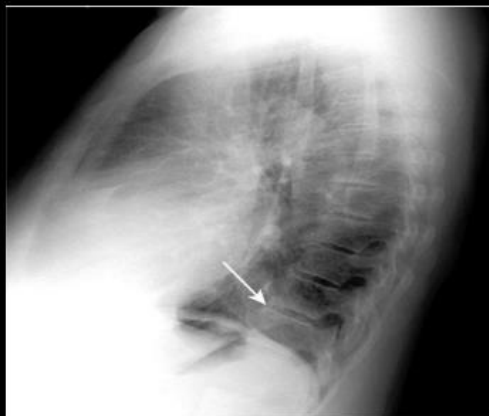Neumonía en el lóbulo inferior derecho



Herring.2012. p. 55

SIGNO DE LA COLUMNA

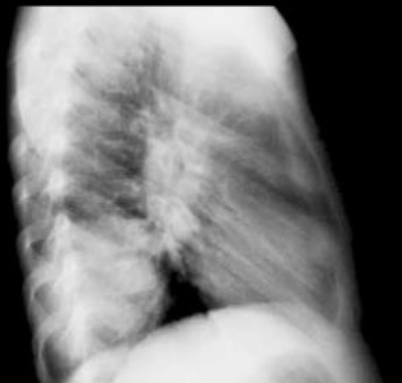
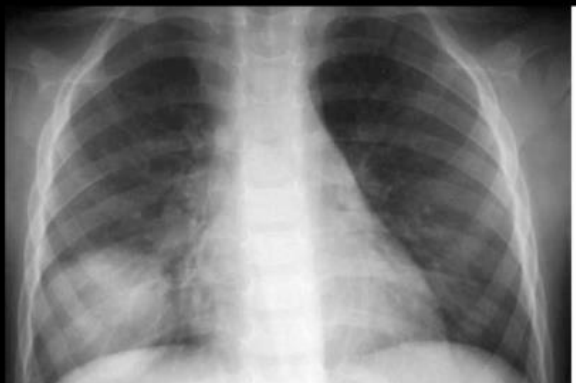Proyección lateral



La columna
aparece más
"radio-opaca".

Herring.2012. p. 55

SIGNO DE LA COLUMNA



UTILIDAD DEL SIGNO DE SILUETA EN RX TORÁCICA

Estructura que deja ser visible	Localización de la enfermedad
Aorta ascendente	• Lóbulo superior derecho
Borde derecho del corazón	• Lóbulo medio derecho
Hemidiafragma derecho	• Lóbulo inferior derecho
Aorta descendente	• Lóbulos superior e inferior izquierdos
Borde izquierdo del corazón	• Lígula del lóbulo superior izquierdo
Hemidiafragma izquierdo	• Lóbulo inferior izquierdo

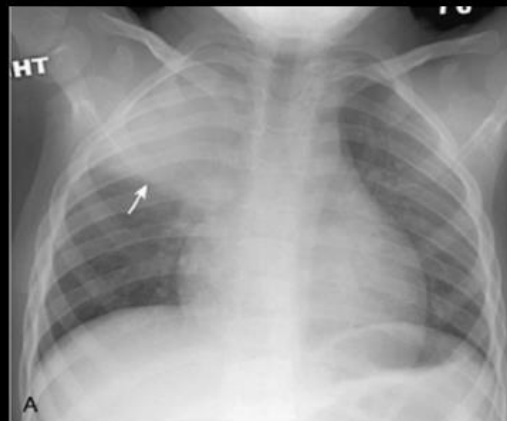Herring.2012. p. 55

ASPECTOS VARIABLES DE LA NEUMONÍA LOBAR

Lóbulo superior derecho.

Zona que contacta con cisura menor: margen bien definido.

Estructura que deja ser visible	Localización de la enfermedad
Aorta ascendente	• Lóbulo superior derecho

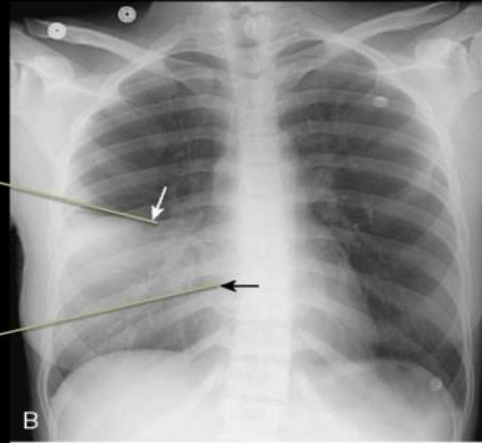


Herring.2012. p. 56

Lóbulo medio derecho.

Zona que contacta con cisura menor: margen bien definido.

La enfermedad borra el borde cardíaco derecho.

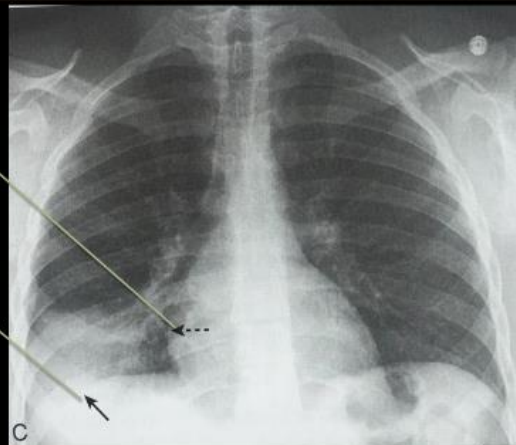


Herring, 2012. p. 56

Lóbulo inferior derecho

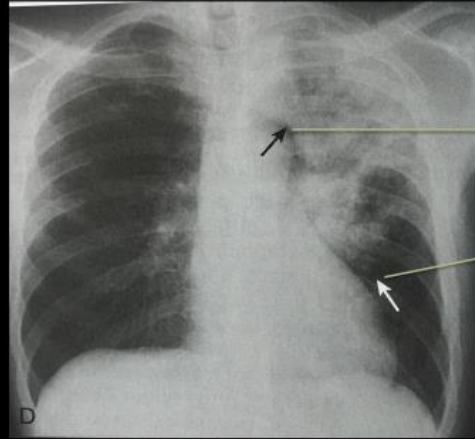
Respeto el borde derecho del corazón

Borra el hemidiafragma derecho.



Herring, 2012. p. 56

Lóbulo superior e inferior izquierdo

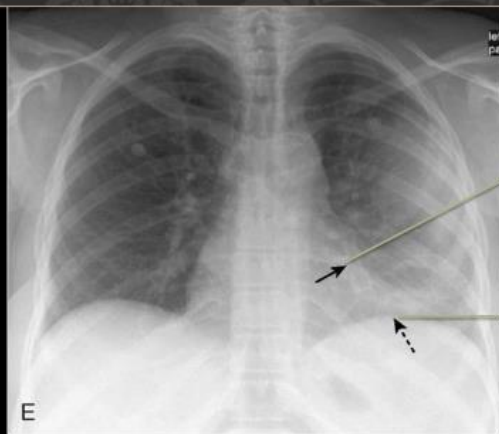


Borra el botón aórtico

Enfermedad está mal delimitada

Herring.2012. p. 56

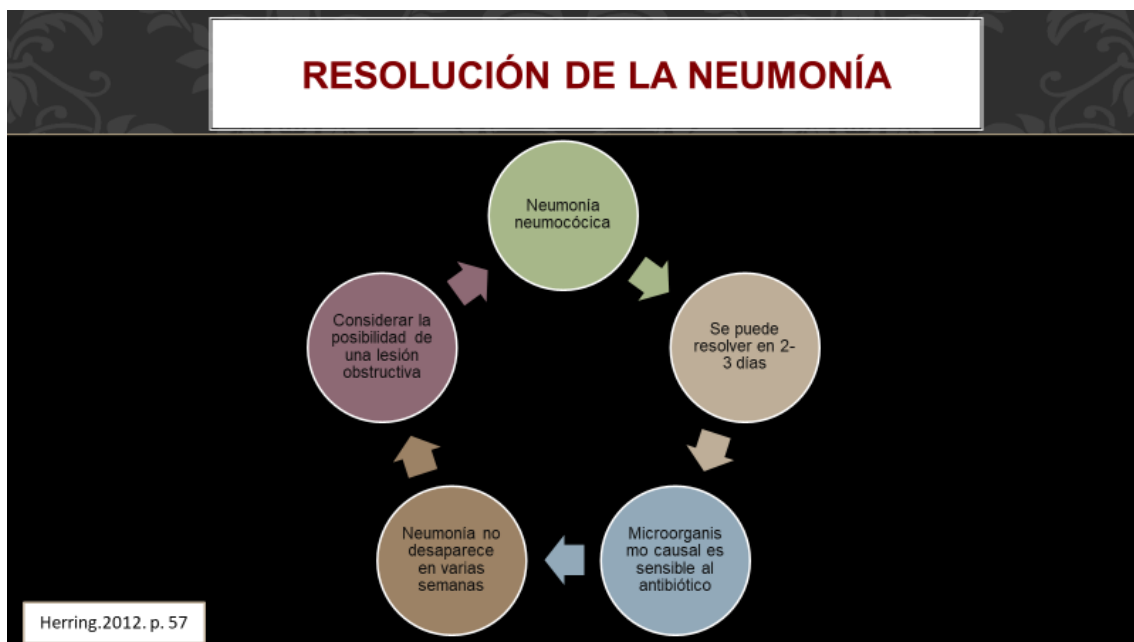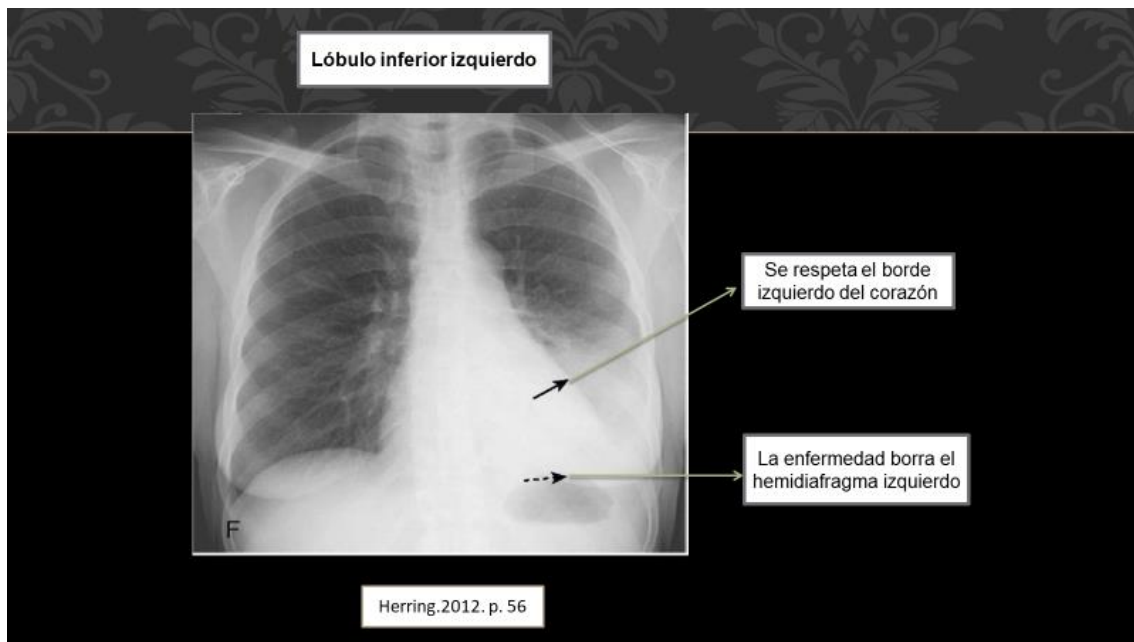
Lingula del lóbulo superior izquierdo



La enfermedad borra el borde cardíaco izquierdo

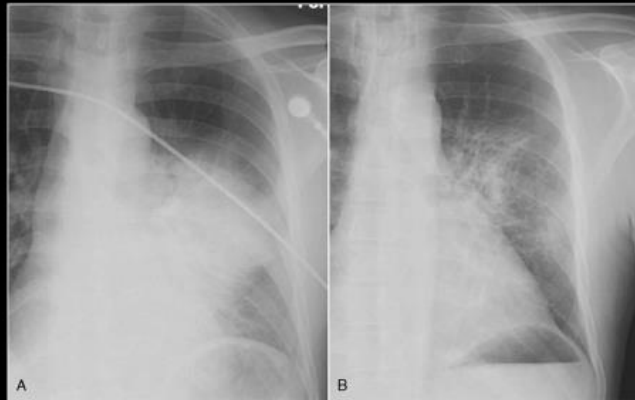
Se respeta el hemidiafragma izquierdo

Herring.2012. p. 56

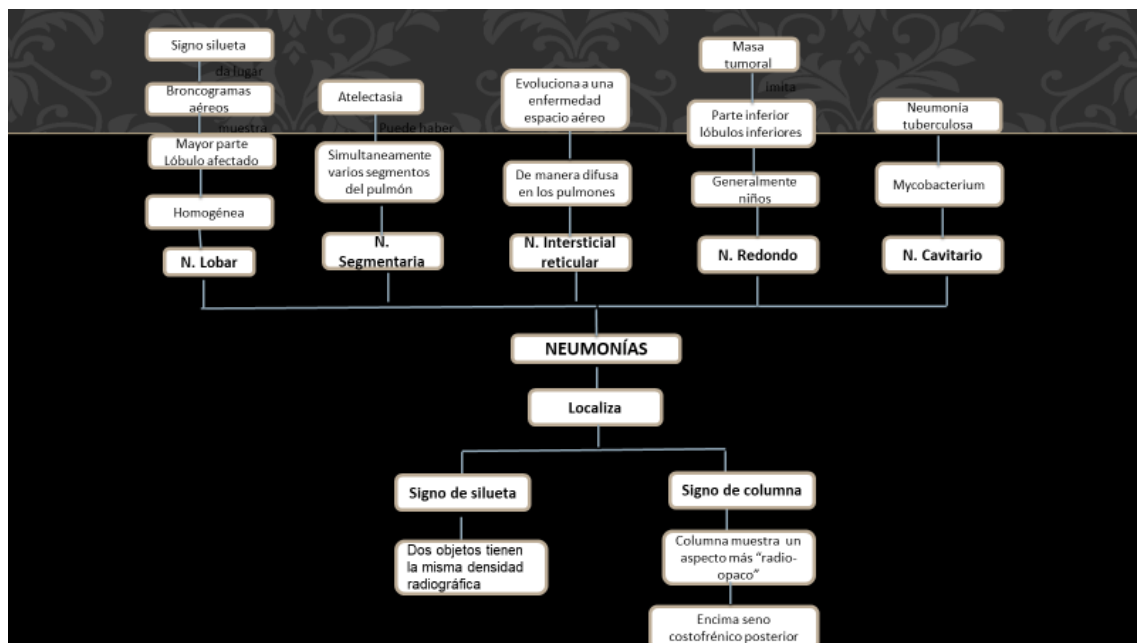


NEUMONÍA EN RESOLUCIÓN

Radiografías obtenidas intervalo de 4 días



Herring.2012. p. 57



RESPALDO DE CONFERENCIA MAGISTRAL

EXPOSITOR – CONGRESO NACIONAL

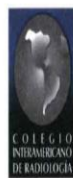**PROPUESTA DE NEMOTECNIA EN EL ESTUDIO DE LOS NÚCLEOS
DE OSIFICACIÓN EN EL NIÑO.**

**“XX CONGRESO ECUATORIANO DE RADIOLOGÍA- I JORNADA
ECUATORIANA PAULISTA DE RADIOLOGÍA”.**

**14 AL 16 DE SEPTIEMBRE DEL 2017 EN LA CIUDAD DE QUITO-
ECUADOR**



Federación Ecuatoriana de Radiología e Imagen



Colegio Interamericano de Radiología



**LA FEDERACIÓN ECUATORIANA DE RADIOLOGÍA E IMAGEN
Con el Aval de la UNIVERSIDAD SAN FRANCISCO DE QUITO**

**ESCUELA DE MEDICINA
Confieren el presente**

Certificado

Al (a) **DR. JUAN CARLOS JARA SANTAMARIA – DRA. NATALI FLORES / AUTORES**

**PRESENTACIÓN TEMA LIBRE, MODALIDAD PRESENTACIÓN ORAL -
TEMA: PROPUESTA DE NEMOTECNIA EN EL ESTUDIO DE
LOS NUCLEOS DE OSIFICACION EN EL NIÑO**

Por su participación en calidad de _____

En las **"XX CONGRESO ECUATORIANO DE RADIOLOGÍA – I JORNADA ECUATORIANA PAULISTA DE RADIOLOGÍA"**

Realizado del 14 al 16 de septiembre del 2017, en Quito - Ecuador

Valor Curricular: 52 Horas

Quito, 16 de Septiembre de 2017

Michelle Grunauer, MD., Ph.D
DECANA - ESCUELA DE MEDICINA
UNIVERSIDAD SAN FRANCISCO DE QUITO

Dr. Felipe Rodríguez Maya
PRESIDENTE
FEDERACIÓN ECUATORIANA DE RADIOLOGÍA E IMAGEN





UNIVERSIDAD SAN FRANCISCO DE QUITO
Quito-Ecuador

PROPUESTA DE NEMOTECNIA EN EL ESTUDIO DE LOS NUCLEOS DE OSIFICACION EN NIÑOS

Natali Flores**, Juan Carlos Jara **, Luis Torres*. Fernando Culqui***.

*Médico Radiólogo Pediatra, Tutor Cátedra Imagen en Pediatría USFQ.

** Médico Posgradista de Radiología e Imagen de la Universidad San Francisco de Quito.

***Médico Posgradista de Traumatología de la Universidad San Francisco de Quito. Servicio de Radiología e Imagen.
Hospital IESS "Carlos Andrade Marín". Radiólogos Asociados. Quito, Ecuador.

INTRODUCCION

- Las lesiones traumáticas de codo son muy frecuentes en la edad pediátrica.
- No obstante, el diagnóstico radiológico de las mismas es dificultoso, debido a que muchos de los componentes anatómicos son cartilagosos y no visibles radiológicamente.
- A medida que el niño crece, el cartílago se transforma en hueso y se muestra como núcleos de osificación, que aparecen en diferentes edades.
- El radiólogo debe conocerlos para evitar confundirlos con fracturas.

OBJETIVOS


- **Mostrar aparición cronológica de núcleos de osificación de la articulación del codo.**
- **Adaptar a nuestro medio una nemotecnia, que permita identificar y recordar con facilidad su edad de aparición y aspecto.**

MATERIALES Y METODOS

Recolección 120 imágenes

RIS-PACS Radiólogos Asociados
Hospital Carlos Andrade Marín

Se escogieron las mejores imágenes de radiografías convencionales de codos de niños desde recién nacidos hasta 16 años



demostrar la forma de aparición sucesiva de los 6 núcleos de osificación.

MATERIALES Y METODOS

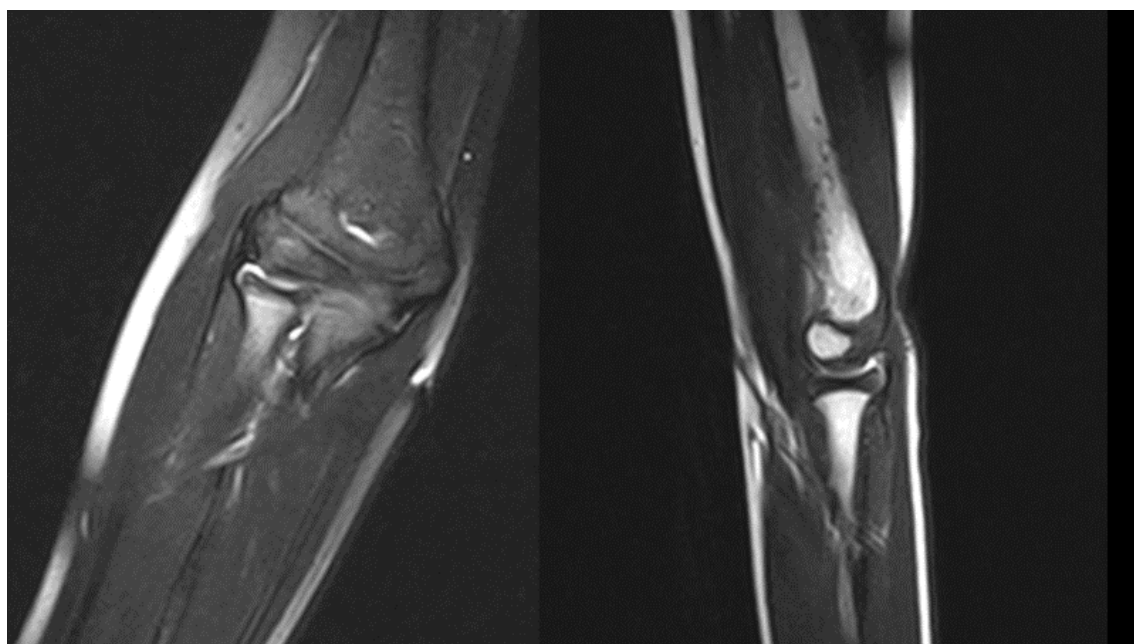
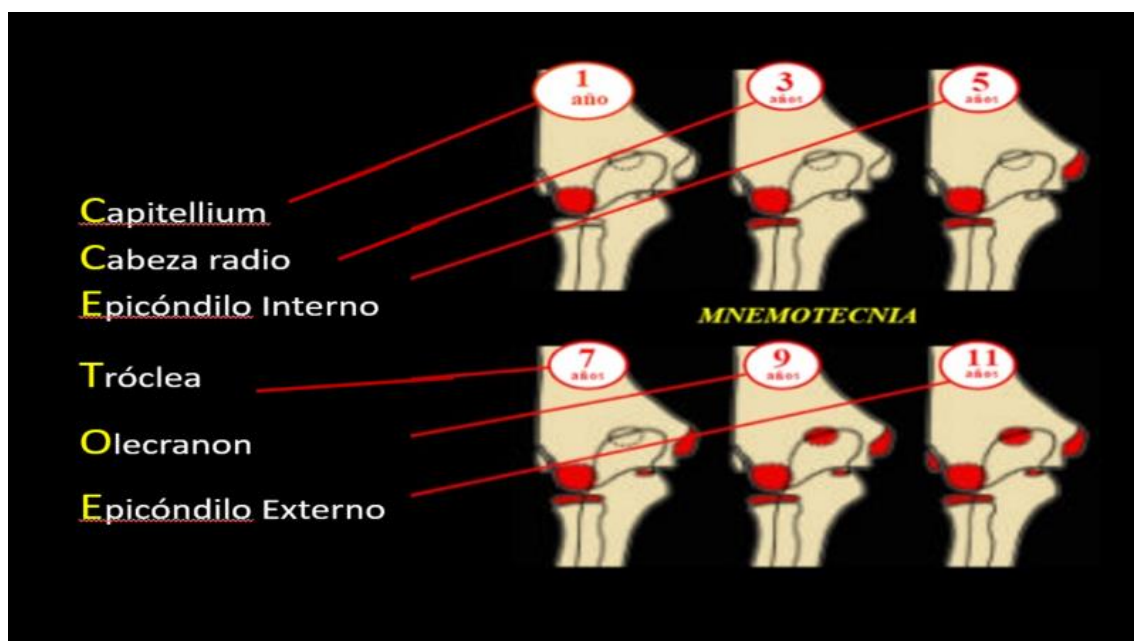
- Se puso en practica nuestra nemotecnia propuesta CCETOE, basada en la ya conocida de la literatura americana (CRITOE).
- Para conocer mejor el aspecto cartilaginoso del codo se realizó:

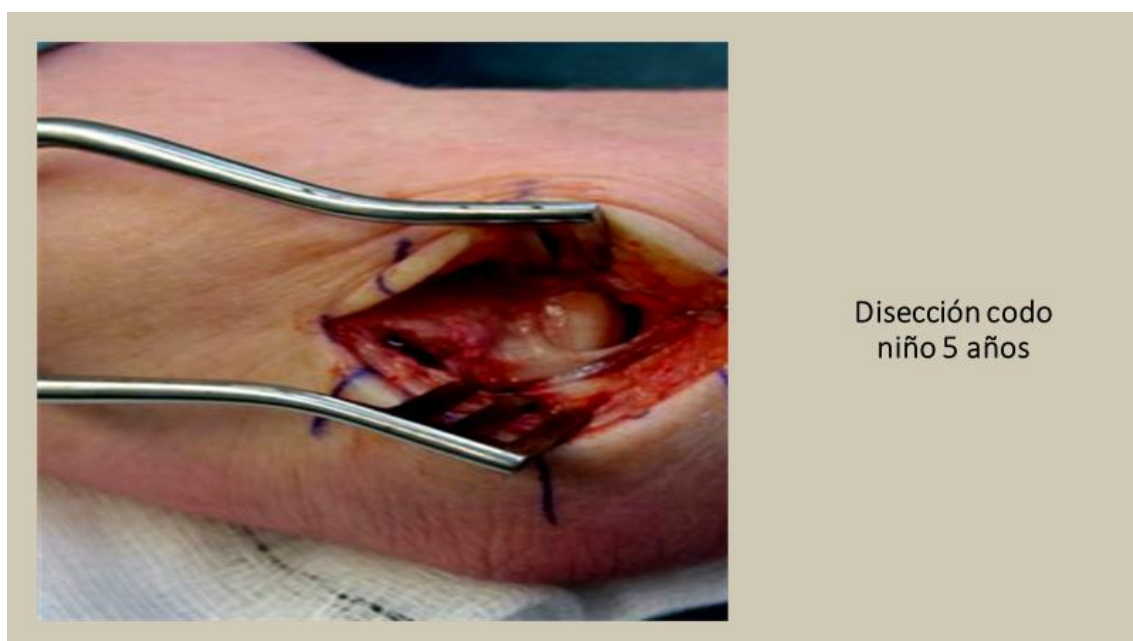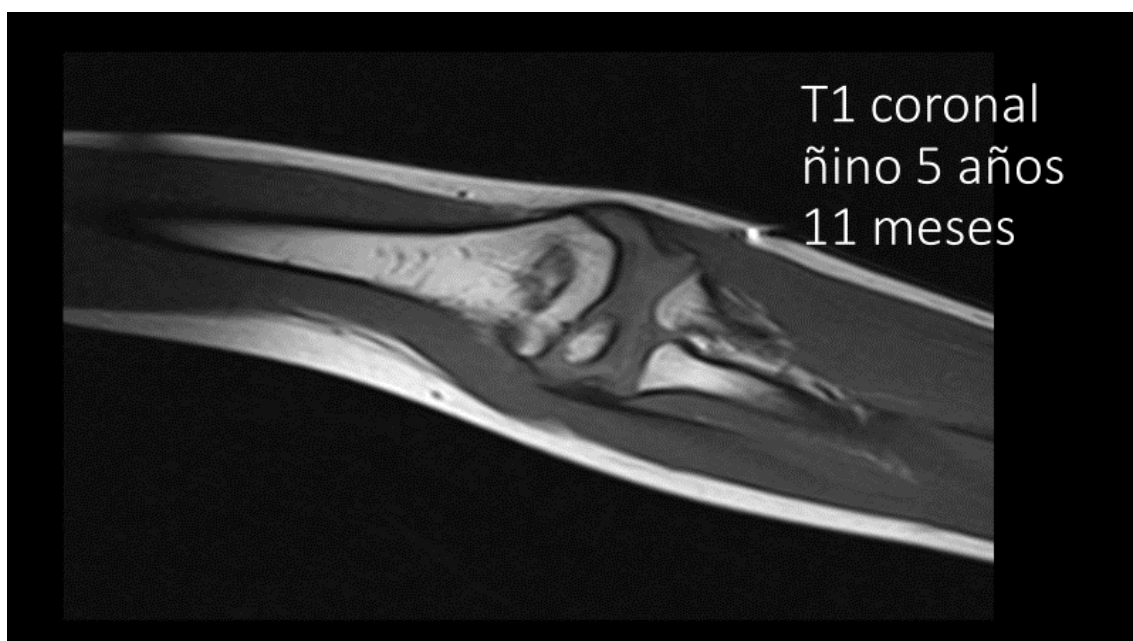
IRM

Cirugía Abierta

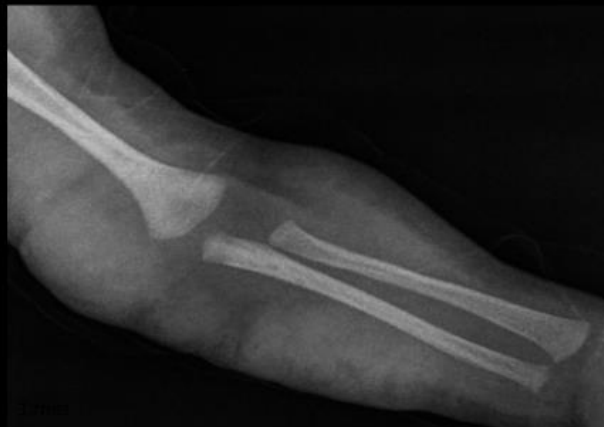para observar la anatomía cartilaginosa.





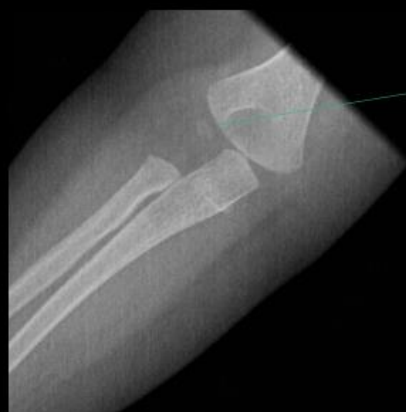

RN NO HAY NUCLEO DE OSIFICACION



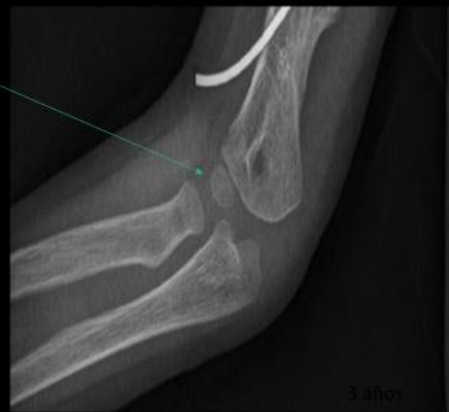Jara, Flores, 2017

CAPITELLUM (SE OSIFICA AL AÑO APROXIMADAMENTE)

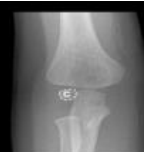

Jara, Flores, 2017

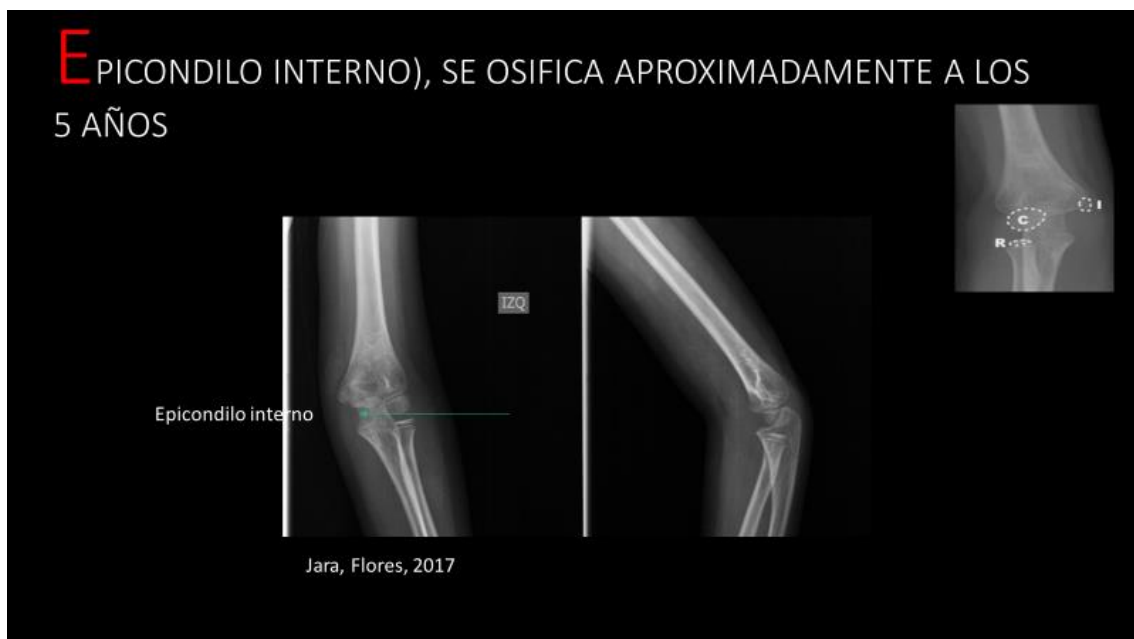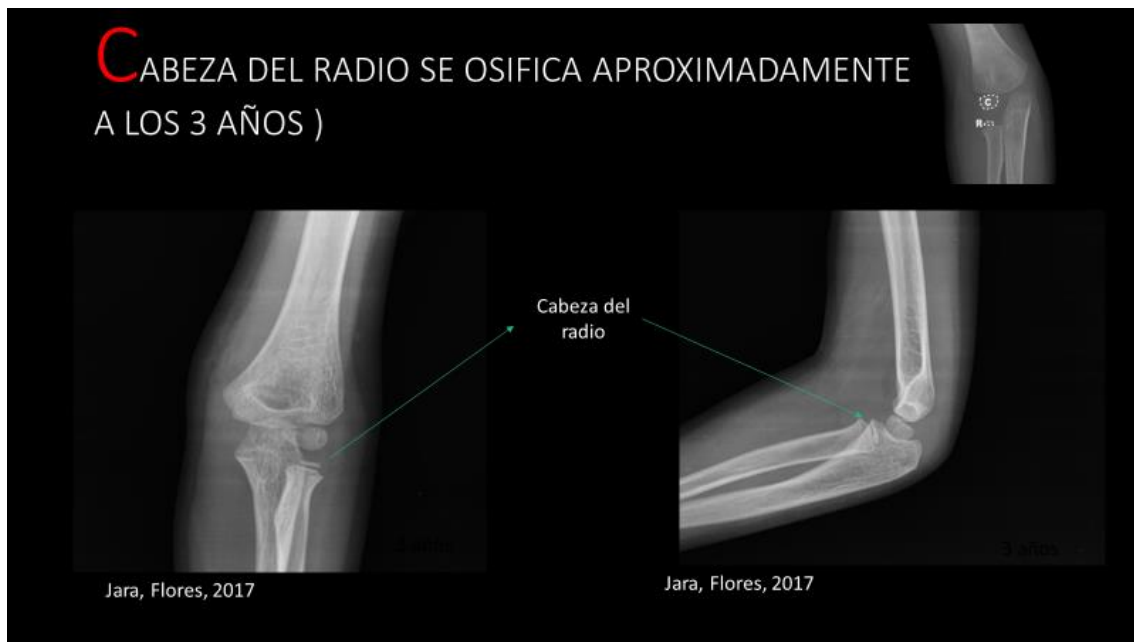Capitellum



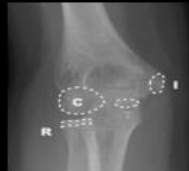Jara, Flores, 2017



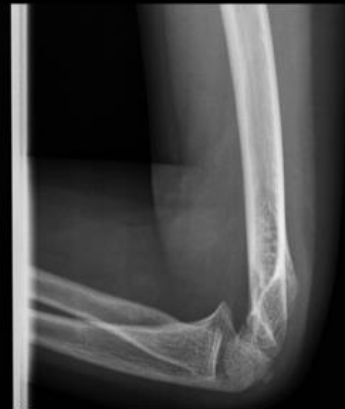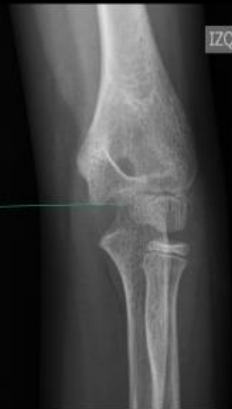3 años



TROCLEA (SE OSIFICA APROXIMADAMENTE A LOS 7 AÑOS)

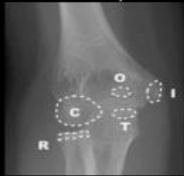

TROCLEA

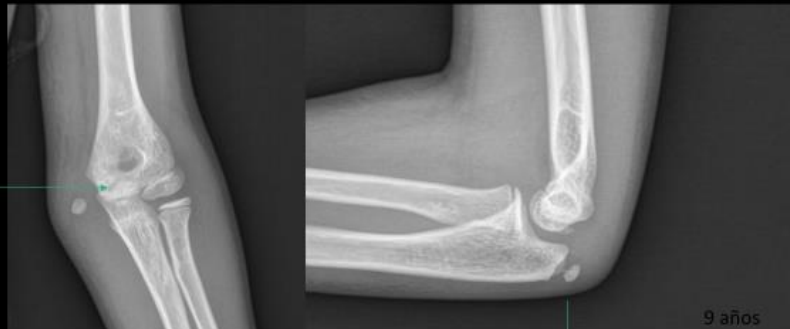

Jara, Flores, 2017

OLECRANON (SE OSIFICA APROXIMADAMENTE A LOS 9 AÑOS)



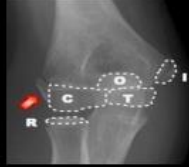Olecranon



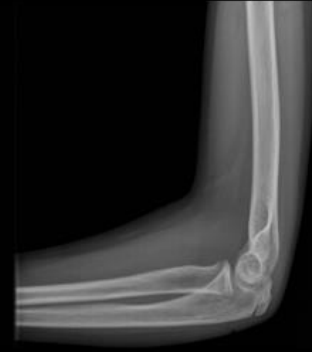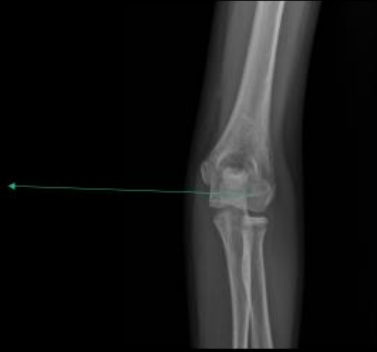Jara, Flores, 2017

Olecranon

EPICONDILLO EXTERNO), SE OSIFICA APROXIMADAMENTE A LOS 11 AÑOS

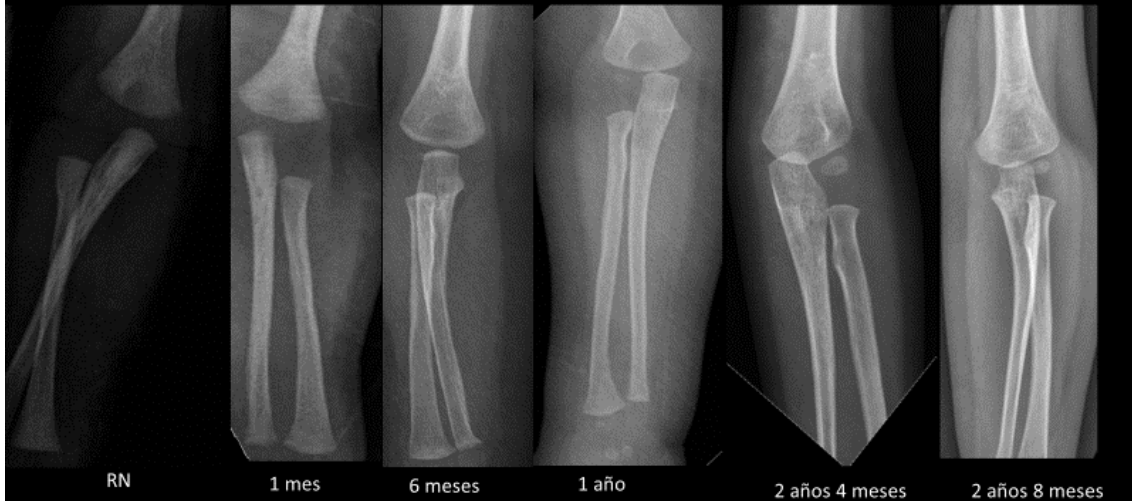


Epicondilo externo

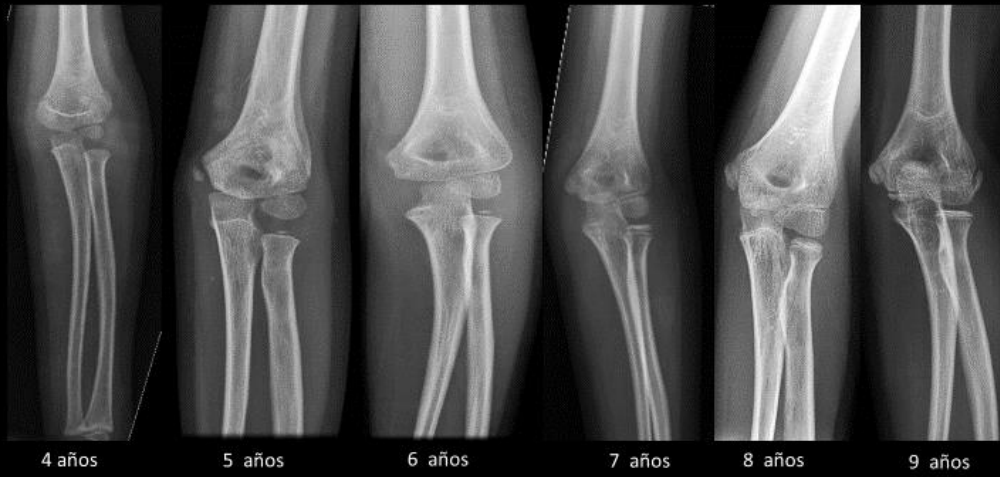


Jara, Flores, 2017

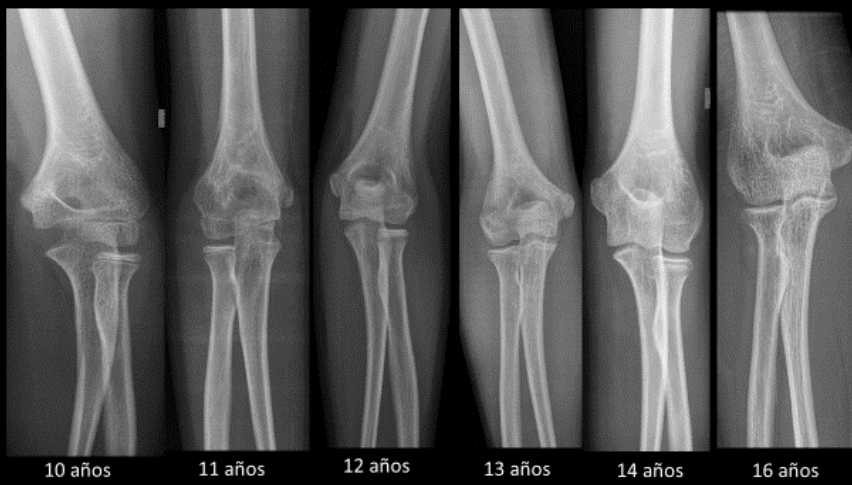
Cronología de Núcleos de osificación



Cronología de Núcleos de osificación



Cronología de Núcleos de osificación



CONCLUSIONES

- Es importante reconocer el orden de aparición de los núcleos de osificación en los niños, para **NO CONFUNDIR CON FRACTURAS** (arrancamiento) que se producen comúnmente en esta articulación en la edad pediátrica.

- Proponemos el uso de **CCETOE** como nemotecnia para el uso diario en los servicios de radiología.

CONCLUSIONES

- En algunos casos es recomendable realizar proyecciones comparativas de codo para observar el desarrollo simétrico de los núcleos de osificación.

- Proyectamos realizar atlas de desarrollo óseo de codo en un futuro.

Referencias

- Hospital Carlos Andrade Marín, imágenes propias, 2017, Quito- Ecuador
- Hospital Axxis, imágenes propias, 2017, Quito-Ecuador
- Villalobos C, Cassis N, Juárez C. Aparición de centros de osificación en el codo en niños mexicanos. Anales Médicos. Vol.45, num.2 ABR-JUN. 2000. Pp.75-77. <http://www.medigraphic.com/pdfs/abc/bc-2000/bc002e.pdf>
- Docquier PL, Hariga H, Mousny M. Radiología del codo. Cliniques universitaires Saint-Luc (Bruxelles). <http://www.orthopedie-pediatrique.be/index.php/es/traumatologia-pediatria/miembro-superior/codo/radiologia-del-codo>
- Weissleder R, Harisinghani MG, Wittenberg J. Primer of diagnostic imaging. Mosby Inc. (2007) ISBN:0323040683.
- Elgenmark O. The normal development of the ossific centers during infancy and childhood. Acta Paediatr Scand 1946: 33 (suppl).

RESPALDO DE CONFERENCIA MAGISTRAL

EXPOSITOR – CONGRESO INTERNACIONAL

**A PROPÓSITO DE UN CASO. HEMANGIOENDOTELIOMA HEPÁTICO
DEL LACTANTE.**

“VX CONGRESO BOLIVIANO DE RADIOLOGÍA”.

**29 AL 30 DE SEPTIEMBRE DEL 2017 EN LA CIUDAD DE LA
PAZ-BOLIVIA**



**SOCIEDAD BOLIVIANA DE RADIOLOGÍA
COLEGIO MÉDICO DE BOLIVIA
COLEGIO MÉDICO DEPARTAMENTAL DE LA PAZ**

LP-CMDLP-CC-SBR-09-2017-0158

Confieren el presente:

Nº 0158

CERTIFICADO

A: Dr. Juan Carlos Jara Santamaría

Por su participación en calidad de:

Expositor

En el "XV Congreso Boliviano de Radiología", efectuado en la ciudad de La Paz, los días 28, 29 y 30 de septiembre, con una carga horaria de 20 horas.

Dr. Ricardo Landívar Córdova
PRESIDENTE COMITÉ CIENTÍFICO
COLEGIO MÉDICO DEPARTAMENTAL DE LA PAZ

Dr. Jorge Chungara Montaño
PRESIDENTE
SOCIEDAD BOLIVIANA DE RADIOLOGÍA

Lourdes Riveros Gonzales
SECRETARIA
COMISION CIENTIFICA

La Paz, Septiembre de 2017



**SOCIEDAD BOLIVIANA DE RADIOLOGÍA
COLEGIO MÉDICO DE BOLIVIA
COLEGIO MÉDICO DEPARTAMENTAL DE LA PAZ**

XV CONGRESO BOLIVIANO DE RADIOLOGÍA LX ANIVERSARIO



Hotel Casa Grande

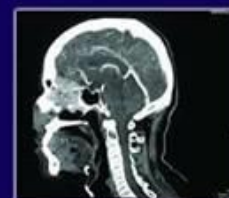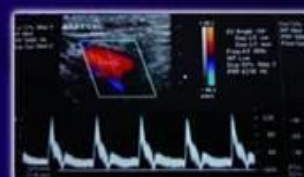
La Paz, 28, 29 Y 30 de septiembre de 2017

DIAGNÓSTICO POR IMÁGENES

PROFESORES:



- **Dr. Pablo Soffia**
- **Dr. Gonzalo Miranda**
- **Dr. Esteban Dardanelli**
- **Dr. Rodrigo Restrepo**
- **Dr. J. Pablo Niedmann**



Informaciones:  70681408 • 70189199 • 76774844
www.sociedadbolivianaderadiologia.org
info@sociedadbolivianaderadiologia.org





**SOCIEDAD BOLIVIANA DE RADIOLOGÍA
COLEGIO MÉDICO DE BOLIVIA
COLEGIO MÉDICO DEPARTAMENTAL DE LA PAZ**

XV CONGRESO BOLIVIANO DE RADIOLOGÍA LX ANIVERSARIO



Hotel Casa Grande
La Paz, 28, 29 Y 30 de septiembre de 2017

DIAGNÓSTICO POR IMÁGENES

PROFESORES:

- Dr. Pablo Soffia
- Dr. Gonzalo Miranda
- Dr. Esteban Dardanelli
- Dr. Rodrigo Restrepo
- Dr. J. Pablo Niedmann




LA PAZ - BOLIVIA

PROGRAMA PRELIMINAR

JUEVES 28 SEPTIEMBRE 2017
MODERADOR: Dr. Jaime Conde Vargas

08:00 - 08:45 Inscripciones
08:45 - 09:00 Inauguración
09:00 - 09:30 Presentación Oral
Médicos Residentes

09:30 - 10:00 Dra. Adriana Joffré
Tomosíntesis - Mamografía Sintetizada

10:00 - 10:30 Dr. Alberto Morato
Manejo Intervencionista del dolor

10:30 - 11:00 Refrigerio

11:00 - 11:30 Dr. Alex Encinas
Tratamiento percutáneo ecoguiado de la tendinopatía calcificada

11:30 - 12:00 Dr. Lidiers Burgos
RM en Cáncer de Próstata

TARDE
MODERADOR: Dra. Lucrecia Postigo Arguedas

15:00 - 15:30 Pancreatitis Aguda. Clasificación de Atlanta Revisada
Dr. Pablo Soffia

15:30 - 16:00 Rol de la Angio TC en la Hemorragia Digestiva Aguda
Dr. Pablo Soffia

16:00 - 16:30 Refrigerio

16:30 - 17:00 Patología Isquémica No Aguda
Dr. Gonzalo Miranda

17:00 - 17:30 TEC ¿Qué y que debemos informar?
Dr. Gonzalo Miranda

17:30 - 18:00 Tumores Óseos. Lo que el Radiólogo Debe Saber dentro del Trabajo Multidisciplinario
Dr. Rodrigo Restrepo

VIERNES 29 DE SEPTIEMBRE DE 2017
MODERADOR: Dra. Ana M. Mendoza Montaña

09:00 - 09:30 TC y RM en el Cáncer Colorectal
Dr. Pablo Soffia

9:30 - 10:00 Patología del Plexo Braquial
Dr. Pablo Soffia

10:00 - 10:30 Ecografía Cerebral Patológica
Dr. Esteban Dardanelli

10:30 - 11:00 Refrigerio

11:00 - 11:30 Ecografía de Tiroides en Pediatría
Dr. Esteban Dardanelli

11:30 - 12:00 Tumores de tejidos blandos. Papel del Radiólogo
Dr. Rodrigo Restrepo

12:00 - 15:00 Receso

TARDE
MODERADOR: Dra. Ana Liz Coloma Padilla

15:00 - 15:30 Doppler Carotídeo
Dr. J. Pablo Niedmann

15:30 - 16:00 Doppler Venoso para la Valoración de la TVP
Dr. J. Pablo Niedmann

16:00 - 16:30 Receso

16:30 - 17:00 Artropatías: Degenerativa y Seropositiva.
Dr. Rodrigo Restrepo

17:00 - 17:30 Evaluación Actual de la Prótesis de Cadera y Rodilla
Dr. Rodrigo Restrepo

17:30 - 18:00 Cómo Optimizar la Dosis de Radiación en TC
Dr. Pablo Soffia

SABADO 30 DE SEPTIEMBRE DE 2017
MODERADOR: Dra. Cinthia Bautista Fanola

09:00 - 09:30 Seguimiento de los Gliomas ¿Cómo Debemos hacerlo?
Dr. Gonzalo Miranda

09:30 - 10:00 TC y RM de Oídos
Dr. Gonzalo Miranda

10:00 - 10:30 Doppler Arterial
Dr. J. Pablo Niedmann

10:30 - 11:00 REFRIGERIO

11:00 - 11:30 Ecografía de Tórax en Pediatría
Dr. Esteban Dardanelli

11:30 - 12:00 Ecografía Testicular en Pediatría
Dr. Esteban Dardanelli

TARDE
MODERADOR: Dr. Carlos Pacheco Monje

15:00 - 15:30 Insuficiencia Venosa
Dr. J. Pablo Niedmann

15:30 - 16:00 Diagnóstico y Seguimiento de las Complicaciones Vasculares de los Procedimientos Mínimo Invasivos
Dr. J. Pablo Niedmann

16:00 - 16:30 REFRIGERIO

16:30 - 17:00 Ecografía Ginecológica en Pediatría
Dr. Esteban Dardanelli

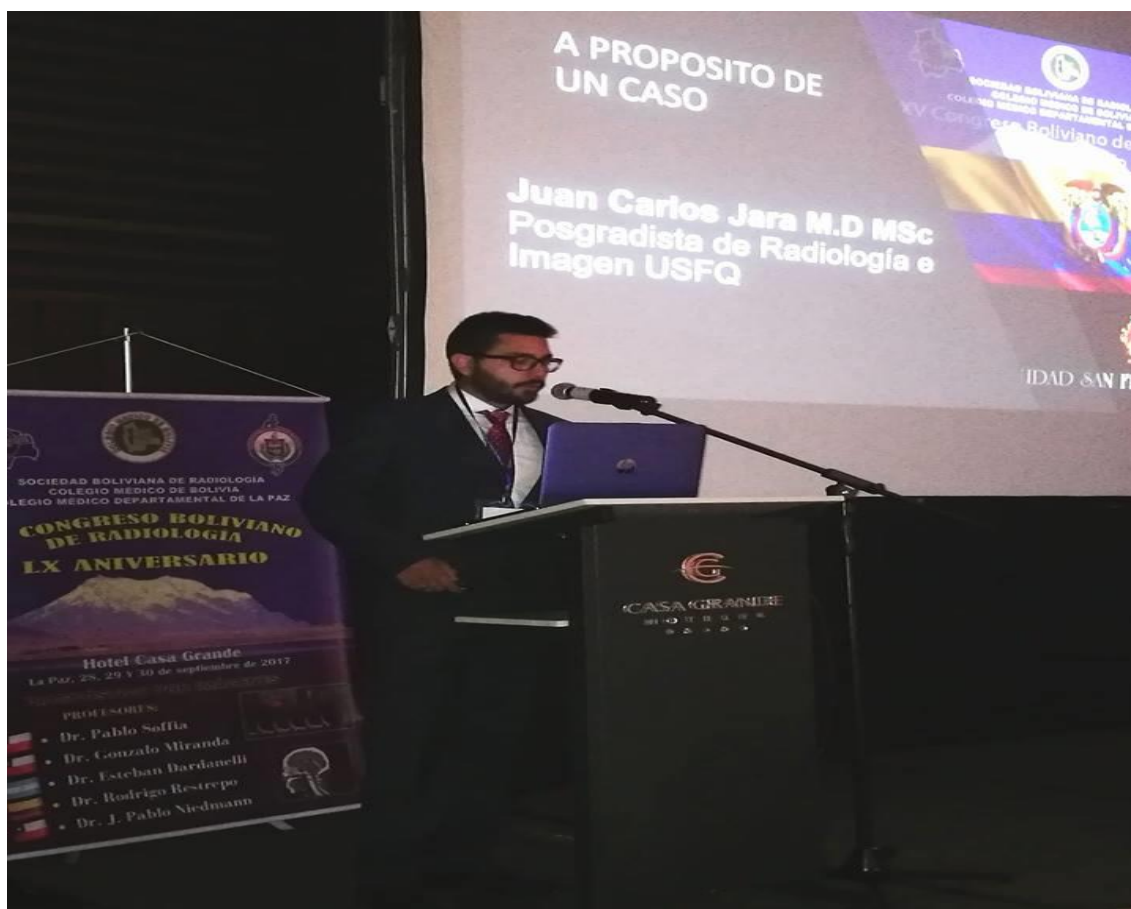17:00 - 17:30 Doppler Carotídeo. Análisis de la Literatura ¿Estamos Informando Correctamente?
Dr. Gonzalo Miranda

17:30 - 18:00 Trauma Deportivo de Rodilla incluyendo Meniscos
Dr. Rodrigo Restrepo

18:00 CLAUSURA

Programa XV CONGRESO BOLIVIANO DE RADIOLOGÍA

<p>JUEVES 28 SEPTIEMBRE 2017 MODERADOR: Dr. Jaime Conde Vargas</p>	
08:00 - 08:45	Inscripciones
08:45 - 09:00	Inauguración
09:00 - 09:30	Presentación Oral Médicos Residentes
09:30 - 10:00	Dra. Adriana Joffré Tomosíntesis - Mamografía Sintetizada
10:00 - 10:30	Dr. Alberto Morató Manejo Intervencionista del dolor
10:30 - 11:00	Refrigerio
11:00 - 11:30	Dr. Alex Encinas Tratamiento percutáneo ecoguiado de la tendinopatía calcificada
11:30 - 12:00	Dr. Lidés Burgos RM en Cáncer de Próstata
<p>TARDE MODERADOR: Dra. Lucrecia Postigo Arguedas</p>	
15:00 - 15:30	Pancreatitis Aguda. Clasificación de Atlanta Revisada Dr. Pablo Soffia
15:30 - 16:00	Rol de la Angio TC en la Hemorragia Digestiva Aguda Dr. Pablo Soffia
16:00 - 16:30	Refrigerio
16:30 - 17:00	Patología Isquémica No Aguda Dr. Gonzalo Miranda
17:00 - 17:30	TEC ¿Qué y que debemos informar? Dr. Gonzalo Miranda
17:30 - 18:00	Tumores Óseos. Lo que el Radiólogo Debe Saber dentro del Trabajo Multidisciplinario Dr. Rodrigo Restrepo
<p>VIERNES 29 DE SEPTIEMBRE DE 2.017 MODERADOR: Dra. Ana M. Mendoza Montaña</p>	
09:00 - 09:30	TC y RM en el Cáncer Colorectal Dr. Pablo Soffia
9:30 - 10:00	Patología del Piexo Braquial Dr. Pablo Soffia
10:00 - 10:30	Ecografía Cerebral Patológica Dr. Esteban Dardanelli
10:30 - 11:00	Refrigerio
11:00 - 11:30	Ecografía de Tiroides en Pediatría Dr. Esteban Dardanelli
11:30 - 12:00	Tumores de tejidos Blandos. Papel del Radiólogo Dr. Rodrigo Restrepo
12:00 - 15:00	Receso
<p>TARDE MODERADOR: Dra. Ana Liz Coloma Padilla</p>	
15:00 - 15:30	Doppler Carotídeo Dr. J. Pablo Niedmann
15:30 - 16:00	Doppler Venoso para la Valoración de la TVP Dr. J. Pablo Niedmann
16:00 - 16:30	Receso
16:30 - 17:00	Artropatías: Degenerativa y Seropositiva Dr. Rodrigo Restrepo
17:00 - 17:30	Evaluación Actual de la Prótesis de Cadera y Rodilla Dr. Rodrigo Restrepo
17:30 - 18:00	Cómo Optimizar la Dosis de Radiación en TC Dr. Pablo Soffia
<p>SABADO 30 DE SEPTIEMBRE DE 2.017 MODERADOR: Dra. Cinthia Bautista Fanoia</p>	
09:00 - 09:30	Seguimiento de los Gliomas ¿Cómo Debemos hacerlo?
09:30 - 10:00	Dr. Gonzalo Miranda TC y RM de Oídos Dr. Gonzalo Miranda
10:00 - 10:30	Doppler Arterial Dr. J. Pablo Niedmann
10:30 - 11:00	REFRIGERIO
11:00 - 11:30	Ecografía de Tórax en Pediatría Dr. Esteban Dardanelli
11:30 - 12:00	Ecografía Testicular en Pediatría Dr. Esteban Dardanelli
<p>TARDE MODERADOR: Dr. Carlos Pacheco Monje</p>	
15:00 - 15:30	Insuficiencia Venosa Dr. J. Pablo Niedmann
15:30 - 16:00	Diagnóstico y Seguimiento de las Complicaciones Vasculares de los Procedimientos Mínimo Invasivos Dr. J. Pablo Niedmann
16:00 - 16:30	REFRIGERIO
16:30 - 17:00	Ecografía Ginecológica en Pediatría Dr. Esteban Dardanelli
17:00 - 17:30	Doppler Carotídeo. Análisis de la Literatura ¿Estamos Informando Correctamente? Dr. Gonzalo Miranda
17:30 - 18:00	Trauma Deportivo de Rodilla Involuntario Meñiscos Dr. Rodrigo Restrepo
18:00	CLAUSURA



A PROPOSITO DE
UN CASO

Juan Carlos Jara M.D MSc
Posgradista de Radiología e
Imagen USFQ

SOCIEDAD BOLIVIANA DE RADIOLOGÍA
COLEGIO MEDICO DE BOLIVIA
COLEGIO MEDICO DEPARTAMENTAL DE LA PAZ

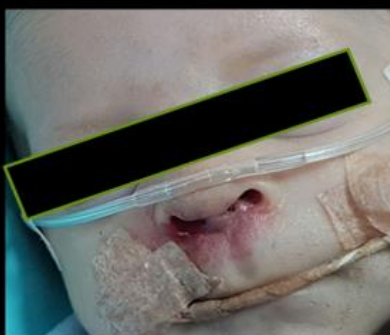XV Congreso Boliviano de Radiología
LX Aniversario

UNIVERSIDAD SAN FRANCISCO DE QUITO



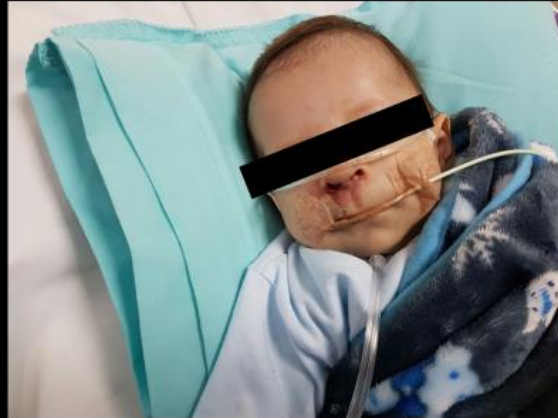PRESENTACIÓN DEL CASO

Presento desde el nacimiento lesiones rojizas compatibles con hemangiomas en región occipital, parietal y frontal.



Lactante de 2 meses de edad

Hemangioma de nariz
sangro y no podía respirar
bien
Adinámico
Dificultad respiratoria
Taquipnea
Retracciones costales
Cianótico



EXAMEN FISICO

- | | | |
|-------------------------------|-----|-----|
| • Temperatura | 36 | °C |
| • Frecuencia cardiaca | 130 | l/m |
| • Frecuencia respiratoria (R) | 40 | r/m |

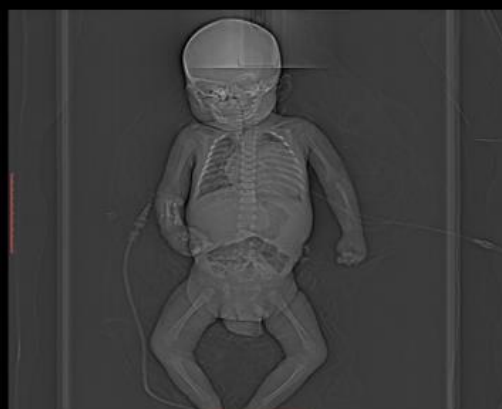
EXAMEN FISICO

- Masa palpable en hipogastrio
- Distensión abdominal

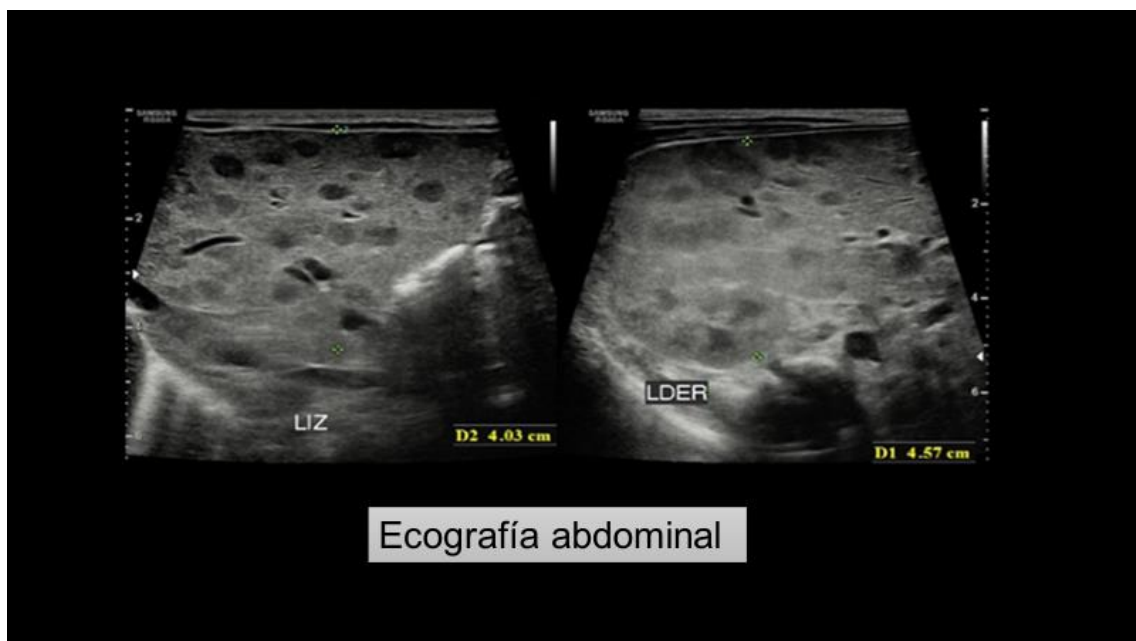
LABORATORIO

- Leucocitos (WBC).....: 6.90
- Hemoglobina (HGB).....: 11.40
- Hematocrito (HCT).....: 34.2
- Plaquetas: 80.000
- EMO: NEGATIVO
- Hormonas Tiroideas: Normales

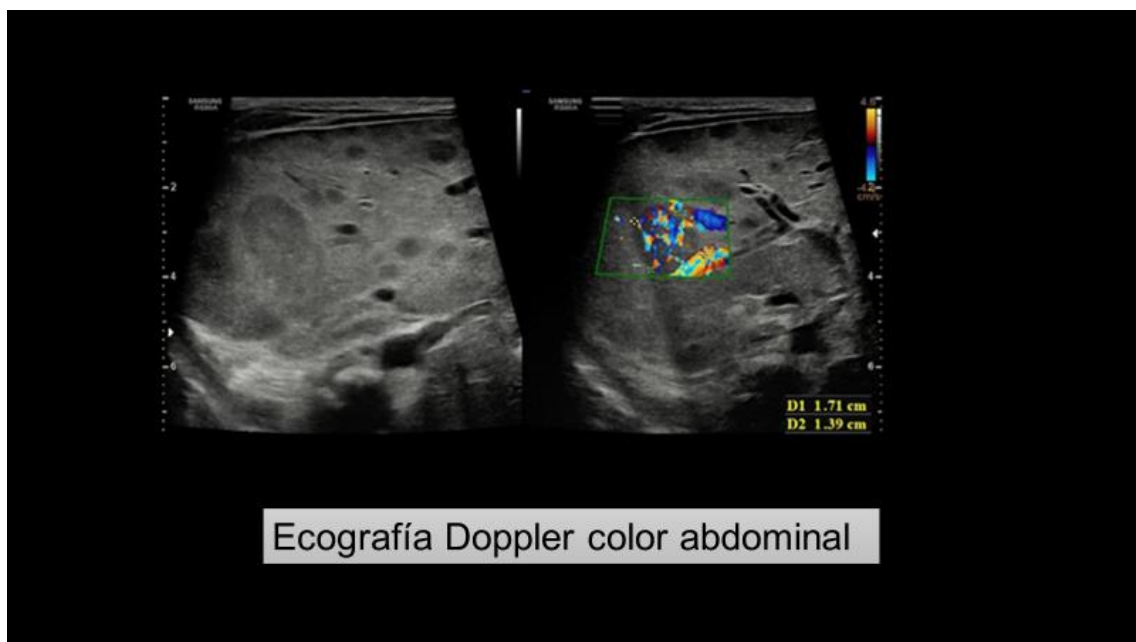
ESTUDIOS DE IMAGEN



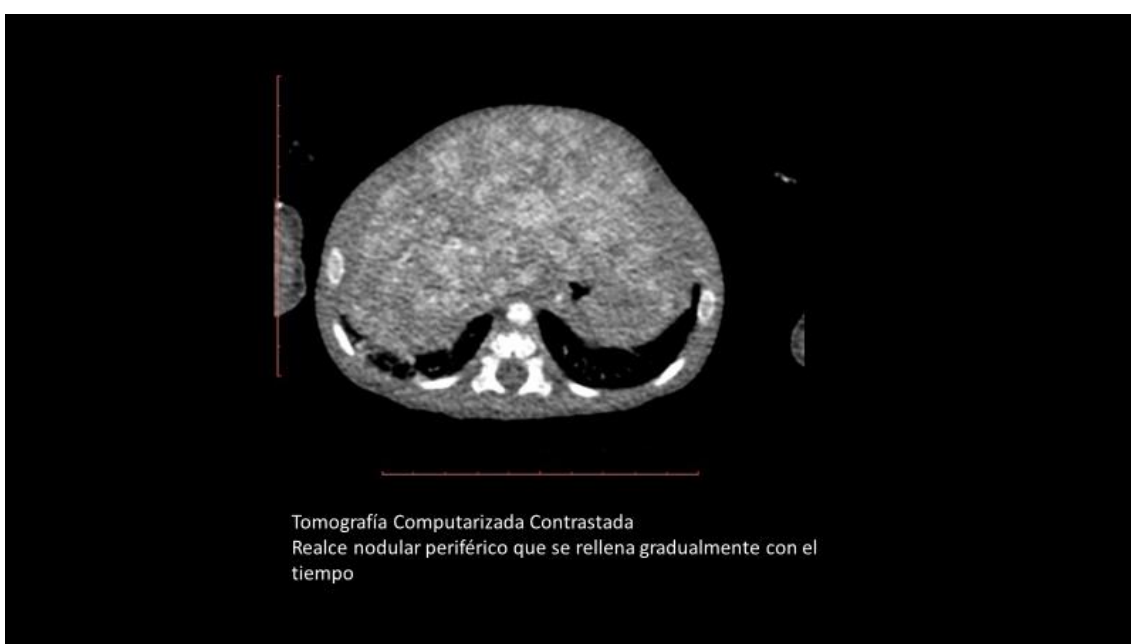
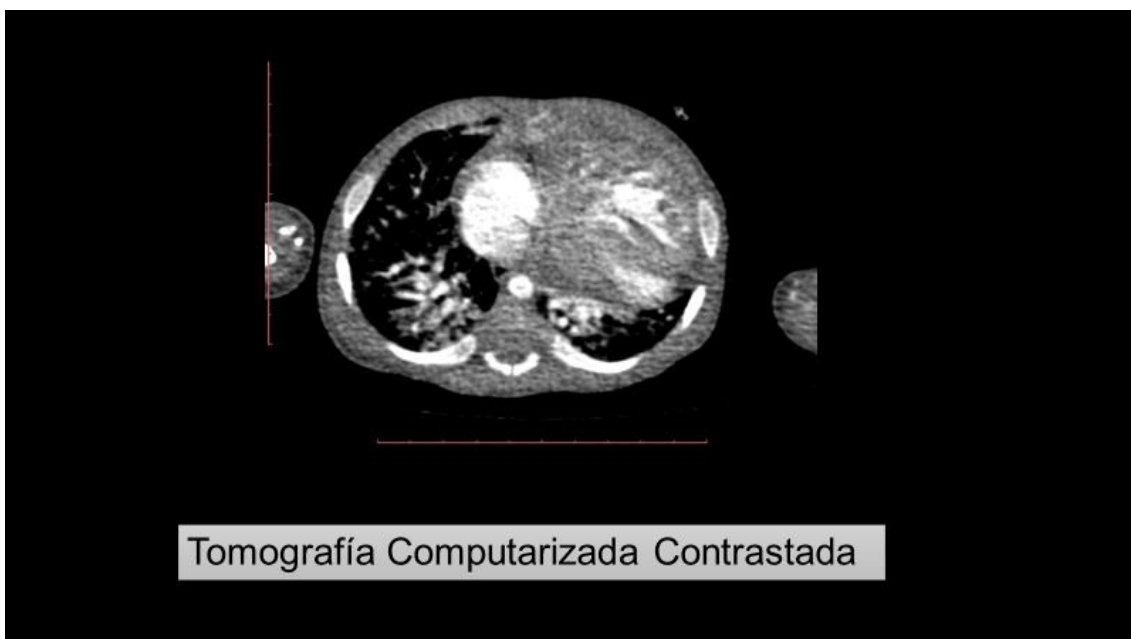
NIÑOGRAMA DE INGRESO



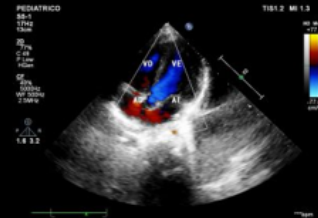
Ecografía abdominal



Ecografía Doppler color abdominal



OTROS ESTUDIOS FUNCIONALES



- INSUFICIENCIA CARDIACA CONGESTIVA
- MALFORMACION ARTERIOVENOSA CEREBRAL MIXTA DE ALTO FLUJO

JERARQUIZACION DEL PROBLEMA

- LESIONES HEPATICAS MULTIFOCALES

DIAGNOSTICO DIFERENCIAL

- HEPATOBLASTOMA
- METASTASIS DEL NEUROBASTOMA
- HEMANGIOMA HEPATICO DEL LACTANTE
- HAMARTOMA MESENQUIMATOSO
- ANGIOSARCOMA

DIAGNOSTICO: HEMANGIOENDOTELIOMA
HEPATICO DEL LACTANTE MULTIFOCAL

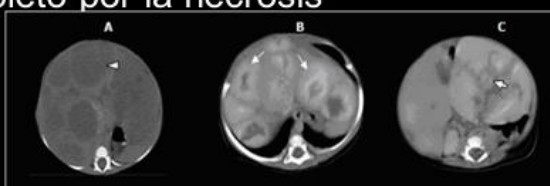
DATOS CLAVE

Terminología: Masa vascular benigna, revestida de endotelio, en el hígado de los lactantes

- 3 tipos.-
- Focal.- masa bien definida con un área central con necrosis y fibrosis frecuentes
- Multifocal.- Varias masas pequeñas, de aspecto solido
- Difusa.- Hígado reemplazado por innumerables masas pequeñas

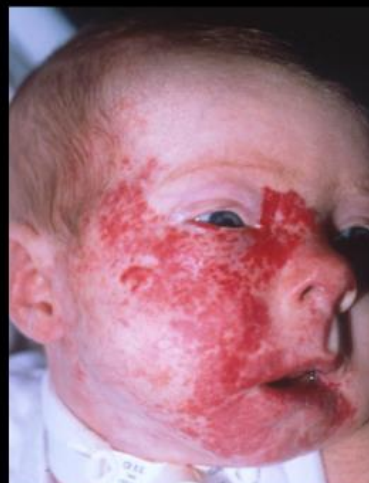Patrón de realce es característico

- Realce nodular periférico en la fase arterial
- Llenado centrípeto progresivo durante el realce
- Las grandes lesiones focales no llegan nunca a llenarse por completo por la necrosis o hemorragia central



Información Clínica


- Habitualmente, masa abdominal asintomática. Puede manifestar complicaciones gravísimas
- Casi el 85% de los hemangiomas hepáticos de la lactancia se presentan antes de los 2 meses de vida
- Tasa de supervivencia total Mayor al 90%
- La mayoría de muertes secundarias a ICC
- El tratamiento se reserva para las lesiones sintomáticas



REFERENCIAS BIBLIOGRÁFICAS

- 1. *Anales de Pediatría*, 68(5), 507–510. disponible en : <http://doi.org/10.1157/13120052>
- 2. Hemangioma hepático. Retrieved June 2, 2017, from disponible en : <https://medlineplus.gov/spanish/ency/article/000243.htm>
- 3. Vascular Tumors of the liver in infants and children. [Internet] Retrieved from analesdepediatría.elsevier.es/es/pdf/S1695403308701905/S300/
- 4. Hemangiomatosis hepática en lactantes: diagnóstico y evolución. "hospital j. m. de los ríos". caracas - venezuela. *Scielo*, 65(1). Retrieved from http://www.scielo.org.ve/scielo.php?script=sci_arttext&pid=S0016-35032011000100009
- 5. Masas hepáticas sólidas en la infancia. *SERAM*. disponible en : <http://doi.org/10.1594/SERAM2014/S-0485>
- 6. *Pediatría Integral*, 19(3), 1–224. [Internet] Retrieved from disponible en : <https://www.pediatriaintegral.es/publicacion-2015-03/la-ecografia-clinica-permite-visualizar-la-causa-de-la-ictericia-patologica-en-lactantes-y-ninos/>

GRACIAS



RESPALDO DE CONFERENCIA MAGISTRAL

EXPOSITOR – CONGRESO NACIONAL

**NÓDULOS TIROIDEOS (ACR-TIRADS) ¿CÓMO RECONOCER UN
NÓDULO MALIGNO DE UN BENIGNO?**

**“1ER. CURSO NACIONAL DE ACTUALIZACIÓN DE
CONOCIMIENTOS EN LOS NUEVOS RETOS DE ATENCIÓN EN
ENFERMERÍA QUIRÚRGICA Y CENTRAL DE
ESTERILIZACIÓN.”**

**26 AL 30 DE NOVIEMBRE DEL 2018 EN LA CIUDAD DE QUITO-
ECUADOR**



Universidad de Las Américas
INSTITUTO TECNOLÓGICO SUPERIOR JAPÓN

Certifican que:

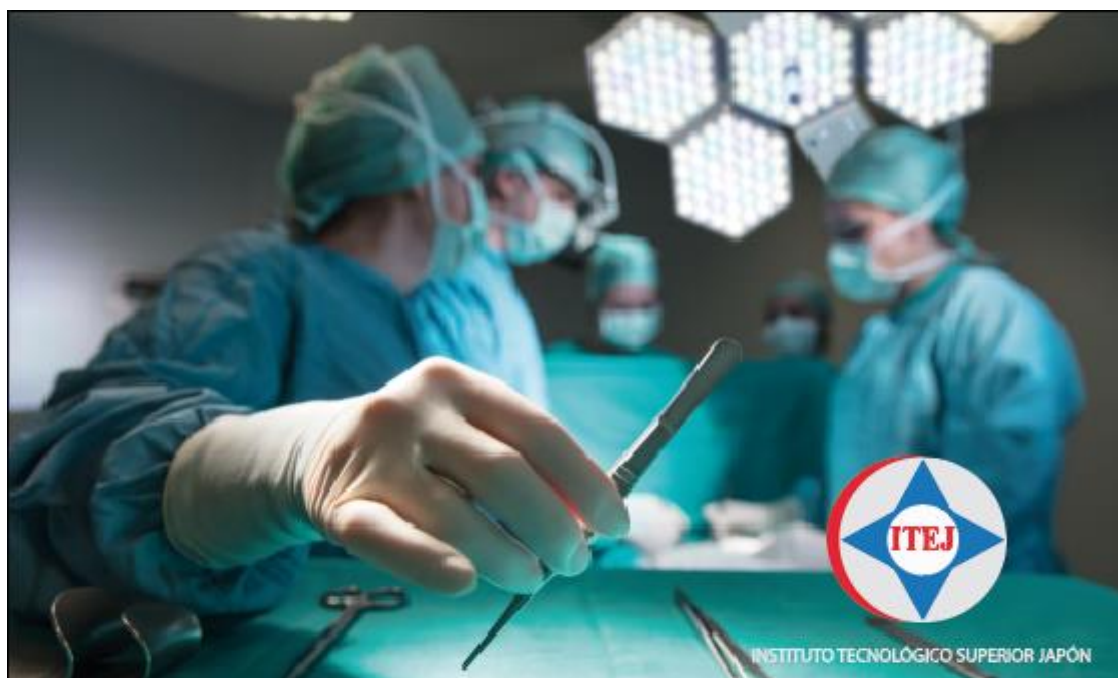Dr. Juan Carlos Jara Santamaría

Participó como EXPOSITOR en el 1er. Curso Nacional de actualización de conocimientos en los nuevos retos de atención en enfermería quirúrgica y central de esterilización. Realizado en Quito del 26 al 30 de noviembre de 2018. Con el tema: Nódulos tiroideos (ACR-TIRADS) ¿Como reconocer un nódulo maligno de un benigno?.

Dra. Sheila Aguilar Pazmiño
RECTORA
INSTITUTO TECNOLÓGICO SUPERIOR
JAPÓN

Msc. Margarita Arroyo Lara
DIRECTORA
DE LA CARRERA DE ENFERMERIA (UDLA)

Mg.Sc. Magaliz Delgado Ibarra
COORDINADORA
TUTORA DEL CURSO



Actualización de conocimientos de nuevos retos de atención en **enfermería quirúrgica y central de esterilización** en la ciudad de **Quito**.

Lugar: Auditorio e la Unidad
Educativa San Francisco de
Sales de Quito
*Av. Colón y Tamaño N.276 / diagonal al
Hospital Baca Ortíz*

Fecha: Del 26 al 30 de
noviembre de 2018

Aval curricular:
Curso: 60 horas
Válido para concursos

Inversión:
Enfermeras \$120
Tecnólogos \$110
Auxiliares \$ 80
Estudiantes \$70

**Asegure su inscripción
realizando el depósito en:**
Cuenta de ahorro.
Banco Pichincha
No. 3018262500
Antonia Delgado Ibarra

Más información: Teléfonos 0995100855 - 0998735279
Correo: Marmediterraneo73@gmail.com - magulba659@yahoo.com - 8ilmalopez55@yahoo.com.ar

ENFERMERÍA



Quito, 19 de octubre de 2018
Oficio N° 49-VRA-UDLA-2018

Señora Doctora
Sheila Aguilar Pazmiño
Rectora
Instituto Tecnológico Superior Japón
Presente.-

De mi consideración:

En relación a su atento oficio mediante el cual solicita a la Universidad de Las Américas la posibilidad de otorgar su aval académico, para el **1er Curso Nacional de Actualización de Conocimientos en los Nuevos Retos de Enfermería Quirúrgica y Central de Esterilización – 2018**, a realizarse del 26 al 30 de noviembre en la ciudad de Quito del presente año. Luego de recibido el informe por parte del Comité Curricular de la Escuela de Medicina y la ratificación del documento por el Decano de la Facultad de Ciencias de la Salud; me permito comunicarle que su petición ha sido aceptada.

Agradecemos su amable aceptación de los compromisos para el adecuado desarrollo del evento, según se detallan a continuación:

- 2)
1. Signos distintivos: El Instituto Tecnológico Superior Japón se compromete a respetar en todo momento el adecuado uso de signos distintivos de titularidad de UDLA y, en tal sentido: (i) toda pieza de promoción, publicidad y difusión del evento deberá ser previamente aprobada por UDLA; y, (ii) el formato aplicable para emisión de certificados concernientes al evento deberá ser previamente aprobado por UDLA.
 2. Seguimiento: UDLA podrá designar personas a fin de llevar a cabo el seguimiento del evento con el objeto de constatar que aquel cumpla con óptimos estándares académicos y que en, su logística, planeación, promoción y desarrollo salvaguarde la reputación de UDLA como otorgante del correspondiente aval académico. **Para efectos de lo señalado, las partes coordinarán la entrega de los soportes, memorias, documentación e información.**
 3. El ITSP mantendrá indemne a UDLA de todo reclamo o acción en cualquier sede ante cualquier supuesto de daño por parte de terceros (incluyendo miembros de la comunidad universitaria de UDLA) ya sea por la no realización del evento, su realización tardía, y en general por cualquier deficiencia en su desarrollo.

ENFERMERIA QUIRURGICA Y CENTRAL DE ESTERILIZACION		
LUNES 26 NOVIEMBRE DEL 2018		
HORA	TEMA	EXPOSITOR
8H00	10H00	INSCRIPCIONES
10H00	10H15	INAGURACION
10H15	11H00	IMPORTANCIA DE LA IMAGENOLOGIA EN EL DX. DE INFECCIONES POST. QUIRURGICAS.
11H00	11H30	COFFE BREAK
11H30	12H15	PRACTICAS QUIRURGICAS SEGURA
12H15	13H00	MANEJO CLINICO DE LOS PTES. PEDIATRICOS POSOPERATORIOS EN PATOLOGIAS ABDOMINALES
RECESO		
14H30	15H30	TAMIZAJE DE CANCER UTERINO
15H30	16H30	VARICES: INTERVENCION QUIRURGICA
16H30	17H30	REHABILITACION DEL SUELO PELVICO
MARTES 27 DE NOVIEMBRE DEL 2018		
9h00	10H00	CLAVES OBSTETRICAS
10H00	11H00	ARMEQ SPRING EN PTES NEUROLÓGICOS
11H00	11H15	COFFE BREAK
11H15	12H00	ECOGRAFIA DE ABDOMEN EN PATOLOGIA QUIRURGICA DE EMERGENCIA: INDICACIONES, HALLAZGOS
12H00	13H00	NORMAS EN CENTRAL DE ESTERILIZACION
RECESO		
14H30	15H30	PARADIGMA DEL ABORDAJE KINESICO EN LUMBAR
15H30	16H30	MANEJO DE VENTRICULOSTOMIA EXTERNA
16H30	17H30	PROCESOS DE ESTERILIZACION PARA SEGURIDAD DEL PTE. QUIRURGICO
MIERCOLES 28 DE NOVIEMBRE 2018		
9h00	10H00	TUMOR HEPATICO PRIMARIO EN TC. Y RM
10H00	11H00	DX. ECOGRAFICO DE APENDICES AGUDA
11H00	11H15	COFFE BREAK
11H15	12H00	PREVENCIÓN DEL CÁNCER DE TIROIDES POR ECOGRAFIA
12H00	13H00	MOTIVACION Y TRABAJO
RECESO		
14H30	15H30	ROL DE UNA CLINICA DEL DOLOR EN UN HOSPITAL DE TERCER NIVEL
15H30	16H30	TENDENCIAS QUIRURGICAS ROBOT DA VINCI
16H30	17H30	ROL DEL CIRCULANTE EN QUIROFANO
JUEVES 29 DE NOVIEMBRE DEL 2018		
9h00	10H00	RADIOPROTECCION EN EL PERSONAL DE SALUD
10H00	11H00	NODULOS TIROIDESOS (ACR-TIRADS). ¿COMO RECONOCER UN NODULO MALIGNO DE UN BENIGNO?
11H00	11H15	COFFE BREAK
11H15	12H00	COLEDOCOLITIASIS DIAGNOSTICA
12H00	13H00	FISIOTERAPIA RESPIRATORIA EN CIRUGIA CARDIACA
RECESO		
14H30	15H30	ATENCIÓN Y MANEJO DEL PACIENTE QUEMADO
15H30	16H30	MANEJO BASICO DE HERIDAS Y USO DE ANESTESICOS LOCALES
16H30	17H30	PROTOCOLO. MANEJO DE MALFORMACIONE FETALES GRAVES
VIERNES 30 DE NOVIEMBRE DEL 2018		
9h00	10H00	NIVELES DE DESINFECCION
		GERENCIAMIENTO DE LAS CENTRALES DE ESTERILIZACION / ASEGURAMIENTO DE CALIDAD DEL INSTRUMENTAL EXTERNO
10H00	11H00	
11H00	11H15	COFFE BREAK
11H15	12H00	DIAGNOSTICO PET. EN EL RASTREO DE CANCER DE TIROIDES
12H00	13H00	INTRODUCCION Y GENERALIDADES SOBRE SUTURAS
13H00	14H30	RECESO
14H30	15H30	VALORACION RADIOLOGICA DEL PACIENTE PEDIATRICO CON ABDOMEN AGUDO QUIRURGICO
15H30	16H30	CUIDADO HUMANIZADO. UN DESAFIO PARA EL PERSONAL SANITARIO
16H30	17H00	CLAUSURA



UNIVERSIDAD SAN FRANCISCO DE QUITO

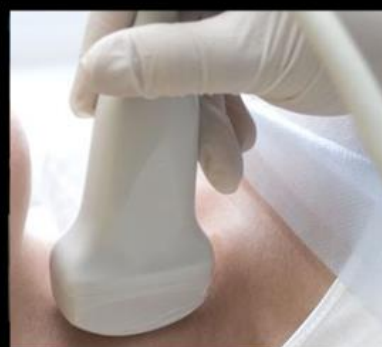Quito-Ecua

Juan Carlos Jara M.D MSc
Radiología e Imagen
Grupo CURIE

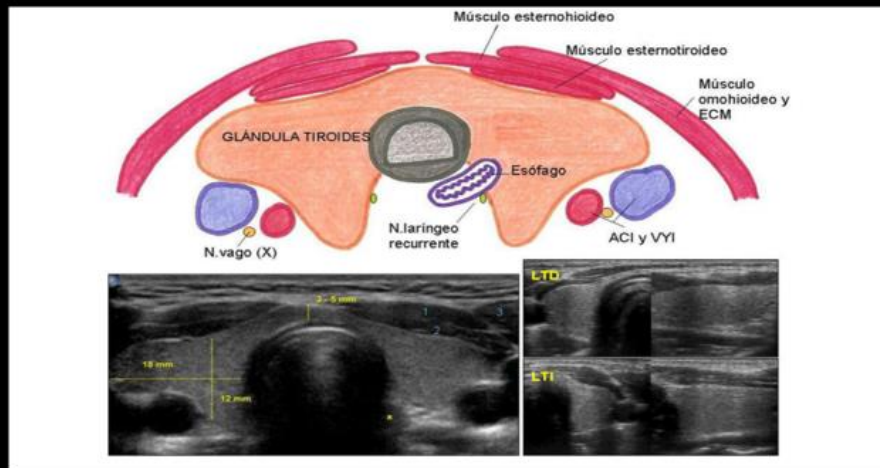
ACR-TIRADS.
¿Nódulo maligno o
benigno?

ECOGRAFIA DE TIROIDES

- **TECNICA DE EXPLORACION:**
- Ninguna preparación:
- Paciente en decúbito supino
- Cuello en extensión.
- Transductor lineal de 7.5 a 15 MHz.
- Cortes sagitales y transversales, en escala de grises y con doppler color.

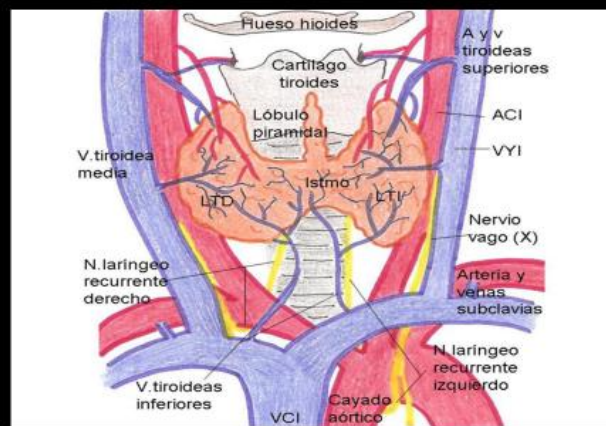


ANATOMIA DE LA TIROIDES



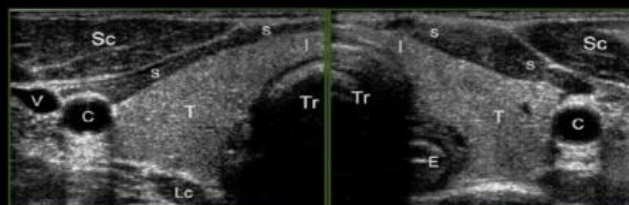SERAM, L. Adrián Lozano

ANATOMIA DE LA TIROIDES



SERAM, L. Adrián Lozano

ECOGRAFIA DE TIROIDES



- **MEDIDAS:**
- Longitud: 35-40mm.
- Diámetro AP: 10-15mm.
- Transverso: 15-20mm.
- Istmo : 2-6mm
- Volumen: 6 a 16cc.

Ecografía del Tiroides, M. E. Lanfranchi, Ed. Marbán, 2001
Referencia: Hospital De Especialidades De La De La Ciudad De México "Dr. Belisario Domínguez"

ARTICLE IN PRESS

ORIGINAL ARTICLE **HEALTH SERVICES RESEARCH AND POLICY**

ACR Thyroid Imaging, Reporting and Data System (TI-RADS): White Paper of the ACR TI-RADS Committee

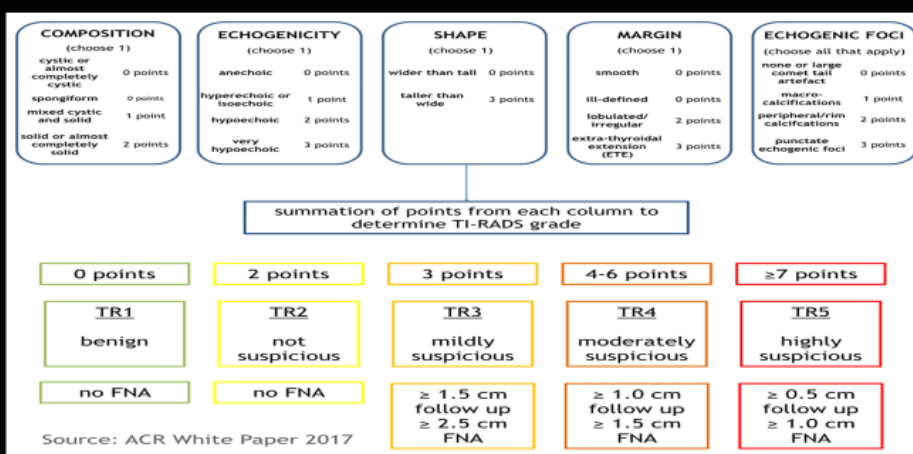
Franklin N. Tessler, MD, CM^a, William D. Middleton, MD^b, Edward G. Grant, MD^c, Jenny K. Hoang, MBBS^d, Lincoln L. Berland, MD^e, Sharlene A. Teefey, MD^f, John J. Cronan, MD^g, Michael D. Beland, MD^h, Terry S. Deser, MDⁱ, Mary C. Frates, MD^g, Lynwood W. Hammers, DO^{h,i}, Ulrike M. Hamper, MD^j, Jill E. Langer, MD^k, Carl C. Reading, MD^l, Leslie M. Scoutt, MD^m, A. Thomas Stavros, MDⁿ

Sistema de informes y datos de imágenes tiroideas ACR (ACR TI-RADS)

ACR TI-RADS es un sistema de informes para nódulos tiroideos en ultrasonido propuesto por el [American College of Radiology \(ACR\)](#).¹

Esto utiliza un sistema de puntuación estandarizado para informes que brindan a los usuarios recomendaciones sobre cuándo usar [aspiración con aguja fina \(FNA\)](#) o seguimiento ecográfico de nódulos sospechosos, y cuándo dejar solos los nódulos que son benignos / no sospechosos.

CRITERIOS DE PUNTUACION

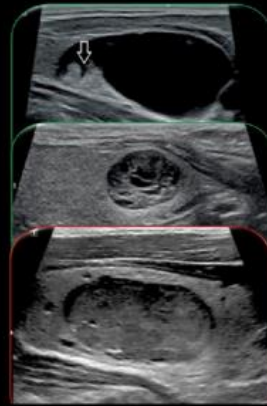


ACR TI-RADS 2017

COMPOSITION

(Choose 1)

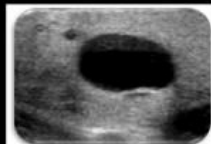
Cystic or almost completely cystic	0 points
Spongiform	0 points
Mixed cystic and solid	1 point
Solid or almost completely solid	2 points



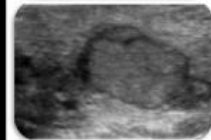
ACR TI-RADS 2017



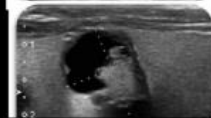
Quístico



Sólido



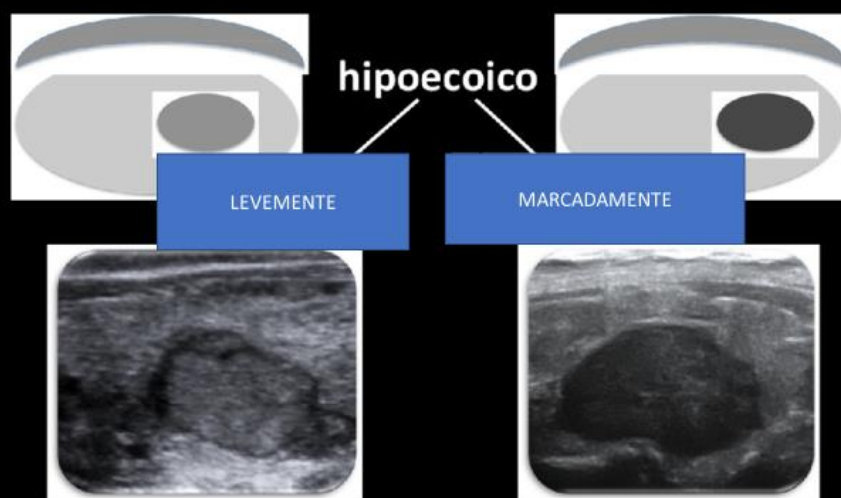
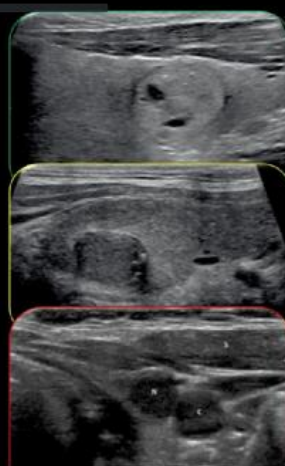
Mixto

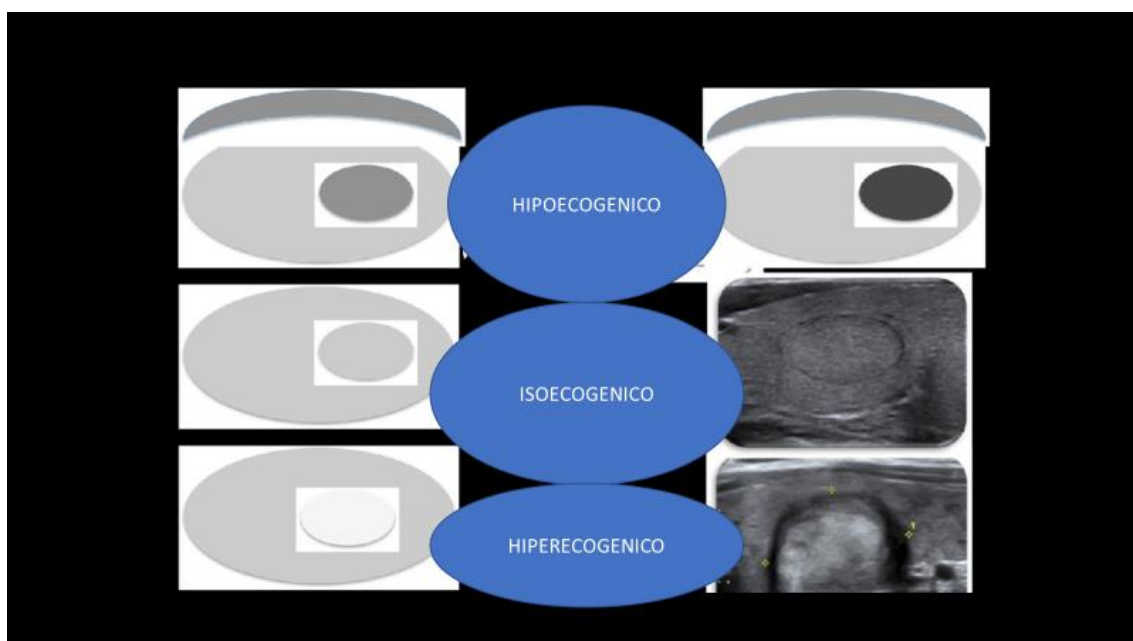


ACR TI-RADS 2017

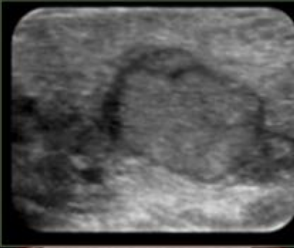
ECHOGENICITY*(Choose 1)*

Anechoic	0 points
Hyperechoic or isoechoic	1 point
Hypoechoic	2 points
Very hypoechoic	3 points





ACR TI-RADS 2017

SHAPE (Choose 1)		0 points 3 points	
Wider-than-tall	0 points		
Taller-than-wide	3 points		

ACR TI-RADS 2017

MARGIN (Choose 1)		MPE (see 1)
Smooth	0 points	0 points 1 point 2 points
Ill-defined	0 points	
Lobulated or irregular	2 points	
Extra-thyroidal extension	3 points	

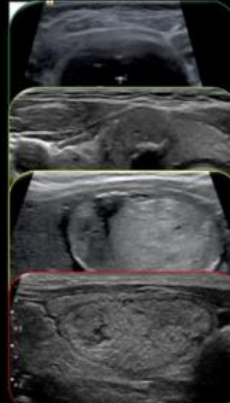
ACR TI-RADS 2017

MARGENES

	Bien definido	
	Lobulado	
	Borroso	

ACR TI-RADS 2017

ECHOGENIC FOCI (Choose All That Apply)	
None or large comet-tail artifacts	0 points
Macrocalcifications	1 point
Peripheral (rim) calcifications	2 points
Punctate echogenic foci	3 points



RECOMENDACIONES

0 points	2 points	3 points	4-6 points	≥7 points
TR1 benign	TR2 not suspicious	TR3 mildly suspicious	TR4 moderately suspicious	TR5 highly suspicious
no FNA	no FNA	≥ 1.5 cm follow up ≥ 2.5 cm FNA	≥ 1.0 cm follow up ≥ 1.5 cm FNA	≥ 0.5 cm follow up ≥ 1.0 cm FNA

Source: ACR White Paper 2017

- TR1** : no se requiere FNA
- TR2** : no se requiere FNA
- TR3** : ≥1.5 cm de seguimiento, ≥2.5 cm FNA
Seguimiento: 1, 3 y 5 años.
- TR4** : ≥1.0 cm de seguimiento, ≥1.5 cm FNA
Seguimiento: 1, 2, 3 y 5 años.
- TR5** : ≥0.5 cm de seguimiento, ≥1.0 cm FNA
Seguimiento anual hasta 5 años.

PUNTOS CLAVE

Si hay múltiples nódulos (≥ 4) están presentes solo los cuatro nódulos con la puntuación más alta, no necesariamente los más grandes, deben puntuarse, informarse y seguirse.

PUNTOS CLAVE

El sistema de ACR no proporciona un grado para la "glándula tiroides normal" a diferencia de otros sistemas de reporte de tiroides, preservando el ACR TI-RADS para el reporte de lesiones. TR1 en su lugar incluye quistes benignos simples y / o esponjiformes, cada uno con 0 puntos del criterio.

Definición de Crecimiento

- En el ACR TI-RADS, la **ampliación significativa** se define como un aumento del 20% en al menos dos dimensiones de los nódulos y un **aumento mínimo** de 2 mm, o un aumento del 50% o más en volumen,

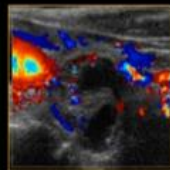
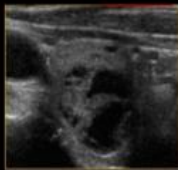
Riesgo de cáncer (ACR TI-RADS 2018)

- **TR1** : 0.3%
- **TR2** : 1.5%
- **TR3** : 4.8%
- **TR4** : 9.1%
- **TR5** : 35%

EJEMPLOS

Composición: (elija 1)
 Ecogenicidad: (elija 1)
 Forma: (elija 1)
 Margen: (elija 1)
 Focosecogénicos: (elija 1 o más)

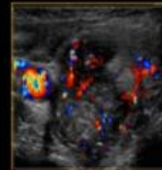
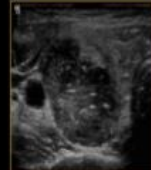TR2



1-1-0-0-0
 FNA del nódulo:
 hiperplasia nodular con degeneración cística

1.7 cm, nódulo parcialmente quístico con áreas ecogénicas sólidas, raras, (transcorto, vascular, más ancho que alto, sin microcalcificaciones)

TR5



2-2-3-2-3
 FNA del nódulo:
 altamente sospechoso para el carcinoma papilar

2.2 cm, sólido, hipocóico, márgenes irregulares, vascular, más alto que ancho, con microcalcificaciones

Puntos prácticos

Tenga en cuenta: este artículo (creado en abril de 2017) se basa en un sistema de clasificación propuesto, respaldado por el ACR, que puede ayudar a la caracterización de las lesiones tiroideas. Puede ser utilizado para la estratificación de riesgo a discreción exclusiva del personal o la institución.

TIRADS CALCULADORA

- <http://tiradscalculator.com>

REFERENCIA BIBLIOGRAFICA

- Tessler, F. N., Middleton, W. D., Grant, E. G., Hoang, J. K., Berland, L. L., Teefey, S. A., ... & Hammers, L. W. (2017). ACR thyroid imaging, reporting and data system (TI-RADS): white paper of the ACR TI-RADS committee. *Journal of the American college of radiology*, 14(5), 587-595.
- Estudio ecográfico de la glándula tiroides. Poster no.: S-1332 Congreso: SERAM 2012 Tipo del póster: Presentación Electrónica Educativa Autores: L. Adrián Lozano1 , A. Urquia1 , I. Bayona García1 , A. Fernández Fernández1 , S. Martínez Blanco2 , E. Reguero Llorente1 ; 1 Burgos/ ES, 2 ES
- Slideshare, Gustavo Calcina, Posgradista
- <https://radiopaedia.org/articles/acr-thyroid-imaging-reporting-and-data-system-acr-ti-rads>